B 3 9015 00249 331 3
University of Michigan – BUHR

Digitized by Google

Original from
UNIVERSITY OF MICHIGAN

Generated on 2019-06-08 17:58 GMT / http://hdl.handle.net/2027/mdp.39015073447636
Public Domain in the United States, Google-digitized / http://www.hathitrust.org/access_use#pd-us-google



Digitized by Google
Original from
UNIVERSITY OF MICHIGAN
Generated on 2019-06-08 17:58 GMT / http://hdl.handle.net/2027/mdp.39015073447636
Public Domain in the United States, Google-digitized / http://www.hathitrust.org/access_use#pd-us-google

Generated on 2019-06-08 17:58 GMT / http://hdl.handle.net/2027/mdp.39015073447636
Public Domain in the United States, Google-digitized / http://www.hathitrust.org/access_use#pd-us-google
Digitized by Google
Original from
UNIVERSITY OF MICHIGAN

610.5
Z6
C54

Generated on 2019-06-08 17:58 GMT / http://hdl.handle.net/2027/mdp.39015073447636
Public Domain in the United States, Google-digitized / http://www.hathitrust.org/access_use#pd-us-google

Digitized by Google

Original from
UNIVERSITY OF MICHIGAN

Zentralblatt
für
Chirurgische und Mechanische Orthopädie
einschliesslich der gesamten Heilgymnastik und Massage

Herausgegeben von

Prof. Joachimsthal-Berlin, **Prof. Kölliker**-Leipzig, **Prof. Lange**-München, **Prof. Ludloff**-Breslau, **Prof. Riedinger**-Würzburg, **Prof. Ritschl**-Freiburg i. B., **Priv.-Doz. Dr. von Baeyer**-München, **Priv.-Doz. Dr. Wollenberg**-Berlin, **Dr. Martinez Angel**-Madrid, **Prof. Bayer**-Prag, **Priv.-Doz. Dr. Chrysospathes**-Athen, **Prof. Codivilla**-Bologna, **Dr. Delcourt**-Brüssel, **Prof. Dollinger**-Budapest, **Priv.-Doz. Dr. Haglund**-Stockholm, **Priv.-Doz. Dr. Hübscher**-Basel, **Prof. Jonnesco**-Bukarest, **Dr. Robert Jones**-Liverpool, **Prof. Kirmisson**-Paris, **Prof. Kondo**-Tokio, **Prof. Lorenz**-Wien, **Dr. R. W. Lovett**-Boston, **Dr. Reinhardt-Natvig**-Christiania, **Prof. Panum**-Kopenhagen, **Prof. Rydygier**-Lemberg, **Priv.-Doz. Dr. Schulthess**-Zürich, **Priv.-Doz. Dr. Tilanus**-Amsterdam, **Prof. von Wreden**-St. Petersburg.

Redigiert von

Prof. Dr. O. Vulpius

in Heidelberg.

Band III.

Mit zahlreichen Abbildungen im Text.

BERLIN 1909.

VERLAG VON S. KARGER,

KARLSTRASSE 15.

Digitized by Google

Original from
UNIVERSITY OF MICHIGAN

Generated on 2019-06-08 17:58 GMT / http://hdl.handle.net/2027/mdp.39015073447636
Public Domain in the United States, Google-digitized / http://www.hathitrust.org/access_use#pd-us-google

Alle Rechte vorbehalten.

Druck von H. Klöppel, Quedlinburg.

Digitized by Google

Original from
UNIVERSITY OF MICHIGAN

Generated on 2019-06-08 17:58 GMT / http://hdl.handle.net/2027/mdp.39015073447636
Public Domain in the United States, Google-digitized / http://www.hathitrust.org/access_use#pd-us-google

Zentralblatt
für
Chirurgische und mechanische Orthopädie
einschliesslich der gesamten Heilgymnastik und Massage.

Redigiert von
Prof. Dr. O. Vulpius
in Heidelberg.

Verlag von
S. Karger in Berlin
NW., Karlstrasse 15.

Monatlich erscheint ein Heft im Umfang von 48 Seiten. Preis des Jahrgangs Mk. 15,—. Zu beziehen durch die Post und durch alle Buchhandlungen des In- und Auslandes.

Bd. III. Januar 1909. Heft 1.

(Aus der Kgl. orthopädischen Universitätspoliklinik in München [Professor Dr. Fritz Lange]).

Ueber den Vorderfussschmerz.

Von
Dr. GEORG HOHMANN, Oberarzt.

In der Zeitschrift für orthopädische Chirurgie Bd. XXI Heft 4 veröffentlicht Lehr sehr interessante Mitteilungen über die Natur des Vorderfussschmerzes und seine Behandlung. Ich kann aus unserer Erfahrung diese Mitteilungen nur bestätigen und will kurz die Behandlung beschreiben, die sich uns seit längerer Zeit bewährt hat. Sie beruht auf derselben Auffassung der Ursache des Schmerzes, wie der Heftpflasterverband Lehrs, indem sie ebenfalls von der Senkung des Quergewölbes im Bereich der Metatarsen ausgeht und durch Hebung des Quergewölbes die anormal belasteten Kapitula der mittleren Metatarsen von dem Drucke befreit.

Der typische Schmerz in der Metatarsengegend ist ja schon lange bekannt und die dabei vorkommende Verbreiterung des Vorderfusses öfters beobachtet. Allein therapeutisch liessen uns unsere Methoden in vielen Fällen noch im Stich. In einem Aufsatz: Fortschritte in der Plattfussbehandlung (Münchener Medizinische Wochenschrift 1906 Nr. 20) teilte ich mit, dass wir bei der Anfertigung des Gipsmodelles für eine Plattfussrandeinlage auf diese Verbreiterung des Vorderfusses Rücksicht nehmen und durch festes Anziehen der Gipsbinde in der Metatarsengegend den Vorderfuss gut zusammen-

Digitized by Google 224245 Original from UNIVERSITY OF MICHIGAN
Generated on 2019-06-08 17:59 GMT / http://hdl.handle.net/2027/mdp.39015073447636
Public Domain in the United States, Google-digitized / http://www.hathitrust.org/access_use#pd-us-google

nehmen. Die Einlage hielt mit ihrem äusserem starren Rand den Fuss fest und in vielen Fällen genügte diese Methode. In anderen Fällen entlasteten wir die Druckschwiele auf der Sohle durch lange bis vorn hinlaufende Einlagen aus Kork oder Filz und erreichten auch damit vielfach unser Ziel.

Oft besteht ja gleichzeitig noch ein mehr oder minder stark ausgebildeter Plattfuss, d. h. eine Senkung des Längsgewölbes und die dadurch entstandenen Schmerzen werden durch die das Längsgewölbe stützende Einlage mit beseitigt. Allein in manchen Fällen ist das Längsgewölbe gut erhalten, ein pes planus im engeren Sinne besteht nicht, und der einzige Schmerz ist der Metatarsalschmerz. Sollte man den nicht anders, nicht einfacher angreifen können, als durch die immerhin umständliche lange Einlage? Wir fingen mit Heftpflasterverbänden an, genau so, wie sie Lehr beschreibt und sahen gute Wirkung davon. Allein die Wirkung war nicht von langer Dauer, weil das Heftpflaster nachgab oder wenn zu fest angelegt, nicht vertragen wurde. Auch ist Heftpflaster ein Material, das wegen der Hautreizung nicht gut für längere Zeit konstant angewendet werden kann; von der Unbequemlichkeit für den Patienten nicht zu reden. Deshalb konstruierten wir eine abnehmbare Bandage. Auch Lehr erwähnt flüchtig eine solche mit Schnürung am Fussrücken, gibt aber dem Heftpflaster den Vorzug.

Unsere Bandage ist nun so konstruiert, dass sie durch die Richtung des Zuges das Quergewölbe aufrichten muss. Ein einfacher Ring um den Vorderfuss mit Schnürung am Fussrücken wirkt an sich nicht so vollkommen, weil die Zugrichtung nicht im Sinne der Aufrichtung des Bogens verläuft. Immerhin nützt auch der einfache Ring schon durch Zusammenfassen des Vorderfusses.

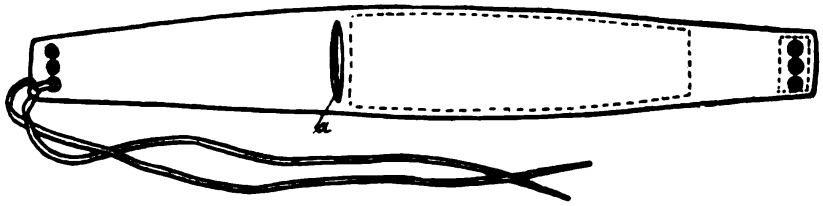

Fig. 1.

Die Bandage ist ein etwa 5 cm breites Band aus weichem Leder von 2 mm Dicke, das sich nach den beiden Enden hin etwas verjüngt (bis zu $3^1/_2$ cm) Fig. 1. An den Enden trägt es je drei Schnürlöcher. Auf der Innenseite ist es, soweit es den Fuss um-

Digitized by Google
Original from UNIVERSITY OF MICHIGAN
Generated on 2019-06-08 17:59 GMT / http://hdl.handle.net/2027/mdp.39015073447636
Public Domain in the United States, Google-digitized / http://www.hathitrust.org/access_use#pd-us-google

fasst, mit dünnem weissem Filz von knapp Millimeterdicke überzogen, wodurch die Bandage gut vertragen und der von Lehr bei seinen Bandagen bemerkte Uebelstand des Hartwerdens des Leders durch den Schweiss leicht vermieden wird.

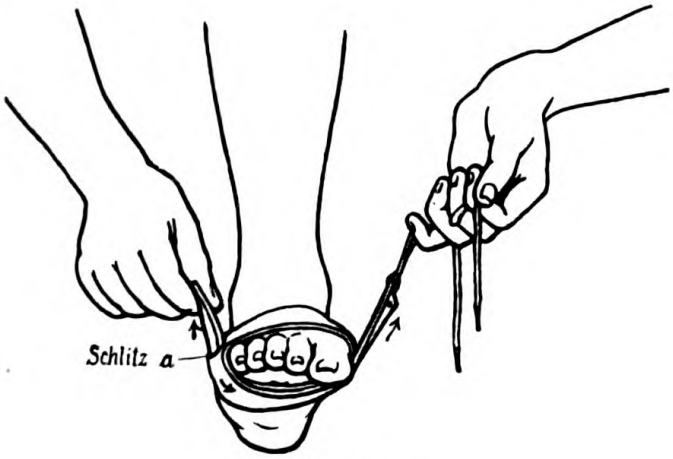

Fig. 2.

Die Bandage läuft nun, wie schon oben bemerkt, nicht einfach ringförmig um den Fuss berum, sondern es kehrt das eine Ende durch einen querverlaufenden Schlitz (bei a in Fig. 1) zum Fussrücken zurück, während das andere Ende nach unten noch einmal über die Sohle läuft und, während jetzt die beiden Enden fester angezogen werden, sich mit dem anderen auf dem Fussrücken begegnet, (siehe Fig. 2, die Pfeile bezeichnen die Zugsrichtung). Hier werden sie nun mit einem Schnürbändchen zusammengeschnürt und die Bandage sitzt. Fig. 3 und 4. Fig. 3 zeigt die am Fuss angelegte Bandage, die auch über dem Strumpf getragen werden kann. Fig. 4 veranschaulicht die angelegte Bandage ohne Fuss. Aus diesem Bild wird die Anwendung ohne weiteres deutlich. Es ist klar, dass diese Zugsrichtung, die nach

Fig. 3.



Fig. 4.

Digitized by Google
Original from UNIVERSITY OF MICHIGAN
Generated on 2019-06-08 17:59 GMT / http://hdl.handle.net/2027/mdp.39015073447636
Public Domain in the United States, Google-digitized / http://www.hathitrust.org/access_use#pd-us-google

unten geht, die Aufrichtung des Quergewölbes herbeiführen muss. Der Vorderfuss zeigt auch in der Bandage auf seiner Rückenfläche die verloren gegangene konvexe Rundung, die breiten Zwischenräume zwischen den Metatarsen verschwinden. Vor allem aber verschwindet bald der sehr unangenehme Schmerz.

Die Bandage ist in 10 Minuten herzustellen und hat vor dem Lehrschen Heftpflasterverband, der für uns nur noch zur Improvisierung in Anwendung kommt, den Vorzug der Dauerhaftigkeit und Bequemlichkeit.

(Aus der Orthopädischen Klinik des „Istituto dei Rachitici" in Mailand [Direktor Prof. Dr. R. Galeazzi]).

Zur Tenotomie des Musculus Iliopsoas.

Von

Dr. A. ANZOLETTI,

Assistenten der Anstalt.

Die Operation wird nach Walzberg (Münch. med. Wochenschr. No. 41 vom 13. Oktober 1908) folgendermassen ausgeführt: Schräger Hautschnitt von 15—20 cm Länge am äusseren Rande des M. Sartorius 8 – 10 cm unterhalb der Spina ant. sup. beginnend. Spaltung der Scheide des Sartorius. Hierauf wird der Muskel kräftig nach innen verzogen und auch das hintere Blatt seiner Scheide gespalten. Man geht nun am medialen Rande des vorliegenden M. Rectus femoris, sich dicht an den dicken Muskelwulst haltend, vorwiegend stumpf in die Tiefe. Bald hommt man auf einen schräg durch die Wunde verlaufenden Strang: Die Vasa profunda, die doppelt unterbunden und durchschnitten werden müssen. Bald fühlt man jetzt mit der Fingerspitze, den Femurschaft als Führer benutzend, den Trochanter minor.

Walzberg fügt dann folgendes hinzu: „Immerhin bleibt die Wunde eine tiefe mit ungünstigen Abflussverhältnissen, so dass hier die Forderung peinlichster Asepsis wohl besonders betont zu werden verdient. Ich legte ein dünnes Drainrohr bis zum Trochanter. — Es ist ja unzweifelhaft, dass ein hinterer Zugang zum Trochanter günstigere Abflussbedingungen gäbe. Allein die anatomischen Verhältnisse liegen hier so viel schwieriger, dass jene durch eine ungleich grössere Ge-

Digitized by Google

Original from UNIVERSITY OF MICHIGAN

Generated on 2019-06-08 17:59 GMT / http://hdl.handle.net/2027/mdp.39015073447636
Public Domain in the United States, Google-digitized / http://www.hathitrust.org/access_use#pd-us-google

fahr des Eingriffes erkauft werden müssten.“ Ich glaube wohl, dass letzteren Worten eine Verkennung der anatomischen Verhältnisse zu Grunde liegt, denn ein Zugang zum Trochanter minor ist hinten ungleich sicherer und leichter anzulegen als vorne.

Der Trochanter minor liegt hinten an der Wurzel der Crista intertrochanterica und ist meistens, so wie die Crista selbst, der Palpation gut zugänglich. Sollten sich einer genaueren Abtastung Schwierigkeiten entgegenstellen, so braucht man sich nur zu vergegenwärtigen, dass sein Sitz in der Regio retrotrochanterica ein Querfinger oberhalb einer Linie zu liegen kommt, welche vom Sitzknorren aus, in senkrechter Richtung auf die Achse der Femurdiaphyse gefällt wird. Da die Spitze des kleinen Rollhügels dem Spalte zwischen M. adductor minimus und M. quadratus femoris entspricht, so bleibt dieselbe unter der Haut nur vom äussersten Abschnitt des M. glutaeus maximus bedeckt. Die Richtung der Glutaeusbündel entspricht mit ziemlicher Genauigkeit einer Linie, die von der Kreuzbeinspitze zum Trochanter minor gedacht wird. —

Dies vorausgesetzt, will ich nun dartun, wie bei uns vorgegangen wird, wenn man den Ansatz des M. iliopsoas chirurgisch angehen will: Schräger Hautschnitt von 6—8 cm Länge in der Regio retrotrochanterica, dem Sitze des kleinen Trochanter und der Richtung der Glutaeusbündel entsprechend. Letztere werden auseinandergezogen und der Muskel durch seine ganze Dicke durchsetzt. Dieser erste Akt bietet weder Gefahr noch Schwierigkeit, denn, erstens, handelt es sich um jene Glutaeusportion, die der Insertion am Oberschenkel am nächsten liegend keine wichtigeren Gefässe oder Nerven in sich birgt, und, zweitens, sind die schlaffen Muskelbündel so grob voneinander geschieden, dass man den grössten Teil der Arbeit stumpf ausführen kann. Fährt man nun mit dem Finger in die Tiefe, so fühlt man in dem Spalte zwischen M. adductor minimus und M. quadratus femoris die von Ausstrahlungen der Psoassehne vollständig umwachsene Trochanterspitze. Adductor minimus und quadratus femoris werden kräftig auseinandergezogen und ihre Insertion, im Bereiche der breiten Trochanterbasis, vom Knochen zurückpräpariert. Jetzt liegt der ganze Rollhügel frei zu Tage. Nun könnte man vielleicht versucht sein, die Psoassehne ohne weiteres zu durchtrennen. Da jedoch die stärkste Partie der Psoassehne in der Aushöhlung des nach vorne hin ausgeschweiften Troch. m. eingebettet, einen guten Teil ihrer Bündel in die Beinhaut an der Vorderfläche des Femurknochens ausstrahlen lässt, so ist es ratsam, am hinteren Femurumfange um die Basis

Digitized by Google
Original from UNIVERSITY OF MICHIGAN
Generated on 2019-06-08 17:59 GMT / http://hdl.handle.net/2027/mdp.39015073447636
Public Domain in the United States, Google-digitized / http://www.hathitrust.org/access_use#pd-us-google

des kleinen Rollhügels herum und senkrecht zur Oberfläche des Knochens einen breiten Hohlmeissel tief einzuhauen und den Trochanter selbst von der Diaphyse glatt abzuhebeln. Das kleine Bruchstück wird mit scharfer Zange gefasst und während der Oberschenkel im Hüftgelenk überstreckt und kräftig nach einwärts rotiert wird, werden durch die geschaffene Knochenbresche hindurch die Sehnenstränge vollständig durchschnitten, welche neben dem vorderen Umfange der Trochanterbasis dem Knochen noch anhaften. Zuletzt wird der Trochanter selbst von der Psoassehne gelöst und vollständig abgetragen. Neben Tenotomie handelt es sich um eigentliche Trochanterektomie.

Die eben beschriebene hat der Walzbergschen Methode gegenüber manchen Vorteil aufzuweisen:

1. Der Sitz der Operationswunde an der konvexen Seite eines in Flexion kontrakturierten Hüftgelenkes erleichtert ungemein die Durchführung strenger Asepsis, was auch die nachherige Anbringung einer Drainage vollständig überflüssig macht.
2. Ist die gesetzte Wunde eine kleine.
3. Kann man mit äusserster Schonung der Teile vorgehen, und ist, was Nerven und Gefässe anbelangt, die Operation absolut gefahrlos.

Die Arteria circumflexa femoris schlingt sich hoch oben, ganz ausserhalb des Operationsfeldes, um den Schenkelhals herum. Die Art. profunda femoris wird durch die ganze interponierte Masse des Musculus adductor medius gedeckt. Weiter entfernt, und besser noch geschützt liegt die Art. femoralis, und ebenso gesichert erscheint der Stamm des Nervus ischiadicus.

Karl Nicoladoni (Graz). Anatomie und Mechanismus der Skoliose.

Mit 54 Figuren auf 37 Tafeln und dem Porträt des Verfassers.

Berlin-Wien 1909. Urban und Schwarzenberg.

Ein letzter wissenschaftlicher Gruss des toten und doch dank seiner bahnbrechenden Ideen gerade uns Orthopäden lebendig gebliebenen und weiter wirkenden Meisters der Skoliosenuntersuchung wird uns im vorliegenden Buch übermittelt durch die Schwester.

Ein Vorwort von Hochenegg und ein weiteres der pietätvollen Herausgeberin klären uns über das späte Erscheinen der

Digitized by Google
Original from UNIVERSITY OF MICHIGAN
Generated on 2019-06-08 17:59 GMT / http://hdl.handle.net/2027/mdp.39015073447636
Public Domain in the United States, Google-digitized / http://www.hathitrust.org/access_use#pd-us-google

Schrift auf. Sie war für die „Deutsche Chirurgie“ bestimmt und stellt einen verkürzten Auszug der grundlegenden Monographie in der „Bibliotheca medica“ dar.

In den einzelnen Kapiteln werden behandelt: Das skoliotische Skelett Erwachsener, Bänder und Zwerchfell, Architektur der kindlichen Skoliose, Mechanismus der Skoliose, Skoliose des Lendensegmentes, neuere Arbeiten über Anatomie und Mechanismus der Skoliose.

Die bleibenden Verdienste Nicoladonis um die Skoliosenforschung werden uns in dem mit Liebe ausgestatteten Buch wieder eindringlich vor Augen gerückt.

Derjenigen, welcher wir dies Vermächtnis verdanken, ist der mit Wehmut gemischte Dank der Orthopäden gesichert.

Vulpius - Heidelberg.

Borchgrevink (Christiania). Ambulatorische Extensionsbehandlung der oberen Extremität.

Mit 93 Abb. im Text. Jena 1908. Gustav Fischer. Preis 4 50.

B. beschreibt die von ihm konstruierten überaus einfachen Schienen zur Extensionsbehandlung der oberen Extremität. Er unterscheidet die Oberarmschiene, die Unterarmschiene, die kombinierte Ober-Unterarmschiene, die Handfingerschiene.

Der betreffende Extremitätenabschnitt wird auf einem Brett fixiert. Die Extension greift mit Hilfe eines Pflasterverbandes an, die Extensionsschnur läuft über eine Rolle, die am Ende der Schiene angebracht ist.

Die Extensionskraft liefert ein elastischer Zug, der an der Unterseite der Schiene angespannt wird. Ausser den an sich schon einfachen Schienen werden noch Improvisationen derselben beschrieben.

Im zweiten Teil des Buches werden die verschiedenen für Extensionsbehandlung in Betracht kommenden Verletzungen der oberen Extremität aufgeführt und die erzielten Resultate an Röntgenbildern demonstriert.

Unzweifelhaft hat das Verfahren des Verf., der Chirurgischer Oberarzt am Diakonenhospital zu Christiania ist, den grossen Vorzug der Einfachheit für sich, wodurch dasselbe auch dem praktischen Arzt ohne Schwierigkeiten und ohne erhebliche Kosten zugänglich ist.

Vulpius - Heidelberg.

Digitized by Google
Original from UNIVERSITY OF MICHIGAN
Generated on 2019-06-08 17:59 GMT / http://hdl.handle.net/2027/mdp.39015073447636
Public Domain in the United States, Google-digitized / http://www.hathitrust.org/access_use#pd-us-google

The Widener Memorial Jndustrial Training School for Crippled Children.

Second Annual Report, Juli 1908.

Das üppige Krüppelheim in Philadelphia ist durch einen Winterspielplatz und eine gedeckte Winterspielhalle vervollständigt worden.

Auffallend gering scheint der Andrang zu diesem Krüppelparadies zu sein, nur 19 Aufnahmen hat das 2. Berichtjahr gebracht. Die Zahl von 74 Insassen des Heimes kontrastiert mit der Zahl von 35 an der Behandlung beteiligten Aerzten. **Vulpius**-Heidelberg.

1) **Axhausen.** Histologische Untersuchungen über Knochentransplantation beim Menschen.

Deutsche Zeitschr. für Chir. 91. Bd. H. 3—4, pag. 385.

Entgegen den bekannten Ansichten Barths über das Schicksal transplantierter Knochen findet A. an einem Fall aus der Kieler Klinik, dessen genauer histologischer Untersuchungsbefund mitgeteilt wird, dass das mitüberpflanzte Periost im Gegensatz zum Knochengewebe nicht abstirbt. Der Ersatz des abgestorbenen Knochens erfolgt durch Neubildung aus dem überpflanzten und funktionsfähigen Periost. Deshalb empfiehlt sich die Ueberpflanzung frischen mit Periost gedeckten Knochens zur Deckung von Kontinuitätsdefekten bei Röhrenknochen. **Lindenstein**-Heidelberg.

2) **Obutaro Tomita.** Ueber Knochentransplantation bei ausgedehntem Kontinuitätsdefekt der langen Röhrenknochen.

Deutsche Zeitschr. für Chir. Bd. 90. H. 1—3. pag. 247.

Der Arbeit liegen fünf Fälle aus dem russisch-japanischen Krieg zu Grunde, bei denen die durch Schussverletzung entstandenen Knochenbrüche mit grossem Kontinuitätsdefekt ausheilten. Zu deren Beseitigung wurden Knochentransplantationen ausgeführt und zwar in zwei Fällen Heteroplastik, in drei Fällen Autoplastik. Dreimal war der Defekt am Unterschenkel, zweimal am Oberarm, darunter 1 Pseudarthrose. In vier Fällen handelte es sich um Defekte von 5—12 cm. Länge. Die Transplantation gelang in allen Fällen und wurden durch dieselbe selbst bei den grössten Defekten gute Endresultate erzielt.

Am geeignetsten erscheint das Verfahren der Autoplastik, wenn ein genügend grosses Knochenstück zur Verfügung steht, da selbst lebensfrisch eingepflanzter Tierknochen im Gegensatz zu transplantierten Knochen vom gleichen Individuum abstirbt und resorbiert wird. **Lindenstein**-Heidelberg.

Digitized by Google
Original from UNIVERSITY OF MICHIGAN
Generated on 2019-06-08 17:59 GMT / http://hdl.handle.net/2027/mdp.39015073447636
Public Domain in the United States, Google-digitized / http://www.hathitrust.org/access_use#pd-us-google

3) **Chrysospathes** (Athen). Beitrag zu den hyperplastischen Osteopathien resp. Osteoarthropathien.

Zeitschr. für orthopäd. Chirurgie. XX. Bd. S. 406.

Verf. schildert einen Fall von übermässigem Knochenwachstum, das sich in sehr langsamem Verlauf erst an dem einen Arm, dann an dem anderen zeigte. Zugleich mit der Verdickung der Knochen der oberen Extremität zeigte sich eine zunehmende Ankylosierung der Gelenke. Röntgenologisch war eine Verdickung des knöchernen Gewebes und Osteophytenbildung festzustellen. Keine Osteoporose. Ein näherer Vergleich mit den bekannten Erkrankungen des Knochensystems (Akromegalie, Osteoarthropathie hypertrophiente pneumique, Ostitis fibrosa, Dyschondroplasie) und mit einzelnen nicht klassifizierten, als Seltenheiten berichteten Knochenleiden, führt Verf. zu dem Schluss, dass es sich hier um eine noch nicht beschriebene Form hyperplastischer Osteopathie handele. Aetiologisch glaubt Verf. am ersten irgend eine Infektion annehmen zu dürfen, besonders da er eine ähnliche Vergrösserung der knöchernen Elemente auch bei einer Fusstuberkulose beobachtete. Ein sehr ausgedehntes Literaturverzeichnis über oben erwähnte seltene Knochenerkrankungen schliesst die Arbeit. **Ottendorff**-Hamburg-Altona.

4) **Decref.** Osteofitos epifisarios.

Rev. de Med. y Cirug. pract. de Madrid. Nr. 1030 v. 14. VI. 08.

Besprechung der Diagnose und Behandlung der an den Epiphysen verschiedener Knochen auftretenden Exostosen, welche syphilitischen, gonorrhoischen, rheumatischen oder traumatischen Ursprunges sein können. Die häufigste Form ist der bekannte Sporn an der Epiphyse des Kalkaneus, der so oft zu falschen Diagnosen Veranlassung gibt. Die Therapie ist natürlich operativ. Viele dieser Exostosen, die traumatischer Natur sind, z. B. an der Tibia, Fibula etc., verdanken ihre Entstehung gelegentlichen Unfällen beim Sport. D. sieht daher die beste Prophylaxe dieser Verletzungen in einer Beschränkung des neuerdings zu grosse Ausdehnung nehmenden jugendlichen Sportes. **Stein**-Wiesbaden.

5) **Fogh** (Kopenhagen). Ein Fall von posttyphöser suppurativer Knochenentzündung mit ausserordentlich langwierigem Verlaufe.

Deutsche med. Wochenschr. 1908. Nr. 30. S. 1305.

Vier bis zwölf Monate nach einem Typhus traten bei diesem Patienten Schmerzempfindungen im linken Oberschenkel auf, die

Digitized by Google
Original from UNIVERSITY OF MICHIGAN
Generated on 2019-06-08 17:59 GMT / http://hdl.handle.net/2027/mdp.39015073447636
Public Domain in the United States, Google-digitized / http://www.hathitrust.org/access_use#pd-us-google

sich anfallsweise über 15 Jahre hinzogen, um dann unter Temperatursteigerung zu exazerbieren. Der alsdann vorgenommene operative Eingriff ergab Eiter im linken Femur, führte aber zu einer raschen Ausheilung. Drei Jahre später erneute Abszessbildung vom Knochen aus, die nach vorübergehender Ausheilung immer wieder rezidivierte. Die bakteriologische Untersuchung des Eiters ergab Typhusbazillen (Eberth), die nur bei dem s. Z. durchgemachten Typhus in den Körper gelangt sein können. Die Vidalsche Reaktion war am Ende der Erkrankung (23 Jahre nach dem Typhus) noch positiv. Tuberkulose war nicht nachzuweisen. Dass Typhusbazillen sich so lange im Körper halten können, beweisen auch andere Veröffentlichungen. Möglicherweise hat dabei ein Trauma des linken Oberschenkels (1 Jahr vor dem Typhus) einen Locus minoris resistentiae geschaffen. **Ottendorff** - Hamburg - Altona.

6) **Stadler.** Ueber Knochenerkrankung bei Lues hereditaria tarda.

Fortschr. auf d. Geb. d. Röntgenstr. Bd. XI, Heft 2.

Den wenigen bisher bekannten Fällen fügt Verfasser eine weitere Beobachtung an. Es handelt sich um einen 17jährigen Arbeiter, bei dem ausser der seit Fourniers Untersuchungen bekannten „säbelklingenförmigen" Verbiegung der Tibia eine auffallende Inkongruenz zwischen Rumpf-, Oberschenkel- und Unterschenkellänge auffällt. Ferner findet sich bei der Längenmessung der Unterschenkel eine Differenz von 1 cm. Die Vorderarmknochen zeigen an der oberen und äusseren Seite der Elle eine druckempfindliche Knochenverdickung mit höckriger Oberfläche. Als Bestätigung für die Aetiologie dienen ferner Hornhauttrübungen und Hutchinsonsche Zähne. Die röntgenologische Untersuchung ergab sowohl am Unterschenkel wie Vorderarm einen auffälligen Mangel an Knochenstruktur im Bereich der Diaphyse; Compacta und Spongiosa gehen ineinander über. Ferner fällt eine Verdickung der Tibia auf und an der Rückseite der Tibia eine feine, scharfe Linie, die als erste Andeutung einer Periostitis ossificans gelten kann. Die Epiphysenlinie ist auffallend breit und stark gezackt. Die gleichen Veränderungen finden sich an den Vorderarmknochen. An der Ulnadiaphyse ist eine gleichmässig spindelförmige Auftreibung, während am Radius eine radialwärts konvexe Krümmung auffällt. Die Ursache der Verbiegung liegt im vermehrten Längenwachstum bei abnorm weichen Knochen. Der Sitz der Erkrankung an der Tibia und den Vorderarmknochen spricht dafür, dass die Körper-

Digitized by Google
Original from UNIVERSITY OF MICHIGAN
Generated on 2019-06-08 17:59 GMT / http://hdl.handle.net/2027/mdp.39015073447636
Public Domain in the United States, Google-digitized / http://www.hathitrust.org/access_use#pd-us-google

teile besonders in Mitleidenschaft gezogen werden, die bei lebhaftem Wachstum äusseren Schädlichkeiten besonders stark ausgesetzt sind.

Lindenstein-Heidelberg.

7) **Baum.** Knochenbrüche bei Tabes und deren aetiologische Stellung.

Deutsche Zeitschr. für Chir. Bd. 89. H. 1—4. pag. 1.

Auf Grund eingehender Litteraturstudien und nach der Beurteilung eigener Untersuchungen und experimenteller Arbeiten wird die neuropathische Theorie für die Entstehung der Knochenbrüche bei Tabes in Abrede gestellt. Verf. unterscheidet zwischen Fällen mit abnormer Knochenbeschaffenheit bei vorgeschrittenen Fällen, nach langem Krankenlager oder im Zusammenhang mit anderweitigen Erkrankungen (Tumoren) und solchen mit normalem Knochenbefund. Zur Erklärung dieser nimmt er die mechanische Theorie in Anspruch. Die Ursache der Fraktur liegt nicht im Knochengewebe, sondern ist durch die Grundkrankheit und deren Folgen bedingt. Diese Folgen sind Herabsetzung des Muskeltonus, Aufhebung des Muskelsinnes und der Knochensensibilität. Folge dieser Momente ist es auch, dass das einwirkende Trauma meist zu gering bewertet wird. In 9 von den 11 angeführten Fällen finden sich bei sorgfältiger Erhebung der Anamnese nicht unbeträchtliche traumatische Einwirkungen, deren richtige Einschätzung den Pat. wegen der mangelhaften Gefühlsempfindungen abhanden gekommen ist. Verf. wendet sich deshalb auch gegen die Bezeichnung „Spontanfraktur."

Der Sitz der Fraktur ist in der überwiegenden Mehrzahl der Fälle die untere Extremität mit auffälliger Bevorzugung des Oberschenkels. Die Frakturen treten vielfach multipel auf und finden sich in allen Stadien der Rückenmarkserkrankung. Oft bilden sie das erste Zeichen des bis dahin latent gebliebenen Leidens. Die Heilungstendenz der Knochenbrüche ist eine durchaus gute. Die oft übermässig starke Calluswucherung wird auf die fehlende Muskelspannung und dadurch bedingte stärkere Blutfüllung zurückgeführt. In der Behandlung bewährt sich die Extensionsmethode als die beste. Auch operative Massnahmen, Amputationen, Resektionen, Implantation bei Pseudarthrosen, sind durchaus gerechtfertigt und zeigen gute Erfolge.

Lindenstein - Heidelberg.

8) **Dobove** (Paris). Tabes et chirurgie.

La presse médicale. 1908. Nr. 59.

Die Tabes zeigt sich unter sehr verschiedenen Formen und

Digitized by Google
Original from UNIVERSITY OF MICHIGAN
Generated on 2019-06-08 17:59 GMT / http://hdl.handle.net/2027/mdp.39015073447636
Public Domain in the United States, Google-digitized / http://www.hathitrust.org/access_use#pd-us-google

oft sind die Erscheinungen derart, dass die Grundkrankheit verkannt wird. Dies hat namentlich dann sehr unliebsame Folgen, wenn man eine chirurgische Krankheit annimmt und demgemäss einen chirurgischen Eingriff macht. Nicht nur, dass derselbe auf das Leiden gar keinen Einfluss ausübt, sondern die Heilung der Operationswunde ist eine sehr langwierige und kann in manchen Fällen auch ganz ausbleiben. Es ist dies namentlich mit Bezug auf tabetische Gelenkerkrankungen in Betracht zu ziehen. Es sind da oft Resektionen mit den schlechtesten Folgen vorgenommen und die Tabes erst dann erkannt worden, als es zu spät war. Ja, es sind Fälle bekannt, und der Verfasser zitiert solche aus eigener Beobachtung, wo die Operation nicht nur lokal nichts genützt hat, sondern auch auf die Grundkrankheit einen verschlimmernden Einfluss ausgeübt hat. Eine 48jährige Tabetikerin erkrankte an einer Arthritis des rechten Kniees. Es wurde die Resektion desselben vorgenommen und das Bein in einem Gypsverbande immobilisiert. Bald darauf traten schwere gastrische und laryngeale Krisen auf, häufige Ohnmachten verschlimmerten den Zustand und die Patientin starb am 25sten Tage nach der Operation. Die Untersuchung des resezierten Kniees zeigte auch nicht eine geringe Spur von knöcherner oder selbst bingewebiger Vereinigung der Knochen.

In anderen Fällen wurde wegen gastrischer tabetischer Krisen die Gastro-Enterostomie vorgenommen, da Pylorusstenose diagnostiziert wurde. In einem anderen ähnlichen Fall wurden Leberkrämpfe angenommen und die Gallenblase reseziert. Als die Schmerzen hierauf nicht besser wurden, machte man eine Nephropexie, indem man glaubte, dass es sich um Wanderniere handle. In ähnlicher Weise wurde bei Blasenkrisen der Steinschnitt vorgenommen.

Aus diesen Erfahrungen soll die Lehre gezogen werden, dass man bei Vorhandensein von osteo-artikulären Erkrankungen, sowie auch bei verschiedenen Krisen der Viszeralorgane an die Möglichkeit des Bestehens von Tabes denken und den Kranken einer dementsprechenden Untersuchung unterwerfen soll. **E. Toff**-Braila.

9) **Grashey.** Ueber die Untersuchung von Frakturen mit Röntgenstrahlen.

Fortschr. auf dem Geb. der Röntgenstr. Bd. XI. Heft 3.

Die praktischen Erfahrungen, die Verf. an der Hand von 1500 Fällen der Münch. chirurg. Klinik gewonnen hat, bilden die Grundlage der sehr ausführlichen Arbeit. Im allgemeinen Teil führt er zunächst aus, dass in praktischer Hinsicht nur insoweit der

Digitized by Google
Original from UNIVERSITY OF MICHIGAN
Generated on 2019-06-08 17:59 GMT / http://hdl.handle.net/2027/mdp.39015073447636
Public Domain in the United States, Google-digitized / http://www.hathitrust.org/access_use#pd-us-google

Nachweis einer Kontinuitätstrennung am Knochen notwendig ist, als dadurch Prognose und Therapie beeinflusst werden. Die einseitige Ueberschätzung des Knochenbefundes gegenüber den begleitenden Weichteilschädigungen und der Beteiligung der Gelenke ist ein grosser Fehler. Wenn die Untersuchung mit Röntgenstrahlen den anderen Methoden auch bei weitem sich überlegen zeigt, warnt er doch vor der meist üblich gewordenen einseitigen Ueberschätzung des Röntgenbildes und empfiehlt dringend die Berücksichtigung und Ausbildung der übrigen klinischen Methoden, die in manchen Fällen (Rippen, Schädelfraktur) eine sicherere Diagnose ermöglichen als das Röntgenverfahren. Klinisch zweifelhafte Frakturen müssen ohne Rücksicht auf negativen Röntgenbefund zunächst als Fraktur behandelt werden. Erst wiederholte Aufnahmen, auch nach Verlauf einiger Zeit, um evtl. Callusbildung festzustellen, lassen einen einigermassen sicheren Schluss zu. Aber auch Fehldiagnosen nach der positiven Richtung hin muss man nach Möglichkeit vermeiden; Verwechslung mit Epiphysenlinien; Varietäten, atypische Projektionen.

Dagegen kann man allein aus dem Röntgenbild den genauen Verlauf der Bruchlinien erkennen. Es sind dazu mehrere Aufnahmen erforderlich, nicht nur „in zwei aufeinander senkrechten Ebenen" sondern „in verschiedenen den möglichen Bruchformen erfahrungsmässig angepassten Projektionsrichtungen." Die Frage der eingekeilten Fraktur ist nach dem Röntgenbild allein nicht zu entscheiden; ebenso ist die Diagnose Pseudarthrose unter Umständen schwierig. Im ersten Falle sind allein negative, im zweiten positive Röntgenbefunde von Bedeutung. Für die Unfallspraxis ist der Nachweis röntgenologisch festgestellter Frakturen ausserordentlich wichtig; es empfiehlt sich daher die Aufnahme jeder Fraktur, aus diesen und anderen Gründen. (Nachweis von Cysten, Tumormetastasen.) Der Grad der Kallusbildung lässt sich im Röntgenbild nicht sicher genug kontrollieren, um darauf allein klinische Massnahmen zu gründen. Das Einrichten von Frakturen und die Anlegung des Verbandes unter Kontrolle des Röntgenschirmes erscheint als ein für den klinischen Betrieb wünschenswertes Erfordernis. Der Nachweis alter Frakturen ist zuweilen schwierig, da sich nach Verlauf einiger Zeit oft alle Merkmale verloren haben, auch bei anfänglich bestandener Dislokation geringen Grades.

Im speziellen Teil werden für die einzelnen Körperregionen Anweisungen über zweckmässige Lagerung und Deutung der Befunde gegeben. Die Einzelheiten darüber müssen im Original nachgelesen werden. Im ganzen kommt G. zum Schluss, dass die An-

Digitized by Google
Original from UNIVERSITY OF MICHIGAN
Generated on 2019-06-08 17:59 GMT / http://hdl.handle.net/2027/mdp.39015073447636
Public Domain in the United States, Google-digitized / http://www.hathitrust.org/access_use#pd-us-google

wendung der Röntgenstrahlen unsere Kenntnisse wesentlich erweitern, die klinischen Methoden aber nicht entbehrlich machen, sondern verfeinern und ausbauen soll. **Lindenstein**-Heidelberg.

10) **Petit** (Paris). Sur la radiologie des fractures. (Das Röntgenverfahren bei der Behandlung der Frakturen.)

La méd. d. accidents du trav. Bd. VI. Nr. 7. S. 213.

P. bespricht die Bedeutung der Röntgenstrahlen bei der Behandlung der Frakturen. Abgesehen von der Schmerzlosigkeit, die das Verfahren vor anderen Untersuchungsmethoden auszeichnet, gibt es auch sichere Resultate in Fällen, wo andere diagnostische Hülfsmittel versagen. Verf. plädiert dafür, die Durchleuchtung auf dem Schirm mehr in Anwendung zu ziehen, da man darauf auch die Bewegungen verfolgen könne. Bei der Photographie hält er Aufnahmen in zwei Ebenen im allgemeinen für überflüssig. Ueber die Position der Fragmente und Fortschritt der Heilung geben die Röntgenstrahlen sicheren Aufschluss, ebenso wie über die Differentialdiagnose von Knochenerkrankungen und Frakturfolgen. Eine sichere Beurteilung ist natürlich nur von Seiten des erfahrenen Arztes möglich. **Ottendorff**-Hamburg-Altona.

11) **Vogel.** Ueber Frakturheilung mit besonderer Berücksichtigung der Bedeutung des Blutergusses für die Callusbildung.

Deutsche Zeitschr. für Chir. 91. Bd. 1—2. H. pag. 143.

Aus der allgemeinen Betrachtung über die Frakturheilung überhaupt und den Einfluss, der dem Bluterguss dabei zukommt, folgt, dass sowohl Periost als Knochenmark für die Callusbildung in Betracht kommen. Die verzögerte Callusbildung findet sich abgesehen von allgemeinen Schwächezuständen und konstitutionellen Erkrankungen bei ererbter oder angeborener „Dyskrasie des Stratum fibrosum“. Als Beleg dafür dienen 12 Krankengeschichten. Gegen die verzögerte Callusbildung empfiehlt sich die Blutinjektion nach Bier, die Verf. in 7 Fällen mit gutem Erfolg angewandt hat. Die Injektion muss zwischen Periost und Knochen erfolgen und soll eine stärkere Anspannung des Periostes bedingen und dadurch zu erhöhter Knochenneubildung anregen. Die Verwendung von Blut empfiehlt sich, da es nicht als Fremdkörper wirkt und nur langsam resorbiert wird. Auf Grund der Beobachtungen wird in Vorschlag gebracht für die subkutane Osteotomie zur Vermeidung von Pseudarthrosen die Anwendung der Esmarch'schen Blutleere, um einen stärkeren

Digitized by Google
Original from UNIVERSITY OF MICHIGAN
Generated on 2019-06-08 17:59 GMT / http://hdl.handle.net/2027/mdp.39015073447636
Public Domain in the United States, Google-digitized / http://www.hathitrust.org/access_use#pd-us-google

Bluterguss zu bedingen. Die bessere Anspannung des Periostes soll dadurch herbeigeführt werden, dass die letzte Knochenbrücke so durchbrochen wird, dass man den Knochen von der Wunde abbiegt und nach völliger Durchtrennung die Fragmente aneinander reibt.

Lindenstein - Heidelberg.

12) **Ghiulamila** (Bukarest). Ueber einige einfache und praktische Gipsextensionsverbände.

Zeitschr. f. orthop. Chir. XX. Bd. S. 486.

Anstatt der gewöhnlichen Heftpflasterextension verwendet Gh. ein Verfahren, dem er Einfachheit der Anlegung, Billigkeit und gute Wirkung nachrühmt. Ausgehend davon, dass bei der Extension am Beine der Haupthalt für die Zugverbände durch die Kondylen des Oberschenkels resp. durch die Malleolen gegeben werde, legt er an diesen Stellen über dünner, gleichmässiger Polsterung exakt anmodellierte Ringe aus Gips an, die den Zug auf die ganze von ihnen bedeckte Oberfläche übertragen. In diese Ringe werden feste Bänder eingegipst, an denen die Gewichte befestigt werden. Bei der Extension des Hüftgelenks greift der Zug sowohl am Knie wie am Fussgelenk an. Bei Extension des Kniegelenks, speziell bei Kontrakturen desselben, wird Oberschenkel und Becken in Normalstellung durch Gipsverband fixiert und auch Fuss und Unterschenkel in den Verband einbezogen. Der Verband wird dann am Kniegelenk durchtrennt und am Unterschenkelteil die Extensionsgewichte angehängt. Bei Extension der Wirbelsäule wird die Extension am Kopfe ausgeübt, während die Kontraextension an einem exakt dem Becken anmodellierten Beckengipsverband angreift.

Ottendorff - Hamburg-Altona.

13) **Arce.** Tuberculosis articular.

Rev. de la soc. med. Argentina. Bd. XV. Nr. 87.

In einer sehr ausgedehnten Arbeit, welche die gesamte Pathologie und Therapie der Gelenktuberkulosen behandelt, kommt A. zu nachstehenden Ergebnissen: Die Gelenktuberkulose ist eine langsam fortschreitende Erkrankung, die nur in den allerseltensten Fällen zur Spontanheilung führt. Die rationelle Behandlung hat in der Mehrzahl der Fälle in der Arthrotomie mit nachfolgender Synovektomie bezw. Arthrektomie zu bestehen. Es muss stets grosse Sorgfalt auf die Erhaltung der Funktion gelegt werden; die „Arthrodiaphysektomie“ kann in schweren Fällen zumeist die Amputation ersetzen. Die Massage und die Mobilisation müssen der chirurgischen

Digitized by Google
Original from UNIVERSITY OF MICHIGAN
Generated on 2019-06-08 17:59 GMT / http://hdl.handle.net/2027/mdp.39015073447636
Public Domain in the United States, Google-digitized / http://www.hathitrust.org/access_use#pd-us-google

Behandlung alsbald nachfolgen. Man kann eine Heilung der Kniegelenktuberkulose mit erhaltener Funktion des Gelenks auch nach der Synovektomie erreichen.

Die Arbeit ist durch vorzüglich ausgeführte radiographische Tafeln illustriert und ist in ihren von unseren modernen Prinzipien abweichenden Forderungen von Interesse. **Stein**-Wiesbaden.

14) **Coderque.** Tratamiento de las osteo-artritis tuberculosas por el metodo de Bier.

Rev. de Med. y Cirug. pract. de Madrid. Nr. 1031. v. 21. 6. 08.

Ausführliche Mitteilung über die Behandlung der Gelenktuberkulose mit passiver Hyperämie nach Bier an der Hand von vier Fällen, die günstigen Verlauf nahmen, und deren Krankengeschichten im Detail wiedergegeben werden. **Stein**-Wiesbaden.

15) **Glaessner** (Berlin). Ueber das Marmorek-Serum.

Deutsche med. Wochenschrift. Nr. 29. S. 1261.

G. berichtet aus der Hoffaschen Klinik über 10 mit Marmorek-Serum behandelte Tuberkulosefälle, spez. Knochen- und Gelenktuberkulose. Eine Schädigung, abgesehen von vorübergehendem Serumexanthem und Störung des Allgemeinbefindens in einigen Fällen, wurde nicht beobachtet, wohl aber Besserung bei fast allen Patienten zum Teil in auffallender Weise. Nur bei zwei Kranken mit schwerer multipler Knochentuberkulose blieben die Injektionen wirkungslos. Die Applikation des Mittels erfolgte teils subkutan, teils rektal, doch zieht Verf. die subkutane vor, rät aber, um die Unannehmlichkeiten des Serumexanthems und der begleitenden Störungen zu vermeiden, die Einspritzungen nur in grösseren Zwischenräumen zu wiederholen. **Ottendorff**-Hamburg-Altona.

16) **R. Weissmann.** Die Hetolbehandlung bei Tuberkulose.

Berliner Klinik Heft 240. Juni 1908.

Die Theorie der Hetolbehandlung beruht darauf, die den tuberkulösen Prozessen eigene geringe entzündliche Reaktion auf chemischem Wege zu erzielen. Versuche, die nach dieser Richtung angestellt wurden, führten Landerer über Jodoform, Salicylsäure, Perubalsam zur Anwendung der Zimmtsäure und speziell des zimmtsauren Natriums, des Hetols, das eine elektive Wirkung ausüben soll. Die durch das Hetol hervorgerufenen histologischen Veränderungen, die auf einer positiven Chemotaxis beruhen, lassen sich etappenweise verfolgen und repräsentieren sich 1. als Stadium der

Digitized by Google
Original from UNIVERSITY OF MICHIGAN
Generated on 2019-06-08 17:59 GMT / http://hdl.handle.net/2027/mdp.39015073447636
Public Domain in the United States, Google-digitized / http://www.hathitrust.org/access_use#pd-us-google

Leukocytose, 2. als Stadium der Umwandlung, 3. als Stadium der Abkapslung und Bindegewebswucherung, 4. als Stadium der Vernarbung. Bakteriologisch bewirkt die Hetolbehandlung eine Erhöhung der Komplementbildung, sie versagt deshalb in Fällen, die nicht genügend Antitoxin und Zwischenkörper zu bilden im Stande sind.

W. verwendet die von Kalle und Co. in Biebrich hergestellte sterilisierte Hetollösung in zugeschmolzenen Röhren zu 1%, 2%, 5% und gibt das Mittel stets intravenös, die im Laufe von 11 Jahren gesammelten Erfahrungen sind durchwegs günstige. Insbesondere hat er nie eine ernstliche Störung erlebt. Unter 206 Fällen hat er das Mittel 133 mal mit dauerndem Erfolg, 46 mal mit Erfolg, 20 mal ohne Erfolg angewandt. Die besten Resultate garantiert die Lungentuberkulose des I. Stadiums, ferner die sog. larvierte Tuberkulose, sowie die Skrofulose und Drüsentuberkulose. Bei Knochen- und Gelenktuberkulose sind 60% Dauererfolge, 20% Besserungen und 20% Misserfolge zu verzeichnen bei Ruhigstellung der erkrankten Gelenke und Ausführung der notwendig erscheinenden typischen Operationen. Die durchschnittliche Dauer der Behandlung erstreckt sich auf 3—4 Monate und eine Nachkur von 6—8 Wochen. Die Durchschnittsdosis betrug für Mädchen und Frauen 15—20 mg., für Männer 20—25 mg. Es wurde mit 1 mg. begonnen und jeden 2. Tag 1 mg. mehr injiziert unter ständiger Kontrolle der Temperatur. Eine Erhöhung der Hetolwirkung bei Herzschwäche wurde versucht durch Meffertsche Waschungen und Packungen oder mit Kochschem Prävalidin. Neben der Hetolbehandlung muss für die bekannten hygienisch-diätetischen Massnahmen Sorge getragen werden. Im Zusammenhang mit diesen Faktoren muss die Hetolbehandlung nach Ansicht des Verfassers sich Bahn brechen und den ihr gebührenden Platz in der Behandlung der Tuberkulose gewinnen.

Lindenstein-Heidelberg.

17) **Müller** (Rostock). Ueber Knochengelenkresektionen.

Deutsche med. Wochenschr. Nr. 26. S. 1129.

Klinischer Vortrag über Resektionen der Knochen und speziell der Gelenke. Die Frage der Technik spielt heutzutage nur mehr eine geringe Rolle, desto mehr die Frage der Indikation. Vor allem kommt in Betracht die Tuberkulose, Resektionen wegen Ankylosen und Vereiterungen der Gelenke sind schon seltener. Schonung der Muskulatur sowie der Wachstumszonen sind zur Erreichung eines guten Resultats von Wichtigkeit. Auch möglichst aseptisches

Digitized by Google
Original from UNIVERSITY OF MICHIGAN
Generated on 2019-06-08 17:59 GMT / http://hdl.handle.net/2027/mdp.39015073447636
Public Domain in the United States, Google-digitized / http://www.hathitrust.org/access_use#pd-us-google

Operieren und entsprechende Wundbehandlung (soweit möglich Verschluss der Wunde, sonst Drainage) sind zur Erzielung beweglicher Gelenke dringend nötig. Entsprechende Nachbehandlung mit Massage, Elektrizität und Uebungen ist sehr zu empfehlen. Das Operieren unter Blutleere und mit breiter Eröffnung des Gelenks erlaubt völlige Entfernung des Krankhaften. Bei Kindern ist möglichste Schonung der Wachstumszonen anzustreben, bei Erwachsenen kommt es mehr auf gründliche Entfernung aller Krankheitsherde an. Allzu frühzeitige Resektion ist zu widerraten, doch soll man auch nicht warten, bis der örtliche Befund und das Allgemeinbefinden allzu schlecht geworden sind. **Ottendorff**-Hamburg-Altona.

18) **Sagarra.** Valor terapeutico de la incisión amplia del periostio.

Rev. de Med. y Cirug. pract. de Madrid. Nr. 1039 v. 21. VIII. 08.

S. empfiehlt, als neue Behandlungsart der chronischen Ostitiden der langen Röhrenknochen, die oft als Neuralgie imponieren, und die besonders häufig im Bereiche der Tibia zur Beobachtung gelangen, eine ausgedehnte Inzision des Periostes vorzunehmen und die Haut über der Periostwunde wieder zu vernähen. Die Operation soll ausserordentlich gute Erfolge zeitigen und bringt auch bei einem diagnostischen Irrtum in jedem Falle eine gewisse Erleichterung der vorhandenen Beschwerden. **Stein**-Wiesbaden.

19) **Marina** (Triest). Gibt es Formes frustes oder rudimentäre Formen der muskulären Dystrophie (Erb) und ist deren Heilung möglich?

Deutsche med. Wochenschr. Nr. 25. S. 1087.

M. beobachtete einen Fall muskulärer Dystrophie bei einem 31 Jahre alten Manne, der früher nur geringe Störungen gezeigt hatte, bei dem sich aber jetzt nach einer anstrengenden Gebirgstour ein Schwächezustand in den Beinen einstellte. Die Untersuchung ergab Atrophie verschiedener Schulterblattmuskeln, Hochstand der rechten Schulter und Pseudohypertrophie der Gastrocnemii. Ausserdem war die galvanische sowie die faradische Erregbarkeit der gesamten Muskulatur, insbesondere der Streckmuskeln, stark herabgesetzt. M. fasst die Erkrankung als eine abortive Form der muskulären Dystrophie auf der Basis allgemein mangelhafter Entwickelung auf. Bei einer anderen Pat. fanden sich ausser leichter Skoliose, Hochstand der rechten Schulter und Abstehen der Schulterblätter erhebliche Atrophien und Hypertrophien einzelner

Digitized by Google
Original from UNIVERSITY OF MICHIGAN
Generated on 2019-06-08 17:59 GMT / http://hdl.handle.net/2027/mdp.39015073447636
Public Domain in the United States, Google-digitized / http://www.hathitrust.org/access_use#pd-us-google

Muskelgruppen nebst Herabsetzung der elektrischen Erregbarkeit und Kraft der Gesamtmuskulatur. 5½ Jahre später war der Prozess als geheilt zu betrachten. Diese Heilung lässt Verf. die Diagnose als unsicher erscheinen, und er stellt deshalb den Titel des Aufsatzes in Form einer Frage auf. Gerade die Skoliose und die Scapulae alatae waren differentialdiagnostisch von Wichtigkeit.

Ottendorff-Hamburg-Altona.

20) **Garcia y Hurtado.** Sobre la construcción y aplicacion de aparatos y vendajes ortopedicos.

Rev. de Med. y Cirug. pract. de Madrid. 1908. Nr. 1023.

G. führt darüber Klage, dass in Spanien noch nirgends die Praxis besteht, dass der Arzt die Anfertigung orthopädischer Apparate Korsetts u. s. w. selbst überwacht. Irgendwelche ärztlich geleitete Werkstätten gibt es natürlich noch viel weniger. Die orthopädische Technik ist vollkommen den Bandagisten überlassen, die viel Unheil anstiften. Verf. hat das Ausland bereist und schildert seine Erfahrungen in obiger Beziehung, indem er ganz besonders die neuerdings in Deutschland aufgekommene Methode, dass der Arzt, der selbst orthopädischer Fachmann ist, die Apparate anfertigen lässt und die Verantwortung für dieselben übernimmt, zur Nachahmung empfiehlt. G. selber benutzt fast ausschliesslich den Gips als Material für Apparate, indem er abnehmbare, mit Schnüren versehene Gipshülsen fertigt. Der Gips wird, um haltbarer zu sein, im Verhältnis von 4 : 100 mit Zement gemischt. Ausserdem werden Einlagen von Holzspahn gemacht.

Stein-Wiesbaden.

21) **V. Gomoiu** (Bukarest). Eine neue Operation zur Behandlung der Gesichtslähmung.

Spitalul. 1908. Nr. 15.

In Fällen von unheilbarer Gesichtslähmung, dort wo eine Heilung mit den üblichen Mitteln nicht erzielt werden kann, ist eine neuroplastische oder muskuloplastische Operation angezeigt. Da die nervösen Anastomosen nicht jene günstigen Resultate ergeben haben, die man anfangs von denselben erwartet hatte, schlägt der Verfasser eine neue Muskelplastik vor, für welche ein Bündel des Sternokleido-mastoideus in Verwendung gezogen wird. Hierzu wird ein Einschnitt längs des vorderen Randes dieses Muskels ausgeführt, das betreffende Bündel von der übrigen Muskelmasse abgelöst und in der notwendigen Länge abgeschnitten, dann unter Benutzung derselben Hautwunde, ein Kanal bis zum Mundwinkel präpariert,

Digitized by Google
Original from UNIVERSITY OF MICHIGAN
Generated on 2019-06-08 17:59 GMT / http://hdl.handle.net/2027/mdp.39015073447636
Public Domain in the United States, Google-digitized / http://www.hathitrust.org/access_use#pd-us-google

in welchen man das erwähnte Muskelbündel einführt und mit einigen, die Mundschleimhaut nicht durchbohrenden Nähten fixiert. Wenn auf diese Weise eine vollständige Beweglichkeit der Gesichtsmuskeln nicht zu erzielen ist, so erreicht man doch eine erhöhte Gesichtsstatik, durch welche die Lähmung viel weniger in Erscheinung tritt. G. hat seine Operation bis nun am Menschen nicht ausgeführt, sondern nur an der Leiche und an Tieren, er empfiehlt aber dieselbe zur Ausführung in einschlägigen Fällen und ist sicher, dass gute Erfolge zu erzielen sind.

E. Toff-Braila.

22) **Haudek** (Wien). Zur operativen Behandlung des muskulären Schiefhalses.

Zeitschr. f. orthop. Chir. XX. Bd. S. 482.

Verf. bespricht zunächst die von Lorenz besonders empfohlene subkutane Tenotomie des Sternocleidomastoideus an seinem unteren Ansatz. Wenn auch hierbei der funktionelle Erfolg unter entsprechender Nachbehandlung und ebenso das kosmetische Ergebnis durchaus befriedigen, so spricht sich Verf. doch für die von Lange angegebene offene Durchschneidung des Kopfnickers am oberen Ansatz aus, sowohl wegen ihrer leichten Ausführbarkeit als auch wegen des guten Erfolges und der geringen Sichtbarkeit der Narbe. In Bezug auf weitere Behandlung ergab der Schanzsche Watteverband sehr gute Resultate, so dass nur in schwereren Fällen noch eine gymnastische Nachbehandlung notwendig war.

Ottendorff-Hamburg-Altona.

23) **Dreifuss.** Ein Fall von angeborener Skoliose.

Fortschr. auf d. Geb. d. Röntgenstr. Bd. XI, Heft 3.

Bei einem sonst gesunden Mädchen ohne rhachitische Verkrümmungen wird eine Schwellung im Nacken mit linkskonvexer Cervico-Dorsalskoliose gefunden, die durch eine plötzliche Abbiegung der Wirbelsäule an der Grenze von Hals- und Brustteil bedingt ist. Die Dornfortsätze schauen nach der Konvexität der Krümmung, es fehlt jede Gegenkrümmung. Im Röntgenbild sieht man die Abbiegung zwischen 1. und 3. Brustwirbel. Vom 2. Brustwirbel ist nur die linke Hälfte vorhanden, die 2. linke Rippe ist scharf nach unten gebogen, die 2. rechte Rippe fehlt. Der 1. Brustwirbel zeigt einen Spalt. Es handelt sich demnach um eine Hemmungsbildung, die in der frühesten Zeit des Foetallebens entstanden ist.

Lindenstein-Heidelberg.

Digitized by Google
Original from UNIVERSITY OF MICHIGAN
Generated on 2019-06-08 17:59 GMT / http://hdl.handle.net/2027/mdp.39015073447636
Public Domain in the United States, Google-digitized / http://www.hathitrust.org/access_use#pd-us-google

24) **Kirsch** (Magdeburg). Rachitis und Skoliose.

Deutsche med. Wochenschr. Nr. 30. S. 1309.

Verfasser unterscheidet in prognostischer Beziehung Skoliosen, welche hochgradig werden und solche, welche wieder verschwinden. Um nun festzustellen, welche Skoliosen fortschreiten resp. welche rachitischer Natur sind, hat Verf. Untersuchungen in Volksschulen an 1015 Kindern angestellt. Nach der Einteilung in fixierte Skoliosen (solche, bei welchen die Schiefhaltung nicht mehr zum Ausgleich gebracht werden kann) und nicht fixierte (einfache Schiefhaltung) fand K. bei Knaben in den Unterklassen 7,2 Proz. fixierte und 11,8 Proz. nicht fixierte, in den Oberklassen 6,0 Proz. fixierte und 15,4 Proz. nicht fixierte, bei Mädchen in den Unterklassen 7,4 Proz. fixierte und 14,4 Proz. nicht fixierte, in den Oberklassen 12,9 Proz. fixierte und 28,2 Proz. nicht fixierte. Verf. schliesst daraus, dass eine Zunahme der Skoliose nur bei der nicht fixierten festgestellt werden könne, die praktisch nicht von Bedeutung sei, da diese Form sich von selbst bessere. Der Zunahme der fixierten Skoliose in oberen Mädchenklassen legt K nicht sehr viel Gewicht bei, da es vorzugsweise leichtere Fälle seien. Im grossen und ganzen entwickeln sich aus der grossen Anzahl der Schiefhaltungen, die während der Schulzeit entstehen, nur wenige fixierte Skoliosen. Bei der fixierten Skoliose ist aller Wahrscheinlichkeit nach Rachitis die Grundursache. Es ist daher dringend anzuraten, bereits die ersten Anfänge der rachitischen Verbiegung zu behandeln, zu welchem Zwecke Verf. das Lagerungsbett warm empfiehlt. Ein im Anschluss an den Artikel abgebildeter Fall von Wirbelasymetrie bei leichter Skoliose ist Verf. ein weiterer Beweis dafür, dass sich stärkere Verbiegungen nur bei vorhandener Rachitis oder Osteomalazie und nicht allein infolge statischer Aenderung der Belastung entwickeln. **Ottendorff**-Hamburg-Altona.

25) **Gottstein** (Reichenberg). Zur Redressement- und Verbandtechnik bei schweren Skoliosen.

Zeitschr. für orthopäd. Chirurgie. Bd. XX. S. 315.

G. hat von der Gipsverbandbehandlung schwerer Skoliosen sehr gute Resultate gesehen und beschreibt deshalb das von ihm geübte Verfahren. Nach einer vorhergehenden Redressementbehandlung wird der starre Verband im Wullsteinschen Rahmen angelegt und zwar in Extension und unter Pelottendruck auf den Rippenbuckel. Verf. gibt eine zusammenklappbare Pelotte an, die zunächst mit eingegipst wird und nachträglich leicht aus dem Ver-

Digitized by Google
Original from UNIVERSITY OF MICHIGAN
Generated on 2019-06-08 17:59 GMT / http://hdl.handle.net/2027/mdp.39015073447636
Public Domain in the United States, Google-digitized / http://www.hathitrust.org/access_use#pd-us-google

bande entfernt werden kann. Zum Verbande benutzt er nicht reinen Gips, sondern eine Mischung von 19 Teilen Gips und ein Teil Portlandzement, wodurch der Verband leichter wird und rascher erhärtet. Drei Fälle, die G. als Beispiele anführt, zeigen einen guten Erfolg der Behandlung, die zum Teil nur 2 Monate, zum Teil aber auch mehr wie die doppelte Zeit in Anspruch nahm. Besonders geeignet sind für diese Therapie unkompensierte Skoliosen. während sehr hochsitzende und stark geschlängelte Skoliosen keine guten Resultate liefern. **Ottendorff**-Hamburg-Altona.

26) **Gatica.** Corsé antiscoliosico de madera.

Rev. de Med. y Cirug. pract. de Madrid. 1908. Nr. 1029.

Beschreibung und Empfehlung eines Korsetts zur Behandlung der Skoliose, welches nach Art unserer Hessingkorsetts mit Hüftbügeln und Achselstützen gebaut ist, bei dem aber die Stahlstäbe, die das Gerüst bilden und die Extension vermitteln, aus Eschenholz gefertigt sind. Hierdurch soll eine besondere Leichtigkeit des Korsetts erreicht werden. **Stein**-Wiesbaden.

27) **Decref.** Nuevo corsé Wullstein para tratamiento de la espondilitis y espondilartritis.

Rev. de Med. y Cirug. pract. de Madrid. Nr. 1030 v. 14. 6. 08.

Schilderung der Technik und der Vorteile des Wullsteinschen Spondylitiskorsetts. **Stein**-Wiesbaden.

28) **Eug. Fränkel.** Ueber chronische ankylosierende Wirbelsäulenversteifung.

Fortschr. auf dem Geb. der Röntgenstr. Bd. XI. Heft 3.

Unter Betonung der Uebereinstimmung der Bechterewschen und Pierre Marie-Strümpellschen Typen der Wirbelversteifung, für die Verf. schon in seiner früheren Publikation eingetreten ist, werden 3 neue Fälle nach dem klinischen Untersuchungsbefund mit Obduktionsergebnis unter ausführlichster Schilderung der Veränderungen an der Wirbelsäule mitgeteilt unter Beifügung der Röntgenbilder. Auf Grund dieser und der früheren Beobachtungen kommt er zu dem Schluss, dass unter dem Bild der Wirbelsäulenversteifung zwei ihrem Wesen nach ganz differente Krankheitsprozesse verborgen sind, die man klinisch und anatomisch auseinander halten muss und kann, die Spondylarthritis ankylopoetica und die Spondylitis deformans. In der Aetiologie der ersten Erkrankung ist dem Trauma eine wesentliche Rolle einzuräumen. Unter 6 Fällen findet sich 4 mal ein schweres Trauma, an das sich die Erkrankung anschloss.

Digitized by Google
Original from UNIVERSITY OF MICHIGAN
Generated on 2019-06-08 17:59 GMT / http://hdl.handle.net/2027/mdp.39015073447636
Public Domain in the United States, Google-digitized / http://www.hathitrust.org/access_use#pd-us-google

Für die Unterscheidung der beiden Krankheitsprozesse ist ausser dem Alter der Patienten, dem Sitz und der Ausdehnung der Versteifung der röntgenologische Befund von Bedeutung. Die Integrität der Wirbel ist für die erste und die Difformität der Wirbel für die letztere Art der Erkrankung pathognomonisch.

Lindenstein - Heidelberg.

29) **D. N. Manolescu** (Bukarest). Ueber einen Fall von Hydatidenzyste der Sakrolumbalmuskulatur.

Spitalul. 1908. Nr. 14.

Die betreffende 26jährige Frau war seit etwa einem Jahre krank, während welcher Zeit sich in der Sakrolumbalgegend eine etwa kindskopfgrosse, schmerzlose Geschwulst entwickelt hatte. Die Diagnose wurde auf Hydatidenzyste gestellt und war hierfür, ausser den lokalen Erscheinungen, auch der Blutbefund charakteristisch, indem 25,4 Prozent eosinophile Polynukleare gefunden wurden. Interessant ist, dass einerseits gleich nach der Exstirpation des Tumors die Zahl der Eosinophilen auf 12 Prozent gesunken war, sich aber einige Tage später wieder auf 13,15 Prozent erhob, was nach Chauffard und Boidin auf eine noch vorhandene, wenn auch versteckte Hydatidenzyste hindeuten würde, die aber trotz genauester Untersuchung nicht gefunden werden konnte.

Der Fall ist durch den ziemlich seltenen Sitz der Zyste in der Sakrolumbalmuskulatur bemerkenswert. **E. Toff** - Braila.

30) **Dörrien** (Metz). Ueber Lähmung des N. suprascapularis

Deutsche med. Wochenschr. Nr. 31. S. 1345.

Verf. beobachtete einen Fall isolierter traumatischer Lähmung des N. suprascapularis, welche zu einer Paralyse des M. supra- und infrapinatus geführt hatte, die irreparabel blieb. Es bestand in Folge dessen, trotzdem der Deltoides, der zuerst etwas Inaktivitätsatrophie zeigte, wieder vollkräftig funktionierte, eine erhebliche Schwäche in der Hebung des Armes. Verf. weist darauf hin, dass dem Supra- und Infraspinatus eine wichtige Rolle als Synergisten des Deltoides bei der Hebung des Armes zukommt. Es kann danach sogar bei isolierter Lähmung des Deltoides und Erhaltensein des Supra- und Infraspinatus die Hebung des Armes recht wohl möglich sein. **Ottendorff** - Hamburg - Altona.

31) **Meyer** (Danzig). Relative Eupraxie bei Rechtsgelähmten.

Deutsche med. Wochenschr. Nr. 26. S. 1143.

Verf. beobachtete bei einem Pat. mit Lähmung des rechten

Digitized by Google
Original from UNIVERSITY OF MICHIGAN
Generated on 2019-06-08 18:00 GMT / http://hdl.handle.net/2027/mdp.39015073447636
Public Domain in the United States, Google-digitized / http://www.hathitrust.org/access_use#pd-us-google

Armes eine auffallend gute Brauchbarkeit des Gliedes für zweckmässige Handlungen, während einfache Bewegungen ohne bestimmtes Ziel, wozu Pat. aufgefordert wurde, viel weniger ausgiebig waren. Nach den begleitenden Erscheinungen war der Sitz der Lähmung in der Gegend der Arteria basilaris, d. h. ziemlich entfernt von der Hirnrinde. Bei einem zweiten Falle, bei dem der Sitz der Läsion die Hirnrinde war, zeigte der gelähmte Arm eine sehr geringe Brauchbarkeit für Zielbewegungen, während die Muskulatur relativ gut erhalten war. Verf. zieht daraus den Schluss, dass ein Herd in der Hirnrinde oder in deren Nähe die Fähigkeit zu handeln zerstört, während eine Schädigung ferner von der Rinde noch eine relativ gute Gebrauchsfähigkeit des gelähmten Gliedes für zweckmässige Handlungen zulässt. **Ottendorff** - Hamburg - Altona.

32) **Haedke.** Volare Luxation der Ulna im distalen Gelenk.

Deutsche Zeitschr. für Chir. 91. Bd. 3—4. H. pag. 427.

Durch starke Pronation bei gleichzeitig wirkendem Gegendruck entstand eine typische volare Luxation der Ulna ohne Knochenverletzung. Die Reposition war leicht, hatte aber keinen Bestand.

Lindenstein - Heidelberg.

33) **Hilgenreiner.** Spaltarm mit Klumphand bei einem Hund.

Fortschr. auf d. Geb. d. Röntgenstr. Bd. XI, Heft 3.

Eine 9 Wochen alte Spitzhündin zeigte an der linken vorderen Extremität eine ausgedehnte Spaltbildung, welche sich bis zum Ellbogen erstreckt und auch das arterielle System betrifft. Die Nervenversorgung scheint normal, doch lösen sich der N. medianus und radialis bereits am Ellbogen in ihre Aeste auf.

Lindenstein-Heidelberg.

34) **Lecha-Marzo.** Contribucion al estudio de una anomalia reversiva de la mano.

Rev. de Med. y Cirug. pract. de Madrid. 1908. Nr. 1018.

L. hat über eine Anomalie des Handskeletts anatomische und pathologische Untersuchungen angestellt, welche, wie es scheint, bisher noch nirgends genauer beobachtet worden ist. Es handelt sich um die Fähigkeit mancher Individuen, die Finger in den Phalango-Metakarpalgelenken resp. auch in den Interphalangealgelenken im Sinne einer Dorsalflexion beugen zu können. Diese Fähigkeit findet sich in verschiedenen Graden, erreicht aber zuweilen eine ganz ausserordentlich grosse Ausdehnung, so dass die Finger

Digitized by Google
Original from UNIVERSITY OF MICHIGAN
Generated on 2019-06-08 17:59 GMT / http://hdl.handle.net/2027/mdp.39015073447636
Public Domain in the United States, Google-digitized / http://www.hathitrust.org/access_use#pd-us-google

im rechten Winkel dorsal flektiert werden können. L. hat nun eine sehr grosse Anzahl von Menschen auf die besagte Anomalie hin untersucht. Er untersuchte die Insassen von Irrenhäusern, von Anstalten für Epileptiker, von Gefängnissen, und dann auch Individuen, die weder krank noch auch verurteilt waren. Es fand sich nun, dass die oben benannte Fähigkeit der Dorsalflexion der Finger bei den Epileptikern, Geisteskranken etc. in 10 Proz. aller Untersuchten anzutreffen war, während die ganz normalen Individuen nur 2 Prozent ergaben. Es wird daraus der Schluss gezogen, dass es sich bei dieser Erscheinung um ein zweifelloses Degenerationszeichen handelt. Da aber irgend eine pathologisch-anatomische Grundlage für diese Hyperextension nicht gefunden wurde, wird zur Erklärung die Stammesgeschichte des Menschen in Anspruch genommen. Die Dorsalflexion der Finger findet sich nämlich in ganz ausgesprochener Weise bei den menschenähnlichen Affen. Sie ist also als ein Rückschlag in phylogenetischer Beziehung zu bezeichnen.

Stein-Wiesbaden.

35) **Schoch.** Beitrag zur Kenntnis der typischen Luxationsfraktur des Interkarpalgelenkes.

Deutsche Zeitschr. für Chirurgie 91. Bd. 1—2. H. pag. 63.

In einer ausführlichen Arbeit mit Litteratur-Verzeichnis von 125 Nummern wird an der Hand von fünf eigenen Beobachtungen und den in der Litteratur bekannten 25 Fällen die obengenannte Verletzung, unter welcher „die Fraktur des naviculare mit volarer Luxation des lunatum und des proximalen Navikularfragmentes ver-verstanden wird, eingehend besprochen. Durch experimentelle Versuche an der Leiche konnte die Verletzung nicht hervorgebracht werden. In der Aetiologie spielen grosse Gewalteinwirkungen eine Rolle.

Die Verletzung betrifft meist Männer im kräftigsten Alter, die aus grosser Höhe auf die dorsalflektierte Hand fallen. Der Mechanismus ist ein sehr komplizierter und wohl kein einheitlicher. Die Diagnose ist mit Sicherheit nur durch das Röntgenbild zu stellen. Die Hauptsymptome sind neben Schwellung und Unmöglichkeit aktiver Bewegung Verdickung, Verbreiterung und Verkürzung des Carpus. Differentialdiagnostisch sind alle sonst an der Hand vorkommenden Verletzungen von der Radiusfraktur bis zur Distorsion in Betracht zu ziehen. Die Prognose ist eine ernste wegen der Gefahr der Ankylose. Die Behandlung erstreckt sich über Monate. Die sofortige Reposition, die darin besteht, dass man bei forzierter

Digitized by Google
Original from UNIVERSITY OF MICHIGAN
Generated on 2019-06-08 17:59 GMT / http://hdl.handle.net/2027/mdp.39015073447636
Public Domain in the United States, Google-digitized / http://www.hathitrust.org/access_use#pd-us-google

Dorsalflexion an der Hand in der Richtung des Vorderarmes zieht und auf die vorspringenden Knochen einen Druck ausübt, führt nicht immer zum gewünschten Ziel. Oefters müssen operative Massnahmen nachhelfen, entweder die blutige Reposition oder die Entfernung eines oder beider Handwurzelknochen.

Lindenstein-Heidelberg.

36) **Alsberg** (Kassel). Isolierte Fraktur des Erbsenbeines.

Zeitschr. für orthopäd. Chirurgie. Bd. XX. S. 299.

A. beobachtete eine isolierte Fraktur des Erbsenbeines, die durch Zug des Flexor carpi ulnaris entstanden war. Sichergestellt konnte die Verletzung erst durch Röntgenaufnahme werden. Die Behandlung bestand in Ruhigstellung der Hand, und es war das Resultat ein gutes zu nennen. **Ottendorff**-Hamburg-Altona.

37) **Rocher** (Paris). Plaie transversale de la paume de la main; section de sept tendons fléchisseurs; suture. Resultat fonctionnel parfait. (Verletzung der Vola manus mit Durchtrennung von 7 Beugesehnen. Sehnennaht mit völliger Wiederherstellung der Funktion.)

La méd. des accidents du travail. Bd. VI. Nr. 7. S. 193.

Ein Mädchen von 8 Jahren hatte sich durch Fall in die Scherben einer Flasche eine Verletzung der Handfläche nebst Durchtrennung sämtlicher Beugesehnen mit Ausnahme des tiefen Flexor indicis zugezogen. Die Naht der Sehnen wurde am Tage darnach mit feiner Seide ausgeführt. Der Erfolg war ein sehr guter. Zunächst bestand noch geringe Beschränkung der Beweglichkeit, die sich aber nach kurzer Nachbehandlung (Massage und warme Bäder) völlig verlor. **Ottendorff**-Hamburg-Altona.

38) **Schlatter.** Subkutane Sehnenzerreissungen an den Fingern.

Deutsche Zeitschr. für Chir. 91. Bd. 3—4. pag. 314.

9 Fälle von Abreissung der Strecksehne am Nagelglied bedingt durch geringfügige Traumen, bei Stoss gegen die Fingerkuppe in ausgesprochener Streckstellung. Bevorzugt sind der Mittel-, Ring- und Kleinfinger der rechten Hand. Die Symptome sind Beugestellung des Nagelgliedes bei Unmöglichkeit aktiver Streckung. Die Therapie besteht in Fixation ev. Naht.

1 Fall von Abreissung der Strecksehne an der Basis des Mittelgliedes. Seltene Verletzung. 1 Fall von Abreissung des

Digitized by Google
Original from UNIVERSITY OF MICHIGAN
Generated on 2019-06-08 18:00 GMT / http://hdl.handle.net/2027/mdp.39015073447636
Public Domain in the United States, Google-digitized / http://www.hathitrust.org/access_use#pd-us-google

Extensor pollicis longus in der Gegend der Tabatière. 1 Fall von Abreissung des Flexor digitor. profund., durch Operation glücklich geheilt. **Lindenstein** - Heidelberg.

39) **Hornung** (Graz). Eine neue unblutige Methode zur Behandlung der Syndaktylie beim Neugeborenen.

Zeitschr. für orthopäd. Chir. Bd. XX. S. 292.

Da alle operativen Massnahmen bei der Behandlung der Syndaktylie an dem Uebelstande kranken, dass eine völlige Deckung des gesetzten Defektes bei den kleinen Verhältnissen nicht möglich ist, und dadurch immer die Gefahr eines Wiederverwachsens der Wundränder besteht, so hat Spitzy einen kleinen Apparat angegeben, den H. hier beschreibt. Es sind dies zwei dreiseitige Prismen, die durch zwei Schraubenspindeln bis zur Berührung zweier Längskanten einander genähert werden können. Die Schrauben sind an dem einen Prisma fest angebracht und an ihren Enden scharf zugespitzt. Die eine Schraube wird an der Basis der zu trennenden Finger durchgestossen, die andere kommt an die Fingerspitze zu liegen. Durch ganz allmähliches Anziehen der Schrauben wird die dazwischen liegende Haut verdünnt; eine Nekrose der Haut durch allzu rasch wachsenden Druck ist zu vermeiden. Um eine möglichst tiefe Kommissur zu erhalten, kann man noch von einem Armband aus ein Stückchen Gummischlauch über die Kommissur spannen. **Ottendorff** - Hamburg - Altona.

40) **Ehebald** (Halle). Unsere Erfahrungen mit der angeborenen Hüftgelenksverrenkung.

Zeitschr. für orthopäd. Chirurgie. XX. Bd. S. 498.

Verf. gibt hier die Erfahrungen wieder, die von ihm und Gocht bei im ganzen 152 Fällen (132 weiblich, 32 männlich; 96 einseitig, 56 doppelseitig) gesammelt wurden. Betreffs der Aetiologie neigt sich E. mehr der Theorie der mechanischen Entstehung zu. Die Pfanne erwies sich im allgemeinen als kleiner, Pfannengrund verdickt, Kopf war stets verkleinert. Mehrfach war das Leiden bei Geschwistern oder bei Antezedenten vorhanden. Diagnostisch von Wichtigkeit war die Art des Ganges und das Vorhandensein des Trendelenburgschen Phänomens. Die Palpation und schliesslich die Röntgenaufnahme sichern dann die Diagnose. Hin und wieder wurden auch andere Deformitäten beobachtet. Bei der Behandlung kommt in erster Linie die unblutige Reposition in Frage, die in der Weise vor sich geht, dass der Kopf durch

Digitized by Google
Original from UNIVERSITY OF MICHIGAN
Generated on 2019-06-08 17:59 GMT / http://hdl.handle.net/2027/mdp.39015073447636
Public Domain in the United States, Google-digitized / http://www.hathitrust.org/access_use#pd-us-google

Pumpenschwengelbewegung mobilisiert wird und dann durch Zug am rechtwinklig gebeugten Bein und Druck auf den Trochanter in die Pfanne eingestellt wird. Bei schwereren Fällen wird zwischendurch ein oder mehrere Male eine manuelle Traktion durch zwei kräftige Leute eingelegt. Bei doppelseitiger Luxation werden beide Hüften zu gleicher Zeit eingerenkt. Gipsverband wird in der Weise angelegt, dass die Stellung etwas stärker flektiert und abduziert gewählt wird als die, in der der Kopf vorher den besten Halt fand. Bei den folgenden Verbänden nähert sich die Position mehr der Normalstellung, Gesamtdauer der Gipsperiode 5—6 Monate. Die Nachbehandlung besteht in Gehübungen und Massage sowie Erhöhung der Sohle auf der gesunden Seite. Passive Massnahmen, die bei älteren Kindern nicht zu entbehren sind, dürfen nur mit grosser Vorsicht angewandt werden. Blutige Reposition wurde in 7 Fällen ausgeführt; mit Ausnahme eines Falles nach Versagen der vorhergehenden unblutigen Behandlung. Verf. betont noch, dass die besten Resultate zu Stande kommen, wenn man die Pfanne nur im Knorpel aushöhlt. Im ganzen waren die Resultate befriedigend. In drei älteren Fällen liess sich noch durch die Hoffasche Pseudarthrosenoperation eine bessere Funktion erzielen. Die einseitigen Luxationen ergaben in 56,1 % ein anatomisch und funktionell einwandfreies Resultat. Berücksichtigt man die Güte der Funktion, so kommt man auf 77 %. Bei den doppelseitigen Verrenkungen wurde ein ganz einwandfreies Resultat in 30,4 % erzielt, nimmt man dazu noch die funktionell gut geheilten, so erhält man 61 %. Das Alter der Patienten schwankte zwischen 10 Monaten und 12 Jahren.

Ottendorff - Hamburg - Altona.

41) **Damany** (Rennes). La luxation congénitale de la hanche. (Ueber die Aetiologie der angeborenen Hüftluxation.)

Revue de chir. 35. Bd. S. 742 u. S. 1063.

D., der sich speziell mit der Frage der Verbreitung der Hüftluxation bei den verschiedenen Völkern und Rassen beschäftigt, bespricht hier in diesem Aufsatze die Aetiologie der angeborenen Hüftgelenksverrenkung. Die Entstehung dieser Deformität durch Raumbeengung in utero lässt er insofern gelten, als diese Verhältnisse nur bei einem mangelhaft gebildeten Becken zur Luxation führen können. Andere Ursachen wie Lues, Tuberkulose oder Alkoholismus der Eltern kommen nach D.'s Beweisführung nicht in Frage. Grössere Wichtigkeit hat die familiäre Disposition. Es finden sich in vielen Familien mehrere Fälle teils in Verbindung

Digitized by Google
Original from UNIVERSITY OF MICHIGAN
Generated on 2019-06-08 17:59 GMT / http://hdl.handle.net/2027/mdp.39015073447636
Public Domain in the United States, Google-digitized / http://www.hathitrust.org/access_use#pd-us-google

mit andersartigen Entwicklungsstörungen bei anderen Gliedern der Familie oder bei den von der Luxation betroffenen Individuen selbst. Am meisten Wert legt Verf. auf anthropologische Einflüsse. Dass bereits in der Steinzeit die kongenitale Luxation vorkam, hat Ver. an einem aufgefundenen Femur konstatiert. Der grösste Teil der Arbeit ist der Frage der Verbreitung der Luxation innerhalb der einzelnen Rassen gewidmet. Aus sehr umständlichen und mühsamen Zählungen, unter Beihülfe der praktischen Aerzte, hat D. festgestellt, dass die angeborene Hüftverrenkung bei der weissen Rasse und speziell beim weiblichen Geschlecht recht häufig ist. Auf 10000 Männer kommen 15 Luxationen, auf 10000 Frauen 50 Fälle. Doppelseitige Verrenkungen wurden 149 gezählt gegen 191 einseitige. Im ganzen berechnet kam 1 Fall von Luxation auf 304 Einwohner. Will man diese Statistik auf das ganze Land ausdehnen, so müsste man für ganz Frankreich zirka 120000 Luxationen rechnen.

Die Untersuchungen fremder Rassen erstrecken sich auf die französischen Kolonien Indochina, Madagascar, Senegal und Nachbargebiete und Guyana. Verf. weisst zunächst den Einwurf zurück, dass das seltenere Vorkommen der Luxation bei farbigen Rassen etwa darauf beruhen könne, dass diese ihre minderwertige Neugeborenen töten. Nach dem Zeugnis dort lebender Aerzte besteht dieser Usus entweder überhaupt nicht oder findet nur bei Neugeborenen mit äusserlich sichtbaren Deformitäten statt, während die Luxation erst bei dem Kinde, welches schon laufen lernt, in Erscheinung tritt.

Bei der gelben (indochinesischen) Rasse liessen sich vereinzelte Fälle fesstellen, ebenso bei der Rasse der Hovas auf Madagascar, während die Negerrassen dieser Gegend sowie die schwarze Bevölkerung des Sudans und seiner Nachbargebiete und auch die Neger in Guyana fast frei von Luxationen gefunden wurden. Verf. zieht daraus den Schluss, dass die Häufigkeit der angeborenen Hüftverrenkung mit dem Höherstehen der Rasse zunehme, und erklärt dies mit dem Zunehmen der Beckenbreite. Hasenscharte, Klumpfüsse etc. sind dagegen annähernd gleich häufig.

Ottendorff - Hamburg - Altona.

42) **Decref.** La luxacion congènita de la cadera y su tratamiento por el metodo incruento del Dr. Lorenz de Viena.

Rev. de Med. y Cirug. pract. de Madrid Nr. 1031. v. 21. 6. 08.

An der Hand von 12 Fällen, von welchen 7 doppelseitig waren, kommt D. zu folgenden Schlüssen: 1. In Spanien ist die

Digitized by Google
Original from UNIVERSITY OF MICHIGAN
Generated on 2019-06-08 17:59 GMT / http://hdl.handle.net/2027/mdp.39015073447636
Public Domain in the United States, Google-digitized / http://www.hathitrust.org/access_use#pd-us-google

Kenntnis der angeborenen Luxation noch sehr gering; daher kommen sehr wenige Patienten in dem für die unblutige Einrenkung günstigsten Alter zur Behandlung. 2. Alle Kinder mit angeborener Hüftgelenkluxation haben eine Prädisposition für andere Leiden, insbesondere solche des Verdauungstraktus. Diese Prädisposition schwindet mit der gelungenen Einrenkung. (? Ref.) 3. Es ist durchaus wünschenswert, die Kinder im Gipsverband gehen zu lassen. Man muss sich aber von Zeit zu Zeit durch Röntgenaufnahmen davon überzeugen, dass keine Reluxation eingetreten ist, um vorkommenden Falles sofort eingreifen zu können. 4. Die doppelseitigen Fälle sollen einzeitig operiert werden. 5. Komplikationen während der Dauer der Behandlung treten fast nur bei älteren Patienten ein. Es darf daher nicht generalisiert, sondern jeder Fall muss individuell behandelt werden. 6. Das beste Alter für die Einrenkung ist bei einseitigen Fällen das dritte bis siebente, bei doppelseitigen Fällen das vierte bis achte Lebensjahr. 7. Der Gipsverband soll sehr lange, bis zu einem halben Jahre getragen werden. 8. Wenn die Reduktion misslingt, soll die Transposition versucht werden, die funktionell durchaus gute Resultate gibt. Bei fast allen doppelseitigen Fällen erreicht man auf einer Seite nur Transposition. 9. Die zuweilen vorkommenden, traumatischen Läsionen bei älteren oder schwierigen Fällen sollen keinen Grund bilden, sich prinzipiell mit derartigen Patienten nicht zu befassen. 10. Die Radiographie muss während der ganzen Dauer der Behandlung angewandt werden. **Stein**-Wiesbaden.

43) **Decref.** Un caso de luxación doble congénita curado por el procedimiento incrùento de A. Lorenz de Viena.

Rev. de Med. y Cirug-pract. de Madrid. 1908. Nr. 1019.

Bericht über die Einrenkung einer doppelseitigen angeborenen Hüftgelenkluxation bei einem 5jährigen Mädchen. — Im Anschluss hieran werden die allgemeinen Prinzipien der Operation behandelt und 6 Leitsätze aufgestellt, deren Inhalt in Kürze folgender ist: 1. In Spanien werden auch heute noch viele Fälle von angeborener Hüftgelenkluxation, besonders einseitige, nicht richtig erkannt. 2. Doppelseitige Fälle sollen einzeitig operiert werden. 3. Das Verfahren der Einrenkung kann nicht generalisiert werden; jeder Fall muss individuell behandelt werden. 4. Wenn die Einrenkung nicht mehr ausführbar ist, soll die Transposition nach vorne nach vorausgegangener Myorhexis versucht werden; — sie bietet funktionell grosse Vorteile. 5. Es ist grosse Sorgfalt auf das Verhüten der

Digitized by Google
Original from UNIVERSITY OF MICHIGAN
Generated on 2019-06-08 17:59 GMT / http://hdl.handle.net/2027/mdp.39015073447636
Public Domain in the United States, Google-digitized / http://www.hathitrust.org/access_use#pd-us-google

Verletzung von Nerven zu verwenden. 6. Die Radiographie ist ein wichtiges diagnostisches Hilfsmittel, nicht aber ein Ersatz aller sonstigen diagnostischen Methoden bei der Erkennung der Krankheit.

Stein-Wiesbaden.

44) **C. I. Urechia** (Bukarest). Ueber einen mit den Bronchien kommunizierenden Fall von Coxo-Tuberkulose.

Spitalul. 1908. Nr. 15.

Es handelte sich um eine 26jähr. Frau, die im Laufe zweier Jahre zuerst an dem einen und dann an dem anderen Hüftgelenke einen grossen kalten Abszess dargeboten hatte. Dieselben brachen spontan durch und es entwickelten sich mehrere Fisteln, von denen zwei bis in die Gesässgegend reichten und etwa 10 cm von einander entfernt waren. Eines Tages, während mit dem Irrigator Waschungen an diesen Fisteln vorgenommen wurden, trat bei der Kranken ein heftiger Erstickungsanfall auf, und sie spuckte eine grosse Menge von Flüssigkeit aus. Da sich diese Erscheinung wiederholte, wurden Einspritzungen mit Methylenblaulösung gemacht, und es trat unter ähnlichen Erscheinungen Blauspucken auf. Es konnte also gar kein Zweifel mehr bestehen, dass eine fistulöse Verbindung zwischen dem Abszesse des Hüftgelenkes und den Bronchien bestand. Die radiographische Untersuchung ergab auch tatsächlich das Bestehen eines Ganges der von der Lungenbasis in die Bronchien führte, doch konnte auf diese Weise die weitere Verbindung desselben mit dem tuberkulösen Abszesse der Hüfte nicht sichtbar gemacht werden.

E. Toff-Braila.

45) **Blanc.** Sindromes pseudocoxalgicos.

Rev. de Med. y Cirug. pract. de Madrid v. 7. 7. 08. Nr. 1033.

Im Anschluss an eine Besprechung der Symptomatologie der einzelnen Stadien der Koxitis, insbesondere der Stellungsanomalien des Beines weist B. darauf hin, dass es sehr wichtig ist, stets darauf zu achten, dass ganz gleiche fixierte Stellungen der unteren Extremität auch bei ganz anderen Erkrankungen zur Beobachtung gelangen, und daher bei oberflächlicher Untersuchung zu folgenschweren Fehldiagnosen führen können. Er gibt die genaue Krankengeschichte von zwei hierher gehörigen Fällen. Im ersten handelte es sich um ein Mädchen, welches das direkte Bild einer Koxitis im sog. zweiten Stadium darbot: Unbeweglichkeit des Hüftgelenks, Bein in starker Abduktion und Innenrotation (?) fixiert, hochgradige Atrophie der Muskulatur, starkes Hinken. Die Kranke wurde, da man aus äusseren Gründen eine hysterische Kontraktur in Betracht

Digitized by Google
Original from UNIVERSITY OF MICHIGAN
Generated on 2019-06-08 17:59 GMT / http://hdl.handle.net/2027/mdp.39015073447636
Public Domain in the United States, Google-digitized / http://www.hathitrust.org/access_use#pd-us-google

gezogen hatte, in Narkose genau untersucht: dabei ergab sich, dass sie einige tiefe Analfissuren, die zum Teil geschwürigen Zerfall zeigten, hatte. Dieselben wurden nach forzierter Dilatation des Anus erfolgreich behandelt, und alsbald schwanden sämtliche oben mitgeteilten Symptome von Seiten der unteren Extremität. Die Muskulatur wurde durch Massage in kurzer Zeit gekräftigt. Im zweiten Falle, der ebenfalls ein Mädchen betraf, und der ähnliche Symptome bot, wie der erste, wurde bei der Untersuchung des Rektums ein grosser Abzess entleert, der offenbar vom Appendix herrührte, und nach dessen Entleerung gleichfalls Heilung eintrat. Es waren vorher keine anderen Erscheinungen von seiten des Appendix aufgetreten.

Stein-Wiesbaden.

46) **Guradze** (Wiesbaden). Erfolge der Oberschenkelosteotomie.

Zeitschr. für orthopäd. Chirurgie. Bd. XX. S. 339.

G. schildert an einigen Fällen seiner Praxis die Ergebnisse, die sich durch einfache lineäre Osteotomie des Oberschenkels erreichen lassen. In erster Linie ist die Coxa vara auch in ihren höchsten Graden ein dankbares Gebiet, bei dem die Stellungsverbesserung der Beine durch die Osteotomia subtrochanterica leicht erzielt werden kann. Auch Hüftkontrakturen nach Koxitis oder anderweitig bedingte Versteifungen der Hüfte lassen sich mittels subtrochanterer Durchtrennung des Femur ohne weiteres beseitigen. Ebenso hat Verf. sehr hochgradige Fälle von Genu valgum und varum durch suprakondyläre Osteotomie zur Heilung gebracht. G. bevorzugt die einfache lineäre Osteotomie, je nachdem wenn eine Verlängerung erreicht werden soll, in möglichst schräger Richtung. Zur Fixation der osteotomierten Extremitäten benutzt Verf. den von Gocht angegebenen Zuggipsverband.

Ottendorff-Hamburg-Altona.

47) **Bilhaut** (Paris). Rupture par écrasement du muscle droit antérieur près de son insertion à la rotule. Incision. Suture. Guérison complète. (Ruptur des Quadriceps an seinem Ansatz an der Patella. Naht. Heilung.)

Annales de chir. et d' orthop. Bd. XXI. Nr. 6. S. 161.

Der Pat. B's. hat einen Hufschlag auf die Vorderseite des Oberschenkels unmittelbar oberhalb der Patella erhalten. Die Folge war eine Zerreissung des Quadriceps und völliges Unvermögen, das Bein zu strecken. Drei Tage nach dem Unfall wurde operativ eingegriffen und die Naht des durchrissenen Quadriceps vorgenommen.

Digitized by Google
Original from UNIVERSITY OF MICHIGAN
Generated on 2019-06-08 17:59 GMT / http://hdl.handle.net/2027/mdp.39015073447636
Public Domain in the United States, Google-digitized / http://www.hathitrust.org/access_use#pd-us-google

Nach dreiwöchentlicher Immobilisation im Gipsverbande begann die Nachbehandlung mittels Massage, passiver Bewegungen und Elektrisieren. Der Erfolg war ein sehr guter, das Bein wurde normal gebrauchsfähig. **Ottendorff** - Hamburg - Altona.

48) **Pers** (Kopenhagen). Ueber chirurgische Behandlung der Ischias.

Deutsche med. Wochenschr. Nr. 29. S. 1273.

Nach den Untersuchungen des Verf. finden sich in allen Fällen veralteter Ischias eine Perineuritis und Adhäsionen, die besonders stark am Foramen ischiadicum auftreten. P. hat auf Grund dieser Beobachtungen bei 47 Patienten den Nerv operativ freigelegt und aus seinen Verwachsungen gelöst, in den meisten Fällen (31) von einem Längsschnitt unterhalb des unteren Randes des Glutäus maximus aus, bei den übrigen Fällen von einem Schnitt aus, der durch den Glutäus maximus durch direkt auf das Foramen ischiadicum dringt. Es handelte sich bei allen Erkrankungen um solche von längerer Dauer. Der Erfolg war ein sehr guter, indem auch nach längerer Zeit nur 4,8 Prozent Rezidive beobachtet wurden. Auch in den Fällen, die mit Arthritis deformans kompliziert waren, liess sich erhebliche Besserung erzielen, indem die Nervenschmerzen verschwanden. Als Nachbehandlung empfiehlt P. dringend Massage.

Ottendorff - Hamburg - Altona.

49) **Löhrer.** Beitrag zur Pathologie der Fettgewebswucherungen im Kniegelenk.

Deutsche Zeitschr. für Chir. Bd. 90. H. 4—6. pag. 498.

Seit Hoffas grundlegenden Untersuchungen hat man bei Fettgewebswucherungen im Knie ausser dem Lipoma arborescens und dem isolierten, solitären Lipom noch die entzündliche fibröse Hyperplasie des intraarticulären Fettgewebes zu berücksichtigen. Bei dem in Frage stehenden Fall fanden sich nun merkwürdigerweise die beiden letztgenannten Krankheitsformen kombiniert vor. Die makroskopische und besonders mikroskopische Betrachtung der durch Operation entfernten Gebilde lässt deutlich ihre verschiedene Genese erkennen. Die unter und zu beiden Seiten des lig. patellae entfernten Fettmassen zeigen ausgesprochene entzündliche Erscheinungen, während die von der äusseren Kapselwand ausgehende und frei ins Gelenk ragende 2. Geschwulst lediglich aus unveränderten Fettgewebszellen besteht. Für die Entstehung des ersten Krankheitsprozesses wird nach Hoffa ein Trauma in Anspruch

Digitized by Google
Original from UNIVERSITY OF MICHIGAN
Generated on 2019-06-08 17:59 GMT / http://hdl.handle.net/2027/mdp.39015073447636
Public Domain in the United States, Google-digitized / http://www.hathitrust.org/access_use#pd-us-google

genommen, deren sich in der Anamnese mehrere eruieren lassen. Das isolierte Lipom wird auf die König'sche Theorie zurückgeführt, nach der es aus dem paraartikulären Fettlager entsteht und durch einen Spalt der Synovialis in das Gelenk hineindrängt. Möglicherweise hat das Lipom durch den chronischen Reiz des Fremdkörpers die fibröse Hyperplasie mitverschuldet. Die Erkrankung ist nicht allzu selten und findet sich hinter mancher Gelenksverstauchung verborgen. **Lindenstein** - Heidelberg.

50) **Dambrin** (Toulouse). Étude sur les luxations des cartilages sémilunaires du genou. (Studie über die Meniscusluxationen im Kniegelenk.)

Revue de chir. 35. Bd. S. 426 und 616.

Die Beobachtung eines Falles von Meniscusluxation, welcher durch operativen Eingriff (Annähen des abgerissenen Knorpels) geheilt wurde, führt Verf. dazu, die Frage der Meniscusluxation und spez. ihre operative Behandlung näher zu besprechen. Pathologisch-anatomisch handelt es sich entweder um eine Abreissung der Insertionen oder eine Durchtrennung des Knorpels selbst, auch einfache Erschlaffung des Bandapparats kann zu einer Dislokation des Knorpels führen. Die Diagnose der frischen Luxation ist für gewöhnlich leicht unter Berücksichtigung des Entstehungsmodus der Verletzung und der typischen Symptome, bei der Feststellung der rezidivierenden Luxation ist die Angabe eines früheren Traumas sowie der Ort des Schmerzes und eventuell die Palpation des dislozierten Meniskus von Wichtigkeit. Die Therapie der frischen Luxation besteht in Redressement der meist vorhandenen Beugekontraktur des Kniegelenks und Reposition des luxierten Meniskus. Gelingt dies auf unblutigem Wege nicht, so tritt das blutige Verfahren in seine Rechte, welches vor allem bei der rezidivierenden Luxation indiziert ist. In Frage kommt dabei, entweder den luxierten Meniskus wieder anzunähen oder zu exstirpieren. Von 122 operativen Eingriffen, die Verf. aus der Literatur zusammenstellt, waren 87 Exstirpationen und 35 Fixationen. Die Erfolge waren bei beiden Verfahren gut, doch scheint die Exstirpation noch um ein weniges vorteilhafter zu sein. **Ottendorff** - Hamburg - Altona.

51) **Muskat** (Berlin). Ein Beitrag zur Behandlung des Genu valgum.

Deutsche med. Wochenschr. 1908. Nr. 28. S. 1229.

Während Varusbiegungen des Ober- und Unterschenkels sich im Verlauf des Wachstums zurückbilden können, ist dies bei der

Digitized by Google
Original from UNIVERSITY OF MICHIGAN
Generated on 2019-06-08 17:59 GMT / http://hdl.handle.net/2027/mdp.39015073447636
Public Domain in the United States, Google-digitized / http://www.hathitrust.org/access_use#pd-us-google

Valgusstellung der Kniegelenke nicht zu hoffen. Für eine Behandlung mit Osteotomie oder ähnliche blutige Methoden kann M. sich nicht erwärmen wegen der Gefahr einer Versteifung des Kniegelenks. Verf. empfiehlt daher einen einfachen Lagerungsapparat für die Nacht in Form eines Brettes, bei dem die Knie sich an ein zwischenliegendes Polster anstemmen und der Teil oberhalb der Fussknöchel durch Riemen in korrigierte Stellung herübergezogen wird. Am Tage sollen Plattfusseinlagen getragen werden.

Ottendorff-Hamburg-Altona.

52) **Quénu** (Paris). Du diastasis de l'articulation tibio-péronnière inférieure. (Ueber Diastase des unteren Gelenks zwischen Tibia und Fibula.)

Revue de chir. 35. Bd,, S. 897 und Bd. 36, S. 62.

Es kommt diese Erscheinung der Diastase des unteren Tibiofibulargelenks bei einer Reihe von Frakturen der Unterschenkelknochen vor, am häufigsten beim Bruch des äusseren Knöchels durch Abduktion des Fusses. Auch experimentell lässt sich diese Diastase erzeugen. Es geht daraus für den Entstehungsmechanismus hervor, dass das Klaffen der Gelenkverbindung am ersten bei einer Abduktionsbewegung des Fusses kombiniert mit einer Innenrotation der Fusssohle zu Stande kommt. Eine Zerreissung des hinteren Bandes zwischen Tibia und Fibula kommt selten vor, zum Zustandekommen der Diastase genügt die Zerreissung des vorderen Bandes oder des Lig. interosseum. Das Eindringen des Talus zwischen die beiden Unterschenkelknochen ist nicht die Ursache, sondern die Folgeerscheinung der Diastase. Entscheidend für die Diagnose wird im allgemeinen die Röntgenaufnahme sein, und es ist dieselbe bei allen Frakturen der Fibula und der untersten Partie der Tibia zur Untersuchung heranzuziehen. Bei stärkerer Diastase, besonders bei länger bestehender, kann die Prognose durch Einschiebung knöcherner Bruchstücke oder Interposition von Weichteilen sehr zweifelhaft werden. In verschleppten Fällen kann die Diastase in Folge von Ossifikationsvorgängen zwischen den beiden Knochen unreponierbar werden. Operative Eingriffe von der einfachen Osteotomie bis zur Resektion des Fussgelenks sind alsdann nicht zu umgehen, während in frischen Fällen die manuelle Korrektur und Fixation im Gipsverband zum Ziele führt.

Ottendorff-Hamburg-Altona.

Digitized by Google
Original from UNIVERSITY OF MICHIGAN
Generated on 2019-06-08 17:59 GMT / http://hdl.handle.net/2027/mdp.39015073447636
Public Domain in the United States, Google-digitized / http://www.hathitrust.org/access_use#pd-us-google

53) **Wertheim.** Ein Fall von traumatischer Verrenkung des Fusses nach hinten.

Deutsche Zeitschr. für Chir. Bd. 91. H. 1—2. pag. 186.

Die Verletzung entsand durch Fall bei fixiertem Fuss, während der Unterschenkel als Hebel wirkte. Der Fussrücken war verkürzt; trotz Schwellung konnte die untere Kante der vorderen Tiliafläche abgetastet werden; die Achillessehne trat nach vorn konvex gebogen scharf hervor. Reposition durch Plantarflexion mit folgender Dorsalbeugung und Extension ergab nach entsprechender Nachbehandlung ein gutes funktionelles Resultat. **Lindenstein**-Heidelberg.

54) **Baumgartner** und **Huguier** (Paris) Les luxations sous-astragaliennes. (Die Luxatio pedis sub talo.)

Revue de chir. 35. Bd., S. 372 und 586. 36. Bd., S. 114 und 230.

Im Anschluss an zwei Fälle von veralteter Luxatio pedis sub talo, die mit gutem Erfolg mittels Exstirpation des Talus behandelt wurden, besprechen die Verff. diese selten vorkommende Verletzung. Sie definieren den Begriff der Luxation sous-astragalienne als eine Trennung der Gelenkverbindung zwischen Talus einerseits und Kalkaneus und Skaphoid andererseits. Die Einteilung erfolgt nach der Richtung, in welcher der periphere Teil luxiert, in vordere, hintere, laterale und mediale. Um den Mechanismus bei der Entstehung der Verrenkung festzustellen, haben die Verff. an Leichen eine Reihe von Versuchen gemacht. Nur die Luxation nach aussen und nach innen liess sich experimentell erzeugen und auch nur nach Durchtrennung einzelner Bänder. Für die Luxation nach innen geht daraus hervor, dass diese nur in Adduktionsstellung des Fusses erfolgen kann, während bei der Luxation nach aussen die Abduktion Vorbedingung ist. Nach hinten und nach vorn liess sich der Fuss nicht experimentell luxieren, doch steht nach klinischen Beobachtungen fest, dass die Luxation nach hinten nur bei Spitzfussstellung stattfindet und die Luxation nach vorn bei Hackenfussstellung. Sind die Verrenkungen von vornherein irreponibel, so liegt dies an der Interposition von Weichteilen. Weitaus am häufigsten ist die Luxation nach innen, während die Luxationen nach vorn und nach hinten recht selten sind. Bei einer frischen Luxation soll man möglichst sofort versuchen zu reponieren. Gelingt dies nicht, was verhältnismässig häufig der Fall ist, so bleibt nur ein blutiger Eingriff übrig, ebenso wie bei veralteten Luxationen. Komplizierte Luxationen sind nach den allgemein gültigen Grundsätzen zu behandeln. Als operativer Eingriff kommt fast nur die

Digitized by Google
Original from UNIVERSITY OF MICHIGAN
Generated on 2019-06-08 17:59 GMT / http://hdl.handle.net/2027/mdp.39015073447636
Public Domain in the United States, Google-digitized / http://www.hathitrust.org/access_use#pd-us-google

Entfernung des Talus in Frage, die dem Fusse eine gute Form und Tragfähigkeit sowie auch genügende Beweglichkeit gibt. Ein Verzeichnis der bisher veröffentlichten 85 Fälle beschliesst die ausgedehnte Arbeit. **Ottendorff** - Hamburg - Altona.

55) **Berger** (Paris). Épithéliome du talon développé autour d' un séquestre résultant d' une ostéomyélite ancienne du calcanéum. Opération de Wladimiroff-Mikulicz. (Carcinom der Ferse auf Grund eines alten osteomyelitischen Sequesters. Operation nach Wladimiroff-Mikulicz.)

Revue de chir. Bd. 37. Nr. 6. S. 735.

Von Interesse ist das angewandte Operationsverfahren nach Wladimiroff-Mikulicz, das Verf. dringend empfiehlt. Die erzielte Gehfähigkeit war mit entsprechender Prothese eine recht gute. Verf. geht dabei auf zwei weitere Fälle ein, die er nach dieser Methode operiert hat. Bei dem einen musste wegen Fortschreitens des tuberkulösen Prozesses bald danach die Amputation des Unterschenkels gemacht werden, bei dem anderen war der Erfolg quoad functionem ein sehr guter. **Ottendorff** - Hamburg - Altona.

56) **Budde.** Zur Frage der ausgedehnten Resektionen am Tarsus und Metatarsus.

Deutsche Zeitschr. für Chir. 90. Bd. 4—6 H. pag. 571.

Gelegentlich eines mit gutem funktionellem Erfolg operierten Falles von Periostitis hyperplastica durch Resektion des Metatarsus II, III, IV, und cuneiforme III stellt Verf. die in der Litteratur nie dargelegten Ansichten über ausgedehnte Resektionen am Tarsus und Metatarsus und die damit erzielten Erfolge zusammen. Die Resultate der bis zur äuserst zulässigen Grenze gehenden konservativen Behandlung sind im ganzen keine schlechten; 65% „erfolgreiche“ Fälle.

Man muss nur berücksichtigen, ob sich bei radikaler Entfernung alles kranken Gewebes (Tuberkulose) noch ein gebrauchsfähiger Fuss erhalten lässt. Wichtig dafür ist die Erhaltung von wenigstens 2 Stützpunkten für den Rest des Fusses. Bei der Operation, die meist ein langes Krankenlager bedingt, ist mehr Rücksicht auf Alter und Konstitution des Patienten zu legen, als auf die Anzahl der zu entfernenden Knochen.

Lindenstein - Heidelberg.

Digitized by Google

Original from UNIVERSITY OF MICHIGAN

Generated on 2019-06-08 17:59 GMT / http://hdl.handle.net/2027/mdp.39015073447636
Public Domain in the United States, Google-digitized / http://www.hathitrust.org/access_use#pd-us-google

Kongressberichte, Vereinsnachrichten etc.

57) II. Spanischer Chirurgen-Kongress 1908.

Decref. Nuevo metodo de tratamiento de las fracturas del radio.

Rev. de Med. y Cirug. pract. de Madrid. Nr. 1030 v. 14. VI. 08.

Beschreibung einer Schiene zur Behandlung der typischen Radiusfraktur am unteren Ende, welche so eingerichtet ist, dass in ihr resp. unter ihr feuchte Verbände auf die Bruchstelle appliziert und dauernd gewechselt werden können. Hierdurch soll einerseits die Bildung des Kallus befördert, andererseits die Resorption des Exsudats beschleunigt werden. Nach 20—30 Tagen sind die Verletzten wieder voll arbeitsfähig. **Stein**-Wiesbaden.

Blanc. Tratamiento del pié varo congénito.

Rev. de Med. y Cirug. pract de Madrid. Nr. 1040 v. 28. VIII. 08.

Leichte Grade des Klumpfusses der Neugeborenen sind nur mit Massage zu behandeln. Stärkere Grade sollen nach Lorenz redressiert und im Pflasterverband nach Oettingen fixiert werden. Bei den Klumpfüssen der Kinder von 3—10 Jahren kommt neben der unblutigen auch die blutige Operation in Betracht, je nach dem Grade der vorhandenen Deformität und ihrer Korrigierbarkeit. Der blutigen Operation am Fuss soll stets die Tenotomie der Achillessehne vorangehen. **Stein**-Wiesbaden.

Blanc. Un caso de anastomosis tendinosa.

Rev. de Med. y Cirug. pract. de Madrid. Nr. 1040 v. 28. VIII. 08.

Mitteilung eines durch Sehnenplastik geheilten Falles von sehr hochgradigem Pes equinus. Die Operation bestand in der Verlängerung der Achillessehne und der Verpflanzung eines Teiles des Tibialis posticus auf die Extensoren nach Durchführung desselben durch das Ligamentum interosseum. **Stein**-Wiesbaden.

Angel. Tratamiento de una forma especial de anquilosis viciosa de la cadera.

Rev. de Med. y Cirug. pract. de Madrid. Nr. 1030 v. 14. VI. 08.

Mitteilung über eine neue Operation bei Ankylose des Hüftgelenks mit extrem nach innen rotiertem Oberschenkel. 19jähriger Patient, der vor zwei Jahren eine Hüftgelenkentzündung, wahrscheinlich gonorrhoischer Natur durchgemacht hatte. Schmerzen waren nicht mehr vorhanden. Das rechte Hüftgelenk war voll-

Digitized by Google
Original from UNIVERSITY OF MICHIGAN
Generated on 2019-06-08 17:59 GMT / http://hdl.handle.net/2027/mdp.39015073447636
Public Domain in the United States, Google-digitized / http://www.hathitrust.org/access_use#pd-us-google

kommen ankylotisch, das Bein stand in starker Adduktion und sehr starker Innenrotation. Die Operation bestand in der subtrochanteren Osteotomie des Femur nach vorausgegangener Tenotomie am oberen Ende des Tensor Fasciae latae und des Sartorius. Der Erfolg war ein ausgezeichneter. **Stein**-Wiesbaden.

Olliete. Fijación escápulohumeral del húmero sin artrodesis.

Rev. de Med. y Cirug. pract. de Madrid. Nr. 1036 v, 28. VII. 08.

O. gibt ein sehr interessantes Verfahren an, welches den Zweck hat, bei Lähmung des Deltoides den Humerus gegen das Schulterblatt zu fixieren, ohne eine Arthrodese vornehmen zu müssen. Es kann dann mit Hilfe der noch intakten Muskeln eine Pendel-Bewegung des Armes im Schultergelenk stattfinden. Das Verfahren ist folgendes: 1. Freilegung des langen Kopfes der Bizepssehne im Sulcus intertubercularis und Durchschneidung derselben möglichst nahe ihrem Ansatzpunkte an der Skapula. 2. Durchbohrung des Humeruskopfes von aussen unten nach innen oben. 3. Herstellung einer Periostknochenbrücke zwischen Cavitas glenoidalis und Proc. coracoideus. 4. Verlängerung der durchschnittenen Bizepssehne mit Hilfe einer Seidensehne nach Lange; Einführung dieser Seidensehne in den im Caput humeri gebohrten Kanal, Durchführung durch denselben und Umschlingung der in der Cav. glenoid. gebildeten Knochenbrücke; darauf Zurückführung der Sehne durch den Kanal im Humeruskopf in umgekehrter Richtung wie das erste Mal und Vereinigung des Endes der Seidensehne mit deren Anfang in der Muskulatur des Bizeps. 5. Freilegung der Insertionen der Akromioklavikularportion des Musc. Trapezius; Verlängerung derselben mit Seidenfäden nach Lange und Befestigung dieses verlängerten Trapezius an der Ansatzstelle des Deltoides.

Stein-Wiesbaden.

Olliete. La epifisiolisis en el tratamiento del genu valgum de los adolescentes.

Rev. de Med. y Cirug. pract. de Madrid. Nr. 1036 v. 28. VII. 08.

O. schildert die Vorzüge der Epiphysenlösung gegenüber der Osteotomie bei der Behandlung des Genu valgum adolescentium. Als hauptsächliche Vorteile werden hervorgehoben die Schnelligkeit, mit der die ganze Operation beendet ist, die sichere Verhütung einer Infektion mit allen ihren verhängnisvollen Folgen, und die sichere Korrektur der Difformität, ohne befürchten zu müssen, dass, wie dies bei der Osteotomie vorkommt, durch Misserfolg eine andere noch grössere Difformität entsteht. **Stein**-Wiesbaden.

Digitized by Google
Original from UNIVERSITY OF MICHIGAN
Generated on 2019-06-08 17:59 GMT / http://hdl.handle.net/2027/mdp.39015073447636
Public Domain in the United States, Google-digitized / http://www.hathitrust.org/access_use#pd-us-google

Dieulafoy (Paris): Escarres multiplas et récidivantes depuis deux ans et demi aux deux bras et au pied. Amputation du bras gauche.

Discussion sur la nature de ces escarras. Pathomimie.
Académie de méd., séance du 9 Juin 1908.

Der Fall ist sowohl in diagnostischer Beziehung interessant, als auch um zu zeigen, wie weit die Simulation mancher Patienten gehen kann. Der betreffende 30jährige Bureaubeamte litt seit 2½ Jahren an einer merkwürdigen gangänösen Erkrankung der Haut. Es traten zuerst am linken, dann am rechten Arm und in letzter Zeit auch an den unteren Extremitäten grössere oder kleinere, zirkumskripte Herde auf, in deren Bereich die Haut schwarz wurde, dann eliminierte sich das betreffende Stück und blieb eine rein granulierende Wunde zurück. An den betreffenden Stellen blieben, nach der Heilung entstellende, mitunter auch keloide Narben zurück. Als das Leiden trotz mannigfaltigster Behandlungsmethoden keine Besserung zeigte, wurde dem Patienten die Elongation des Nerven am linken Arme vorgeschlagen, was derselbe auch geschehen liess. Es traten hierauf unerträgliche Schmerzen, die monatelang anhielten, auf, doch zeigte das Hautleiden eher eine Verschlimmerung, indem immer wieder neue gangränöse Inseln auf der Haut des Armes auftraten. Ein Chirurg schlug dem Patienten vor, ihm den linken Arm zu amputieren, was derselbe auch annahm. Die Operation wurde ausgeführt, der Stumpf heilte anstandslos, doch kurze Zeit hierauf traten dieselben gangränösen Veränderungen auch am rechten Arme auf, und es ist nicht ausgeschlossen, dass Patient sich nicht auch diesen hätte amputieren lassen, falls er nicht in die Behandlung des Verfassers getreten wäre. Dieser stellte nun die Diagnose, dass es sich um einen Simulanten handle, und dass sich derselbe seine Wunde mit kaustischem Kali zufüge. Selbstverständlich leugnete Pat. dies auf das entschiedenste, und es musste viel Beredsamkeit und auch List angewendet werden, um ihn zum Geständnis zu bringen. Es zeigte sich, dass er seine Simulation keineswegs zu irgend welchem Zwecke vollführe oder dass ihm dieselbe irgend welchen Nutzen gebracht hätte. Auch war der Mann sonst geistig normal, doch machte es ihm ein ganz besonderes Vergnügen, seine Umgebung und die Aerzte (es hatten ihn deren mehr als 15 und keineswegs von den geringen in Behandlung gehabt) irre zu führen. Es bestand dies als förmliche Zwangidee, der er sich nicht entziehen konnte. Von dem Tage an, wo er seine Simulation eingestanden hatte, fühlte er sich wie neugeboren und seine Obsession, die ihn früher Tag und Nacht verfolgte, war wie weggewischt.

Digitized by Google
Original from UNIVERSITY OF MICHIGAN
Generated on 2019-06-08 17:59 GMT / http://hdl.handle.net/2027/mdp.39015073447636
Public Domain in the United States, Google-digitized / http://www.hathitrust.org/access_use#pd-us-google

Der Verfasser schlägt vor, diesen merkwürdigen Geisteszustand als Pathomimie zu bezeichnen, und zwar gibt es Pathomimen, welche Krankheiten zu irgend einem Betrugszwecke vorspiegeln und solche, wie der vorliegende Fall, die es ohne praktischen Zweck, gleichsam nur zu ihrem Vergnügen tun. Aehnliche Fälle sind in der Literatur vorhanden, doch dürfte der Fall, dass sich jemand ohne Grund, d. h. nur um seine Simulation weiter führen zu können, den Arm amputieren lässt, wohl einzig in seiner Art dastehen.

E. Toff-Braila.

---

58) **Freeman.** American surgical association.
Kongress in Washington 5. bis 9. Mai 1907.
Arch. génér. de chir. 1908, 5, p. 503.

F. hat einen Fall von ischämischer Lähmung der Unterarmmuskulatur (Volkmann) operiert, nachdem Massage und Elektrizität nicht den genügenden Nutzen gebracht hatte. Da die Armnerven durch die vernarbenden Muskeln kompimiert werden, muss man sie an der Stelle der Kompression lösen und in das subcutane Fettgewebe einbetten. Guter Erfolg. Mayo und Curtis halten dieses Vorgehen von Freeman für zweckmässiger als die Verkürzung der Knochen.

Ewald-Hamburg.

59) **Brückner.** Gesellschaft für Natur- und Heilkunde zu Dresden. 4. April 1908.
Münch. med. Wochenschr. 1908. 35, p. 1851.

Demonstration eines 5 Monate alten Knaben mit partiellem Riesenwuchs der rechten Hand. Das Röntgenbild zeigt keine nennenswerte Vergrösserung des Knochengerüstes. Die starke, lediglich die Mittelhand betreffende Grössenzunahme ist vielmehr — wie in anderen Fällen — wohl ausschliesslich durch die lipomatöse Umbildung des Unterhautfettgewebes bedingt. **Ewald**-Hamburg.

60) **Destot.** Société de chirurgie de Lyon. 21. Febr. 1907.
Revue de chir. 1907, 4.

Dislocation du carpe.

Ein 21jähriger Mann fiel auf die rechte Hand und zog sich neben Abriss des proc. styl. radii und Fraktur des Navikulare eine Luxation des os lunatum nach der Vola hin zu. Die Reposition, die erst nach 18 Tagen vorgenommen wurde, und einmal wieder reluxierte, führte zu einem ausgezeichneten Resultat. Die Schmerzen, die durch Druck des os lunatum auf den nerv. medianus und ulnaris hervorgerufen wurden, verschwanden sofort. — Man soll nur die

Digitized by Google
Original from UNIVERSITY OF MICHIGAN
Generated on 2019-06-08 17:59 GMT / http://hdl.handle.net/2027/mdp.39015073447636
Public Domain in the United States, Google-digitized / http://www.hathitrust.org/access_use#pd-us-google

irreponiblen Fälle operieren und muss sich dann häufig gleich zur resectio carpi entschliessen.

Vallas hat einen Fall der ungewöhnlichen Luxation des os lunatum nach der Dorsalseite gesehen, die gar keine Beschwerden machte. **Ewald** - Hamburg.

61) **Gangolphe.** Société de Chirurgie de Lyon. 7. Mai 1908.
Revue de chirurgie. 1908. Nr. 6, p. 859.

Resection du poignet pour tuberculose grave.

G. demonstriert einen jungen Schmied, bei dem er wegen einer Knochen-Gelenktuberkulose das Handgelenk resezieren musste. Die Funktion der Hand wurde deswegen so ausgezeichnet, weil er Weichteile in das Gelenk lagerte. **Ewald** - Hamburg.

62) **Härting.** Medizinische Gesellschaft zu Leipzig. 19. V. 1908.
Münch. med. Wochenschr. 1908. Nr. 26, p. 1410.

Ein 16 jähriger Mann hatte sich am rechten Zeigefinger an der Beugeseite die gesamten Weichteile ausser Sehne — Sehnenscheide vom Grundglied bis Fingerspitze weggeschlitzt. H. bildete einen Weichteillappen aus dem Oberschenkel des Kranken, nähte denselben auf die Beugeseite des Zeigefingers an und gipste den Finger auf 14 Tage an den Oberschenkel an. Danach Durchtrennung der Lappenbrücke am Oberschenkel. Der Mann kann den Finger wieder ganz gut gebrauchen.

Ewald - Hamburg.

63) **Härting.** Medizinische Gesellschaft zu Leipzig. 2. Juni 1908.
Münch. med. Wochenschr. 1908. Nr. 30, p. 1617.

H. berichtet über die Resultate der Behandlung von 21 angeborenen Hüftgelenksverrenkungen, wobei er namentlich auf die gute Ausbildung von Kopf, Hals, Schaft, sowie der Pfanne nach der Reposition aufmerksam macht (Röntgenbilder).

Die Fälle von einseitiger Luxation (13) gaben anatomisch vollkommen normale Resultate. Von den doppelseitigen sind, soweit abgeschlossen, 2 vollkommen geheilt, in einem Fall gab es eine Transposition auf der einen Seite.

Bei einem 12 jährigen Mädchen gelang die Reposition der einseitigen Luxation, doch starb das Mädchen am Chloroformtod (5 – 8 gr Chloroform). Bei einem anderen 11 jährigen Mädchen führte ein einstündiger Repositionsversuch nicht zum Ziele, trotz Anwendung der Lorenzschen Schraube. **Ewald** - Hamburg.

Digitized by Google
Original from UNIVERSITY OF MICHIGAN
Generated on 2019-06-08 17:59 GMT / http://hdl.handle.net/2027/mdp.39015073447636
Public Domain in the United States, Google-digitized / http://www.hathitrust.org/access_use#pd-us-google

64) **Perthes.** Medizinische Gesellschaft zu Leipzig. 16. Juni 1908.
Münch. med. Wochenschr. 1908. Nr. 33, p. 1763.

In den Jahren 1903 bis 1908 wurden in der chirurgischen Universitätspoliklinik 36 Fälle von angeborener Hüftluxation unblutig reponiert, wobei P. in der letzten Zeit mit Vorteil die Badeschen Vorschriften befolgte. Resultate: 17 anatomische Heilungen, bei 4 weiteren guter funktioneller Erfolg; 15 Misserfolge (Reluxation, vorzeitige Unterbrechung der Behandlung). An Röntgenbildern wird die Umformung der flachen Pfanne zur normalen gezeigt.

Ewald-Hamburg.

65) **Backhaus.** Verein der Aerzte Düsseldorfs. 9. März 1908.
Deutsche med. Woch. 1908. Nr. 30, p. 1331.

B. stellt einen 6 jährigen Knaben vor, bei dem er ca. 2 Jahre eine Hüftgelenkstuberkulose konservativ behandelt hatte. Da diese Behandlung aber erfolglos geblieben war, machte er eine Resektion des Hüftgelenks, wonach jedoch auch die Tuberkulose rezidivierte. Daher entschloss sich B. zu einer Resektion der ganzen Beckenhälfte ($^3/_4$ des Darmbeines, das Schambein bis zur Symphyse, Sitzbein mit Erhaltung des Tuber). Es wurde möglichst subperiostal reseziert. Der Trochanter wurde in einer Vertiefung des stehen gebliebenen Darmbeinrestes festgestellt. Der Erfolg war vorzüglich: Gang ohne Apparat und Stock, der Knabe spielt Fussball. Verkürzung 7 cm. Wie das Röntgenbild zeigt, hat sich aus dem stehengebliebenen Periost ein fast neuer Beckenteil gebildet. Man sieht die beiden Schambeinäste und auch Knochenschatten in der Gegend der ehemaligen Gelenkpfanne.

Ewald-Hamburg.

66) **Vignard.** Société de chirurgie de Lyon. Januar 1908.
Arch. génér. de chir. 1908, 5, p. 492.

Es handelte sich um eine schon 7 Jahr bestehende, unbehandelte doppelseitige Coxitis mit doppelter Spontanluxation, starker Flexion und Adduktion und völliger Versteifung. Tenotomie der Adduktoren und des Tensor fasciae latae mit nachfolgendem Gipsverband während 6 Monate brachten keinen Nutzen. V. machte auf beiden Seiten nacheinander eine subtrochantere Osteotomie (nach Lorenz). Jetzt ist die Stellung der Oberschenkel eine gute und — da keine völlige Ankylose vorliegt — kann das Kind laufen.

Gangolphe hält die subtrochantere Osteotomie bei der Coxitis für berechtigt, auch wenn keine Ankylose vorliegt.

Ewald-Hamburg.

Digitized by Google
Original from UNIVERSITY OF MICHIGAN
Generated on 2019-06-08 17:59 GMT / http://hdl.handle.net/2027/mdp.39015073447636
Public Domain in the United States, Google-digitized / http://www.hathitrust.org/access_use#pd-us-google

67) **Kiewe.** Verein für wissenschaftliche Heilkunde in Königsberg in Pr. 25. V. 1908.

Deutsche med. Wochenschr. 1908. Nr. 26, p. 1165.

K. berichtet im Anschluss an eine Demonstration Stiedas über eine Coxa valga nach Poliomyelitis. Auf dem Röntgenbilde sieht man die Vergrösserung des Schenkelhalswinkels (links 170°, rechts 165). Das rechte Bein ist infolge der zwei Jahre zurückliegenden Erkrankung völlig gelähmt mit Ausnahme der Innenrotatoren der Hüfte und der Dorsalflexoren des Fusses. Links ist die Lähmung nicht so ausgedehnt, der Quadrizeps ist nur paretisch, die Aussenrotatoren sind erhalten. K. stellt sich die Entstehung der Deformität so vor, dass der Zug des gelähmten Beines gewissermassen extendierend auf den Schenkelhals wirkt. Praktisch wichtig ist, dass die steile Aufrichtung der Schenkelhälse der Herausbildung einer Luxation Vorschub leistet, wie das auch auf dem Röntgenbilde zu sehen ist. **Ewald**-Hamburg.

68) **Noesske.** Medizinische Gesellschaft in Kiel. 19. VI. 1908.

Münch. med. Wochenschr. 1908. Nr. 32, p. 1718.

Bei einem 13jähr. Jungen trat eine subakute symmetrische Gonitis mit reichlichem serofibrinösem Exsudat auf. Später entwickelte sich eine rasch zunehmende Keratitis parenchymatosa beiderseits, wodurch die Diagnose kongenitale Syphilis sichergestellt wurde. Ausserdem Verdickung der Femurkondylen und Hutchinsonsche Zähne. Die Serodiagnose war positiv.

Ewald-Hamburg.

69) **Walther.** Société de chirurgie de Paris.

Arch. génér. de chir. 1908, 5, p. 487.

W. hat bei einem traumatischen Haemarthros am Tage des Unfalls das Blut aus dem Kniegelenk durch Punktion entfernt und am nächsten Tage mit Uebungen begonnen. Die Flüssigkeit stellte sich nicht wieder her, das Resultat war glänzend, trotzdem atrophierte der Quadriceps.

In der Diskussion bemerkt Rochard, dass man die Muskelatrophie am besten messen könnte, wenn man das Gewicht bestimmt, das der Quadriceps heben kann. Uebrigens ist es sehr wichtig, dass die Bewegungen exakt gemacht werden und man den Widerstand ganz allmählich steigert. **Ewald**-Hamburg.

Digitized by Google
Original from UNIVERSITY OF MICHIGAN
Generated on 2019-06-08 17:59 GMT / http://hdl.handle.net/2027/mdp.39015073447636
Public Domain in the United States, Google-digitized / http://www.hathitrust.org/access_use#pd-us-google

70) **Nicolas** und **Durand.** Société de chir. de Lyon. 28. Febr. 1907.
Revue de chir. 1907, 4.

Arthritis blennorrhagique, Lésions osseuses.

Im Anschluss an eine Gonorrhoe entstand eine purulente Arthritis genu, einmal einseitig, einmal doppelseitig. Daran anschliessend eine starke Schwellung des Oberschenkels, die aber nach dem Röntgenbild nur die Weichteile zu betreffen schien, einmal jedoch das Bild eines sarkomartigen Knochentumors bot.

In der Diskussion betonen Alle (Villard, Aubert, Bérard) das fast ständige Vorkommen von Eiter im Gelenk (ohne dass sich Gonococcen nachweisen liessen). Nach der Punktion trete die Heilung überraschend schnell ein. **Ewald**-Hamburg.

71) **Douglas Drew.** Royal Society of Medicine. London 1907.
Arch. génér. de Chir. 1908, 6, p. 618.

D. stellt ein 13jähriges Mädchen vor, das er wegen einer habituellen Patellarluxation operiert hat. Nachdem eine Beseitigung des hochgradigen genu valgum durch Osteotomie das Leiden nicht gehoben hatte, verpflanzte er die Tuberositas tibiae zusammen mit dem Lig. patellae auf eine angefrischte Knochenfläche des inneren Tibiacondylus. Heilung. **Ewald**-Hamburg.

72) **Delore.** Société de chirurgie de Lyon. Januar 1908.
Arch. génér. de chir. 1908, 5, p. 494.

D. zeigt eine leicht und zweckmässig gearbeitete Prothese für den Unterschenkel. Das Körpergewicht ruht auf den Kondylen und der Tuberositas der Tibia. Der Stützpunkt des Tuber ischii fällt weg; dadurch wird der Gang graziöser und weniger ermüdend. Durch Interposition eines Kautschukblocks an der Stelle des Fussgelenks werden auch seitliche Bewegungen ermöglicht, so dass der Patient auch auf unebenem Boden laufen kann. Der Unterschenkelstumpf muss jedoch mindestens 15 cm lang sein. Der Patient ist mit der Prothese sehr zufrieden, kann lange laufen, u. a. auch radfahren.
Ewald-Hamburg.

73) **Vignard.** Société de chirurgie de Lyon. 9. IV. 1908.
Revue de chirurgie. 1908. Nr. 6, p. 857.

Plombage de l'articulation tibio-tarsienne après astragalectomie.

Bei einem 14jährigen Knaben, der schon seit 20 Monaten an einer Sprunggelenkstuberkulose litt, exstirpierte V. den Talus und

Digitized by Google
Original from UNIVERSITY OF MICHIGAN
Generated on 2019-06-08 17:59 GMT / http://hdl.handle.net/2027/mdp.39015073447636
Public Domain in the United States, Google-digitized / http://www.hathitrust.org/access_use#pd-us-google

plombierte die gereinigte und getrocknete Wundhöhle mit Jodoform-Walrat. Heilung in 9 Wochen, die Plombe hat noch die Grösse einer Nuss (Röntgenbild). — Man kann also die Plombierung mit Erfolg bei Gelenkresektionen anwenden; so behandelt V. jetzt 8 resezierte Hüften auf diese Weise.

In der Diskussion teilt Bérard mit, dass er vor 5 Jahren mit der Methode nach einer Talusexstirpation einen Misserfolg gehabt habe. In Fällen, wo sich die tuberkulöse Infiltration weit in die Weichteile fortsetzt, ist Plombierung nicht zweckmässig. Vignard fügt hinzu, dass nicht fistelnde Tuberkulosen sich alle zur vorgeschlagenen Methode eignen. **Ewald** - Hamburg.

74) **Bayer** (Prag). Wissenschaftliche Gesellschaft deutscher Aerzte in Böhmen. 3. Juni 1908.

Münch. med. Wochenschr. 1908. Nr. 26, p. 1413.

B. stellt einen Patienten mit Fungus pedis vor, an dem eine neue Modifikation der Chopartschen Operation ausgeführt wurde: der laterale Fussrand und Metatarsus V wird erhalten und an den Fusswurzelstumpf gelegt. Vorteile: es bilden sich keine Exostosen, die Plantarflexion wird vermieden. **Ewald** - Hamburg.

75) **Zoeppritz.** Medizinische Gesellschaft in Kiel. 19 VI. 1908.

Münch. med. Wochenschr. 1908, 1718.

Fall von Arthropathia tabica pedis.

Vor einem halben Jahre zog sich Pat. angeblich durch Stiefeldruck eine kleine Wunde am Unterschenkel zu, aus dieser bildete sich ein Geschwür, welches erst nach mehreren Monaten heilte. Eine Schwellung in der Knöchelgegend blieb bestehen und wurde plötzlich sehr stark. Temp. 39,2. Fluktuation in der Umgebung der Narbe. Inzision ergibt keinen Eiter. Nach 14 Tagen ist die Schwellung des Unterschenkels fast ganz geschwunden, das Fussgelenk schlottert. Röntgenbild ergibt völlige Zertrümmerung des Talus, dessen Hals fehlt, das Naviculare erscheint breitgedrückt, die Zeichnung des Kalkaneus ist verschwommen. Die Nervenuntersuchung ergab Tabes dorsalis. Tabische Arthropathien der Fusswurzel sind selten (0,08 %). Behandlung: Ruhigstellung.

Ewald - Hamburg.

76) **Sievers.** Medizinische Gesellschaft zu Leipzig. 30. Juni 1908.

Münch. med. Wochenschr. 1908. 35, p. 1856.

S. berichtet über einen Fall von isolierter Talusluxation.

Digitized by Google
Original from UNIVERSITY OF MICHIGAN
Generated on 2019-06-08 17:59 GMT / http://hdl.handle.net/2027/mdp.39015073447636
Public Domain in the United States, Google-digitized / http://www.hathitrust.org/access_use#pd-us-google

Die 27jährige Patientin rutschte beim Gardinenabnehmen von der Leiter ab, schlug mit der rechten Fussspitze auf die Fensterbank auf und fiel dann rücklings zu Boden. Extreme Supinationsstellung, so dass der innere Fussrand direkt nach oben sieht. Reposition in Narkose misslingt. Nach dem Röntgenbild liegt ein Abbruch des proc. post tali vor, dann aber eine isolierte Talusluxation, kombiniert mit Drehung des Talus um die sagittale Achse um 45°. Die Operation (Exstirpation des Talus) bestätigt die Diagnose. Gute Heilung, soweit bis jetzt (nach 7 Wochen) zu beurteilen, auch gutes funktionelles Resultat. **Ewald**-Hamburg.

77) **Vignard.** Société de chir. de Lyon. 7. März 1907.

Revue de chir. 1907, 4.

Pied bot paralytique.

Zur Beseitigung des Klumpfusses hat V. die Achillessehne durchschnitten, sie mit Seide verlängert, um den äusseren Knöchel herumgeführt und vorn am Fussrücken befestigt. Er meint, dass diese Methode vor der Transplantation den Vorzug hat. (Hackenfuss? Ref.)

Nové-Josserand erinnert daran, dass es vorn auch einen ext. digg. com. und tibialis ant. gebe, die auch in der Lage seien, den Fuss dorsal zu flektieren, und deren völlige Lähmung nicht von V. bewiesen worden sei.

Gayet hat in einem ähnlichen Fall die Achillessehne schief durchschnitten, und vorn den tibialis anticus auf den ext. digg. com. transplantiert. Dadurch wird auf jeden Fall ein besseres Gleichgewicht erzielt. **Ewald**-Hamburg.

78) **Chaput.** Société de chirurgie de Paris.

Archives générales de Chir. 1908. Nr. 5, p. 483.

Ch. stellt einen doppelten paralytischen Klumpfuss vor, bei dem die Deformierung so stark war, dass der Patient auf dem Fussrücken ging. Durch ausgedehnte Tarsektomie, Malleolenresektion und Verödung der unteren Tibiagelenkfläche wurde bezüglich der Form der Füsse und des Ganges ein befriedigendes Resultat erreicht. Die Beweglichkeit der Füsse war allerdings nur gering.

Ewald-Hamburg.

Digitized by Google

Original from
UNIVERSITY OF MICHIGAN

Generated on 2019-06-08 18:00 GMT / http://hdl.handle.net/2027/mdp.39015073447636
Public Domain in the United States, Google-digitized / http://www.hathitrust.org/access_use#pd-us-google

Inhalt: Ueber den Vorderfussschmerz. Von Georg Hohmann in München. — **Zur Tenotomie des Musculus iliopsoas.** Von W. A. Anzoletti in Mailand. (Originalmitteilungen.)

Bücherbesprechungen: Nicoladoni, Anatomie und Mechanismus der Skoliose. — **Borchgrevink**, Ambulatorische Extensionsbehandlung der oberen Extremität. — The Widener Memorial Industrial Training School for Crippled Children.

Referate: 1, 2) **Axhausen, Tomita**, Knochentransplantation. — 3) **Chrysospathes**, Hyperplastische Osteopathien. — 4) **Decref**, Exostosen der Knochen. — 5) **Fogh**, Posttyphöse Knochenentzündung. — 6) **Stadler**, Knochenerkrankung bei Lues hereditaria tarda. — 7) **Baum**, Knochenbrüche bei Tabes. — 8) **Dobove**, Tabes und Chirurgie. — 9) **Grashey**, Untersuchung von Frakturen mit Röntgenstrahlen. — 10) **Petit**, Röntgenverfahren bei der Behandlung der Frakturen. — 11) **Vogel**, Frakturheilung und Bedeutung des Blutergusses für die Callusbildung. — 12) **Ghiulamila**, Gipsextensionsverbände. — 13, 14) **Arce, Coderque**, Gelenktuberkulose. — 15) **Glaessner**, Marmorek-Serum bei Tuberkulose. — 16) **Weissmann**, Hetol bei Tuberkulose. — 17) **Müller**, Knochengelenksresektionen. — 18) **Sagarra**, Ostitiden der langen Röhrenknochen. — 19) **Marina**, Muskuläre Dystrophie. — 20) **Garcia y Hurtado**, Ueber Anfertigung orthopädischer Apparate. — 21) **Gomolu**, Gesichtslähmung. — 22) **Haudek**, Muskulärer Schiefhals. — 23) **Dreyfuss**, Angeborene Skoliose. — 24) **Kirsch**, Rachitis und Skoliose. — 25) **Gottstein**, Verbandtechnik bei Skoliosen. — 26) **Gatica**, Korsett zur Behandlung der Skoliose. — 27) **Decref**, Wullsteinsches Spondylitiskorsett. — 28) **Fränkel**, Wirbelsäulenversteifung. — 29) **Manolescu**, Hydatidenzyste der Sakrolumbalmuskulatur. — 30) **Dörrien**, Lähmung des N. suprascapularis. — 31) **Meyer**, Eupraxie der Rechtsgelähmten. — 32) **Haedke**, Luxation der Ulna. — 33) **Hilgenreiner**, Spaltarm mit Klumphand bei einem Hund. — 34) **Lecha-Marzo**, Anomalie des Handskeletts. — 35) **Schoch**, Luxationsfraktur des Interkarpalgelenkes. — 36) **Alsberg**, Fraktur des Erbsenbeines. — 37) **Rocher**, Verletzung der Vola manus. — 38) **Schlatter**, Sehnenzerreissung der Finger. — 39) **Hornung**, Syndaktylie beim Neugeborenen. — 40—43) **Ehebald, Damany, Decref, Decref**, Hüftgelenks-Luxation. — 44) **Urechia**, Koxo-Tuberkulose. — 45) **Blanc**, Koxitis. — 46) **Guradze**, Oberschenkelosteotomie. — 47) **Bilhaut**, Ruptur des Quadrizeps. — 48) **Pers**, Ischias. — 49) **Löhrer**, Fettgewebswucherungen im Kniegelenk. — 50) **Dambrin**, Meniscusluxationen im Kniegelenk. — 51) **Muskat**, Genu valgum. — 52) **Quénu**, Diastase des unteren Gelenks zwischen Tibia und Fibula. — 53, 54) **Wertheim, Baumgartner** und **Huguier**, Fussverrenkung. — 55) **Berger**, Karzinom der Ferse. — 56) **Budde**, Resektionen am Tarsus und Metatarsus.

Aus Kongress- und Vereinsberichten: 57) **II. Spanischer Chirurgen-Kongress.** — 58) **Freeman**, Ischämische Lähmung der Unterarmmuskulatur. — 59) **Brückner**, Riesenwuchs der rechten Hand. — 60) **Destot**, Luxation des os lunatum. — 61) **Gangolphe**, Resektion des Handgelenks wegen Knochengelenkstuberkulose. — 62) **Härting**, Ersatz der Weichteile eines Fingers durch Weichteile aus dem Oberschenkel. — 63) **Härting**, Angeborene Hüftgelenksverrenkungen. — 64) **Perthes**, Hüftluxation. — 65) **Backhaus**, Hüftgelenkstuberkulose. — 66) **Vignard**, Doppelseitige Koxitis. — 67) **Kiewe**, Coxa valga nach Poliomyelitis. — 68) **Noesske**, Symmetrische Gonitis. — 69) **Walther**, Haemarthros. — 70) **Nicolas** und **Durand**, Arthritis genu nach Gonorrhoe. — 71) **Drew**, Habituelle Patellarluxation. — 72) **Delore**, Prothese für den Unterschenkel — 73) **Vignard**, Plombierung bei Gelenksresektion. — 74) **Bayer**, Fungus pedis — 75) **Zoeppritz**, Arthropathia tabica pedis. — 76) **Sievers**, Isolierte Talusluxation. — 77, 78) **Vignard, Chaput**, Klumpfuss.

Originalmitteilungen, Monographien und Separatabdrücke wolle man an Prof. Dr. **O. Vulpius** in Heidelberg, Luisenstr. 1—3, oder an die Verlagsbuchhandlung **S. Karger** in Berlin NW 6, Karlstr. 15, einsenden.

Digitized by Google

Original from UNIVERSITY OF MICHIGAN

Generated on 2019-06-08 18:00 GMT / http://hdl.handle.net/2027/mdp.39015073447636
Public Domain in the United States, Google-digitized / http://www.hathitrust.org/access_use#pd-us-google

Zentralblatt
für
Chirurgische und mechanische Orthopädie
einschliesslich der gesamten Heilgymnastik und Massage.

Redigiert von
Prof. Dr. O. Vulpius
in Heidelberg.

Verlag von
S. Karger in Berlin
NW., Karlstrasse 15.

Monatlich erscheint ein Heft im Umfang von 48 Seiten. Preis des Jahrgangs Mk. 15,—. Zu beziehen durch die Post und durch alle Buchhandlungen des In- und Auslandes.

Bd. III. Februar 1909. Heft 2.

Ueber partielle Transplantation der Achillessehne.

Von
A. F. HORNBORG.
Helsingfors.

Ohne auf die Indikationen zu einer partiellen Ueberpflanzung der Achillessehne einzugehen, möchte ich auf Grund eigener Beobachtungen auf ein, soviel mir bekannt ist, bisher nicht mitgeteiltes Verfahren einer derartigen Transplantation aufmerksam machen. Nach der landläufigen Methode wird ein Teil der Achillessehne von unten an bis in die Muskulatur hinauf abgespalten, um ein neues Muskelindividuum zu schaffen. Bei dieser Teilung der Muskelmasse handelt es sich nicht darum, möglichst Muskelfasern mit gemeinsamer Innervation abzutrennen, sondern man überlässt es dem Zufall, wieviel von dem Gastrocnemius und Soleus auf den isolierten Sehnenteil entfällt. Dass ein auf diese Weise gebildeter Muskelkörper keine selbständige neue Funktion übernehmen will, kann ja nicht überraschen. — Vor $1^1/_2$ Jahren hatte ich Gelegenheit bei einem 20 jährigen Estländer mit einem paralytischen Pes valgus zu beobachten, dass der M. soleus und beide M. gastrocnemii je mit einer isolierten Sehne am Calcaneus anhafteten. Die mediale Gastrocnemius-Sehne wurde für eine Transplantation an den Tibialis post. benutzt. Später habe ich bei einem Kinde ein fast analoges

Digitized by Google
Original from UNIVERSITY OF MICHIGAN
Generated on 2019-06-08 18:00 GMT / http://hdl.handle.net/2027/mdp.39015073447636
Public Domain in the United States, Google-digitized / http://www.hathitrust.org/access_use#pd-us-google

Verhalten gefunden. Die beiden Gastrocnemii und der Soleus verschmolzen erst ein paar Zentimeter oberhalb des Calcaneus zu einer gemeinsamen Sehne. Auch in diesem Fall konnte die eine Gastrocnemius-Sehne isoliert und transplantiert werden. — Auf diese Beobachtungen hin habe ich dem Verhalten der bezeichneten Sehnen zueinander nachzuforschen gesucht und in der hiesigen Anatomie, wo mir Herr Professor Hj. Grönroos gütigst Material zur Verfügung gestellt hat, an 10 Kinderleichen folgendes konstatiert. In keinem einzigen Fall waren bis zum Calcaneus hinunter isolierte Sehnen vorhanden. Vielmehr trafen die Gastrocnemien ziemlich weit oben zusammen und vereinigten sich dann etwas weiter nach unten mit dem Soleus. Um einen zahlenmässigen Ausdruck für das Verhalten zu gewinnen, habe ich den Abstand von der Kniegelenklinie bis zu den Verflechtungspunkten mit dem Abstand von der Kniegelenklinie bis zur unteren Insertion der Achillessehne verglichen. Die Zahlen, die sich auf diese Weise ergaben, waren für die Gastrocnemii $^8/_{25}$, d. h. ungefähr $^1/_3$ und für die Vereinigung der Gastrocnemii mit dem Soleus $^{15}/_{25} = {}^3/_5$. Nur in einem Falle verschmolzen alle drei Muskeln in derselben Höhe miteinander. Im übrigen zeigten sich recht grosse Variationen. Soviel diese Untersuchungen erkennen lassen, waren also die von mir referierten Beobachtungen Seltenheiten, falls sich das Verhalten nicht während der Wachstumsjahre bis zu einem gewissen Grade verändert. — Beide Gastrocnemii und der Soleus werden jeder von einem besondern Nerv innerviert und durch verschiedene Blutgefässe versorgt. Könnte nun ein Gastrocnemius für die Transplantation benutzt werden, so würde einem besonderen Muskelindividuum eine neue Mission verliehen werden. Bei flüchtiger Betrachtung meiner Ermittelungen an Kinderleichen ergibt sich, dass eine Isolierung des einen Gastrocnemius in der Regel nicht leicht fallen würde. Indess möchte ich die Aufmerksamkeit darauf lenken, dass die Gastrocnemii mit dem Soleus auf der Grenze zwischen dem 3. und 4. Fünftel der Strecke Knie-Calcaneus, d. h. in einer Höhe, die bei einer Transplantation in dieser Gegend gewöhnlich freigelegt wird, zusammengehen. Durch stumpfe Isolierung, z. B. mit dem Elevatorium, können die Sehnen weiterhin nach unten isoliert werden. Wenn nur der Hautschnitt nach oben verlängert wird, lassen sich die Gastrocnemii bereits leicht voneinander isolieren. Auf diese Weise können wir einen wohlbegrenzten, zur Transplantation geeigneten Muskel mit eigner Innervation schaffen. — Im Hinblick auf die obigen Ausführungen möchte ich somit die Ansicht aus-

Digitized by Google
Original from UNIVERSITY OF MICHIGAN
Generated on 2019-06-08 18:00 GMT / http://hdl.handle.net/2027/mdp.39015073447636
Public Domain in the United States, Google-digitized / http://www.hathitrust.org/access_use#pd-us-google

sprechen, dass es bei partieller Transplantation der Achillessehne am geratensten erscheint, den einen Gastrocnemius zu isolieren und zu übertragen.

---

1) **Eugen Kopits.** Die Bedeutung der mechanischen Einwirkungen in der Pathogenese der Deformitäten. (Habilitations-Vorlesung.)

Orvosi Hetilap. 1908. Nr. 40.

K. fasst das Resumé seiner Abhandlung in folgenden 6 Punkten zusammen:

1) Eine hohe Zahl der Deformitäten wird direkt durch mechanische Einwirkungen hervorgerufen.

2) Die Gelegenheit, dass Krafteinwirkungen zur Geltung gelangen, wird durch das Missverhältnis zwischen Tragfähigkeit und Belastung des Organismus gegeben.

3) Die auf diese Weise entstehenden Deformitäten folgen stets den ewig geltenden Gesetzen der Mechanik.

4) Zu den infolge mechanischer Krafteinwirkungen entstandenen Deformitäten gesellen sich noch jene Veränderungen, welche im Anschlusse an diese Einwirkungen von Seiten des lebenden Organismus produziert werden.

5) Diese letztere Erscheinung stellt lediglich ein Reparationsbestreben des Organismus dar.

6) Je plastischer das Knochensystem, an welchem Formveränderungen entstanden, um so ausgesprochener erscheinen die direkten Folgen der mechanischen Einwirkungen, während bei an Knochen mit höherer Widerstandsfähigkeit entstandenen Deformitäten eher die seitens des Organismus produzierten Reaktionserscheinungen zu Recht gelangen. **Horváth** - Budapest.

2) **P. Panum** (Kopenhagen). Vanfóreomsorgen i. Danmark.

Nyt Tidsskrift for Abnormodsenet i Norden. 1908, Heft 7, pag. 212.

Die Krüppelfürsorge in Dänemark hatte im Laufe der letzten 10 Jahre eine so rege Entwicklung sowohl quantitativ wie qualitativ, dass eine sehr bedeutende Erweiterung und Reorganisation der Anstalt in Kopenhagen wiederum notwendig wurde. Die neue Anstalt wird in jeder Beziehung für den Zweck einer umfangreichen und individualisierenden Krüppelfürsorge für alle armen und bildungsfähigen Krüppel in Dänemark eingerichtet, z. B. wird der Poliklinik eine moderne orthopädische Klinik mit 50 Betten angegliedert.

Digitized by Google
Original from UNIVERSITY OF MICHIGAN
Generated on 2019-06-08 18:00 GMT / http://hdl.handle.net/2027/mdp.39015073447636
Public Domain in the United States, Google-digitized / http://www.hathitrust.org/access_use#pd-us-google

Im Laufe des Jahres 1907 wurden ca. 4000 verschiedene Krüppel behandelt; der Zugang war 973 neue Patienten, 3885 wurden unentgeltlich mittels Bandagen oder Operation behandelt. Die Zahl der Konsultationen war ca. 10000. In der Klinik lagen 103 Pat. an 3000 Tagen; ca. 300 chirurgisch-orthopädische Operationen wurden ausgeführt. Im Gastheim (für zureisende Klinikpatienten aus dem Lande) hatten ca. 200 Aufenthalt an 1940 Tagen. Die Bandagenfabrik beschäftigte 25 verkrüppelte, gut geschulte Arbeiter und lieferte für die Klinik Bandagen und Stiefel im Betrage von 64700 Kronen, daneben hatte sie für Bandagenherstellung für Privatleute und Hospitäler eine Einnahme von 32000 Kronen. 100 Pat. wurden mit Massage und Heilgymnastik behandelt. Die Gewerbeschule hatte 81 Schüler (3jähriger Kursus). Im Kinderheim wurden 20 Kinder erzogen. Die Krüppel-Volksschule wurde, ausser von allen 20 Kindern des Kinderheims, von 52 verkrüppelten Kindern aus Kopenhagen besucht. 70 Schüler der Gewerbeschule wohnten in der Anstalt. Eine Abendschule für die Schüler der Gewerbeschule war stark besucht, obwohl die Teilnahme freiwillig ist. Das Sanatorium der Anstalt am Meere, speziell für Rekonvaleszenten und Kinder mit tuberkulösen Knochengelenkleiden, kann 30 Kinder und 14 Erwachsene aufnehmen und war das ganze Jahr vollbesetzt.

Panum-Kopenhagen.

3) **Poncet et Leriche** (Paris). Tuberculose inflammatoire à forme scléreuse.

Gazette des hôpitaux 1908. Nr. 56, p. 663.

Die Folgezustände einer tuberkulösen Entzündung können zweierlei Art sein: Entweder verkäsen die betroffenen Partieen oder sie sklerosieren. Letzteren Prozess sehen Verf. als Ausdruck einer gutartigen, abgeschwächten tub. Infektion an. P. und T. stellen sich den günstigen Verlauf so vor, dass die schwache Intoxikation den Träger langsam immun macht. Dieses abgeschwächte Virus kann sich überall hin lokalisieren, um im ganzen Körper eine Reihe von Krankheiten hervorzurufen, die alle denselben Ursprung haben, die alle von einem (verdeckten) Herd ausgehen und alle in Sklerosierungen endigen. P. nennt diese Art der tuberkulösen Entzündung die „fibröse Diathese“. — Ein notorisch tuberkulöser Mann bekam eine „rheumatische Arthritis“ am kleinen Finger (Schmerzen und Beugekontraktur). Diese „Kamptodaktylie“ ist nach neueren Beobachtungen sehr oft ein Zeichen einer sklerosierenden Tuberkulose der Sehnenscheiden; dasselbe soll von der Retraktion der Palmar-

Digitized by Google
Original from UNIVERSITY OF MICHIGAN
Generated on 2019-06-08 18:00 GMT / http://hdl.handle.net/2027/mdp.39015073447636
Public Domain in the United States, Google-digitized / http://www.hathitrust.org/access_use#pd-us-google

aponeurose gelten. Immerhin wird die Entstehung derartiger Kontrakturen auch nach anderen Infektionen und Intoxikationen zugegeben, Syphilis, Alkohol, Blei); doch ist die Tuberkulose die häufigste Ursache und konnte auch als Grund einer Retraktion anderer Muskeln (Halsmuskel-, Psoasaponeurose!) festgestellt werden. Weiter soll sie zu subkutanen Knotenbildungen Veranlassung geben: ein Phthisiker hatte an allen Stellen, wo ihm am Arm und Bein Tuberkulininjektionen beigebracht worden waren, fibröse Verdichtungen aufzuweisen. Histologisch zeigte dieses fibröse Gewebe Tuberkel und Riesenzellen, aber nirgends Verkäsung. Auch bei einigen Fällen von Exostosenbildung, von Myositis ossificans, von fibröser Mastitis und Pylorusstenose war der tuberkulöse Ursprung wahrscheinlich.

Ewald-Hamburg.

4) **J. Rhenter** (Lyon). Tuberculose inflammatoire.

Gazette des hôp. 1908, Nr. 96. p. 1143.

Der 43j. Kranke der Poncet'schen Klinik hatte an dem rechten Handrücken eine typische Tendovaginitis crepitans der Extensorensehne, ausserdem aber an derselben Hand eine deformierende Arthritis im Interphalangealgelenk des Mittelfingers mit Zeichen des chronischen Rheumatismus und gleichzeitig eine Retraktion der Palmaraponeurose an beiden Händen. Diese beiden letzteren Erkrankungen müssen nach Rhenter und Poncet dieselbe tuberkulöse Ursache haben, wie die Tendovaginitis, ebenso die von Zeit zu Zeit auftretenden Rheumatismen, Ekzeme und Albuminurien.

Ewald-Hamburg.

5) **Poncet.** Pathogénie du rhumatisme tuberculeux.

Gazette des hôpitaux. 1908. Nr. 88, p. 1047.

Die schon oft vorgetragene Behauptung, dass der so häufig auftretende chronische Gelenkrheumatismus tuberkulösen Ursprungs sei, wird von neuem auf breitester Basis erörtert. Als „klinischen Beweis“ führt P. die Tatsache an, dass man gern alle Krankheiten auf eine Ursache zurückführt. In manchen Fällen ist allerdings kein Tuberkuloseherd zu finden, dann ist er eben latent, und der Gelenkrheumatismus ist die einzige Manifestation der Tuberkulose. Ferner bildet sich häufig im Anschluss an eine „einfache Arthritis“ ein Fungus heraus. Auch nach ausgeheilter Tuberkulose treten öfter Gelenkerkrankungen „rheumatischer Art“ auf, die nach P. als tuberkulös entstanden gedacht werden müssen. — „Experimentelle Beweise“ sind die Arthritiden nach Injektion von

Digitized by Google
Original from UNIVERSITY OF MICHIGAN
Generated on 2019-06-08 18:00 GMT / http://hdl.handle.net/2027/mdp.39015073447636
Public Domain in the United States, Google-digitized / http://www.hathitrust.org/access_use#pd-us-google

Kochschem Tuberkulin, wie sie beim Menschen und Kaninchen (Autopsie!) beobachtet wurden. — Fernerhin gibt es „pathologisch-anatomische und bakteriologische Beweise“. Man findet — allerdings selten! — in einigen Fällen von tuberkulösem Rheumatismus einen Fungus oder einen Pyarthros in einem Gelenk. Ferner hat man den Tuberkelbazillus in den „rheumatisch“ erkrankten Gelenken zwar nicht gefunden, aber doch durch Injektion der Gelenkflüssigkeit in die Peritonealhöhle eines Tieres festgestellt. Meistens ist allerdings der tuberkulöse Ursprung des chronischen Gelenkrheumatismus nicht strikte zu beweisen. Doch ist schon lange festgestellt, dass das Tuberkulosevirus durchaus nicht immer Tuberkel mit Riesenzellen produziert, sondern auch einfache seröse Entzündungen verursacht (Gefässinjektionen, katarrhalische Exsudationen u. s. w.).

Wie kann nun der Kochsche Bazillus die verschiedenen Krankheitszustände (Verkäsungen, Granulationen, fibröse und exsudative Vorgänge) hervorrufen? Entweder die Toxine gehen von einem Herd auf dem Wege der Blutbahn in die Gelenke und wirken hier entzündungserregend (s. Arthropathien bei Tuberkulininjektionen, Ophthalmoreaktionen) oder der Bazillus wirkt — ev. abgeschwächt — direkt an Ort und Stelle. Vorläufig muss man sagen, dass beide Möglichkeiten denkbar sind, dass es sich um eine „Toxi-Infektion“ handelt.

Ewald - Hamburg.

6) **Schlippe.** Ein Fall von Akromegalie.

Diss. München 1908.

Bei einer 72jährigen Frau fanden sich die charakteristischen Symptome der Akromegalie: Volumenzunahme der Hände und Füsse, Nase und Lippe und gleichzeitige Verdickung der Haut der betreffenden Körperteile. Das Leiden hatte vor 14 Jahren begonnen. Wegen gleichzeitig bestehender schwerer Veränderungen an den Augen (bitemporale Hemianopsie, Lähmung einzelner Augenmuskeln, Sehnervenatrophie) ist der Zusammenhang der Akromegalie mit einer Erkrankung der Zirbeldrüse wahrscheinlich.

Blencke-Magdeburg.

7) **Matsunami.** Zwei Fälle von primärem Muskelangiom.

Diss. Greifswald 1908.

M. beschreibt 2 Fälle, die er in seiner Heimat (Japan) operiert hat. Er fand im ersten Fall ein kavernöses Angiom im muscul. temporalis, das mit Sarkom kombiniert war, im zweiten

Digitized by Google
Original from UNIVERSITY OF MICHIGAN
Generated on 2019-06-08 18:00 GMT / http://hdl.handle.net/2027/mdp.39015073447636
Public Domain in the United States, Google-digitized / http://www.hathitrust.org/access_use#pd-us-google

Fall ein reines Angioma cavernos. im muscul. vast. intern. Im Anschluss an diese beiden Fälle bringt er noch eine Statistik der bisher veröffentlichten Fälle von primärem Muskelangiom.

Blencke - Magdeburg.

8) **G. J. Baradulin.** Zur Frage des Echinokokkus der Muskeln.

Wien. klin. Wochenschr. 1908. Nr. 35.

Im Anschlusse an drei Krankengeschichten wird mit reichlicher Berücksichtigung der Litteratur die Symptomatologie und Therapie der Echinokokkenerkrankung in den Muskeln besprochen.

Spitzy - Graz.

9) **Mercadé** et **Lemaire** (Paris). Pathogénie de l'épanchement traumatique de sérosité. (Die Pathogenese des traumatischen Gelenkergusses.)

Revue de chir. Bd. 35, S. 396.

Zur Klärung der verschiedenen Theorien über die Entstehung der traumatischen Gelenkergüsse haben die Verf. mikroskopische Untersuchungen der Gelenkflüssigkeit vorgenommen speziell in Rücksicht auf ihren Gehalt an verschiedenen Zellen. Sie fanden die Gebilde nach Art und Zahl entsprechend der Zusammensetzung der Lymphe und erklären deshalb die Entstehung des traumatischen Gelenkergusses durch die Ruptur von Lymphgefässen, wobei natürlich auch infolge Eröffnung einzelner Blutkapillaren Bestandteile des Blutes in die Gelenkflüssigkeit gelangen können. Die sonst vertretenen Theorien von der Entstehung des Ergusses aus dem Blute oder aus serösen Ergüssen in der Nachbarschaft des Gelenks erscheinen den Verf. hierdurch widerlegt, ebenso wie die Entstehung der Gelenkflüssigkeit durch entzündliche Reizung.

Ottendorff - Hamburg-Altona.

10) **Willy Wagner** (Berlin). Ueber die Heissluftbehandlung gonorrhoischer Gelenkentzündungen.

Medizinische Klinik 1908. Nr. 25, S. 949.

Während ein gonorrhoischer Hydrops meist nach einigen Wochen verschwindet, stellen die schwereren Formen und die phlegmonösen Erkrankungen, die zu rascher Verklebung neigen und eine schnell auftretende starke Muskelatrophie herbeiführen, ein überaus hartnäckiges Leiden dar, für das schon die verschiedensten Behandlungsmethoden empfohlen worden sind (Hydrotherapie, Fango, Stauung, frühe Mobilisierung, Operation, Ruhiglagerung). Am Urban-,

Digitized by Google
Original from UNIVERSITY OF MICHIGAN
Generated on 2019-06-08 18:00 GMT / http://hdl.handle.net/2027/mdp.39015073447636
Public Domain in the United States, Google-digitized / http://www.hathitrust.org/access_use#pd-us-google

jetzt Virchowkrankenhaus wurden in den letzten 2 Jahren 74 gonorrhoisch erkrankte Gelenke meist schwererer Art durchweg mit Heissluft behandelt. (Tgl. 1 Stunde und länger.) Daneben Schienenlagerung, Tinctura jodi, heisse komprimierende Breiumschläge.

Unter dieser Behandlung heilten 31 Fälle — die des einfachen Hydrops — glatt und rasch aus.

Von den 39 phlegmonösen Arthritiden, bei 21 Kranken, heilten 8 Fälle völlig aus, 3 wurden mit guter Funktion, aber mässiger Verdickung entlassen, 1 mit geringem Beugungsdefekt, 3 verliessen vorher das Krankenhaus, 4 hatten geringe funktionelle Beschwerden, 2 starke. Eine totale Ankylose hat W. nie erlebt. Da durch die Heissluftbehandlung die Schmerzen sehr gemildert wurden, konnte frühzeitig mit der Mobilisierung begonnen werden. Wenn auch in 6 Fällen ein Rezidiv des Ergusses eintrat infolge der Bewegungen, so heilten auch diese Fälle schliesslich mit einem funktionell günstigen Resultat aus. Die gonorrhoische Phlegmone ist in ihrer Gutartigkeit keine Kontraindikation für die Mobilisierung.

Wenn man bedenkt, dass nach Bennecke in der Charité von 13 Phlegmonen 6 nach langer Zeit und vieler Mühe mit leidlicher Beweglichkeit entlassen wurden, dass bei 7 aber infolge des rein chirurgischen Verfahrens völlige Versteifung eintrat, muss man zugeben, dass die Heissluftbehandlung der gonorrhoischen Gelenkentzündung einen Fortschritt bedeutet. **Ewald**-Hamburg.

11) **König** (Berlin). Die traumatische Knochengelenksentzündung in ihrer Bedeutung für das Gutachten des Unfallarztes.

Berl. klin. Wochenschr. 1908. Nr. 37, S. 1669.

K. will die Frage beantworten, ob ein tatsächlicher Zusammenhang zwischen Gewalteinwirkung und Knochengelenksentzündung besteht. Zunächst stellt er fest, dass die Gewaltwirkung nicht allein, sondern dass dazu noch eine spezifische Erkrankung zur Entstehung derartiger Entzündungen Veranlassung gibt. Unter 100 Fällen von akuter Entzündung des Hüftgelenks wurde 12 mal Gewalteinwirkung als Ursache nachgewiesen; 28 Fälle von Tripperentzündung waren traumatische. Unter 566 tuberkulösen Hüftgelenksentzündungen wurden 86 als traumatische ermittelt, von 720 tub. Gonitisfällen entstanden 120 nach Gewalteinwirkung, vielfach direkt im Anschluss daran. Bemerkenswert ist die oft nur geringe Heftigkeit der Gewalteinwirkung. (Faustschlag, Fall auf ebenem Boden u. s. w.).

Digitized by Google
Original from UNIVERSITY OF MICHIGAN
Generated on 2019-06-08 18:00 GMT / http://hdl.handle.net/2027/mdp.39015073447636
Public Domain in the United States, Google-digitized / http://www.hathitrust.org/access_use#pd-us-google

Es wird gesondert besprochen:

1. Die akute Knochengelenksentzündung.

Nach dem Trauma kann ausser dem Bluterguss und dem Hydrops z. B. eine Tripperentzündung entstehen. Die zu bestimmten Zeiten im Blut kreisenden Gonokokken lassen sich da nieder, wo der Boden (durch die Gewalteinwirkung) für sie präpariert ist. Ganz ebenso wirken die übrigen Entzündungserreger, am häufigsten die Strepto- und Staphylokokken; letztere infizieren mit Vorliebe den Knochen. (Der primäre Herd sind Halsentzündungen, Furunkel, Geschwüre.) Die Osteoarthritis tritt alsbald nach der Verletzung ein, kann aber auch erst in 3—4 Wochen entstehen, ja es kann sogar erst längere Zeit nach dem Stattfinden der Gewalteinwirkung ein Knochenabszess auftreten, resp. kann eine Gewalteinwirkung einen Herd treffen und den Durchbruch ins Gelenk veranlassen. Doch müssen in den beiden letzteren Fällen Symptome (Oertlicher Schmerz, Schwellung, Fieber u. s. w.) nach dem Unfall anamnestisch festzustellen sein. Der Zusammenhang in der Aufeinanderfolge der Erscheinungen vom Trauma bis zum ausgebildeten Krankheitsbild muss immer gewahrt sein.

2. Traumatische Tuberkulose des Knochengelenkapparates.

K. stellt (trotz Poncet! Ref.) den Fundamentalsatz auf, dass ohne Bazillen keine Tuberkulose entsteht; und zwar kommen diese fast ausschliesslich auf dem Wege der arteriellen Blutbahn in die Gewebe und lassen sich da nieder, wo sie geeigneten Boden finden, oder sie kommen in grösseren Massen in einem käsigen Pfröpfchen, das in einem kleinen Gefäss stecken bleibt. In jedem von den beiden Fällen ist die Gelenkerkrankung eine metastatische. (Pleura, Lungen, Drüsen, Darm, Nieren u. s. w.). Wie nun sowohl der Tierversuch als auch die Erfahrung am Menschen bewiesen haben, entwickelt sich die grosse Mehrzahl der traumatischen Tuberkulosen alsbald nach dem Stattfinden des Traumas, (in der Regel bereits in den ersten 14 Tagen). Doch kann sich die Tuberkulose auch erst in zwei bis drei Monaten entwickeln. Bei allen später auftretenden Erkrankungen müssen von dem Moment des Unfalls an krankhafte Erscheinungen vorhanden gewesen sein. **Ewald**-Hamburg.

12) **Karl Glässner.** Zur Kenntnis der Pagetschen Knochenerkrankung.

Wien. klin. Wochenschr. 1908. Nr. 38.

Verf. bringt im Anschluss an die Krankengeschichte eines Falles der seltenen Erkrankung eine Uebersicht über die bisherigen

Digitized by Google
Original from UNIVERSITY OF MICHIGAN
Generated on 2019-06-08 18:00 GMT / http://hdl.handle.net/2027/mdp.39015073447636
Public Domain in the United States, Google-digitized / http://www.hathitrust.org/access_use#pd-us-google

Anschauungen über die Natur und Aetiologie des Leidens. Es dürften etwa 80 Fälle genau beschrieben sein. Im Uebrigen sei auf die ausführliche Arbeit selbst verwiesen. **Spitzy** - Graz.

13) **A. Reich** (Tübingen). Ueber Echinokokken der langen Röhrenknochen.

Beitr. zur klin. Chir. Bd. 59. S. 1.

R. teilt einen Fall dieser seltenen Erkrankung mit: ein Geschirrhändler akquirierte vor 4 Jahren durch ungeschicktes Abspringen vom Wagen eine Schwellung des rechten Fussgelenks, die nach 8 wöchiger Bettruhe wieder völlig verschwand. Seitdem bestanden aber immer leichte Schmerzen im Fussgelenk. Vor einem Jahr trat dann ohne äussere Ursache eine Schwellung zwischen Tibia und Achillessehne auf, die sich langsam vergrösserte. Ein Röntgenbild wurde nicht gemacht. — Die Operation ergab einen Abszess mit braunem Eiter und gelben membranösen Fetzen. Bei Entfernung der Abszessmembran wird eine Fistel der Tibia entdeckt, aus der ein Stecknadelknopfgrosses Bläschen tritt. Die — nicht aufgetriebene — Tibia war an ihrer medialen Wand papierdünn (Pergamentknittern). Eröffnung derselben legt eine Hühnereigrosse Höhle der Epi- und Metaphyse der Tibia vor, die mit ca. 50 Echinokokkenblasen angefüllt ist. Excochleation, Drainage, partielle Naht.

Eine nach der Operation gemachte Röntgenaufnahme zeigt die Höhle in der Epi- und Metaphyse der Tibia, bis an den Gelenkknorpel reichend; keine Deformierung oder reaktive Neubildung, normale Struktur und Dichtigkeit. — Pat. entlassen mit Gipsverband und Knochenfistel, die in die Höhle führt.

An der Hand der Literatur werden Aetiologie, Symptomatologie, Diagnose und Therapie und pathologisch-anatomische Stellung des Knochenechinokokkus eingehend besprochen.

Ewald - Hamburg.

14) **Frangenheim.** Ueber Kalluszysten.

Deutsche Zeitschr. für Chir. 90. Bd. H. 1—3. pag. 87.

Beschreibung zweier Präparate von Kalluscysten mit genauer, histologischer Untersuchung. Die Cysten fanden sich im parostalen hypertrophischen Kallus 1. einer traumatischen Fraktur des Schenkelhalses; 2. bei einer pathologischen Fraktur im oberen Dritteil des Oberschenkels bedingt durch einen Tumor. Diese Cysten sind wohl zu trennen und unterscheiden von den Kallusgeschwülsten. Sowohl

Digitized by Google
Original from UNIVERSITY OF MICHIGAN
Generated on 2019-06-08 18:00 GMT / http://hdl.handle.net/2027/mdp.39015073447636
Public Domain in the United States, Google-digitized / http://www.hathitrust.org/access_use#pd-us-google

nach der Entwicklung als nach der histologischen Beschaffenheit zeigen sie viele Aehnlichkeit mit den Cysten bei Myositis ossificans.

Lindenstein - Heidelberg.

15) **Fritz Steiner.** Ein Beitrag zur Frakturenbehandlung.

Wien. med. Wochenschr. 1908. Nr. 35.

St. berichtet über sein Verfahren zur Behandlung von Knochenbrüchen insbesondere des Radius, der Ulna und des Humerus. Prinzip: Frühzeitige Anwendung von Massage, passiven und Widerstandsbewegungen. Anleitung zur Anfertigung einer miederartigen Schienenhülse für die Fraktur der Humerusdiaphyse.

Spitzy - Graz.

16) **Karl Ewald.** Beiträge zur Behandlung von Knochenbrüchen und Verrenkungen.

Wien. klin. Wochenschr. 1908. Nr. 39.

E. wendet sich gegen die Uebertreibungen bei der mobilisierenden Behandlung der Knochenbrüche. Er betont die Möglichkeit von Verbiegungen an der Bruchstelle im späteren Verlaufe der Heilung bei vorzeitiger Belastung. Weiter beschreibt Verf. mehrere einfache Vorrichtungen zur Behebung der dislocatio ad peripheriam.

Im zweiten Abschnitt werden einzelne Methoden der Einrichtung von Verrenkungen behandelt und nach warmer Empfehlung des alten Verfahrens bei der Schulterverrenkung, mit dem Fuss den Gegenzug auszuüben, mehrere Kunstgriffe angegeben, bei denen die Rückenmuskeln des Operateurs in ausgiebigem Masse zur Extension verwendet werden, wodurch es ermöglicht wird, schwierige Einrenkungen mit geringer Assistenz durchzuführen. **Spitzy**-Graz.

17) **M. Strauss** (Greifswald). Das Marmorekserum in der Therapie chirurgischer Tuberkulose.

Münch. med. Woch. 1908. Nr. 42, S. 2175.

St. hat in der Friedrichschen Klinik in 38 Fällen das Serum ganz vorsichtig versucht, nachdem die Mitteilungen über die mit demselben gemachten Erfolge so widersprechend lauteten. Doch konnte St. aus der Literatur 936 Fälle zusammenstellen, die im grossen und ganzen günstig beeinflusst wurden. Meist handelte es sich um offene Tuberkulosen, in 5 Fällen war neben der Knochen- auch eine Lungentuberkulose vorhanden. Mit aller Reserve stellt er folgende Schlusssätze auf: Das Marmorekserum ist unschädlich, es scheint in einigen Fällen eine günstige Wirkung auszuüben, die

Digitized by Google
Original from UNIVERSITY OF MICHIGAN
Generated on 2019-06-08 18:00 GMT / http://hdl.handle.net/2027/mdp.39015073447636
Public Domain in the United States, Google-digitized / http://www.hathitrust.org/access_use#pd-us-google

den Einflüssen der sonstigen hygienisch-diätetischen Massregeln zu vergleichen sind. Das Serum als weiteres Hilfsmittel im Kampfe gegen die chirurgische Tuberkulose dürfte des Versuches wert sein, wenn sein Preis eine ausgedehntere Verwendung ermöglicht.

Bei ausgedehnter Infektion ist die Wirkung eine recht unsichere, trotzdem erscheint auch hier ein Versuch gerechtfertigt.

Ewald-Hamburg.

18) **C. Ritter** (Greifswald). Eine neue Methode der Sehnennaht.

Mediz. Klinik. Nr. 31, S. 1191.

Von den Methoden, weit voneinander liegende Sehnenstümpfe zu vereinigen, haben alle ihre Nachteile. R. nimmt ein Stück einer Arterie oder Vene von demselben Individuum und fügt es als Schaltstück zwischen die beiden angefrischten Stümpfe, die also nicht unbedingt vereinigt zu werden brauchen, um trotzdem zusammen zu wachsen. Das Verfahren ist überall anwendbar, die Sehne kann die verschiedenste Breite haben; das Gefässrohr wird kraft seiner Elastizität immer das gehörige Lumen annehmen. Man kann es zudem noch künstlich verbreitern, indem man die Wand spiralig aufschneidet, und nach dem Ueberstülpen wieder vernäht. In einem Fall, wo durch einen Schnitt am Handgelenk die Sehnen des Abductor pollicis durchtrennt waren und wegen der starken Spannung nicht vereinigt werden konnten, wurde ein Saphenastück zur Verbindung an die Sehnenstümpfe genäht. Mehrere Seidennähte stiessen sich ab! — Jedoch Heilung und gute Funktion nach vier Wochen.

Ewald-Hamburg.

19) **Rohde.** Zwei Fälle von Entbindungslähmung.

Diss. Greifswald. August 1908.

Beschreibung von zwei Fällen aus der Greifswalder Kinderklinik. In beiden Fällen schwere Entbindung; in Fall II Zange. Beide Male mussten die Schultern durch Einhaken mit zwei Fingern gelöst und extrahiert werden. Beide Lähmungen zeigten den Duchenne-Erbschen Typus. Die Behandlung bestand in Elektrisieren, Massage und passiven Bewegungen, in Fall II unter gleichzeitigem Anbandagieren des gesunden Armes an den Rumpf. In Fall II wurde durch diese Behandlung wesentliche Besserung erreicht, während das andere Kind nach einigen Monaten an Bronchitis und Enteritis starb.

Blencke-Magdeburg.

Digitized by Google
Original from UNIVERSITY OF MICHIGAN
Generated on 2019-06-08 18:00 GMT / http://hdl.handle.net/2027/mdp.39015073447636
Public Domain in the United States, Google-digitized / http://www.hathitrust.org/access_use#pd-us-google

20) **Ito und Soyesima.** Zur Behandlung der Facialislähmung durch Nervenpfropfung.

Deutsche Zeitschr. für Chir. 90. Bd. H. 1—3. pag. 205.

6 Fälle rheumatischer Facialislähmung wurden operativ behandelt und zwar mittels zentraler Implantation. Zweimal wurde die Facialis-accessorius-Plastik, viermal die Facialis-hypoglossus-Anastomose ausgeführt. Frühestens soll der Eingriff 6—12 Monate nach der Erkrankung vorgenommen werden. Anatomische und funktionelle Rücksichten lassen den N. hypoglossus am geeignetsten zur Ueberpflanzung erscheinen. Die Nachbehandlung hat in Massage, Elektrizität und Uebungen vor dem Spiegel zu bestehen. Für das Endresultat ist die Dauer der Lähmung und das Alter des Patienten von Bedeutung. Die Erfolge der Operation sind keine idealen, mit Rücksicht auf den ästhetischen Effekt aber empfehlenswert.

Lindenstein - Heidelberg.

21) **Hashimoto** und **Tokuoka.** Ueber die Schussverletzungen peripherer Nerven und ihre Behandlung (Tubulisation).

Archiv f. Klin. Chir. Bd. 84, H. 2.

Die beiden Verfasser geben einen Bericht über ihre Kriegserfahrungen, die sie bei 27 Fällen von Nervenverletzungen an der oberen Extremität und 20 an der unteren machten. Der rechte N. radialis war am häufigsten verletzt worden. Die Verwundeten kamen meist in der Zeit von 50—300 Tagen post trauma in Behandlung, es war daher meist nicht möglich, zu bestimmen, ob der Nerv primär verletzt war oder ob die Ausfallserscheinungen durch die Heilungsvorgänge (Kallus etc.) verursacht waren. Vollständige Nervendurchtrennung wurde nur 7 mal beobachtet; meistens lagen partielle Verletzungen der Nerven mit Zerreissung und Zertrümmerung der benachbarten Weichteile und Knochen vor, durch deren Heilung erst sekundär der Nervenstamm infolge der Narben- bezw. Kallusbildung oder Entzündung in seiner Leitungfähigkeit unterbrochen wurde. Die beschädigten Nerven waren an der Stelle der Verletzung verdickt und sklerosiert und in Narbengewebe oder Kallus eingebettet. Obwohl es dringend erwünscht ist, dass die Nervendurchtrennung gleich auf dem 1. Verbandplatz im Felde festgestellt wird, ist doch die primäre Nervennaht wegen Mangels an Zeit und Platz an der Front nicht zu empfehlen. Die Naht soll nicht unter 5 Wochen nach der Verwundung gemacht werden. Viele Fälle von Nervenschussverletzungen heilen ohne Operation durch frühzeitige medikomechanische Behandlung; oft ist ein chirurgischer Eingriff notwendig.

Digitized by Google
Original from UNIVERSITY OF MICHIGAN
Generated on 2019-06-08 18:00 GMT / http://hdl.handle.net/2027/mdp.39015073447636
Public Domain in the United States, Google-digitized / http://www.hathitrust.org/access_use#pd-us-google

Bei der Nervenverletzung ohne vollständige Durchtrennung wandten die Verff. nur selten die Nervendehnung an; sie ziehen die Neurolysis allein der Resektion des Nerven, das weniger eingreifende Verfahren dem mehr eingreifenden, vor. Länger als 100 Tage soll man nicht ohne zwingenden Grund mit der Operation warten. Bei der Neurolysis ist folgendes Verfahren erprobt: Aufsuchen, Freilegen und Isolierung des Nerven aus dem umgebenden Kallus- und Narbengewebe, wetzsteinförmige Exzision der spindelförmig aufgetriebenen Nervenpartien und Naht des dadurch entstandenen Schlitzes mit Katgut; dann wird das operierte Nervenstück in eine der Länge nach aufgeschnittene, die Operationsstelle oben und unten um 2—3 cm überragende, nach Foramith präparierte Kalbsarterie gelegt und die Arterie geschlossen; danach wird der so eingescheidete Nerv in eine gesunde Muskelpartie der Umgebung verlagert. In den Fällen, bei denen der Nerv gänzlich durchtrennt war, brachten die Verff. die Enden durch Dehnung aneinander, vernähten sie und legten sie ebenfalls in eine Kalbsarterie. Bei grossen Defekten, bei denen die Verff. mit Nervendehnung nicht auskamen, haben sich ihnen die Methoden von Vaulair und Lick-Sänger als brauchbar erwiesen. Die Resultate waren im allgemeinen recht gut; die schlecht ausgehenden Fälle waren meist zu spät in die Behandlung gekommen, und zwar deshalb, weil vielfach bei der Schwere der sonstigen Verletzung nicht auf die Beteiligung des Nerven geachtet worden war.

Klar-München.

22) **Pfeiffer** (Frankfurt). Aus der orthopädischen Werkstatt.

Zeitschr. f. orthop. Chir. Bd. XX, S. 168.

Pf. benutzt zur Versteifung des Stiefelschaftes eine seitlich anliegende Feder, die in dem Absatz ihren Halt findet. Die Beelysche Schiene zur Behandlung des Genu valgum hat Verf. dahin geändert, dass sie auch für Genu varum benutzt werden kann. Er lässt die Seitenschiene von oben her bis zu der Oberschenkelspange auf der Aussenseite verlaufen, von da ab auf der Innenseite. Durch elastische Züge kann das Knie dann im Sinne der Korrektur an die Schiene herangezogen werden. Bei Lederkrawatten zur Behandlung des Spondylitis cervicalis stattet Pf. den beweglichen Kinnteil mit einer Feder aus, die dauernd extendiert, aber doch noch das Oeffnen des Mundes ermöglicht. Beim Reklinationsbett bietet ein um das Kinn laufender gepolsterter Riemen in Verbindung mit zwei Achselgurten gute Sicherheit gegen das Abrutschen bei Schiefstellung des Bettes.

Ottendorff - Hamburg - Altona.

Digitized by Google

Original from
UNIVERSITY OF MICHIGAN

Generated on 2019-06-08 18:00 GMT / http://hdl.handle.net/2027/mdp.39015073447636
Public Domain in the United States, Google-digitized / http://www.hathitrust.org/access_use#pd-us-google

23) **J. C. Johansen** (Kopenhagen). Et Bugmassage-Apparat.
Hosp. Tid. Nr. 25, S. 720,

J. hat einen Bauch-Massage-Apparat konstruiert (Abb.), bestehend aus einer länglich-viereckigen Metallplatte mit abgerundeten Ecken. Die Platte ist auf der unteren Seite, die konvex gebogen ist, mit Flanell überzogen und trägt auf der oberen konkaven Fläche eine vertikale Drehachse. Mittelst eines Handgriffes kann die Platte bewegt werden und der Unterleib geknetet oder kreisförmig gedrückt werden. Der Apparat ist für „Selbst-Massage" bestimmt. **Panum**-Kopenhagen.

24) **Kaufmann** (Weissenburg). Die neue Offiziersgamasche als Universalschiene.
Deutsche Militärärztl. Zeitschr. Bd. 37, S. 683.

K. schlägt vor, die neue Offiziersgamasche aus Leder als improvisierte Schiene zu verwenden und zeigt an einigen Abbildungen ihre vielseitige Brauchbarkeit. **Ottendorff** - Hamburg - Altona.

25) **Ergebnisse der Rückgratuntersuchungen Magdeburger Schulkinder im Jahre 1906—1907.**

Aus dem Bericht an den Magdeburger Magistrat von Dr. med. E. Kirsch, Spezialarzt für orthopäd. Chirurgie in Magdeburg.
Gesunde Jugend. VIII. Jahrgang, Heft 5.

Die Untersuchungen wurden vorgenommen an 1015 Kindern (518 Knaben, 497 Mädchen) und zwar wurden, um den Einfluss der Schule auf die Wirbelsäulenverbiegung festzustellen, die Lernanfänger und die Konfirmanden untersucht.

Verfasser unterscheidet zwischen gewohnheitsmässiger Schiefhaltung (I. Grad) und fixierter Skoliose; letztere teilt er ein in solche mittleren (II.) und sehr schweren Grads (III.). Die Resultate sind in einer graphischen Darstellung und einer Tabelle zusammengestellt. Im ganzen zeigten 25,7 % der Knaben und Mädchen Skoliose. Der Skoliosenprozentsatz nimmt von 20,7 bei den Lernanfängern auf 30,4 bei den Konfirmanden zu (19 % bei Knaben auf 21,4 %, 22,3 % bei Mädchen auf 41,4 %. Wenn man aber zwischen nicht fixierten und fixierten Skoliosen unterscheidet, so ergeben sich folgende Verhältnisse: 7,5 % der fixierten bestehen bereits bei den Neuaufgenommenen; diese steigen bei den Konfirmanden auf 8,6 % (bei Mädchen von 7,8 % auf 11,6 %, bei Knaben Rückgang von 7,2 % auf 6 %). Die nicht fixierten Skoliosen wachsen in der Schulzeit von 13,2 % auf 21,8 % (bei Knaben von 11,8 auf

Digitized by Google
Original from UNIVERSITY OF MICHIGAN
Generated on 2019-06-08 18:00 GMT / http://hdl.handle.net/2027/mdp.39015073447636
Public Domain in the United States, Google-digitized / http://www.hathitrust.org/access_use#pd-us-google

15,3, bei Mädchen von 14,5 auf 29,5). Daraus folge, dass die Schulskoliose nicht mit einiger Regelmässigkeit zur schweren Skoliose führt, dass vielmehr im allgemeinen nur die Kinder eine schwere Skoliose mit ins Leben nehmen, die beim Schuleintritt bereits wesentliche Veränderungen der Wirbelsäule aufweisen.

Bezüglich der Behandlung wird bemerkt, dass für Skoliosen I. Grads der Schulturn-Unterricht genüge, die II. Grads wurden grösstenteils in orthopädischen Turnkursen genügend gefördert, während die III. Grads einer orthopädischen Spezialbehandlung bedürfen. Bei kleineren Kindern mit schwerer Verkrümmung empfehle sich hauptsächlich das Lagerungsbett.

Der Schwerpunkt sei auf Versorgung der unteren Klassen zu legen. Belehrung der Eltern durch die Schulärzte, Bereitstellung der Mittel durch Armenpflege und Privatwohltätigkeit sind notwendige Erfordernisse. **Treiber**-Mannheim.

26) **Eckstein** (Prag). Anatomische Untersuchungen über den Zusammenhang zwischen Halsrippen und Skoliosen.

Zeitschr. f. orthop. Chir. Bd. XX, S. 176.

Im Anschluss an 4 Fälle, bei denen sich teils gar keine Skoliose, teils eine solche mit anderer Krümmung als man sie erwarten sollte, fand, hat Verf. das Material des anatomischen Instituts in Prag auf diese Frage hin untersucht. Er konnte bei 24 doppelseitigen und 11 einseitigen Halsrippen keinen Zusammenhang zwischen Skoliose und Halsrippe nachweisen. Verf. schliesst daraus, dass die Halsrippen allein keine Skoliose verursachen können, sondern dass noch andere ätiologische Momente (Rhachitis, Heredität, Missbildungen) für die Erklärung dieser Form heranzuziehen seien.

Ottendorff-Hamburg-Altona.

27) **Gerson** (Schlachtensee). Skoliosenbehandlung im Hause.

Zeitschr. f. orthop. Chir. Bd. XX. S. 476.

G. weist auf die Wichtigkeit der frühzeitigen und energischen Behandlung der Skoliose hin, betont aber zugleich, dass nicht ein kurzer Turnkursus im orthopädischen Institut Heilung bringen könne, sondern dass zu diesem Zwecke und zur Verhütung eines Rückfalles die Behandlung auch zu Hause noch weiter fortgesetzt werden müsse. G. gibt eine Anleitung dafür, bestehend aus aktiven Redressionsübungen nach Hoffa, Liegen auf schiefer Ebene in Korrekturstellung, ferner Gewichtziehen in der Weise, dass eine Umkrümmung der Wirbelsäule erfolgen muss. Die Ruhepausen werden derartig

Digitized by Google
Original from UNIVERSITY OF MICHIGAN
Generated on 2019-06-08 18:00 GMT / http://hdl.handle.net/2027/mdp.39015073447636
Public Domain in the United States, Google-digitized / http://www.hathitrust.org/access_use#pd-us-google

ausgenutzt, dass das Kind in der Weise liegt, dass das Durchhängen des Körpers bei aufgestütztem Arm die Skoliose korrigiert.

Ottendorf-Hamburg-Altona.

28) **Tissot** (Amiens). Mort subite dans un cas de mal de Pott silencieux. (Plötzlicher Exitus bei latenter Spondylitis.)

Annales de chir. et d'orthop. 21. Bd., Nr. 8, S. 231.

T. beobachtete bei einem 49jährigen Manne einen plötzlichen Exitus, nachdem der bis dahin gesunde Pat. einige Tage über Unwohlsein geklagt und erst am letzten Tage Symptome einer Cervicalspondylitis gezeigt hatte. Bei der Autopsie fanden sich Zerstörungen besonders im Gebiet zwischen Atlas und Occiput. Verf. glaubt, dass der beim Aufsetzen plötzlich erfolgte Tod durch eine Quetschung des verlängerten Marks an dieser Stelle erfolgt sei und zwar durch Alteration der Zentren für die Innervation des Herzens. Auffallend ist die fast völlige Latenz sowie auch der Sitz der Spondylitis. **Ottendorff**-Hamburg-Altona.

29) **Zrenner.** Ein Fall von traumatischer Haematomyelie.

Diss. Erlangen 1908.

Z. beschreibt genau einen Fall, bei dem infolge einer grossen körperlichen Anstrengung und eines Falles auf den Kopf eine Blutung in das Rückenmark erfolgte. Es waren zunächst beide Arme und Beine gelähmt, doch ging die Lähmung allmählich zurück. Vier Monate nach dem Unfall bestanden noch Lähmungserscheinungen am linken Arm, Augenstörungen, Erhöhung der Sehnenreflexe und leichte Hyperästhesie, auf der rechten Seite ausgedehnte Analgesie und Thermanästhesie. Der Herd hatte also zu einer Zerstörung der Vorderhörner in der Höhe vom 7. Zervikal- bis 1. Dorsalsegment geführt, aber auch auf die Seitenstränge mit übergegriffen.

Blencke-Magdeburg.

30) **V. Schmieden** (Berlin). Ueber Ellenbogenresektionen mit Erhaltung der Beweglichkeit.

Berl. klin. Wochenschr. 1908. Nr. 33, S. 1521.

Bei Versteifungen im Ellenbogengelenk wird an der Bierschen Klinik nur in denjenigen leichten Fällen unblutig mobilisiert, wo bei bindegewebiger Ankylose noch ein gewisser Grad von Beweglichkeit erhalten ist. Sonst wird reseziert. Nach den üblichen queren Resektionsmethoden kann es nun entweder zu neuen Verwachsungen kommen, oder aber — wenn zu viel von den Gelenk-

Digitized by Google
Original from UNIVERSITY OF MICHIGAN
Generated on 2019-06-08 18:00 GMT / http://hdl.handle.net/2027/mdp.39015073447636
Public Domain in the United States, Google-digitized / http://www.hathitrust.org/access_use#pd-us-google

knochen fortgenommen ist — zu einem Schlottergelenk. — Nach Helferich wurden von Bier die Gelenkenden sparsam und in der physiologischen Bogenform angefrischt und ein gestielter Muskellappen aus dem Trizeps interponiert. Schon nach 8 Tagen wird mit Bewegungen begonnen, und das Gelenk in immer wechselnden Stellungen verbunden. Eine konsequente Nachbehandlung (Massage, Heissluft, aktive-passive Bewegungen) ist überhaupt das wichtigste bei dem Verfahren.

Von den 14 Fällen des letzten Jahres sind 11 fertig behandelt. Von diesen wurden 6 gut, z. T. ideal geheilt, (teilweise in schwerer körperlicher Arbeit wieder tätig), 4 Fälle wurden erheblich gebessert, aber doch nur beschränkt beweglich gemacht, 1 Pat. (Arthritis deformans, bei der auch der Muskellappen z. T. nekrotisch wurde) ergab ein schlechtes Resultat.

Ewald - Hamburg

31) **Böcker** (Berlin). Zur Beurteilung von Unfallverletzungen im Bereich des kindlichen Ellenbogengelenks.

Zeitschr. f. orthop. Chir. Bd. XX. S. 328.

Auf Grund von Veletzung des Ellenbogens bei einem 6 und bei einem 11 jährigen Kinde bespricht Verf. die Schwierigkeiten der genauen Diagnose, da eine Unterscheidung von Knochenkern und Frakturprodukt bei den komplizierten Verhältnissen des kindlichen Ellenbogens nicht leicht ist. Ausser der genauen Kenntnis der normalen Anatomie der Entwicklungsperiode und der Pathologie der Frakturen im Röntgenbilde führt die Röntgenaufnahme in zwei Richtungen sowie das Vergleichsbild der gesunden Seite zur genauen Feststellung der Diagnose. Auch darf die klinische Untersuchung nicht dabei in den Hintergrund treten.

Ottendorff-Hamburg-Altona.

32) **Max Goerlich** (Schwäb. Gmünd) Ueber einige Radiusmissbildungen.

Beitr. z. klin. Chirurgie. 1908, Bd. 59. S. 421.

Bei einem 16 jährigen Mädchen und einer 34 jährigen Frau lag an einem Arm eine kongenitale Verwachsung des Radius mit der Ulna vor, und zwar in extremer Pronationsstellung. Die Synostose findet sich im Bereich der Kreuzungsstelle beider Knochen. Verkürzung des Vorderarms, aber kein Defekt. Trotz der starken Supinationsbeschränkung ist die Arbeitsfähigkeit nur wenig herabgesetzt. Aetiologisch wird Druck der Uteruswand, resp. des Amnion auf die exponierte Radialseite des Ellenbogengelenks angenommen.

Digitized by Google
Original from UNIVERSITY OF MICHIGAN
Generated on 2019-06-08 18:00 GMT / http://hdl.handle.net/2027/mdp.39015073447636
Public Domain in the United States, Google-digitized / http://www.hathitrust.org/access_use#pd-us-google

Bei einem 18 jährigen Silberschmied wird eine rechtsseitige kongenitale Radiusluxation nach hinten und aussen festgestellt (Röntgenbild!) Daneben eine Entwicklungshemmung des Oberarms, der Schulter, ferner Asymmetrie der Brust und des Gesichts. Trotz des kümmerlichen Arms gute Funktionen.

Ferner werden die Bilder und Krankengeschichten eines typischen doppelseitigen kongenitalen Radiusdefektes mit Fehlen des Daumenstrahles mitgeteilt. Erstaunliche Geschicklichkeit der an sich wenig beweglichen Finger; der 5. Finger hat in vieler Beziehung die Rolle des Daumens übernommen.

Ganz ähnliche Symptome fand G. bei einem erworbenen linksseitigen Radiusdefekt. Ein 17. jähriger Anstreicher bekam vor 13 Jahren im Anschluss an Scharlach eine Osteomyelitis an beiden Vorderarmen, im Verlauf derer ein Radius fast ganz sequestrierte. Trotz Gips und Schienen trat eine Verkrümmung der Ulna ein, und es bildete sich auch Klumphand heraus. Wie das Röntgenbild zeigt, ist die Handwurzel radial- und proximalwärts neben die Ulna verschoben. **Ewald**-Hamburg.

33) **Bülow-Hausen** (Kristiania). Ein Fall von kompleten, kongenitalen Radiusdefekten, nach der Methode von Bardenheuer operiert.

Norsk. Magaz. f. Laegev. Oktober. Nr. 10, 1908, pag. 956.

Die Mitteilung wird mit einem kurzen historischen Ueberblick eingeleitet.

Das Kind, 5 Monate alt, wurde in 2 Sitzungen im März und April 1903 operiert. Der Wundverlauf war normal, und die Stellung nach 6 Wochen Fixation in Gips schön.

3 Jahre nachher Kontrolluntersuchung. Das Radiogramm zeigt Carpus noch in dem distal gespaltenen Ende der Ulna stehend. Die Hände sind, speziell an der einen Seite, zu den Vorderarmen etwas im Winkel gestellt. Die Funktion ist gut; das Kind kann in jeder Richtung seine Hände benutzen.

Reinhardt-Natvig - Kristiania.

34) **Cramer** (Köln). Ueber kongenitale Supinationsstörungen.

Zeitschr. f. orthop. Chir. Bd. XX, S. 127.

C. unterscheidet Supinationsstörungen 1. infolge von partiellem oder totalem Defekt eines Vorderarmknochens, 2. wegen proximaler Verlängerung und Luxation des Radius, 3. wegen Ankylose zwischen Unterarmknochen und Humerus und 4. infolge knöcherner Ver-

Digitized by Google
Original from UNIVERSITY OF MICHIGAN
Generated on 2019-06-08 18:00 GMT / http://hdl.handle.net/2027/mdp.39015073447636
Public Domain in the United States, Google-digitized / http://www.hathitrust.org/access_use#pd-us-google

wachsungen zwischen Ulna und Radius. Störungen der ersten beiden Arten, die meist mit anderweitigen Missbildungen einhergehen, sind verhältnismässig häufig, während die Rotationsbehinderung durch Verwachsung der Unterarmknochen mit dem Humerus oder unter sich selten vorkommt. C. selbst hatte Gelegenheit einen Fall zu beobachten, bei dem die Supination infolge Verwachsung der proximalen Enden des Radius und der Ulna aufgehoben war, während bei einem anderen Pat. ausser einer Verbiegung des oberen Endes der Unterarmknochen keine Veränderung der Knochen zu konstatieren war. Verf. glaubt, dass im letzteren Falle die Supinationshemmung durch das Anstemmen der deformierten Knochen aneinander oder durch Verzahnung im oberen Gelenk verursacht werde, wie er dies bei einem Knaben mit multiplen kartilaginösen Exostosen beobachten konnte.

Ottendorff - Hamburg - Altona.

35) **Boerger.** Ueber Radiusfrakturen und deren Behandlung.

Dissert. Halle 1908.

Im Anschluss an eine Statistik aus der Bramannschen Klinik über 226 in einem Zeitraum von 6 Jahren behandelte Fälle bespricht B. die verschiedenen Theorien über den Entstehungsmechanismus und die Methoden der Behandlung der typischen Radiusfraktur. Das in der Halle'schen Klinik geübte Verfahren ist folgendes: Es wird extendiert und gleichzeitig die Hand flektiert, proniert und ulnar abduziert. In dieser Stellung wird über guter Wattepolsterung ein von der Mitte des Oberarms bis zu den Fingern reichender Verband angelegt und zwar bei Brüchen mit Dislokation zirkulärer Gipsverband, bei solchen ohne Dislokation Pappschienenverband, der nach 8 Tagen gewechselt, nach weiteren 8 Tagen gänzlich entfernt wird. Hierauf folgt die übliche Nachbehandlung.

Blencke - Magdeburg.

36) **Estor** (Montpellier). De la subluxation congénitale du poignet. (Über die kongenitale Subluxation des Handgelenks; Madelungsche Deformität.)

Revue de chir. 36. Bd. S. 145 u. S. 317.

Angeregt durch einen Fall eigener Beobachtung bespricht E. die Frage der Madelungschen Deformität. Er führt zunächst die gesamte Literatur in chronologischer Reihenfolge an und zwar unter besonderer Berücksichtigung der Ätiologie. Pathologisch anatomisch besteht ausser der typischen Stellung hin und wieder Verkürzung des

Digitized by Google
Original from UNIVERSITY OF MICHIGAN
Generated on 2019-06-08 18:00 GMT / http://hdl.handle.net/2027/mdp.39015073447636
Public Domain in the United States, Google-digitized / http://www.hathitrust.org/access_use#pd-us-google

Radius oder der Ulna oder beider zusammen. Auch Veränderungen der Hand und der Handwurzel sind hin und wieder beobachtet. Von 85 Fällen, die Verf. aus der Literatur zusammenstellt, war bei 36 die Deformität kongenital oder hereditär. Häufig wird ein Trauma als Ursache angeschuldigt sowohl ein einmaliges stärkeres als auch das chronische Trauma der professionellen Beschäftigung. Auffallend häufig findet man auch die Veränderungen bei Epileptikern, auch Rachitis wird nicht selten als Ursache genannt. Verf. selbst ist davon überzeugt, dass es sich nur um ein kongenitales Leiden handeln könne und zwar 1) weil die Affektion nur eine Übertreibung der normalen Stellung sei, 2) weil sie oft hereditär und 3) weil sie sehr oft beiderseits vorkomme. Es kann dabei die Berufsarbeit oder ein Trauma die angeborene Entwicklungsstörung erst zur Ausbildung bringen. Die Diagnose ist nach der charakteristischen Erscheinung der Deformität ohne weiteres zu stellen. Die funktionellen Störungen, bestehend in Bewegungsbehinderung und Schmerzen, sind manchmal recht erheblich, manchmal auch gleich Null. In therapeutischer Beziehung verwirft E. fixierende Verbände und Bandagen, auch die von Hoffa angegebene Arthrodese für rezidivierende Luxationen des distalen Radioulnargelenks ist bei der Subluxation des Handgelenks nicht anwendbar. Sind schwere Störungen vorhanden, die allein eine Behandlung bedingen, so kommt nur die Osteotomie der Ulna in Frage, die der Durchtrennung des Radius vorzuziehen ist. Sind beide Unterarmknochen stärker deformiert, so muss die Osteotomie eventuell an beiden ausgeführt werden. **Ottendorff**-Hamburg-Altona.

37) **Arnold Flinker.** Ueber einen seltenen Fall von Makrodaktylie.

Wien. klin. Woch. 1908. Nr. 35.

Die Missbildung betrifft einen 76jährigen Mann, dessen linker Zeigefinger ungeheure Proportionen aufweist. Die Messung der Finger an der linken Hand ergibt folgende Zahlen: Länge I 7 cm, II 19 cm, III 10 cm, IV 8,5 cm, V 6 cm. Umfang der Grundphalange des Zeigefingers 15 cm, der zweiten Phalange 14 cm, der dritten 13,5 cm. Die Hypertrophie erstreckt sich sowohl auf die Knochen als auch die Weichteile. Der Finger war von Geburt an auffallend gross und ist im Laufe des Knabenalters zur jetzigen Grösse gediehen. Trotzdem es sich um die Hand eines linkshändigen Arbeiters handelt, ist keine Berufsstörung zu bemerken.

Digitized by Google
Original from UNIVERSITY OF MICHIGAN
Generated on 2019-06-08 18:00 GMT / http://hdl.handle.net/2027/mdp.39015073447636
Public Domain in the United States, Google-digitized / http://www.hathitrust.org/access_use#pd-us-google

Im Anschluss daran eine Litteraturübersicht und Besprechung der Theorien über die seltene Erkrankung. Verfasser neigt mit neueren Autoren zu der Ansicht Rokitanskys, dass es sich um eine durch Veränderungen in den Blutgefässen bedingte Hypertrophie (Elephantiasis) handelt, und meint, dass für die Annahme pathologischer trophischer Nervenelemente kein Grund vorliege.

Spitzy-Graz.

38) **M. Goerlich** (Schwäb. Gmünd). Angeborene Ankylose der Fingergelenke mit Brachydaktylie.

Beitr. z. klin. Chirurgie. 1908. Bd. 59. 2. S. 441.

Ein 20 jähriger Zeichner leidet von Geburt an an beiderseits mangelhafter Beweglichkeit des Daumens und Steifigkeit des 4. und 5. Fingers. Das I. Interphalangealgelenk des 4. und 5. Fingers besteht nicht, die Grund- und Mittelphalanx sind miteinander verschmolzen. (Röntgenbild.) Die Beugung der kolbig verdickten Nagelglieder des Daumens und 4. und 5. Fingers ist stark behindert. Sämtliche Mittel- und Endphalangen sind verkürzt.

Ewald-Hamburg.

39) **Hiller** (Königsberg). Ueber den schnellenden Finger.

Zeitschr. f. orthop. Chir. Bd. XX, S. 48.

Im Anschluss an einen Fall, den H. Gelegenheit hatte zu operieren, bespricht er die Aetiologie dieses Leidens. Als Ursache des Schnellens kommt vor allem in Betracht Verengerung der Sehnenscheide und Verdickung der Sehne. Diese bei weitem häufigste Entstehungsart lag auch dem H.'schen Fall zu Grunde. Am häufigsten betroffen ist die rechte Hand und von den Fingern wieder Mittelfinger, Ringfinger, Daumen, während Zeigefinger und Kleinfinger erheblich seltener befallen sind. Als Ursache dieser Sehnenerkrankung findet sich Rheumatismus, Ueberanstrengung und Trauma. Ungleich seltener ist bei dem schnellenden Finger die Angabe, dass durch Muskelkrampf das Leiden verursacht sei. Hin und wieder werden auch Veränderungen der Gelenkenden für die Entstehung des Schnellens verantwortlich gemacht. Therapeutisch hat H. bei seinem Falle die Exstirpation der verengten Sehnenscheide mit gutem Erfolg vorgenommen.

Ottendorff-Hamburg-Altona.

40) **F. Davidsohn.** Die Fraktur der distalen Fingerphalanx infolge Abriss der Strecksehne.

Berl. klin. Wochenschr. 1908, 23, p. 1097.

In 2 Fällen fand D. die Basis der Endphalanx frakturiert. Die Fraktur kommt so zustande, dass auf die Nagelphalanx des ge-

Digitized by Google
Original from UNIVERSITY OF MICHIGAN
Generated on 2019-06-08 18:00 GMT / http://hdl.handle.net/2027/mdp.39015073447636
Public Domain in the United States, Google-digitized / http://www.hathitrust.org/access_use#pd-us-google

streckten Fingers eine Gewalt einwirkt, während der musc. ext. digg. comm. in Tätigkeit ist. Dessen Sehne nimmt dann beim Abreissen ein Knochenstück mit. Beschwerden sind meistens gering, wenn nicht, muss man den abgerissenen Knochensplitter entfernen und die Sehne wieder an das Endglied des Fingers annähen. (Einmal erfolgreich ausgeführt.) **Ewald**-Hamburg.

41) **F. Wette** (Köln). Zwei Fälle von Luxation im Metatarsophalangealgelenk. Doppelseitiger Abriss der Streckaponeurose am Mittelfinger.

Münch. med. Wochenschr. 1908. Nr. 37, S. 1931.

W. berichtet über einen Fall von dorsaler Luxation der 2.—4. Zehe im Metatarsophalangealgelenk. Die Reposition der (veralteten!) Luxation gelang erst nach Resektion der Metatarsalköpfchen. In einem zweiten Fall lag eine plantare Luxation vor, die aber ohne weiteres reponiert werden konnte.

Die letzte Mitteilung ist ein Beitrag zu der seltenen Verletzung eines Abrisses der Streckaponeurose beider Mittelfinger bei einer alltäglichen Verrichtung. Folge war die Unmöglichkeit, das Endglied des Fingers zu strecken. Die Funktion der Hand war dadurch nicht nennenswert beeinträchtigt. **Ewald**-Hamburg.

42) **Würth v. Würthenau** (Wiesbaden). Beitrag zur Trommlerlähmung und deren Behandlung.

Deutsche Militärärztl. Zeitschr. Bd. 37, S. 673.

W. schildert einen Fall von Trommlerlähmung, die ihre Ursache in einer Zerreissung der Sehne des langen Daumenbeugers hatte. Die Diagnose der Zerreissung wurde durch die Operation bestätigt und die Anfrischung und Naht der beiden Sehnenenden ausgeführt. Mikroskopisch ergab sich Auffaserung der Sehnenbündel, quere Zerreissungen der Sehnenfasern nebst Degenerations- und Regenerationsvorgängen. Verf. führt die Zerreissung auf die Reibung der Sehne an den Bändern der Handgelenksgegend zurück, die zunächst zu einer Entzündung und Nekrose der in erster Linie betroffenen Partieen führt. Bei weiterem Andauern der schädlichen Einflüsse erstreckt sich diese entzündliche Degeneration auf die ganze Dicke der Sehne, um schliesslich zur Ruptur zu führen. Der Muskel der durchrissenen Sehne verliert seine elektrische Erregbarkeit. Verf. glaubt deshalb annehmen zu können, dass viele Fälle, die bisher als Lähmung betrachtet wurden, tatsächlich Sehnenzerreissungen waren.

Ottendorff-Hamburg-Altona.

Digitized by Google
Original from UNIVERSITY OF MICHIGAN
Generated on 2019-06-08 18:00 GMT / http://hdl.handle.net/2027/mdp.39015073447636
Public Domain in the United States, Google-digitized / http://www.hathitrust.org/access_use#pd-us-google

43) **Oberst.** Die Diagnose der Hüftgelenkserkrankungen.

Zeitschr. f. ärztl. Fortbildung. 1908. Nr. 17.

In der namentlich für den praktischen Arzt lesenswerten Arbeit bespricht O. in gedrängter Kürze die wichtigsten Hüftgelenkserkrankungen, bei denen es uns stets gelingen wird und muss, eine präzise Diagnose zu stellen, zumal wenn wir auch die Röntgenuntersuchungen heranziehen, und dementsprechend auch einen rationellen Heilplan durchzuführen. Mehrere Skizzen von Röntgenbildern sind der Arbeit, die für den Orthopäden nichts Neues bringt, beigegeben. **Blencke**-Magdeburg.

44) **Ch. Perret** (Bern). Ueber die Dauerresultate bei Coxitis tuberculosa an der Hand von 65 Fällen.

Archiv f. klin. Chir. Bd. 85, H. 2.

Von den 230 Fällen von tuberkulöser Coxitis, die seit dem Jahre 1880 auf der chirurgischen Abteilung des Inselspitals zu Bern behandelt worden sind, hat P. 65 Fälle nachuntersucht. Die Indikationsstellungen P.s für die Behandlung sind; Bei leichten, günstigen Fällen ohne oder mit steriler geschlossener Eiterung, bei denen der Sitz des Herdes durch die klinische Untersuchung und die Röntgenaufnahme nicht mit Sicherheit festzustellen ist, behandelt P. ausschliesslich konservativ so lange, bis der Knochenherd, der inzwischen ja auch spontan ausheilen kann, deutlich erkennbar ist. Bei schweren Fällen mit offener Eiterung führt P. die Arthrotomie aus zur Exploration des Gelenks und eventuell, wenn die das Gelenk bildenden Teile derart zerstört sind, dass keine Hoffnung auf spontane Heilung vorhanden ist, gründliche Abtragung alles Erkrankten unter Schonung der erholungfähigen Teile: „atypische Resektion". Die typische Resektion (Dekapitation oder gar subtrochantere Abtragung) wird von P. verworfen. Bei allen Fällen aber, wo durch genaue klinische Untersuchung der tuberkulöse Herd lokalisiert werden kann und durch das Röntgenbild bestätigt wird, empfiehlt Verf. die Arthrotomie, verbunden mit Sequestrotomie oder Ausrottung der tuberkulös erkrankten Teile.

Von den 65 Fällen wurden 23 konservativ behandelt, 25 konservativ-operativ (Abszessevidement, Osteotomie, Sequestrotomie, Arthrotomie) und 17 operativ (Resektionen) behandelt.

Klar-München.

Digitized by Google
Original from UNIVERSITY OF MICHIGAN
Generated on 2019-06-08 18:00 GMT / http://hdl.handle.net/2027/mdp.39015073447636
Public Domain in the United States, Google-digitized / http://www.hathitrust.org/access_use#pd-us-google

45) **Ahrens** (Remscheid). Ein Fall von Resektion des Hüftgelenks mit Interposition eines Muskellappens.

Münch. med. Woch. 1908. Nr. 41, S. 2138.

A. hat einen 22jähr. Mann wegen florider Koxitis, die plötzlich 6 Wochen vorher unter starken Schmerzen, mässigem Fieber (38,2) und fortschreitenden Destruktionen am Schenkelkopf entstanden war, operiert. Resektionsschnitt nach Kocher, Eröffnung der durch den eitrig-fibrinösen Inhalt stark gedehnten Kapsel, Luxieren des Kopfes, der tuberkulöse Herde zeigt, Resektion des Kopfes mittels Drahtsäge, Exstirpation der Gelenkkapsel, Lappenbildung aus dem Glutaeus maximus, Einbettung desselben in die oberflächlich abgemeisselte Pfanne, Reposition des Schenkelhalsstumpfes, Tamponade, Naht. Streckverband für 5 Wochen. Dann geringe aktive Bewegungen. 8 Wochen nach der Operation Aufstehen, nach weiteren 3 Wochen mit 2 Stöcken aus der Behandlung entlassen. Verkürzung um 4 cm, entsprechend dem Trochanterhochstand. 7 Monate nach der Operation kann der Mann täglich mehrere Stunden mit Hilfe eines Stockes gehen und kann leichte Arbeit verrichten. Aktive Beugung im Hüftgelenk 80°, Streckung bis 170°, Rotation um $^1/_2$, Abduktion um 20°, Adduktion völlig möglich. Ausser einer einmaligen Mobilisation des Beines in Aetherrausch hat A. den Pat. nicht nachbehandelt. **Ewald** - Hamburg.

46) **O. v. Frisch.** Ein Fall von Coxa vara congenita.

Wien. klin. Wochenschr. 1908. Nr. 39.

Autor beschreibt einen typischen Fall des von Hoffa festgelegten Krankheitsbildes. An die mit Lichtbild und Röntgenaufnahme ausgestattete Krankengeschichte schliesst er eine Erörterung der Aetiologie an. Hoffa nimmt eine intrauterine Erkrankung des Knorpels der Epiphysenfuge am oberen Femurende an. Im Gegensatze dazu ist Verf. geneigt, an eine fehlerhafte Anlage zu denken, insbesondere deshalb, weil die Erkrankung öfters bei Gliedern einer Familie und mit anderen Bildungsanomalien zusammen vorkommt. **Spitzy** - Graz.

47) **Lindenstein,** Zur Kasuistik seltener Luxationen des Schultergelenks, des Beckens und Hüftgelenks.

Beitr. z. klin. Chirurgie. Bd. 58. 3. S. 709.

Die Luxatio humeri retroglenoidalis infraspinata ist bisher erst 30 mal beschrieben worden. In dem Fall von L. lag ein Automobilunfall vor, der ausser der genannten Luxation noch

Digitized by Google
Original from UNIVERSITY OF MICHIGAN
Generated on 2019-06-08 18:00 GMT / http://hdl.handle.net/2027/mdp.39015073447636
Public Domain in the United States, Google-digitized / http://www.hathitrust.org/access_use#pd-us-google

eine Fractura pelvis, costae VIII. d., Luxatio femoris et claviculae s. supraacromialis verursacht hat. Sämtliche Luxationen gingen ohne grosse Schwierigkeit einzurenken, das Resultat war bis auf eine fast absolute Steifigkeit im Schultergelenk ein gutes.

Bei einem anderen Pat. lag eine Luxation einer Beckenseite vor, bedingt durch Trennung und Dislokation der Symphysis oss. pub. und der Symphysis sacroiliaca. (Bisher 15 Fälle beschrieben.) Zunächst 3 wöchige Extension, dann Massage. Gutes Resultat.

Eine Luxatio femoris perinealis, die mit gutem Erfolge eingerenkt wurde, bietet für den Orthopäden nichts Besonderes.

Ewald-Hamburg.

48) **E. Streissler** (Graz). Ueber die operative Behandlung irreponibler vorderer Hüftluxationen.

Beitr. z. klin. Chirurgie. Bd. 58. S. 571.

Ein 14 jähriger Knabe akquirierte durch Fall eine vordere Hüftverrenkung, wie das Röntgenbild ergab, ein Luxatio obturatoria. Interessant war, dass schon 5 Wochen nach dem Unfall (Eintritt in die Klinik) ein halbmondförmiger Schatten zu sehen war als Ausdruck einer Knochenschale um den Kopf in einer neuen Lage. Bei unblutigen Repositionsversuchen frakturierte das Femur im oberen Drittel, daher 6 wöchige Extension nach Bardenheuer. Dann, 11 Wochen nach dem Unfall, blutige Reposition: Schnitt nach Kocher, das Freilegen der Pfanne schwierig, da sie vollständig mit Schwartenmassen ausgefüllt und überdeckt erscheint. Diese Schwarten müssen mit Raspatorium entfernt werden, bis der vollständig erhaltene Knorpel des Azetabulum blank vorliegt. Schwarten wahrscheinlich von der Kapsel herstammend. Reposition leicht. Heilung p. p. Gang gut. Ein jetzt aufgenommenes Röntgenbild zeigt die neugebildete Pfanne am Luxationsort noch deutlicher.

Ewald-Hamburg.

49) **Graetzer** (Görlitz). Zur Aetiologie der angeborenen Hüftgelenksverrenkung.

Zeitschr. f. orthop. Chir. Bd. XX, S. 148.

G. betrachtet das Vorkommen angeborener Nearthrosenbildungen bei der Luxatio coxae congenita als Beweis dafür, dass die Verrenkung bereits intrauterin vollendet sein muss. Für die Ursache einer derartigen Luxation sowie der Coxa valga hält Verf. eine intrauterin vorhandene Abduktionsstellung. Die Kraft aber, welche

Digitized by Google
Original from UNIVERSITY OF MICHIGAN
Generated on 2019-06-08 18:00 GMT / http://hdl.handle.net/2027/mdp.39015073447636
Public Domain in the United States, Google-digitized / http://www.hathitrust.org/access_use#pd-us-google

die Abduktion veranlasst und fortwirkend die Luxation über den oberen Pfannenrand erzeugt, sucht er im Zug amniotischer Verwachsungen. Die gelegentliche Beobachtung von Spaltbildungen an den Kreuzbeinwirbeln und am Knochenkern des Schenkelkopfes scheinen G. das frühere Vorhandensein amniotischer Stränge zu beweisen. **Ottendorff**-Hamburg-Altona.

50) **G. A. Wollenberg** (Berlin). Littlesche Krankheit und Hüftluxation.

Berl. klin. Woch. 1908. Nr. 25, S. 1174.

Bisher sind 17 Fälle von Littlescher Krankheit, kompliziert mit Hüftluxation oder Subluxation, publiziert worden. W. hat 10 Little-Fälle wahllos röntgenographisch untersucht. Die Untersuchung ergab 3 komplette Luxationen, davon eine doppelseitige, ferner eine Subluxationsstellung der Schenkelköpfe. Auch die Pfannen zeigten verschiedene Grade von Veränderungen: Abflachung des Pfannendachs, Verdickung des Pfannengrundes u. s. w. W. meint im Gegensatz zu Gaugele (Typus III), dass die Luxation kein zufälliges Zusammentreffen darstelle, sondern durch Muskelspasmen entstanden gedacht werden müsse. Oefter konnte als Ausdruck des vermehrten Muskelzugs eine Verdickung des oberen Pfannendachs beobachtet werden. Weswegen es in dem einen Fall von Little scher Krankheit zur Luxation kommt, im andern nicht, wissen wir nicht, doch vermutet W., dass die Stärke der Muskelspasmen massgebend ist und dass die Verteilung der Spasmen auf die Muskeln der unteren Extremität von Bedeutung ist.

Da die Häufigkeit der Entstehung einer Hüftluxation bei der Littleschen Krankheit erwiesen ist, muss man möglichst frühzeitig der Gefahr entgegentreten und tenotomieren. Ist einmal eine Luxation eingetreten, so soll man nicht — wie Gangele rät — auf eine Reposition verzichten, sondern diese vornehmen (1 mal Misserfolg, 1 mal anscheinend Heilung). Wenn die Fälle von Hüftluxation im Gefolge der Littleschen Krankheit auch die Möglichkeit der mechanischen Entstehung beweisen, so dürfte man doch nicht daraus einen sicheren Schluss auf eine mechanische Entstehung der kongenitalen Luxation ziehen. **Ewald**-Hamburg.

51) **Rivet** (Nantes). Ostéomyélite du grand trochanter et coxalgie. (Osteomyelitis des Trochanter maior und Coxitis.)

Annales de chir. et d'orthop. Bd. 21. Nr. 8. S. 228.

Bei einem jungen Mann von 17 Jahren hatte sich unter Erscheinungen, wie sie die Coxitis darbietet, eine chronisch verlaufende

Digitized by Google
Original from UNIVERSITY OF MICHIGAN
Generated on 2019-06-08 18:00 GMT / http://hdl.handle.net/2027/mdp.39015073447636
Public Domain in the United States, Google-digitized / http://www.hathitrust.org/access_use#pd-us-google

Erkrankung entwickelt, welche die Differentialdiagnose zwischen Coxitis und osteomyelitischem Herd im Trochanter offen liess. Von einer Röntgenaufnahme steht nichts erwähnt. Erst ein operativer Eingriff, der durch Auftreten einer Temperatursteigerung veranlasst wurde, gab Aufschluss über das vorliegende Krankheitsbild. Es fand sich dabei ein Herd im Trochanter.

Verf. bespricht im Anschluss an diesen Fall die Diagnose beider Leiden, die wegen der vielfach ganz gleichen Symptome zeitweise recht schwierig sein kann.

Ottendorff-Hamburg-Altona.

52) **Th. Walzburg** (Minden). Tenotomie des Musculus ileopsoas am Trochanter minor.

Münch. med. Woch. 1908. Nr. 41, S. 2134.

Bei einem Mann mit spastischer Spinalparalyse. bei dem an den unteren Extremitäten Kontrakturen schwerster Art bestanden (Spitzfuss, Beugekontraktur im Knie von 90°, in der Hüfte von 110°, Adduktorenspasmus), wurden in mehreren Sitzungen zahlreiche Tenotomien vorgenommen, auch die Adduktoren handbreit unterhalb des Ansatzes offen durchtrennt. Um die Hüftbeugekontraktur zu beseitigen, wurde dem Verlauf des Sartorius entsprechend ein schräger Hautschnitt von 15—20 cm Länge gemacht, stumpf in die Tiefe gegangen, die Vasa profunda doppelt unterbunden und schliesslich die Ileopsoas-Sehne am Trochanter minor durchtrennt (cave Art. circumflexa femoris). Der Zweck der Operation wurde völlig erreicht, doch kann W. über das Endresultat hinsichtlich Stehen und Gehen nichts aussagen, weil er Pat. aus den Augen verlor.

Ewald - Hamburg.

53) **G. Montandon** (Zürich). Le traitement des fractures diaphysaires de la cuisse et de la jambe.

Arch. gén. de Chirurgie. 1908, 8. S. 133.

Das Hauptgewicht muss bei der Frakturbehandlung auf die Beseitigung der Dislokation gelegt werden. Ob diese nun durch das Trauma direkt oder durch den Muskelzug sekundär entstanden ist, in jedem Fall wird sich die Muskulatur kraft ihrer Kontraktilität und Elastizität einer Reduktion der Fragmente entgegenstemmen. — Die Elastizität, als das wichtigste hemmende Moment sucht man durch die Dauerextension (Bardenheuer) zu bekämpfen. Dabei ist aber das von Ed. Weber gefundene Gesetz ausser Acht gelassen, dass der Muskel sich nicht wie ein unorganischer elastischer

Digitized by Google
Original from UNIVERSITY OF MICHIGAN
Generated on 2019-06-08 18:00 GMT / http://hdl.handle.net/2027/mdp.39015073447636
Public Domain in the United States, Google-digitized / http://www.hathitrust.org/access_use#pd-us-google

Körper verhält, bei dem die Verlängerung gleichen Schritt mit der Stärke des ausgeübten Zugs hält, sondern dass er sich mit dem Wachsen des Zuges um so weniger verlängert, je mehr er schon gespannt ist.

Auf die Behandlung dislozierter Frakturen angewandt, bedeutet dieser Satz, dass es unnütz und schädlich ist, die Gewichtsmenge bei der Dauerextension ins Ungemessene zu steigern, weil damit nur die Weichteile zerrissen werden. Wenn man mit etwa 4 kgr. keine genügende Extension erzielt, ist es unnötig, Gewichte von 8—80 kgr. anzuwenden. Eine weitere Überlegung sagt, dass man eine um so grössere Verlängerung der Muskeln erhalten wird, je mehr diese erschlafft sind. Und diese Erschlaffung ist am grössten bei halber Flexionsstellung des Beins in Hüfte, Kniee und Sprunggelenk.

Nach diesen Gesichtspunkten hat Zuppinger Extensionsschienen oder vielmehr — Apparate für Unter- und Oberschenkelfrakturen konstruiert, die mit geringen Zügen (3 resp. 5 kgr) die Dislokation der Fraktur auszugleichen vermögen. (Eine Beschreibung im Referat ist ohne Abbildung nicht möglich.) Angefertigt werden die Schienen von Hausmann in St. Gallen. Die Resultate die mit denselben in der Klinik von Kroenlein erzielt wurden, sind ganz vorzüglich und die Methode soll allen andern überlegen sein. (Bei 35 Unterschenkelfrakturen nur einmal 2 cm Verkürzung, bei dreizehn Oberschenkelfrakturen viermal Verkürzungen von 1—2 ctm.)

Ewald-Hamburg.

54) **Graf** (Düsseldorf). Extensionsschiene für den Transport der Oberschenkelfraktur im Kriege.

Deutsche Militärärztl. Zeitschr. Bd. 37, S. 680.

Beschreibung einer Transportvorrichtung, bestehend aus einer kräftigen Cramerschiene, die seitlich an das frakturierte Glied angelegt wird und einerseits die Extension für die Knöchel trägt, welche aus einem Bindenzügel, der durch einen Knebel angezogen wird, besteht. Am anderen Ende der Schiene wird die Kontraextension befestigt, die am Damm angreift. Das ganze wird noch durch Bindeneinwicklung, eventl. einige Gipsbinden, fixiert.

Ottendorff-Hamburg-Altona.

55) **Luxembourg.** Zur Kasuistik der traumatischen Epiphysenlösung am unteren Femurende.

Deutsche Zeitschr. für Chir. Bd. 89. H. 1—4. pag. 390.

Unter Anführung zweier ähnlicher Fälle aus der Litteratur wird ein Fall von totaler Lösung der unteren Femurepiphyse mit

Digitized by Google
Original from UNIVERSITY OF MICHIGAN
Generated on 2019-06-08 18:00 GMT / http://hdl.handle.net/2027/mdp.39015073447636
Public Domain in the United States, Google-digitized / http://www.hathitrust.org/access_use#pd-us-google

Verschiebung derselben nach aussen mitgeteilt. Die Behandlung bestand nach Reposition in Narkose in Extensionsbehandlung und erzielte völlige Heilung. Das Röntgenbild bei der Entlassung zeigt die Femurepiphyse an normaler Stelle; Pat. war beschwerdefrei und konnte flott und sicher gehen. Eine Wachstumsstörung als Folge der Verletzung wird bei sofortiger Reposition ausgeschlossen und als Beweis dafür ein Fall angeführt, der im Jahre 1899 im Kölner Bürgerhospital wegen Epiphysenlösung behandelt wurde und bei der Nachuntersuchung 1907 keinen Unterschied in den unteren Extremitäten erkennen liess. **Lindenstein** - Heidelberg.

56) **Zuelzer** (Potsdam). Betrachtungen über die Behandlung des Genu varum infantile mit besonderer Berücksichtigung des O-Bein-Korrektionsapparates.

Zeitschr. f. orthop. Chir. Bd. XX, S. 160.

Zur Behandlung des Genu varum empfiehlt Z. einen von ihm angegebenen Apparat, der die häusliche Behandlung dieser Deformität ermöglichen soll. Er besteht aus einem Brett, auf dem die beiden Kniee durch den Zug einer umgeschlungenen Gummibinde einander genähert werden, während die Malleolen durch einen dazwischen liegenden Klotz auseinandergehalten werden. Die Kniee werden ausserdem durch eine übergreifende Spange in Streckstellung fixiert, weil die elastische Binde bei Beugung der Kniee unwirksam wird. Man kann auch den Apparat so einrichten, dass die Fusssohlen gegen einen dachförmigen Fussschlitten anstehen, sodass die Füsse in Supinationsstellung gedrängt werden. Will man eine Varusstellung der Füsse beeinflussen, so müssen die Flächen des Schlittens im umgekehrten Sinne geneigt sein.

Ottendorff - Hamburg-Altona.

57) **Luther.** Ueber Genu valgum, seine Behandlung und die Erfolge derselben.

Diss. Halle. 1908.

L. bespricht zunächst die Aetiologie des Genu valgum, sodann die verschiedenen Behandlungsmethoden, redressierende Gipsverbände, Apparate mit elastischem Zug, Redressement forcé, Osteoklase und Osteotomie, besonders die von Mac Ewen empfohlene keilförmige Osteotomie des Femur oberhalb der Epiphysenlinie. Die Resultate dieser Operation, wie sie in den Jahren von 1900 bis 1907 in der chirurgischen Universitätsklinik in Halle bei 31 Fällen zur Anwendung kam, werden mit den Krankengeschichten mitgeteilt.

Blencke-Magdeburg.

Digitized by Google
Original from UNIVERSITY OF MICHIGAN
Generated on 2019-06-08 18:00 GMT / http://hdl.handle.net/2027/mdp.39015073447636
Public Domain in the United States, Google-digitized / http://www.hathitrust.org/access_use#pd-us-google

58) **Krempl.** Ueber Patellarfrakturen.

Diss. Erlangen 1908.

Nach einer Uebersicht über die Aetiologie und den Mechanismus der Patellarfrakturen sowie die verschiedenen Methoden ihrer Behandlung bringt Kr. eine Statistik über 12 Fälle aus der Erlanger chirurgischen Klinik, von denen die 7 blutig behandelten Fälle (Längsschnitt, Knochennaht mit Silberdraht, Naht der Weichteile mit Katgut, Gipsverband) das beste Resultat gaben.

Blencke-Magdeburg.

59) **Bilhaut** (Paris). Fracture de la rotule. Suture avec fils d'argent. Guérison. Die Behandlung des Kniescheibenbruches durch Naht mit Silberdraht.

Annales de chir. et d'orthop. Bd. 21. Nr. 8. S. 225.

Wenn auch die ligamentäre Vereinigung der gebrochenen Patella ein gutes funktionelles Resultat ergeben kann, so ist doch zur Erreichung eines vollen Resultats die knöcherne Vereinigung anzustreben. B. empfiehlt, prinzipiell die Patella mit Silberdraht zu nähen, ein Verfahren, das ihm und anderen gute Resultate ergab.

Ottendorff-Hamburg-Altona.

60) **Aage Holm** (Aalborg). Om traumatiske Lidelser af Knæledsmeniskerne.

Afhandling for den medicinske Doktorgrad. Aalborg, 1908, Schultz.

Fleissige Sammlerarbeit über die Meniskusluxation im Kniegelenke. Die Kasuistik zählt 207 kurzbesprochene Fälle Die anatomischen Verhältnisse werden besprochen, leider mit Benutzung einer englischen Nomenklatur, die das Studium sehr erschwert. Neu ist die Theorie, dass diejenige Läsionsform, die am häufigsten vorkommt: das Abreissen des vorderen Teils des Meniskus von seiner Anheftung an der Tibia, durch aktive Kontraktion der Streckmuskulatur verursacht wird. Als Normal-Therapie wird die Total-Exstirpation des Meniskus empfohlen. **Panum**-Kopenhagen.

61) **Graf.** Einige Bemerkungen zur Zerreissung der Kniekehlengefässe.

Deutsche Zeitschr. für Chir. 90. Bd. H. 1—3. pag. 241.

Beschreibung eines einschlägigen Falles, der sich durch Sturz in einen $1^1/_2$ m. tiefen Graben ereignete. Der Befund sprach für eine Subluxation der Tibia nach hinten. Die Verletzung führte trotz sofort angelegter grosser Entspannungsschnitte zur Gangrän,

Digitized by Google
Original from UNIVERSITY OF MICHIGAN
Generated on 2019-06-08 18:00 GMT / http://hdl.handle.net/2027/mdp.39015073447636
Public Domain in the United States, Google-digitized / http://www.hathitrust.org/access_use#pd-us-google

die die Amputation des Oberschenkels bedingte. Die A. poplitea fand sich dicht an der Gelenklinie fast völlig quer durchrissen. ebenso eine Vene; der Nerv ist intakt Die zur Erklärung des Mechanismus angestellten Leichenexperimente zeigen, dass die Luxation nach hinten keine Gelegenheit zu einer Gefässzerreissung gibt, mehr noch die Luxation nach vorn. Die Hauptgefahr für die Gefässe liegt in der Ueberstreckung, dementsprechend wird auch der vorliegende Fall gedeutet. **Lindenstein**-Heidelberg.

62) **Hashimoto** u. **Saito** (Japan). Erzielung tragfähiger Amputationsstümpfe durch Nachbehandlung nach H. Hirsch im japanisch-russischen Kriege 1904/05.
Arch. f. klin. Chir. Bd. 86, H. 3, S. 589.

Die Verf. hatten Gelegenheit, in 38 Fällen von Amputationsstümpfen der unteren Extremität das von Hirsch angegebene Verfahren zu erproben. Angewandt wurde ausser Hochlagerung der Beine und Massage (mehrmals täglich) Einpacken in Watte, Tretübungen 3 bis 4 mal täglich nebst nachfolgenden Freiübungen, Lysolbad jeden Abend und Steh- und Gehübungen mit einfacher Prothese (Stelzbein). Die in 5 bis 6 Monaten erzielte Gehfähigkeit war bei allen gut, sodass die Pat. sich ohne Schmerzen auf den Amputationsstumpf stützen konnten. Die Verf. empfehlen deshalb unter den schwierigen Verhältnissen des Schlachtfeldes die einfache Amputation mit Zirkelschnitt anzuwenden, während die Operationen, die einen primär tragfähigen Stumpf anstreben, bei günstigen Verhältnissen den Vorzug verdienen. **Ottendorff**-Hamburg-Altona.

63) **Alsberg** (Cassel). Beitrag und kritische Bemerkungen zur Apophysitis tibialis adolescentium.
Zeitschr. f. orthop. Chir. Bd. XX, S. 302.

Bei zwei Fällen von schmerzhafter Auftreibung der Tuberositas tibiae fand Verf. auf dem Röntgenbild Unregelmässigkeiten der Knochenform dieses Vorsprunges und Differenzen in der Breite der Knorpelfuge zwischen Fortsatz und Diaphyse. In dem einen Falle wurde auch bei dem operativen Eingriff festgestellt, dass es sich um eine entzündliche Veränderung der Tuberositas und nicht um eine Fraktur derselben handelte. Verf. glaubt aus den Röntgenbildern vieler bisher veröffentlichten Fälle von Absprengung der Tuberositas entnehmen zu dürfen, dass es sich auch dabei nicht um eine Fraktur, sondern um einen entzündlichen Vorgang handele, besonders da aus den Berichten fast niemals ein Trauma als Ursache einer Fraktur festzustellen sei. **Ottendorff** - Hamburg - Altona.

Digitized by Google
Original from UNIVERSITY OF MICHIGAN
Generated on 2019-06-08 18:00 GMT / http://hdl.handle.net/2027/mdp.39015073447636
Public Domain in the United States, Google-digitized / http://www.hathitrust.org/access_use#pd-us-google

64) **Hentschel.** Ueber Wachstumsstörungen am Unterschenkel nach akuter Osteomyelitis.

Diss. Jena 1908.

H. hat die nach akuter Osteomyelitis am Unterschenkel vorkommenden Wachstumsstörungen, die bisher in der Literatur beschrieben sind, zusammengestellt und folgende Hauptgruppen gefunden: I. Verkürzungen der erkrankten Knochen, II. Verlängerungen, III. Defekte, IV. Pseudarthrose und V. Verbiegungen und Deformitäten. Er fügt einen weiteren Fall aus der Jenaer chirurg. Poliklinik hinzu, bei dem sich nach akuter Osteomyelitis der Tibia bei einem 3 Jahre alten Kinde eine starke seitliche Verbiegung von tibia und fibula ausgebildet hatte. **Blencke**-Magdeburg.

65) **Bilhaut** (Paris). Fracture de la jambe au tiers inférieur compliquée de luxation du pied. Réduction des deux lésions sous le contrôle de l'écran fluorescent. Guérison idéale au point de vue de la forme et de la fonction. (Bruch des Unterschenkels im unteren Drittel nebst Luxation des Fusses. Reposition beider Verletzungen unter Kontrolle auf dem Durchleuchtungsschirm. Ideale anatomische und funktionelle Heilung.

Annales de chir. et d'orthop. Bd. 21, Nr. 7, S. 193.

Verf. weist auf die Vorteile hin, welche die Beobachtung auf dem Leuchtschirm für die Reposition der Frakturen und Luxationen habe. Das anatomische und funktionelle Resultat war bei dieser Fraktur, die nach der Reposition im Gipsverband fixiert wurde, ein vorzügliches. Der Nachbehandlung mit Massage schreibt B. ein gut Teil des funktionellen Erfolges zu.

Ottendorff - Hamburg-Altona.

66) **Blenke** (Magdeburg). Bemerkungen über den Calcaneussporn.

Zeitschr. f. orthop. Chir. Bd. XX. S. 363.

B. hat ein sehr reichhaltiges Material in diesem Artikel bearbeitet. Trotzdem bezeichnet er den Calcaneussporn als eine seltene Affektion, die schmerzlos verlaufen kann, meistens aber Beschwerden macht. Die Ursache plötzlich auftretender Beschwerden kann ein Trauma sein oder irgendwelche Reizzustände. Gelegentlich entwickelt sich der Sporn bereits im Wachstumsalter, meistens aber später, wobei aller Wahrscheinlichkeit nach Gonnorrhoe, Arthritis und Arteriosklerose eine Rolle spielen. Von der Calcaneusepiphyse geht der Sporn sicher nicht aus, da sein Sitz nicht dem der Epiphyse entspricht und ausserdem gleichartige Bildungen an

Digitized by Google
Original from UNIVERSITY OF MICHIGAN
Generated on 2019-06-08 18:00 GMT / http://hdl.handle.net/2027/mdp.39015073447636
Public Domain in the United States, Google-digitized / http://www.hathitrust.org/access_use#pd-us-google

anderen Stellen des Calcaneus auftreten können. Ein einseitiges Vorkommen lässt mit Sicherheit darauf schliessen, dass es sich um einen pathologischen Befund handelt, um eine Osteophytenbildung, die ja an dieser Stelle, die allerlei Insulten ausgesetzt ist, sehr erklärlich ist. Verf. ist der Ansicht, dass die Ätiologie keineswegs einheitlicher Natur ist, sondern dass mancherlei Ursachen zur Bildung eines Sporns resp. zum Auftreten der Beschwerden führen können. **Ottendorff**-Hamburg-Altona.

67) **Kirchner.** Hochgradiger Spitzfuss infolge von nicht reponierter Luxation des Talus nach vorn-aussen. Ein Beitrag zur Kenntnis der Talusluxation. Die Frakturen des Sustentaculum tali.

Deutsche Zeitschr. für Chir. Bd. 90. H. 1—3. pag. 132.

Genaue Beschreibung eines Präparates mit der oben bezeichneten Verletzung aus der Göttinger anatom. Sammlung und Versuch, den Mechanismus durch den Befund zu erklären. Ein am Talus vorhandener beweglicher Prozess. post. gibt Veranlassung zur genauen Analysierung dieses Befundes; ebenso wird die Anatomie und Struktur des Sustentaculum tali erörtert.

Auf Grund der eingehenden Untersuchungen schliesst Verf. dass die Talusluxation nach vorn durch eine plantarflektierend wirkende Kraft erfolgt und kombiniert ist mit einer Fraktur des hinteren Talusendes. Die Luxation nach hinten entsteht durch eine dorsalflektierende Gewalt und ist kompliziert mit einer Fraktur im Talushals. Die Beteiligung des Bandapparates, bes. des lig. talocalcan. interosseum ist für das Zustandekommen der Luxation von Bedeutung.

Das Sustentaculum tali bietet dank seiner Strukturverhältnisse einwirkenden Gewalten bedeutenden Widerstand; Frakturen desselben sind daher Seltenheiten. **Lindenstein**-Heidelberg.

68) **Nieny** (Schwerin). Studien über das Schuhwerk der Plattfüssigen.

Zeitschr. f. orthop. Chir. XX. Bd., S. 520.

Verf. betont, dass man speziell bei Einlagen sich ganz nach der Individualität des zu behandelnden Fusses richten müsse. Schnürstiefel, breiter niedriger Absatz sind selbstverständliche Bedingungen. Um ein Durchtreten des sog. Gelenks zu verhüten, verwendet N. flache Stahlstreifen, die in die Sohle eingelegt werden. Die Valgus-

Digitized by Google
Original from UNIVERSITY OF MICHIGAN
Generated on 2019-06-08 18:00 GMT / http://hdl.handle.net/2027/mdp.39015073447636
Public Domain in the United States, Google-digitized / http://www.hathitrust.org/access_use#pd-us-google

stellung des Fusses wird beseitigt durch Erhöhung der Sohle und des Absatzes auf der Innenseite, doch muss dann auch das Oberleder dementsprechend geschnitten sein. Man kann das Gelenk auch in geeigneten Fällen aus stärkerem Leder machen, welches nach einem Gipsmodell gewalkt ist. An Einlagen verwendet N. solche aus Durana, für Kinder die Langeschen Zelluloideinlagen. Auch die, die ganze Fusssohle umfassenden Einlagen aus gewalktem Leder mit Verstärkung durch Stahlstreifen, sowie Einlagen aus Kork sind gelegentlich von Nutzen. Ebenso sind die Hoffaschen hoch hinaufgehenden Ledereinlagen bei empfindlichen Fersen zu empfehlen. Die Gipsmodelle werden bei völlig nachgiebigen Füssen in unbelastetem Zustand angefertigt, bei deformierten Füssen kann man nicht voll korrigieren. N. lässt die Pat. unter Benutzung einer um 15° geneigten Ebene auf ein mit Gips gefülltes flaches Säckchen auftreten, welches durch Bindenzügel auf der Innenseite des Fusses gegen die Fusswölbung angepresst wird und so teilweise redressierend wirkt.

Ottendorff - Hamburg - Altona.

Kongressberichte, Vereinsnachrichten etc.

69) II. Kongress der ungarischen Gesellschaft für Chirurgie 1908.

D. Balás (Budapest). Operativ behandelte Fälle von Hüftgelenks- und Kniegelenks-Ankylosen.

In den zwei von B. mitgeteilten Fällen entstand die Ankylose auf der Basis einer Polyarthritis. Durch Osteotomien, redressierende Verbände und entsprechende Nachbehandlung stellte er die Gehfähigkeit wieder her.

J. Boross (Szeged). Die Erfahrungen mit den Spenglerschen Impfungen in Fällen chirurgischer Tuberkulose.

Die Erfahrungen von B. mit den Spenglerschen Impfungen erstrecken sich auf 47 Fälle; darunter figurieren Haut-, Knochen-, Gelenks- und Peritonealtuberkulose. 40% der Kranken sind geheilt.

Digitized by Google
Original from UNIVERSITY OF MICHIGAN
Generated on 2019-06-08 18:00 GMT / http://hdl.handle.net/2027/mdp.39015073447636
Public Domain in the United States, Google-digitized / http://www.hathitrust.org/access_use#pd-us-google

M. Chudovszky (Sátoralja-Ujhely). Ueber osteoplastische Operationen nach der Exstirpation osteogener Geschwülste der oberen Extremität.

Ch. ersetzte den Defekt der Ulna mit dem Stücke einer Rinder-Tibia; bei einer Nachuntersuchung 3 1/2 Jahre später erwies sich das funktionelle Resultat als vollkommen.

Lässt sich der Defekt nicht ersetzen, so passt Ch. die zu langen Sehnen durch Querfältelung dem Knochendefekt an.

J. Dollinger (Budapest). Die Knochen- und Gelenkserkrankungen im Röntgenbilde.

An der Hand von 200 Röntgenbildern besprach D. die Frakturen und Luxationen der verschiedenen Knochen, die akuten und chronischen Entzündungen der Knochen und Gelenke sowie deren Folgen, die Kontrakturen und Ankylosen. Eine Demonstration von selteneren Knochentumoren im Röntgenbilde schloss den Vortrag.

Dollinger würdigte zugleich bei den verschiedenen Erkrankungen die an seiner Klinik üblichen Methoden und besprach die erreichten Resultate an der Hand von Röntgenbildern.

M. Horváth. Die Röntgenographie des Hüftgelenkes.

Horváth demonstrierte an 33 Röntgenogrammen die Anatomie des Hüftgelenkes; zugleich lieferte er Beiträge zur Pathologie der kongenitalen Hüftgelenksluxation. (Die Arbeit wird in der Zeitschrift für orthopädische Chirurgie XXII. Bd. erscheinen.)

E. Kopits (Budapest). Zwei Fälle von Subluxatio coxae.

Die Aetiologie der Luxation betreffend neigt Kopits zur Annahme einer primären Formstörung des Acetabulums; da jedoch intrauterine mechanische Momente fehlten, wurde die Luxation zu keiner vollständigen.

Die Therapie bestand aus einem Mieder mit Stahlpelotten nach Dollinger; dasselbe verhindert ein Höherrücken des Schenkelkopfes.

P. Kuzmik (Budapest). Die Resultate der Spenglerschen Impfungen in Fällen chirurgischer Tuberkulose.

Kuzmik versuchte die Spenglerschen Impfungen in 21 Fällen. Geheilt sind 7 (33,33 %), gebessert 5 (23,80 %), unverändert blieben 7 (33,33 %) und eine Verschlimmerung zeigten 2 (9,52 %) Fälle. Eine wirkliche Heilung kann nur in beginnenden Fällen erzielt werden. Die Resultate der Etappenbehandlung sind besser.

Horváth-Budapest.

Digitized by Google
Original from UNIVERSITY OF MICHIGAN
Generated on 2019-06-08 18:00 GMT / http://hdl.handle.net/2027/mdp.39015073447636
Public Domain in the United States, Google-digitized / http://www.hathitrust.org/access_use#pd-us-google

70) **Poncet** (Lyon). Société de chirurgie de Paris. 1. Juli 1908 und 29. Juli 1908.

Gazette des hôpitaux. 1908. Nr. 76, p. 909. Nr. 89, p. 1065.

La tuberculose inflammatoire.

P. verteidigt seine Anschauung über die tuberkulöse Natur gewisser Gelenkerkrankungen, wenn er auch direkte Beweise — histologische und experimentelle — schuldig bleiben muss. Er hält im Gegensatz zu Tuffier diese Art der Gelenkerkrankung für ausserordentlich häufig und führt als Analogon die Pleuritis an, deren tuberkulöse Entstehung auch ohne Nachweis von Bazillen allgemein angenommen werde. So handele es sich bei seinen Fällen von chronischer Gelenkerkrankung (Rheumatismus) um „abgeschwächte Tuberkulose.“ — Auch den Zusammenhang der Rhachitis und der Skoliose mit der Tuberkulose würde heute keiner mehr leugnen. Er bleibe durchaus bei seiner Meinung.

In der Diskussion bemerkt Quénu, dass er schon lange vor P. bei einigen trockenen Arthritiden den tuberkulösen Ursprung vermutet habe. Wenn aus einer einfachen Arthritis einmal eine tuberkulöse wird, so ist dies noch kein Beweis, dass jede Arthritis von vornherein tuberkulös ist. Jedenfalls steht der wissenschaftliche Beweis vorläufig noch aus.

Auch Broca glaubt, dass die theoretischen Schlussfolgerungen P.'s falsch sind: Wenn es auch Tatsache ist, dass von 100 Leichen 79,5 tuberkulös gefunden werden, so darf doch nicht jede Krankheit eines Tuberkulösen auf die Tuberkulose zurückgeführt werden. Mit demselben Recht könnten alle Krankheiten durch die Gonorrhoe, die ja jeder einmal gehabt habe, zustande gekommen erachtet werden.

Auch Reclus und Delbet fordern Beweise.

Kirmisson vermisst die Aufstellung eines genau charakterisierten Krankheitsbildes, die um so notwendiger ist, als pathologisch-anatomische und bakteriologische Beweise fehlen. Die Annahme, dass Rhachitis und Skoliose und Tarsalgie mit Tuberkulose etwas zu tun haben, weist er zurück.

Diesem Urteil schliesst sich Broca an; die Beweise der Freunde Poncets seien nicht stichhaltig. **Ewald** - Hamburg.

71 **Poncet** (Lyon). Société médicale des hôpitaux. Paris, 3. Juli 1908.

Gazette des hôpitaux 1908. Nr. 77, p. 919.

Rhumatisme tuberculeux.

Im Anschluss an einen Bericht von Souques über 4 Fälle von chronischem Gelenkrheumatismus konstatiert P., dass nach der

Digitized by Google
Original from UNIVERSITY OF MICHIGAN
Generated on 2019-06-08 18:00 GMT / http://hdl.handle.net/2027/mdp.39015073447636
Public Domain in the United States, Google-digitized / http://www.hathitrust.org/access_use#pd-us-google

Sektion 2 tatsächlich tuberkulös waren. Es handelte sich also um einen tuberkulösen Rheumatismus von ankylosierendem Typus. — 50% aller chronischen Gelenkrheumatismen haben die Tuberkulose zur Ursache. (!)

Ewald - Hamburg.

72) **Souques.** Société médicale des hôpitaux. Paris, 26. Juni 1908.
Gazette des hôpitaux 1908. Nr. 74, p. 884.

Rhumatisme chronique avec autopsie; ses rapports avec la tuberculose.

S. hat bei 4 Fällen von langjährigen Rheumatismen mehrerer Gelenke mit Kontrakturen und Versteifungen die Sektion gemacht (2 Fälle an Lungentuberkulose zu Grunde gegangen) und konnte in keinem Fall den Zusammenhang der Gelenkerkrankung mit Tuberkulose nachweisen. Tuberkel wurden in den Gelenken nie gefunden. Auch die Fälle mit Lungentuberkulose haben auf Tuberkulin nicht reagiert, weshalb S. die Reaktion für nicht spezifisch hält.

Ewald - Hamburg.

73) **Tixier.** Société de chirurgie de Lyon. März 1908.
Arch. gén. de Chir. 1908. Nr. 7, S. 51.

T. stellt einen Fall mit lokalisierter (limitée) tuberkulöser Osteomalacie vor, dem zuerst wegen Sprunggelenkskaries der Fuss amputiert wurde. Da eine Fistel persistierte, so wurde, da die Tibiamarkhöhle sich mit Fungusmassen erfüllt erwies, das Knie exartikuliert. Die Knochen erwiesen sich als gracil, brüchig und „osteomalacisch".

Bérard fragt, ob im Mark wirkliche Tuberkel zu konstatieren waren, da die Osteomalacie ohne Tuberkulose manchmal von selbst ausheilt.

Gangolphe hat, wie Tixier, einen Fall von tuberkulöser Osteomyelitis beobachtet, doch einen deutlichen Unterschied von dem hochroten osteomalacischen Mark gefunden; der tuberkulöse Knochen ist allerdings osteomalacisch, die andern dagegen sind konsistenter als die übrigen.

Nové-Josserand hatte keine Amputation gemacht, sondern die Markhöhle der Tibia ausgekratzt und dieselbe plombiert.

Gayet behauptet nach histologischen Studien, dass die Knochenerweichung, wie sie bei der Tuberkulose lokalisiert vorkommt, identisch derjenigen bei echter Osteomalacie ist.

Ewald - Hamburg.

Digitized by Google
Original from UNIVERSITY OF MICHIGAN
Generated on 2019-06-08 18:01 GMT / http://hdl.handle.net/2027/mdp.39015073447636
Public Domain in the United States, Google-digitized / http://www.hathitrust.org/access_use#pd-us-google

74) **Pielstecker.** Aerztlicher Verein Hamburg (Biolog. Abt.) 27. X. 1908.

Ueber Nekrose und Regeneration des Muskels nach Quetschung.

Das Muskelpräparat, das demonstriert wird, ist der Deltoideus einer epileptischen Frau, die an einer interkurrenten Krankheit einige Wochen nach einer Schulterquetschung starb. Zu Lebzeiten war die Schultergegend schmerzhaft und geschwollen. Eine Fraktur am Schultergelenk lag nicht vor. Der Deltoideus zeigte makroskopisch neben teilweisen Hämorrhagien gelbe und rote Streifung, die auf teilweise Degeneration der Muskelfasern hindeuten. Mikroskopisch hatten diese Stellen ihre Querstreifung verloren, hatten sich in Längsfibrillen aufgelöst, bildeten Klumpen und Schollen, an einigen Stellen zeigte sich sogar beginnende Verkalkung. Reine Entzündungserscheinungen bestanden nur in ganz geringem Grade an den Gefässen. Daneben bestanden aber an anderen Stellen Zellwucherungen als Zeichen der Regeneration. P. ist der festen Ueberzeugung, dass der Muskel, wenn das Individuum länger gelebt hätte, wieder ein völlig normales Aussehen bekommen haben würde. Er meint, dass bei vielen nicht allzu schweren Traumen wohl Nekrosen auftreten, aber nach einiger Zeit durch Regeneration der Muskelfasern wieder völlig verschwinden.

In der Diskussion bemerkt Fränkel, dass das Präparat zeige, dass unter „Quetschung" nicht einfach hämorrhagische Infiltration zu verstehen sei, sondern tiefgehende nekrotische Vorgänge neben sofortiger Neubildung auftreten.

Praktisch sind die Untersuchungen P's äusserst wichtig, denn sie erklären, weshalb nach Traumen noch nach Wochen und Monaten Schwächezustände und Schmerzen bestehen, obwohl man objektiv nichts finden könnte. Es gingen hier eben viele Muskelfasern zu Grunde und im Anschluss daran trete dann die Regeneration ein.

Ewald - Hamburg.

75) **Cornil.** Académie de médecine de Paris April 1907.

Revue de chir. 1907. Nr. 6.

C. berichtet über die Myositis ossificans traumatischen Ursprungs. Von den beiden Theorien — Ausgang vom Periost oder Entstehung im Muskel selbst — scheint ihm die zweite besser die path. Erscheinungen des Myosteoms zu erklären. Es fragt sich, ob die Knochenbildung vom Bindegewebe des Muskels oder von den Muskelfibrillen ausgeht. Beides wird behauptet. C. hat aber

Digitized by Google
Original from UNIVERSITY OF MICHIGAN
Generated on 2019-06-08 18:01 GMT / http://hdl.handle.net/2027/mdp.39015073447636
Public Domain in the United States, Google-digitized / http://www.hathitrust.org/access_use#pd-us-google

Versuche an Hunden vorgenommen, hat Perioststücke in den Muskelbauch implantiert und bewiesen (?), dass der Knochen sich vom Bindegewebe aus bildet.

Benjamin hat Muskelosteome beim Pferde beobachtet, die ihren Sitz in der Gesässaponeurose hatten. **Ewald** - Hamburg.

76) **Nové-Josserand.** Société de chirurgie de Lyon. März 1908.
Arch. gén. de Chir. 1908. Nr. 7, S. 51.

N.-J. demonstriert ein Kind, bei dem er eine Spina ventosa nach gründlicher Exkochleation plombiert hatte. Trotzdem ein Teil der Jodoform-Walratmischung eliminiert wurde, vollzog sich die Vernarbung sehr schnell.

Gangolphe betont die Wichtigkeit der Plombierung für die Knochen-Neubildung. Er glaubt sogar an eine Reizung der Epiphysenlinie zum vermehrten Wachstum, sodass n. N. eine Verkürzung des erkrankten Knochens ausgeglichen werden kann.

Bérard hat häufig eine Ausstossung der Plombe beobachtet.

Vignard will von der eigentlichen Plombierung (Ausfüllen der Höhle und Weichteilnaht) die Methode von Mosetig getrennt wissen (Ausfüllen der Höhle ohne Naht). In letzterem Fall wird die Plombe allmählich ausgestossen und beschleunigt nur die Narbenbildung. **Ewald** - Hamburg.

77) **Schreiber.** Medizinische Gesellschaft zu Magdeburg. 30. April 1908.
Münch. med. Woch. 1908. Nr. 37, S. 1954.

Schr. berichtet über seine Erfahrungen mit Fibrolysin: Für den Orthopäden sind seine guten Erfolge bei der Narben- und Arthritisbehandlung interessant. Injiziert wurde zweimal wöchentlich, nach 15 Injektionen wurde eine längere Pause gemacht und dann eventuell von neuem begonnen. Da das Fibrolysin die Narben nur aufweicht, so ist Massage sowie Uebungen durchaus erforderlich.
Ewald - Hamburg.

78) **Boettiger** (Hamburg). Altonaer Aerztlicher Verein. 6. Mai 1908.
Münch. med. Woch. 1908. Nr. 36, S. 1901.

Nach einem historischen Ueberblick gibt B. an der Hand von Krankengeschichten ein Bild des Symptomenkomplexes der traumatischen Gelenkneurose: häufig neuropathische Veranlagung, Chlorose oder Anämie nach geringem Trauma entstehend, Gefühl der Machtlosigkeit in dem betroffenen Gelenk, meist keine Druck-

Digitized by Google
Original from UNIVERSITY OF MICHIGAN
Generated on 2019-06-08 18:01 GMT / http://hdl.handle.net/2027/mdp.39015073447636
Public Domain in the United States, Google-digitized / http://www.hathitrust.org/access_use#pd-us-google

punkte, Schmerzen teils neuralgisch (dann von Ruhe und Bewegung unabhängig), teils neurotisch (in der Ruhe nachlassend). Röntgenographisch nichts zu finden, auch nicht die Sudecksche Knochenatrophie. Am auffallendsten ist die schnell einsetzende Atrophie der Strecker. Daneben Veränderung der Haut (Faltung), weiter Hypalgesie und Thermhypästhesie. Elektrisch erweist sich der Hautwiderstand enorm, oft auf das Doppelte gesteigert. Die galvanische Erregbarkeit der Muskeln erweist sich jedoch als normal, nicht als „herabgesetzt", wie es in den Publikationen immer heisst.

Die Verwandtschaft mit den sog. arthrogenen Muskelatrophien ist offenbar, nur dass hier eben die Arthritis das Krankheitsbild in erster Linie beherrscht. B. möchte aus beiden eine klinische Einheit gemacht wissen. Entstehung reflektorisch-trophisch (traumatische Gelenktrophoneurose).

An eine hysterische Gelenkerkrankung ist immer zu denken.

Ewald - Hamburg.

79) v. **Baeyer.** Aerztlicher Verein München. 6. Mai 1908.

Münch. med. Woch. 1908. Nr. 36, S. 1905.

v. B. demonstriert ein skoliotisches Kind mit Halsrippe. Er erörtert kurz den Begriff der numerischen Variation der Wirbelsäule. Es kann nicht nur ein Wirbel variieren, sondern meist ist ein ganzer Abschnitt der Wirbelsäule kopf- oder kaudalwärts um 1—2 Wirbel verschoben. **Ewald** - Hamburg.

80) **Schulthess.** Aerzteverein in Zürich 1907.

Arch. génér. de Chir. 1908. Nr. 7, S. 59.

Sch. warnt vor der schematischen Behandlung der Skoliose, wie sie seit den Klappschen Veröffentlichungen beliebt wird. Die Klappsche Methode hat folgende Fehler:

1. sie kann nicht lokalisieren;

2. nur die Muskulatur des Schultergürtels hat Nutzen von den Uebungen; die Wirbelsäule wird beim aufrechten Stehen mehr belastet als früher;

3. die Wirbelsäule wird nicht den normalen statischen Bedingungen unterworfen;

4. die Resultate sind nicht besser als mit den schon bestehenden funktionellen Methoden.

Demonstration seines Inklinationsapparates.

Ewald - Hamburg.

Digitized by Google
Original from UNIVERSITY OF MICHIGAN
Generated on 2019-06-08 18:01 GMT / http://hdl.handle.net/2027/mdp.39015073447636
Public Domain in the United States, Google-digitized / http://www.hathitrust.org/access_use#pd-us-google

81) **Vignard.** Société de chirurgie de Lyon. März 1908.
Arch. gén. de Chir. 1908. Nr. 7, S. 51.

V. stellt 3 Spondylitisfälle vor, die er mit Zelluloidkorsetts immobilisiert hat.

Nové-Josserand zieht die Liegebehandlung der ambulatorischen vor.

Derselben Meinung ist Gangolphe, der jedoch gern Zelluloidkorsetts bei der Skoliose anwendet. **Ewald** - Hamburg.

82) **Jackson Clarke** (London. 76. Jahresversammlung der British medical-association in Sheffield. 29.—31. Juli 1908.
Münch. med. Woch. 1908. Nr. 37, S. 1957.

C. spricht über die Behandlung der tuberkulösen Spondylitis. Vor allem kommt Ruhe (Gipsbett u. s. w.) in Frage. Korsetts aus Gips oder Filz verwirft er. Abszesse sind zu eröffnen; Lähmungen werden meist durch extradurale Abszesse hervorgerufen, sie sind in allen dringenden Fällen sofort zu öffnen; in chronischen dann, wenn Ruhe im Stich lässt. Er hat mit der Oeffnung der Abszesse sehr gute Erfolge erzielt. (Leider keine Angaben über Heilung der Spondylitis selbst.) **Ewald** - Hamburg.

83) **Steinthal.** Aerztlicher Verein in Stuttgart 7. V. 1908.
Deutsche med. Wochenschr. 1908. Nr. 38, S. 1654.

Enchondrom aus dem rechten Humerusschaft.

Der Tumor war innerhalb 2 1/2 Jahren in der Gegend des Collum chir. herangewachsen, zeigte derbe Konsistenz und grobgelappte Oberfläche. Wie das Röntgenbild zeigte, wuchs der Tumor aus dem Knochen heraus, war aber deutlich gegen den gesunden Knochen abgegrenzt; das Periost ging glatt auf den Tumor über. Exstirpation des Tumors. Völlige Funktion des Arms.

Ewald - Hamburg.

84) **Brandes.** Medizinische Gesellschaft in Giessen 21. Juli 1908.
Münch. med. Wochenschr. 1908. Nr. 38, S. 1653.

Myositis ossificans traumatica des musc. brachialis internus.

In 2 Fällen trat nach Ellenbogengelenksluxation eine Myositis ossificans auf, deren Auf- und Abbau aus Röntgenbilderserien deutlich zu ersehen ist. Im ersten Fall trat nach zu frühzeitiger Exstirpation der Verknöcherung ein Rezidiv auf, das etwa 1 Jahr nach der Verletzung mit gutem Erfolg entfernt wurde.

Ewald - Hamburg.

Digitized by Google
Original from UNIVERSITY OF MICHIGAN
Generated on 2019-06-08 18:01 GMT / http://hdl.handle.net/2027/mdp.39015073447636
Public Domain in the United States, Google-digitized / http://www.hathitrust.org/access_use#pd-us-google

85) **Hermann.** Aerztlicher Verein in Stuttgart 7. V. 1908.
Deutsche med. Wochenschr. 1908. Nr. 38, S. 1654.

Myositis ossificans im Brachialis internus nach frisch eingerichteter Luxatio cubiti posterior.

Auf dem ersten Röntgenbild ist ein schwacher Schatten im unteren Drittel des brachialis int. zu sehen; klinisch kein Befund. Nach 5 Monaten scharfer zweizipfliger Schatten mit Basis in der Nähe des Processus coronoideus ulnae. Klinisch jetzt kleine harte Geschwulst in der Ellenbeuge, Bewegungsstörungen, Schmerzen beim Arbeiten. 1 1/2 Jahr nach der Einrenkung scharfer Knochenschatten, in allen Dimensionen zurückgegangen. Da aber die Funktionsstörung zugenommen hat, wird das Knochenstück, das kein Periost trägt und dem proc. coronoideus fest aufsitzt, entfernt; der Knochen ist spongiös. 2 Monate nach der Operation zeigt sich die Intaktheit des Skeletts und kein Rezidiv. **Ewald**-Hamburg.

86) **Blencke.** Medizinische Gesellschaft zu Magdeburg. 2. April 1908.
Münch. med. Woch. 1908. Nr. 36, S. 1904.

B. zeigt die Röntgenaufnahme eines 6jährigen Mädchens, bei dem nach dem Gang eine doppelseitige Hüftluxation vermutet werden konnte. Das Bild ergab die normale Stellung der Köpfe, aber Coxa valga. Nach B.'s Meinung lag eine sog. Anteversion im oberen Drittel des Femur vor, die bedingt war durch das Ueberwiegen gewisser Muskelgruppen über die infolge einer in frühester Jugend durchgemachten Poliomyelitis ant. gelähmten Antagonisten. **Ewald**-Hamburg.

87) **Tixier.** Société de chirurgie de Lyon. März 1908.
Arch. gén. de Chir. 1908. Nr. 7, 8. 49.

T. hat eine Schenkelhalsfraktur, die trotz Extensionsverband nicht konsolidieren wollte, operativ behandelt. Die Frakturenden wurden angefrischt, dann am Bein ein starker Zug ausgeübt und die Fragmente mittels eines Elfenbeinstifts fest vereinigt. Gips- und Extensionsverband auf ca. 100 Tage. Gehversuche nach 140 Tagen begonnen. Jetzt gutes Resultat, normale Beweglichkeit in den Gelenken. (Die 3 1/2 stündige Operation hatte den Pat. sehr angegriffen.)

In der Diskussion stellt

Bérard zunächst eine leichte Coxa vara fest. Die übertriebene Extension verwirft er von einem gewissen Alter ab. Im vorliegenden Fall wäre die Lorenzsche Schraube, sofort nach dem Unfall angewandt, nützlich gewesen.

Digitized by Google
Original from UNIVERSITY OF MICHIGAN
Generated on 2019-06-08 18:01 GMT / http://hdl.handle.net/2027/mdp.39015073447636
Public Domain in the United States, Google-digitized / http://www.hathitrust.org/access_use#pd-us-google

Gangolphe hat ein sehr gutes Resultat durch die „Trochanteroplastie“ erzielt; Anfrischung des Femurhalses und Trochanters. Die Prognose bei der operativen Behandlung der Schenkelhalsfrakturen soll sich nach der Stärke des Zugs, den man anwenden muss, richten. Ist dieser sehr stark, so hat er Muskelzerreissungen und Haematombildungen zur Folge. **Ewald** - Hamburg.

88) **Höring.** Aerztlicher Verein in Stuttgart 7. V. 1908.

Deutsche med. Wochenschr. 1908. Nr. 38, S. 1654.

Typische Rissfraktur am Condylus int. femoris.

Aeusserlich ist am Knie nichts Krankhaftes nachzuweisen. In Röntgenbild aber deutlich vorspringender Schatten, der dem proc. sup. condyli int. entspricht. Abreissung jedenfalls durch Muskelzug. Dadurch die monatelang andauernden Beschwerden erklärt.

In der Diskussion bemerken bezügl. der Therapie Feldmann und Steinthal, dass sie meist mit einer Kniekappe ausgekommen seien. Hofmeister hat die Exstirpation des Knochenstücks mit gutem Erfolg vorgenommen. Häufiger seien aber zweifellos die Zerreissungen der Bandscheibe, von denen er eine grosse Anzahl mit gutem Resultat operiert habe. Die Diagnose ergebe sich aus der zirkumskripten Druckschmerzhaftigkeit. Nast-Kolb erinnert an die Sauerstoffeinblasungen in das Kniegelenk.

Ewald - Hamburg.

89) **Schulthess.** Aerztlicher Verein in Zürich 1907.

Arch. génér. de Chir. 1908, 7, p. 59.

Sch. hat bei 4 Kindern, denen unter anderen Muskeln der Quadrizeps gelähmt war, eine bedeutende Besserung im Gang (Möglichkeit das Bein im Knie zu strecken) dadurch erreicht, dass er einen Teil der Fascia lata an die Tuberositas tibiae oder die Patella fixierte. **Ewald** - Hamburg.

90) **Nové-Josserand.** Société de chirurgie de Lyon. März 1908.

Arch. gén. de Chir. 1908. Nr. 7, S. 49.

N.-J. stellt einen Pat. vor, der nach Tuberkulose eine rechtwinklige Ankylose eines Kniegelenks davongetragen hatte. Es wurde nach dem Vorschlage von Kruckenberg eine doppelte Osteotomie gemacht. Das Resultat war ein sehr gutes, die Verkürzung, die bei der typischen Resektion 5—6 cm betragen hätte, war nur unbedeutend, und die Operation an sich war einfacher.

Ewald - Hamburg.

Digitized by Google
Original from UNIVERSITY OF MICHIGAN
Generated on 2019-06-08 18:01 GMT / http://hdl.handle.net/2027/mdp.39015073447636
Public Domain in the United States, Google-digitized / http://www.hathitrust.org/access_use#pd-us-google

91) **Gangolphe.** Société de chir. de Lyon 11. und 18. April 1907.
Revue de chir. 1907. Nr. 5.

Entorse du genou par abduction.

Bei dem Mann, der vor 27 Jahren einen Unfall erlitten hat, bestehen seitdem die Folgen eines Abrisses des lig. lat. int.: Schmerzen an dieser Stelle, abnorme seitliche Beweglichkeit, Hydarthros. — Gewöhnlich wird falsch behandelt, weil man die Erkrankung nicht erkennt. Man sollte lange immobilisieren (30—40 Tage Bettruhe, dann Steifstellen mit einer Knieschiene — Massage). Operiert hat G. in solchen Fällen noch nicht. Die Prognose ist immer dubia. — Auch Gayet und Bérard sind derselben Meinung. Letzterer hat einmal einen Abriss des inneren Tibiakondylus gesehen und mit Immobilisation in Gipsschiene behandelt.

Vincent hat die Arthrotomie gemacht und mit gutem Resultat ein Knochenknorpelstück entfernt.

Bérard teilt die „Distorsionen des Kniegelenks" in 4 Abteilungen:

1. Fibulafraktur mit Zerquetschung des Tibiaknorpels; 2. Fissur des Tibiaknorpels mit Deviation des Unterschenkels nach innen; 3. Abriss des inneren Tibiakondylus; 4. keine Knochenverletzungen.

Ewald-Hamburg.

92) **Hagen.** Aerztlicher Verein in Nürnberg 16. Juli 1908.
Münch. med. Wochenschr. 1908. Nr. 39, S. 2064.

H. demonstriert einige photographische Aufnahmen von Patienten mit X- und O-Beinen vor und nach der Behandlung. Letztere bestand immer in einer Osteotomie, entweder — wenn der Kniegelenksspalt horizontal verlief — an der Tibia, sonst am Femur. Hier muss man darauf achten, dass die Osteotomie (nach Mac Ewen) nicht zu hoch angelegt wird, da sich sonst leicht eine unschöne Stellung der frakturierten Knochen einstellt. In schweren Fällen muss man zweizeitig an Femur und Tibia osteotomieren. Die Nachbehandlung muss vor allem die Erhaltung bezw. Wiederherstellung normaler Funktion im Auge haben.

Ewald-Hamburg.

93) **König** (Altona). Aerztlicher Verein im Hamburg 6. X. 1908.

Demonstration einer Unterschenkelschiene, die eine Verbesserung der Volkmannschen T-Schiene darstellt. Der Fussteil ist nach Art einer Plattfusseinlage geformt, so dass ein festes An-

Digitized by Google
Original from UNIVERSITY OF MICHIGAN
Generated on 2019-06-08 18:01 GMT / http://hdl.handle.net/2027/mdp.39015073447636
Public Domain in the United States, Google-digitized / http://www.hathitrust.org/access_use#pd-us-google

bandagieren des Fusses möglich ist, dabei aber trotzdem Bewegungen der Zehen gewährleistet werden. Ferner bleibt die Fersen- und Knöchelgegend, sowie das untere Drittel des Unterschenkels frei, so dass einerseits ein Decubitus verhütet, andererseits eine Massage der oben genannten Teile möglich wird. Preis zirka 15 Mark.

Ewald - Hamburg.

94) **H. v. Baeyer.** Aerztlicher Verein München. 6. Mai 1908.
Münch. med. Woch. 1908. Nr. 36, S. 1905.

v. B. zeigt an einem Kind, an dem ausser Atrophie und Verkürzung eines Beines ein starker Pes valgus auffällt, den kongenitalen Defekt des Fibula und des V. Fussstrahls. Keine Narben, daher nach Ansicht des Vortr. keine Abschnürung, sondern Druck in der Fötalzeit. v. B. erinnert an die Versuche von Lucksch, der durch Einschieben von Deckglasssplitterchen in ein ausgebrütetes Hühnerei die Ausbildung ganzer Extremitäten verhindern konnte.

Therapie: Vorläufig Schiene, später Arthrodese in Spitzfussstellung.

Ewald - Hamburg.

95) **Blencke.** Medizinische Gesellschaft zu Magdeburg. 2. April 1908.
Münch. med. Woch. 1908. Nr. 36, S. 1904.

B. demonstriert die Röntgenbilder eines Falls von Arthropathia tabica des Fussgelenks. Das erste Bild zeigte eine Spontanfraktur der Tibia, sonst keine Veränderungen am Gelenk. Das zweite Bild — 6 Wochen später aufgenommen — liess zahlreiche Frakturen an der Tibia, Fibula und am Talus erkennen, dazu eine völlige Deformierung des Gelenks. Sonst keine Zeichen von Tabes. Mit einem Schienenhülsenapparat kann Pat. seinem Beruf nachgehen.

Ewald - Hamburg.

96) **Steinthal.** Aerztlicher Verein in Stuttgart 7. V. 1908.
Deutsche med. Wochenschr. 1908. Nr. 38, S. 1645.

Verrenkungsfraktur des linken Fussgelenks.

Die Reposition gelang nur auf blutigem Wege. Einige Wochen später Rissfraktur des Kalkaneus ohne Trauma. Initialsymptome der Tabes. Die Röntgenbilder zeigen sehr scharfe Strukturverhältnisse der Knochen. Eine Längsfissur der Tibia ist bei der Reposition entstanden.

In der Diskussion bemerkt Gottschalk, dass die Diagnose Tabes schon aus den Röntgenbildern, die sämtlich Knochenatrophie zeigen, gestellt werden könne.

Ewald - Hamburg.

Digitized by Google
Original from UNIVERSITY OF MICHIGAN
Generated on 2019-06-08 18:01 GMT / http://hdl.handle.net/2027/mdp.39015073447636
Public Domain in the United States, Google-digitized / http://www.hathitrust.org/access_use#pd-us-google

97) **Vincent.** Société de chir. de Lyon 21. März 1907.
Revue de chir. 1907. Nr. 5.

V. hat oft die subperiostale Resektion des Kalkaneus der tuberkulös erkrankt war, vorgenommen. Er stellt einen Pat. vor, den er vor 10 Jahren operiert hat, und bei dem sich der Knochen fast völlig neu gebildet hat.

Gayet hat öfter partielle Neubildung des Kalkaneus nach Exartikulationen nach Syme gesehen. **Ewald** - Hamburg.

98) **Haenisch.** Aerztlicher Verein im Hamburg (Biolog. Abt.) 27. X. 1908.

Im Anschluss an die Mitteilung von A. Köhler (Wiesbaden) (Münch. med. Wochenschr. 1908, Nr. 37) berichtet H. über einen ganz ähnlichen Fall einer isolierten Erkrankung des os naviculare pedis im Kindesalter. Das 1903 geborene Kind hatte mit 2½ Jahren ein leichtes Trauma davongetragen, das aber keine Beschwerden verursacht haben soll. 1½ Jahr nach dem Trauma sei nun ohne äussere Ursachen eine Schwellung des Fussrückens aufgetreten. Die Röntgenbilder, die etwa im Abstand von je 3 Monaten gemacht wurden, ergaben ein äusserst schmales aber kalkhaltigeres Naviculare, das jetzt die normale Grösse angenommen hat. Gleichzeitig sind jetzt die Beschwerden geschwunden. H. erinnert daran, dass das Naviculare am längsten von allen Fussknochen — bis zum 3. oder 4. Jahre — knorplig bleibt, und darum Schädigungen mehr ausgesetzt ist, als die durch Kerne ausgezeichneten benachbarten Fusswurzelknochen. Durch das Trauma wurde die Herausbildung der normalen knöchernen Struktur des Knorpels beeinträchtigt, und es kam in der Hauptsache zur einfachen Kalkablagerung, und zwar unter Beschwerden des Pat. Später nähern sich die Verhältnisse immer mehr der Norm. Ein operativer Eingriff verbietet sich daher von selbst. Im Falle von H. bestand die Therapie in Verabreichung einer Lederschienenhülse.

In der Diskussion ist auch Fränkel der Ansicht, dass in dem H'schen Fall der Knorpel des Naviculare durch das Trauma zunächst erweicht sei, und dass dann Kalkablagerungen aufgetreten seien. **Ewald** - Hamburg.

Inhalt: Ueber partielle Transplantation der Achillessehne. Von Dr. A. F. Hornborg in Helsingfors.

Referate: 1) **Kopits,** Bedeutung der mechanischen Einwirkung in der Pathogenese der Deformitäten. — 2) **Panum,** Krüppelfürsorge in Dänemark. — 3) **Poncet** und **Leriche,** Folgezustände der tuberkulösen Entzündung. — 4) **Rhenter,** Tuberkulöse Entzündung. — 5) **Poncet,** Pathogenese des tuberkulösen Rheumatismus. — 6) **Schlippe,** Akromegalie. — 7) **Matsunami,** Primäres Muskelangiom. — 8) **Baradulin,** Echinokokkus der Muskeln. — 9) **Mercadé** und **Lemaire,** Patho-

Digitized by Google
Original from UNIVERSITY OF MICHIGAN
Generated on 2019-06-08 18:01 GMT / http://hdl.handle.net/2027/mdp.39015073447636
Public Domain in the United States, Google-digitized / http://www.hathitrust.org/access_use#pd-us-google

genese des traumatischen Gelenkergusses. — 10) **Wagner**, Heissluftbehandlung gonorrhoischer Gelenkentzündungen. — 11) **König**, Traumatische Knochengelenksentzündung bei Unfallgutachten. — 12) **Glässner**, Pagetsche Knochenerkrankung. — 13) **Reich**, Echinokokken der langen Röhrenknochen. — 14) **Frangenheim**, Kalluszysten. — 15) **Steiner**, Frakturenbehandlung. — 16) **Ewald**, Behandlung von Knochenbrüchen und Verrenkungen. — 17) **Strauss**, Marmorekserum bei chirurgischer Tuberkulose. — 18) **Ritter**, Sehnennaht. — 19) **Rohde**, Entbindungslähmung. — 20) **Ito** und **Soyesima**, Behandlung der Fazialislähmung durch Nervenpfropfung. — 21) **Hashimoto** und **Tokuoka**, Schussverletzungen peripherer Nerven. — 22) **Pfeiffer**, Ueber orthopädische Apparate. — 23) **Johansen**, Bauchmassage-Apparat. — 24) **Kaufmann**, Die Offiziersgamasche als Universalschiene. — 25) **Kirsch**, Rückgratsuntersuchungen Magdeburger Schulkinder im Jahre 1906—1907. — 26) **Eckstein**, Zusammenhang zwischen Halsrippen und Skoliosen. 27) **Gerson**, Skoliosenbehandlung im Hause. — 28) **Tissot**, Plötzlicher Exitus bei latenter Spondylitis. — 29) **Zrenner**, Traumatische Hämatomyelie. — 30) **Schmieden**, Ellenbogenresektionen. — 31) **Böcker**, Unfallverletzungen im Bereich des Ellenbogengelenks. — 32) **Goerlich**, Radiusmissbildungen. — 33) **Bülow-Hausen**, Kompletter, kongenitaler Radiusdefekt, nach Bardenheuer operiert. — 34) **Cramer**, Kongenitale Supinationsstörungen. — 35) **Boerger**, Radiusfrakturen. — 36) **Estor**, Subluxation des Handgelenks. — 37) **Flinker**, Makrodaktylie. — 38) **Goerlich**, Ankylose der Fingergelenke mit Brachydaktylie. — 39) **Hiller**, Ueber den schnellenden Finger. — 40) **Davidsohn**, Fraktur der Fingerphalanx. — 41) **Wette**, Luxation im Metatarsophalangealgelenk. — 42) **Würth v. Würthenau**, Trommlerlähmung. — 43) **Oberst**, Hüftgelenkserkrankungen. — 44) **Perret**, Tuberkulose Hüftgelenkserkrankung. — 45) **Ahrens**, Resektion des Hüftgelenks. — 46) **v. Frisch**, Coxa vara congenita. — 47) **Lindenstein**, Luxationen des Schultergelenks, des Beckens und Hüftgelenks. — 48) **Streissler**, Operative Behandlung irreponibler Hüftluxationen. — 49) **Graetzer**, Aetiologie der Hüftgelenksverrenkung. — 50) **Wollenberg**, Littlesche Krankheit und Hüftgelenksluxation. — 51) **Rivet**, Osteomyelitis des Trochanter major. — 52) **Walzburg**, Tenotomie des Musc. ileopsoas. — 53) **Montandou**, Behandlung dislozierter Frakturen. — 54) **Graf**, Extensionsschiene bei Unterschenkelfraktur. — 55) **Luxembourg**, Traumatische Epiphysenlösung. — 56) **Zuelzer**, Genu varum infantile. — 57) **Luther**, Genu valgum. — 58) **Krempl**, Patellarfrakturen. — 59) **Bilhaut**, Kniescheibenbruch. — 60) **Holm**, Meniskusluxation im Kniegelenk. — 61) **Graf**, Zerreissung der Kniekehlengefässe. — 62) **Hashimoto** und **Saito**, Erzielung tragfähiger Amputationsstümpfe durch Nachbehandlung. — 63) **Alsberg**, Apophysitis tibialis adolescentium. — 64) **Hentschel**, Wachstumsstörungen am Unterschenkel nach Osteomyelitis. — 65) **Bilhaut**, Bruch des Unterschenkels, Luxation des Fusses. — 66) **Blencke**, Kalkaneussporn. — 67) **Kirchner**, Hochgradiger Spitzfuss. — 68) **Nieny**, Schuhwerk der Plattfüssigen.

Aus Kongress- und Vereinsberichten: 69) **II. Kongress der ungarischen Gesellschaft für Chirurgie 1908.** — 70) **Poncet**, Tuberkulöse Entzündung. — 71) **Poncet**, Tuberkulöser Rheumatismus. — 72) **Souques**, Zusammenhang der Gelenkerkrankung mit Tuberkulose. — 73) **Tixier**, Tuberkulöse Osteomalacie. — 74) **Pleistecker**, Nekrose und Regeneration des Muskels nach Quetschung. — 75) **Cornil**, Myositis ossificans traumatischen Ursprungs. — 76) **Nové-Josserand**, Plombierung einer Spina ventosa. — 77) **Schreiber**, Ueber Fibrolysin. — 78) **Boettiger**, Traumatische Gelenkneurose. — 79) **v. Baeyer**, Halsrippe. — 80) **Schulthess**, Behandlung der Skoliose. — 81) **Vignard**, Spondylitis. — 82) **Clarke**, Tuberkulöse Spondylitis. — 83) **Steinthal**, Enchondrom an dem Humerusschaft. — 84) **Brandes**, Myositis ossificans. — 85) **Hermann**, Myositis ossificans im Brachialis internus. — 86) **Blencke**, Anteversion im Femur. 87) **Tixier**, Schenkelhalsfraktur. — 88) **Höring**, Rissfraktur am Condylus int. femoris. — 89) **Schulthess**, Behandlung der Quadrizeps-Lähmung. — 90) **Nové-Josserand**, Ankylose des Kniegelenks. — 91) **Gangolphe**, Kniegelenksverrenkung. — 92) **Hagen**, X- und O-Beine vor und nach Behandlung. — 93) **König**, Unterschenkelschiene. — 94) **H. v. Baeyer**, Defekt der Fibula und des V. Fussstrahls. — 95) **Blencke**, Tabische Arthropathie des Fussgelenks. — 96) **Steinthal**, Verrenkungsfraktur des Fussgelenks. — 97) **Vincent**, Resektion des Kalkaneus. — 98) **Haenisch**, Erkrankung des os naviculare.

Originalmitteilungen, Monographien und Separatabdrücke wolle man an Prof. Dr. **O. Vulpius** in Heidelberg, Luisenstr. 1—3, oder an die Verlagsbuchhandlung **S. Karger** in Berlin NW 6, Karlstr. 15, einsenden.

Digitized by Google
Original from UNIVERSITY OF MICHIGAN
Generated on 2019-06-08 18:01 GMT / http://hdl.handle.net/2027/mdp.39015073447636
Public Domain in the United States, Google-digitized / http://www.hathitrust.org/access_use#pd-us-google

Zentralblatt
für
Chirurgische und mechanische Orthopädie
einschliesslich der gesamten Heilgymnastik und Massage.

Redigiert von
Prof. Dr. O. Vulpius
in Heidelberg.

Verlag von
S. Karger in Berlin
NW., Karlstrasse 15.

Monatlich erscheint ein Heft im Umfang von 48 Seiten. Preis des Jahrgangs Mk. 15,—. Zu beziehen durch die Post und durch alle Buchhandlungen des In- und Auslandes.

Bd. III. **März 1909.** **Heft 3.**

H. Strasser. Lehrbuch der Muskel- und Gelenkmechanik.

I. Band: Allgemeiner Teil mit 100 Textfiguren. Berlin, 1908. Jul. Springer. Preis 7 Mark.

Das Buch ist gedacht als Hilfsbuch für den anatomischen Unterricht, es soll die Konstruktionen, Einrichtungen und mechanischen Verhältnisse bei der Maschinentätigkeit des Körpers, speziell des Bewegungsapparates in der Weise zeigen, wie sie sich im Seziersaal erkennen lassen.

Dem allgemeinen Teil ist ein Abschnitt vorausgeschickt, der ohne viele Voraussetzungen den Mediziner über die Grundlehren der Mechanik unterrichten soll, nämlich über die „Mechanik des materiellen Punktes“ und über die „Mechanik des Systems materieller Punkte.“

Auf Grund des durch nicht ganz müheloses Studiums dieser Einleitung erworbenen Verständnisses für Mechanik werden in den folgenden Abschnitten dargestellt „die allgemeinen Verhältnisse des Skelettes und der Muskeln“, insbesondere die verschiedenen Gelenkeinrichtungen und Bewegungen, und weiter „allgemeine Probleme der Gelenk- und Muskelmechanik“, wobei erst statische, dann kinetisch-dynamische Aufgaben berührt werden.

Der in Aussicht gestellte spezielle Teil soll dem praktischen anatomischen Unterricht sich angliedernd das Studium der mechanischen Verhältnisse der Muskeln und Gelenke bei der Präparation vervollständigen und vertiefen.

So klar das Buch geschrieben und so erleichternd für das

Digitized by Google
Original from UNIVERSITY OF MICHIGAN
Generated on 2019-06-08 18:01 GMT / http://hdl.handle.net/2027/mdp.39015073447636
Public Domain in the United States, Google-digitized / http://www.hathitrust.org/access_use#pd-us-google

Verständnis der Umstand ist, dass gerade ein Mediziner mathematische Themata entwickelt, so interessant und wissenschaftlich wertvoll auch diese Erhebung des anatomischen Unterrichts über die einfache Anschauung des Präparates hinaus ist — der Zweifel kann doch nicht unterdrückt werden, ob der junge Student der Medizin der Bedeutung der hier dargelegten Probleme genügendes Verständnis und ausreichende Musse entgegenzubringen vermag.

Für den Orthopäden jedenfalls bietet das hochwissenschaftliche Werk eine Fülle von Belehrungen von fundamentaler Wichtigkeit. Freilich es kann nicht durchgelesen, es muss durchstudiert werden. Es kann deshalb nicht als Lektüre nach des Tages angestrengter praktischer Arbeit dienen, sondern eher zum Studium in der Ruhe der Ferienzeit. **Vulpius**-Heidelberg.

F. Calot (Berck). L'orthopédie indispensable aux praticiens.

Avec 825 figures dans le texte. Paris. 1907. Masson et Cie.

Wiederum ein geradezu klassisches Buch aus der hurtigen Feder unseres unermüdlichen französischen Kollegen.

Es gilt dem praktischen Arzt, dem orthopädische Fälle tagtäglich zugehen und dem auch die orthopädische Therapie heute zugänglich gemacht ist durch Vereinfachung der Methoden. Freilich behandeln und heilen kann der praktische Arzt solche Leiden eigentlich nur im Initialstadium. Und darum muss er über genügende diagnostische und therapeutische Kenntnisse verfügen.

C. stellt den „Hexalog oder die 6 Gebote der Orthopädie" an die Spitze, sie lauten: Frühdiagnose, frühzeitige Behandlung, ausdauernde Behandlung, exakte Gipstechnik, Vermeiden von Traumen beim Redressement tuberkulöser Affektionen, keine Inzision tuberkulöser Herde, sondern Punktion und Injektion. Der folgende erste Abschnitt behandelt erworbene orthopädische Affektionen tuberkulöser Natur: Spondylitis, Koxitis, Tumor albus, der nächste die nichttuberkulösen erworbenen Leiden: Skoliose, runder Rücken, Lordose, rachitische Verkrümmungen, Genu valgum, Tarsalgie, Kinderlähmung.

Im dritten Kapitel sind die angeborenen Affektionen untergebracht: Hüftluxation, Klumpfuss, Schiefhals, Little'sche Krankheit. Das Schlusskapitel hätte grossenteils weggelassen werden können: Zervikaldrüsen, Hodentuberkulose, akute Osteomyelitis, Narkosefragen gehören nicht hierher.

Die Darstellungsweise ist es ebenso wie das Dargestellte, was die Lektüre des Buches nicht nur lehrreich, sondern genussreich zugleich

Digitized by Google
Original from UNIVERSITY OF MICHIGAN
Generated on 2019-06-08 18:01 GMT / http://hdl.handle.net/2027/mdp.39015073447636
Public Domain in the United States, Google-digitized / http://www.hathitrust.org/access_use#pd-us-google

erscheinen lässt. Alles ist klar und anschaulich beschrieben, so lebendig und persönlich geschildert, dass man die Lektüre, so kenntnisbereichernd sie ist, kaum als Studium empfindet. Fast vermag das geschriebene Wort die Illustration zu ersetzen. Und doch möchte man auch diese nicht missen. Es sind viele Hunderte von Originalzeichnungen wiedergegeben, welche C. einem künstlerisch hochbegabten Assistenten verdankt.

Die Abschnitte über spinale Kinderlähmung und Little'sche Krankheit sind von Vulpius verfasst.

Das Buch, dessen Uebertragung ins Deutsche gewiss wünschenswert wäre, wird jeden Fachmann aufs höchste interessieren. Ob es trotz aller Vorzüge seinen eigentlichen Zweck erreicht und ob die Betonung dieses Zweckes von Nutzen ist, scheint dem Ref. mindestens sehr zweifelhaft. Die völlige Beherrschung der orthopädischen Technik wird stets nur dem Spezialisten möglich sein. Dankbar aber wird der praktische Arzt vor allem die diagnostischen Anleitungen des Buches begrüssen. **Vulpius** - Heidelberg.

Freund und Mendelsohn. Der Zusammenhang des Infantilismus des Thorax und des Beckens.

Mit 18 Abbildungen. Stuttgart 1908, F. Enke. Preis geh. 2.40.

Am Thorax ist die Form der oberen Thoraxapertur charakteristisch für den infantilen Habitus, nämlich die Verengerung und längsovale Gestalt in Folge von Wachstumshemmung des ersten Rippenknorpels. Auch am Becken giebt es solche infantilistische Veränderungen bezw. Hemmungsbildungen, vor allem an den Lumbosakralgelenken in der Entwickelung der sekundären Gelenkflächen am Kreuzbein. F. und M. machten sich zur Aufgabe die Feststellung, ob solche Erscheinungen des Infantilismus häufig vereinigt gefunden werden. Untersuchungen an 35 Leichen liessen eine Bejahung dieser Frage zu. Interessant ist auch, dass unter 23 Fällen, welche diese Koinzidenz aufwiesen, 14 Mal Lungentuberkulose bestand.

Vulpius - Heidelberg.

Hennequin et Loewy. Les luxations des grandes articulations, leur traitement pratique.

Avec 125 figures dans le texte. Paris. 1908. F. Alcan. Preis 16 fr.

In Betracht gezogen sind nur die traumatischen Verrenkungen der grossen Gelenke, vollkommene und unkomplete, frische und alte, sowie die habituellen und willkürlichen Luxationen.

Digitized by Google
Original from UNIVERSITY OF MICHIGAN
Generated on 2019-06-08 18:01 GMT / http://hdl.handle.net/2027/mdp.39015073447636
Public Domain in the United States, Google-digitized / http://www.hathitrust.org/access_use#pd-us-google

Die pathologisch-anatomischen Verhältnisse sind in Wort und Bild eingehend dargestellt. Schade nur, dass die Abbildungen durch Einzeichnung belangloser Venen, Nerven etc. an Uebersichtlichkeit verloren haben. Die Repositionsmanöver sind durch Originalaufnahmen gut illustriert.

Betont wird der Wert forcierter unblutiger Einrenkung bei veralteten Luxationen, ehe man sich zu operativen Eingriffen entschliesst. Die Ausstattung des fleissigen Buches ist eine vorzügliche.

Vulpius-Heidelberg.

Chaput (Paris). Les fractures malléolaires du Cou-de-Pied et les accidents du travail.

Paris 1908. Masson et Cie.

Die soziale Gesetzgebung veranlasst jetzt auch in Frankreich ein erneutes Studium der Frakturen, ihrer verschiedenen Formen unter Zuhilfenahme des Röntgenverfahrens, ihrer Prognose, Behandlungsmethoden und Erfolge.

So behandelt Ch. hier sein Material von Knöchelbrüchen.

Die Resultate müssen im Ganzen als mittelmässig bezeichnet werden, namentlich bei Versicherten auffallend schlecht (tout comme chez nous!)

Ch. empfiehlt für die Reposition und Verbandsanlegung Lumbalanästhesie zu machen.

Die Immobilisation dauert bei schweren Brüchen 2 Monate (!). Bei alten dislocirt geheilten Brüchen wird, wenn erhebliche Funktionsstörung vorliegt, redressiert oder osteotomiert. Röntgenaufnahmen kontrollieren Repositon und Heilverlauf.

Vulpius-Heidelberg.

Kinésithérapie, Massage, Mobilisation, Gymnastique, par Carnot, Dagron, Ducroquet, Nageotte-Wilbouchewitsch, Gautru, Bourcart.

1 vol. in. 8 de 550 pages, avec 45 figures. Cart. 12 Fr.
Paris. I. B. Baillière et Fils.

Das Buch ist ein Band der gross angelegten Bibliothèque de Thérapeutique von Gilbert und Carnot.

In einem Vorwort werden von Carnot die wissenschaftlichen Grundlagen der Kinesitherapie besprochen. Der erste Abschnitt befasst sich mit der Massage und Mobilisation, ihrer Technik im allgemeinen, ihrer Verwertung bei verschiedenen Affektionen, der folgende mit den Grundzügen der Gymnastik.

Digitized by Google
Original from UNIVERSITY OF MICHIGAN
Generated on 2019-06-08 18:01 GMT / http://hdl.handle.net/2027/mdp.39015073447636
Public Domain in the United States, Google-digitized / http://www.hathitrust.org/access_use#pd-us-google

Es reihen sich an spezielle Kapitel: Die Bewegungstherapie der Wirbelsäule, der Atmungsorgane, des Abdomens, die Kinesitherapie in der Gynäkologie. Die Abbildungen sind recht instruktiv, insbesondere die schematischen. **Vulpius**-Heidelberg.

Jahrbuch über Leistungen und Fortschritte auf dem Gebiet der physikalischen Medizin.

Begründet und herausgegeben von Prof. Dr. Ernst Sommer in Zürich. Mit 8 Illustrationen im Text und 29 Abbildungen auf 11 Tafeln. Leipzig 1908. Otto Nemnich. 1. Jahrgang. Preis 10 Mk.

Der vorliegende erste Band des neuen Jahrbuches bringt eine Art Grundlage: In referierender, orientierender Uebersicht die kritische Würdigung einzelner Disziplinen der Physiotherapie. Das Werk soll einmal dem Spezialisten als Nachschlagewerk dienen, ferner aber und in der Hauptsache den praktischen Arzt auf dem Laufenden erhalten über die Entwicklung der physikalischen Medizin.

Der erste Band enthält über 20 Originalarbeiten über folgende Materien: Balneotherapie, Elektroth., Fangoth., Heilgymnastik, Helioth., Hydroth., Massage, Phototh., Physikalische Th. und innere Klinik, Radiumth., Röntgenth., Strahlenth.

Von uns Orthopäden speziell interessierenden Abhandlungen seien folgende genannt:

Herz: Heilgymnastik. Ein Ueberblick über Physiologie der Bewegungen, heilgymnastische Bewegungen und ihre Wirkungen. Es wird betont, dass heute die Einteilungsprinzipien nicht mehr durch die bewegten Körperteile, sondern durch die allgemeinen Charaktere der Bewegungsarten gegeben werden.

Bernhard: Die therapeutische Anwendung des Sonnenlichtes in der Chirurgie.

Bei Knochen-Gelenktuberkulose wird die immobilisierende Behandlung im gefensterten Gipsverband kombiniert mit intensiver Bestrahlung.

Hoffa: Die Massage als Heilfaktor.

Eine letzte Empfehlung der Massage durch ihren uns jäh entrissenen Förderer, eine Warnung aber auch vor einseitiger Ueberschätzung und Anwendung derselben.

An die Originalarbeiten schliesst sich eine nach Disziplinen geordnete Bibliographie mit knappen Inhaltsangaben und ein sorgfältig durchgearbeitetes Register an.

Das neue Jahrbuch wird in gleicher Weise wie der erste Band fortgeführt gewiss zur richtigen Würdigung der Physiotherapie

Digitized by Google
Original from UNIVERSITY OF MICHIGAN
Generated on 2019-06-08 18:01 GMT / http://hdl.handle.net/2027/mdp.39015073447636
Public Domain in the United States, Google-digitized / http://www.hathitrust.org/access_use#pd-us-google

viel beitragen und sich einen wachsenden Leserkreis auch unter den Praktikern sichern. **Vulpius** - Heidelberg.

J. Wetterer (Mannheim). Handbuch der Röntgentherapie nebst Anhang: Die Radiumtherapie.

Mit 198 Fig. im Text, 11 Taf. in Vierfarbendruck und 4 Tafeln in Schwarzdruck. Leipzig 1908. Otto Nemnich. Geb. 25 Mk.

Ein durch Vollständigkeit und Klarheit der Darstellung ebenso wie durch Vollkommenheit der Ausstattung gleich vorzüglich gelungenes Werk.

In letzterer Hinsicht verdienen die künstlerisch vollendeten Aquarelle der Karlsruher Malerin Anna Schneider besonderes Lob.

Welch gewaltige Arbeit in dem 800 Seiten umfassenden Werk steckt, zeigt schon das Litteraturverzeichnis, das nicht weniger als 2000 Nummern enthält.

Für den physikalisch-technischen Teil hat der Verf. sich der Unterstützung des Herrn Ingenieurs Dessauer zu erfreuen gehabt, während für die klinisch-therapeutischen Kapitel Dozent Dr. Holzknecht seine wertvolle Beihilfe leistete.

Wer irgendwie sich mit Röntgenstrahlen zu befassen hat, wird das schöne Buch sich zu Eigen machen müssen.

Vulpius - Heidelberg.

G. Schneidemühl (Kiel). Spezielle Pathologie und Therapie der Haustiere.

Berlin 1908. R. Trenkel. Preis 25,50.

In der letzten Zeit hat sich in steigendem Masse die Erkenntnis Bahn gebrochen, dass die Tierpathologie für uns Orthopäden von Bedeutung ist. Ich erinnere in dieser Hinsicht an eine Reihe von Arbeiten über kongenitale Missbildungen bei Tieren, ferner an die Verwertung des Vierfüsserganges in der Skoliosentherapie, an die Auffassung mancher Deformitäten als phylogenetische Entwicklungsstörungen u. s. w.

Das vorliegende Werk eignet sich sehr gut als Nachschlagebuch, um sich über die uns interessierenden Kapitel rasch zu orientieren.

Leider sind gerade die Krankheiten der Bewegungsorgane recht kurz abgehandelt. **Vulpius**-Heidelberg.

1) **H. v. Baeyer.** Die Aufgaben der modernen Orthopädie.

Münch. med. Wochenschr. 1908. Nr. 36, S. 1875.

Nach einem geschichtlichen Abriss kommt Verf. zu dem Schluss, dass die Grenzen der Orthopädie nicht genau zu bestimmen sind.

Digitized by Google
Original from UNIVERSITY OF MICHIGAN
Generated on 2019-06-08 18:01 GMT / http://hdl.handle.net/2027/mdp.39015073447636
Public Domain in the United States, Google-digitized / http://www.hathitrust.org/access_use#pd-us-google

Doch sieht er als ihr eigenstes Gebiet die Bebauung neuer Felder in der menschlichen Mechanik an. Am vielversprechendsten scheint ihm die Bearbeitung der Nervenplastik zu sein, der unbedingt das Studium der Nervenphysiologie vorausgehen muss. Er führt hier seine Versuche bezgl. des Lebens der Nervenfaser an. — Die Orthopädie hat aber auch theoretische Aufgaben zu erfüllen, als deren wichtigste er das Studium des normalen und kranken Knochens (Jul. Wolff und Verfasser [Untersuchung des knöchernen Zapfens im Kuhhorn]) und des Verhaltens von Fremdkörpern im Organismus (Habilitationsschrift des Verf.) anführt.

Ewald-Hamburg.

2) **Rosenfeld** (Nürnberg). Prophylaxe der Verkrüpplung.
Zeitschr. f. orthop. Chir. Bd. XX, S. 455.

Wenn auch in Bezug auf die Prophylaxe bei angeborenen Deformitäten nicht viel zu erreichen ist, so kann doch durch möglichst frühzeitige Behandlung dieser Leiden eine dauernde Verkrüpplung verhütet werden. Eine Verhütung derartiger Missbildungen ist natürlich nicht möglich, man müsste denn bei solchen Affektionen, die nachweislich erblich sind, eine Fortpflanzung verhindern wollen. Aussichtsvoller ist die Prophylaxe der erworbenen Deformitäten, die weitaus häufiger sind als die angeborenen. In erster Linie kommt der Kampf gegen die Tuberkulose der Knochen und Gelenke, der nach allen Statistiken gute Heilungsresultate liefert. Entsprechende frühzeitige Behandlung mit Heranziehung günstiger klimatischer Faktoren (Höhenluft und Sonne, Aufenthalt an der See, Solquellen Landaufenthalt). Wichtig ist auch die Ausschaltung der Rachitis durch Ernährung der Kinder mit Muttermilch (Stillprämien), antirachitische Diät und Wohnungsfürsorge. Für die Verhütung der Verkrüpplung durch gewerbliche Unfälle sorgen bereits gesetzliche Vorschriften. Bei den statischen Deformitäten, die überhaupt sehr zahlreich sind, spielt die Skoliose die Hauptrolle. Zu ihrer Verhütung kommt die Sorge für passende Sitzgelegenheiten, körperliche Uebungen und frühzeitige Feststellung der beginnenden Verbiegung durch den Schularzt in Betracht. Eine Behandlung der Skoliose durch Turnübungen in der Schule ist nicht zu empfehlen wegen des Mangels an Individualisierung. Die Behandlung einer ausgebildeten Verbiegung ist Sache des Arztes. Unbemittelte empfiehlt R. als externe Patienten resp. externe Schüler den bestehenden Krüppelheimen zuzuweisen, die in diesem Sinne weiter auszubauen wären. Zur Verhütung des Plattfusses kommt nur die Agitation

Digitized by Google
Original from UNIVERSITY OF MICHIGAN
Generated on 2019-06-08 18:01 GMT / http://hdl.handle.net/2027/mdp.39015073447636
Public Domain in the United States, Google-digitized / http://www.hathitrust.org/access_use#pd-us-google

für geeignetes Schuhwerk in Betracht, während in Bezug auf die Ausbildung von X- und O-Beinen eventuell die Berufswahl zu beeinflussen wäre. Zum Schluss plädiert R. nochmals dafür, spez. in Rücksicht auf die Unbemittelten, an die bestehenden Krüppelheime Ambulatorien anzugliedern, die der Verhütung und Heilung der Deformitäten zu dienen hätten. **Ottendorff** - Hamburg - Altona.

3) **Schanz.** Jodpinselungen zur Erzielung schmaler Narben.
Zentralbl. f. Chir. 1908. Nr. 32.

Da die denkbar schmalsten Narben bei den aseptischen Wunden erzielt werden, deren Ränder in einen leichten Reizzustand versetzt sind, so pinselt Sch. die Wundränder 3—5 Tage nach der Operation mit Jodtinktur. Bei grösseren Wunden und an schlecht ernährten Partieen wiederholt er diese Manipulation an 2—5 aufeinander folgenden Tagen. **Meyer**-Heidelberg.

4) **Noeggerath.** Ein Fall von Elephantiasis congenita.
Berl. klin. Wochenschr. 1908, No. 27.

Beobachtung eines Falles bei einem 7 monatigen, männlichen Säugling. Kissenartige, lediglich die Weichteile betreffende Verdickung beider Unterschenkel und Füsse von prall elastischer Konsistenz. Uebergang in das normal konfigurierte Knie ohne proximal begrenzende Schnürfurche. Kein Oedem. Zugleich besteht kongenitale Leistenhernie und Hydrocele funiculi spermatici. Das Kind ist psychisch normal; leicht rachitisch, wenig anämisch und hat einen kleinen Milztumor bei Mikropolyadenie. Aetiologie nicht nachweisbar. Therapeutisch war Massage, Hautpflege und centripetale Bindeneinwicklung versucht, jedoch ohne Erfolg.

Meyer - Heidelberg.

5) **Bier** (Berlin). Ueber einen neuen Weg Lokalanästhesie an den Gliedmassen zu erzeugen.
Arch. f. klin. Chir. Bd. 86, H. 4, S. 1007.

Zur Ergänzung der Infiltrations- und Leitungsanästhesie hat B. ein Verfahren ersonnen, welches die Blutbahn benutzt, um das Anästhetikum den Nervenendigungen zuzuführen. Es wird zu dem Zwecke oberhalb und unterhalb des Operationsgebietes eine abschnürende Binde angelegt, nachdem durch elastische Einwicklung das Blut möglichst aus der Extremität entfernt worden ist. Dann wird unter Schleich eine stärkere Vene aufgesucht und in diese eine Infusionskanüle eingebunden, durch welche in der Richtung nach der Peripherie 50 – 150 ccm einer 0,25 % Novokainlösung

Digitized by Google
Original from UNIVERSITY OF MICHIGAN
Generated on 2019-06-08 18:01 GMT / http://hdl.handle.net/2027/mdp.39015073447636
Public Domain in the United States, Google-digitized / http://www.hathitrust.org/access_use#pd-us-google

injiziert werden. Zur schnelleren Anästhesierung kann man auch das halbe Volumen einer 0,5% Lösung benutzen. In dem durch die beiden Binden abgeschlossenen Gebiete tritt die Empfindungslosigkeit besonders bei Verwendung der stärkeren Lösung sehr rasch ein, doch ist nach einiger Zeit ebenso der ganze periphere Gliedabschnitt auch jenseits der distalen Binde durch Leitungsanästhesie gegen Schmerzeindrücke unempfänglich. Resektionen, Nekrotomien, Sehnenüberpflanzungen etc. können dann ohne Schmerz für den Pat. vorgenommen werden. Eine Intoxikation durch Novokain ist nach B's Erfahrungen aus mehrfachen Gründen nicht zu fürchten, besonders wenn man die Vorsicht gebraucht, nach Beendigung der Operation die periphere Binde ganz abzunehmen und die zentrale vorübergehend soweit zu lockern, bis durch das einströmende Blut die noch vorhandene Novokainlösung aus den Gefässen in die Operationswunde hinausgeschwemmt wird. Das Verfahren dürfte wohl gerade für die Chirurgie der Extremitäten von grosser Wichtigkeit sein. **Ottendorff**-Hamburg-Altona.

6) **Tachau.** Beiträge zur Lumbalanästhesie mit Stovain.

Dissert. Göttingen 1908.

T. berichtet über 57 Fälle, bei denen in der Göttinger Universitätsfrauenklinik die Lumbalanästhesie mit Hilfe des Billonschen Präparates ausgeführt wurde. 39 mal gelang die Analgesie gut und reichte bis zum Schluss der Operation, 11 mal musste, nachdem die Lumbalanästhesie mindestens eine Stunde ein schmerzloses Operieren gestattet hatte, noch die Chloroform- bezw. Aethernarkose zu Hilfe genommen werden, 4 mal war die Anästhesie ungenügend, 3 mal versagte sie vollständig. In 3 Fällen erfolgte nach mehreren Tagen der Exitus, doch war nicht mit Sicherheit ein ursächlicher Zusammenhang mit der Lumbalanästhesie nachzuweisen. Nach- und Nebenwirkungen waren häufig. **Blencke**-Magdeburg.

7) **A. Köhler** (Wiesbaden). Ueber eine häufige, bisher anscheinend unbekannte Erkrankung einzelner kindlicher Knochen.

Münch. med. Wochenschr. 1908. Nr. 37, S. 1923.

Bei 3 Knaben im Alter von 5—9 Jahren fand K. bei der röntgenologischen Untersuchung der Füsse, an denen über Schmerzen geklagt wurde, eine typische Erkrankung des Os Naviculare. Dies hatte nur $^1/_4$—$^1/_2$ der normalen Grösse, hatte eine unregelmässige Gestalt, zeigte keine Architektur und hatte vermehrten Kalkgehalt. In

Digitized by Google
Original from UNIVERSITY OF MICHIGAN
Generated on 2019-06-08 18:01 GMT / http://hdl.handle.net/2027/mdp.39015073447636
Public Domain in the United States, Google-digitized / http://www.hathitrust.org/access_use#pd-us-google

einem Fall, in dem beide ossa navicularia von der Erkrankung ergriffen waren, waren auch beide Patellen befallen. Nach $1^1/_2$—$2^1/_2$ Jahren in allen Fällen Spontanheilung und Rückkehr der Knochen zum Normalen in Bezug auf Grösse, Gestalt, Architektur und Kalkgehalt.

Bezüglich der Aetiologie weiss man nichts. Den Einwand Stiedas, dass es sich um „normale Wachstumserscheinungen" handle, weist K. zurück, da ja Schmerzen mit der Anomalie verknüpft waren. Merkwürdig ist, dass gerade immer das Naviculare befallen war, während alle anderen Knochen normal waren.

Ewald-Hamburg.

8) **Beck** (Russland). Ueber Osteoarthritis deformans endemica im Transbaikalgebiet.

Arch. f. klin. Chir. Bd. 86, H. 3, S. 662.

B. beobachtete unter der einheimischen Bevölkerung von Transbaikalien eine eigenartige Skeletterkrankung, die vor allem durch ihre ungewöhnliche Häufigkeit (32 % aller Personen) auffällt. Klinisch dokumentiert sich die Erkrankung in Verdickung der Gelenke, Knarren und Bewegungsbeschränkung, zuweilen auch in Wachstumsstörungen. Auch die verschiedenen Vorsprünge der Knochen sind zum Teil vergrössert. Das sehr chronisch verlaufende Leiden beginnt meist in den Fingergelenken, um später die Ellenbogen-, Knie-, Fuss- und Zehengelenke zu ergreifen. Schulter- und Hüftgelenk bleiben meist frei. Die Röntgenaufnahmen zeigen Abflachung, aber zugleich Verbreiterung der Epiphysen und Verdickung der Knochenvorsprünge. Die Diaphysen sind in der Regel unverändert, an den Epiphysenlinien lässt sich vielfach frühzeitige Verknöcherung feststellen, wodurch die Wachstumshemmung erklärt wird. Gegen alle sonst bekannten Knochenerkrankungen ist dies Leiden genau abzugrenzen. Am nächsten steht ihm noch die Arthritis deformans. Verf. glaubt eine osteomalacische Veränderung der Knochen annehmen zu müssen, wobei die Abflachung der Epiphysen durch das Körpergewicht resp. ebenso wie die Vergrösserung der Knochenvorsprünge durch Zug der Muskulatur verursacht würde. Als Ursache ist nach der Ansicht B's das Trinkwasser anzusehen, wodurch sich auch das endemische Auftreten erklären würde. Am häufigsten beginnt die Erkrankung in der Wachstumszeit vor der Pubertät (zwischen 8 und 13 Jahren). Das Leiden kann zum Stillstand kommen, besonders wenn der Pat. in eine Gegend versetzt wird, welche bisher von der Erkrankung frei war.

Ottendorff-Hamburg-Altona.

Digitized by Google
Original from UNIVERSITY OF MICHIGAN
Generated on 2019-06-08 18:01 GMT / http://hdl.handle.net/2027/mdp.39015073447636
Public Domain in the United States, Google-digitized / http://www.hathitrust.org/access_use#pd-us-google

9) **Seedorf.** Ueber Knochenplastik nach Exstirpation eines Knochensarkoms.

Dissert. Kiel 1908

S. berichtet über einen Fall aus der Kieler chirurgischen Klinik, bei dem wegen eines Osteochondrosarkoms das os metatars. I und das os cuneiforme I entfernt werden mussten. Um den dadurch entstandenen Defekt zu decken, wurden das os metatars. II und os cuneiforme II gespalten und die abgespaltenen Teile in die Lücke verpflanzt, zugleich die 1. Phalange des os metatars. I angefrischt. Der Erfolg war ein guter. **Blencke**-Magdeburg.

10) **Barth** (Danzig). Ueber Osteoplastik.

Arch. f. klin. Chir. 86 Bd., H. 4, S. 859.

An mehreren Fällen zeigt B., dass Leichenknochen, der als steriles Material zum Ersatz von Knochendefekten benutzt wurde, recht wohl einheilen kann, aber später immer der Resorption anheimfällt. Verwendet man dagegen periostbekleideten Knochen, der unter aseptischen Kautelen einem anderen Teil des Körpers entnommen wird, so heilt dieser ein und produziert sogar neues Knochengewebe, welches sich in seiner Form dem durch ihn ersetzten Knochen nähert. Dass man durch Implantation toter Knochensubstanz bei vorhandenem Periost unter Umständen gute Erfolge erzielen kann, zeigt ein Fall von starker Verbiegung der unteren Extremitäten infolge juveniler Osteomalacie, bei dem die zwecks Korrektur ausgeführten Osteotomien nicht konsolidieren wollten. Erst als B. bei den Osteotomien zugleich Knochenkohle in die Markhöhle implantierte, wurde die nötige Festigkeit des Kallus erreicht, da jetzt das knochenbildende Gewebe das nötige Material zum Aufbau vorfand.

Ottendorff-Hamburg-Altona.

11) **Lexer** (Königsberg). Ueber Gelenktransplantation.

Mediz. Klinik 1908. Nr. 22, S. 817.

Um der Forderung gerecht zu werden, die Gelenkform möglichst normal zu gestalten und gleichzeitig Gelenkknorpel als das normale Material zwischenzulagern, gelangte L. bei der Frage der Mobilisierung knöchern versteifter Gelenke zu den Versuchen der Gelenktransplantation, die zu ebenso bedeutsamen wie staunenswerten Erfolgen geführt haben.

Bei einem 38jährigen Mann wurde wegen eines Sarkoms des linken oberen Tibiaendes etwas mehr als das obere Drittel des Knochens reseziert. Aus dem gleichzeitig amputierten rechten Bein

Digitized by Google
Original from UNIVERSITY OF MICHIGAN
Generated on 2019-06-08 18:01 GMT / http://hdl.handle.net/2027/mdp.39015073447636
Public Domain in the United States, Google-digitized / http://www.hathitrust.org/access_use#pd-us-google

eines an Altersbrand leidenden Mannes wurde darauf dasselbe etwas längere Stück der Tibia samt Periost und Knorpel reseziert, unten angespitzt und in die Markhöhle des Tibiaendes eingekeilt. Lig. patellare prop. und Gelenkkapsel vernäht. Nach 5 Wochen aktive und passive Bewegungen, nach 7 Wochen Gehen im Schienenhülsenapparat. Nach 3 Monaten kann Pat. den Unterschenkel um 45° aktiv beugen und strecken. Dass die Tibiagelenkfläche aus einem rechten Bein stammte, ergab keinen Nachteil. Jetzt, nach 8 Monaten, gelingt die Beugung bis zum rechten Winkel. Ein Hydrops des Gelenks verschwand nach zweimaliger Punktion. Das Röntgenbild zeigt Kallus an der Einkeilungsstelle und scharfe Konturen der Gelenkfläche. Die Knochenplombe, die die Markhöhle ausfüllt, ist um die Hälfte verkleinert und zwar von der Epiphyse her, so dass man das Eindringen von Gefässen in die Spongiosa von der Peripherie her annehmen muss. — Seitliche Bewegungen sind nicht mehr möglich. Der Mann kann gut und sicher ohne Apparat laufen. Das Fehlen der Kreuzbänder schadet nichts!

In ähnlicher Weise konnte L. die obere Hälfte des Humerus, die untere Hälfte der Ulna, die Grundphalanx eines IV. Fingers ersetzen und eine gute Beweglichkeit erzielen.

Ferner hat L. ein ankylotisches Kniegelenk durch Transplantation der beiden Gelenkflächen samt den Kreuzbändern ersetzt. Die beiden Epiphysen, 1, 1½ fingerbreit, wurden aus dem amputierten Bein eines an Altersbrand leidenden Mannes reseziert, die Kapsel abpräpariert, die Menisken entfernt. An die Wundflächen des Femur und der Tibia, die beide rechtwinklig synostotisch verwachsen waren und keilförmig reseziert wurden, wurden die beiden Epiphysenstücke durch Nagelung befestigt. Darauf wurde das Lig. patellare prop. mitsamt der Patella darüber genäht. Da letztere festwuchs, musste sie nachträglich entfernt werden, wobei man feststellen konnte, dass die Epiphysen fest mit dem Knochen verbunden waren, dass die Gelenkflächen normal aussahen, und dass die inzidierten Kreuzbänder etwas bluteten. Es wurde in 4 Monaten eine passive Beweglichkeit von 45° erzielt.

In einem gleichen Fall (26jähriges Mädchen, rechtwinklige Synostose des linken Kniegelenks nach Tuberkulose) wurde ebenfalls die Transplantation beider Gelenkenden ausgeführt, hier sogar unter Stehenlassen der Menisken.

Um eine neue Gelenkkapsel herzustellen, hat L. die Serosa einer Hydrozele (12 : 12 cm) transplantiert und damit eine vermehrte Beweglichkeit geschaffen.

Digitized by Google
Original from UNIVERSITY OF MICHIGAN
Generated on 2019-06-08 18:01 GMT / http://hdl.handle.net/2027/mdp.39015073447636
Public Domain in the United States, Google-digitized / http://www.hathitrust.org/access_use#pd-us-google

Schliesslich ist L. auch die Uebertragung des ganzen Gelenkapparats samt seiner uneröffneten Kapsel gelungen; doch liegt die Operation erst kurze Zeit zurück. — Die Schwierigkeiten dieser neuen Methode (lange Behandlungsdauer, mitunter mehrfaches Operieren, Mangel an geeignetem Operationsmaterial) verkennt T. keineswegs, empfiehlt aber mit Recht, auf den von ihm eingeschlagenen Wege neue bewegliche Gelenke herzustellen.

Ewald-Hamburg.

12) **Poncet.** Sur la tuberculose inflammatoire.

Gazette des hôp. 1908. 84, p. 1006.

Der Aufsatz ist ein Schlusswort zu einer sehr erregten Diskussion in der Société de chirurgie vom 1. Juli (s. Vereinsberichte) und richtet sich in scharfen Worten gegen die bedeutenden Chirurgen (Quénu, Kirmisson, Broca, Delbet), die sich gegen die P'schen Anschauungen ausgesprochen haben. P. weist den Vorwurf metaphysischer Unklarheit zurück und glaubt seine Theorie durch viele Fälle, die er und andere beobachtet haben, gestützt: exsudative und sklerosierende Gelenk- und andere Erkrankungen bei Tuberkulösen sind selbst tuberkulös, wenn nicht deutlich eine andere Ursache nachgewiesen werden kann.

Ewald-Hamburg.

13) **E. G. Beck** (Chicago). A new method of diagnosis and treatment of fistulous tracts, tuberculous sinuses and abscess cavities.

The Illinois Med. Journal. 1908. April.

B. verwendet für Diagnose und zugleich für die Therapie von tuberkulösen Fisteln eine Wismuth-Vaselinsalbe. Die Salbe besteht anfänglich, so lange stärkere Sekretion vorhanden ist, aus

Bismuthum subnitr.	30,0	(arsenikfrei),
Vaseline	60,0.	

Später wird eine festere Paste zur Plombierung angewendet:

Bismuth. subnitr.	30,0
Cera alba	5,0
Weiches Paraffin	5,0
Vaseline	60,0

Nach der Injektion macht er eine kurze Röntgenbestrahlung in der Annahme, das Wismuth werde dadurch radioaktiv und besonders wirksam.

Er will sehr gute, ja überraschende Erfolge auch bei sehr alten Fisteln erzielt haben. **Vulpius**-Heidelberg.

Digitized by Google
Original from UNIVERSITY OF MICHIGAN
Generated on 2019-06-08 18:01 GMT / http://hdl.handle.net/2027/mdp.39015073447636
Public Domain in the United States, Google-digitized / http://www.hathitrust.org/access_use#pd-us-google

14) **B. Dollinger.** Ueber die Behandlung tuberkulöser Abszesse und Fisteln mit der Bismuthpaste nach E. G. Beck.

Orvosi Hetilap 1908. Nr. 35.

Die behandelten Kranken litten an den verschiedensten Arten der Knochen- und Gelenkstuberkulose. Stets war spätestens nach drei bis vier Injektionen eine auffallende Besserung wahrzunehmen; einige seit Jahren bestehende Fisteln heilten sogar schon während der ersten Injektionen aus. Das Verfahren ist den bisherigen Jodoform-Injektionen darin überlegen, dass es die Heilungsdauer abkürzt; dabei ist die Bismuthemulsion geruchlos und verursacht keine Intoxikationserscheinungen.

Besonders in den Fällen multipler Fisteln erweist sich diese Methode also sehr brauchbar. **Horváth**-Budapest.

15) **K. Schiller.** Wegen Tendovaginitis tbc. gemachte Muskelresektion. Tendomuskuläre Anastomose. Vollkommene funktionelle Heilung.

Budapesti Orvosi Ujság. 1908. Nr. 17.

Sch. exstirpierte bei einem Handarbeiter ein 10 cm langes Muskelsehnenstück aus dem Extens. pollic. longus, welcher tuberkulös erkrankt war. Er nähte dann den Muskelstumpf an den Musc. indic. propr. und das periphere Sehnenstück an die Sehne desselben. Gipsverband. Trotz gestörter Wundheilung (Fisteln) hat der Patient nach Abschluss der Nachbehandlung seine Tätigkeit als Arbeiter wieder fortsetzen können. **Horvth** - Budapest.

16) **Ziehen** (Berlin). Beziehungen zwischen angeborenen Muskeldefekten, infantilem Kernschwund und Dystrophia muscularis progressiva infantilis.

Med. Klinik 1908. Nr. 34, S. 1557.

Z. beschreibt einen 18jährigen Patienten mit angeborenem einseitigen Defekt des Pectoralis major, mit Lähmung der äusseren Augenmuskeln (Ophthalmoplegia externa) und mit kongenitaler Fazialis- und Hypoglossuslähmung; — Ausfallserscheinungen, die sonst nur isoliert vorkommen. Die Störungen können so aufgefasst werden, dass die Muskeln selbst nicht zur Ausbildung gelangt sind; oder aber es kann eine Kernganglienzellenhypoplasie vorliegen. Drittens können die Defekte auf Grund kongenitaler Anlage im frühen Kindesalter erworben sein (infantiler Typus der Muskeldystrophie von Erb) und viertens wäre eine infantile Bulbärparalyse nicht auszuschliessen. Im vorliegenden Fall handelt es sich wohl

Digitized by Google
Original from UNIVERSITY OF MICHIGAN
Generated on 2019-06-08 18:01 GMT / http://hdl.handle.net/2027/mdp.39015073447636
Public Domain in the United States, Google-digitized / http://www.hathitrust.org/access_use#pd-us-google

um eine rein kongenitale Erkrankung, die keinen progressiven Charakter hat. Am wahrscheinlichsten liegt eine Kernzellenaplasie resp. -Hypoplasie vor, (vielleicht verschuldet durch Blutung intra partum, — Zangengeburt!). **Ewald**-Hamburg.

17) **Schwarz.** Ueber Muskelschmerzen.

Zentralbl. f. d. gesamte Therapie 1908. Heft 10.

Sch. unterscheidet Muskelerkrankungen, bei denen anatomische Veränderungen nachzuweisen sind, und solche ohne derartige pathologisch-anatomische Erscheinungen. Zur ersten Gruppe gehören die Myositiden, die auf ein bestimmtes ätiologisches Moment, sei es traumatischer, parasitärer oder diathetischer Natur, zurückzuführen sind. Zur zweiten Gruppe ist das ganze Heer derjenigen Erkrankungen zu rechnen, die gemeinhin als „Muskelrheumatismus" bezeichnet werden. Da keinerlei Veränderungen im Muskel gefunden werden — auch keine rheumatische Muskelschwiele — so zieht Verf. die Bezeichnung „Myalgie" vor, falls es nicht überhaupt fraglich ist, ob in vielen Fällen nicht der Sitz des Schmerzes etwa im Periost, in den Nerven oder Knochen ist. Zu dieser Gruppe zählt der „Torticollis rheumaticus", der nach Erben eine akute Gelenkaffektion ist, der Lumbago, ferner die Myalgia cervicalis und Myalgia abdominalis.

Häufig ist auch das Seitenstechen als eine Myalgie des Musc. serratus magnus aufzufassen. Verf. erwähnt ferner, dass bei den chronischen Myalgieen die Schmerzen besonders nachts exazerbieren und nicht bei Bewegungen am schmerzhaftesten sind.

Meyer-Heidelberg.

18) **Heimann.** Ueber einige subkutane Muskel- und Sehnenverletzungen an den oberen Gliedmassen.

Monatschr. f. Unfallheilk. etc. 1908. Nr. 8 und 9.

Verf. berichtet über 6 Fälle von Riss des Biceps brachii, 1 Riss des Triceps brachii und 2 Fälle von Riss des Pectoralis major. Ausführliche Beschreibung des Befundes, dessen Deutung bei den ausgesprochenen Fällen keine Schwierigkeiten bietet. Die Verletzung kann eintreten, wenn 1. der Muskel zu einem starren System durch die Kontraktion geworden ist und 2. wenn diesen sehr stark kontrahierten Muskel eine Gewalteinwirkung trifft, mag sie sich in Form des Widerstandes äussern, der von ausserhalb oder innerhalb des Körpers zu überwinden ist, oder als lebendige Kraft, die durch plötzlich eingetretene Ereignisse ausgelöst, den Körper entweder

Digitized by Google
Original from UNIVERSITY OF MICHIGAN
Generated on 2019-06-08 18:01 GMT / http://hdl.handle.net/2027/mdp.39015073447636
Public Domain in the United States, Google-digitized / http://www.hathitrust.org/access_use#pd-us-google

passiv trifft — Fall oder Schleuderung — oder durch plötzliche Kontraktion bestimmter Muskelgruppen aktiv einem bestimmten Körperteil erteilt wird. Die Therapie war in den mitgeteilten Fällen eine konservative, medikomechanische. Prognose ist nicht sicher zu stellen. Durch die Verletzung war in allen Fällen eine nennenswerte Erwerbsbeschränkung eingetreten. Die Literatur ist reichlich in der Arbeit berücksichtigt. **Meyer**-Heidelberg.

19) **Bardenheuer.** Behandlung der Nerven bei Amputationen zur Verhütung der Entstehung von Amputationsneuromen und zur Heilung der bestehenden Neurome durch die sogenannte Neurinkampsis.

Zeitschr. f. ärztl. Fortbildung 1908. H. 19.

Da die von Witzel vorgeschlagene Methode, zur Verhütung von Neuromen an Amputationsstümpfen, den Nerv zentralwärts, in weiter Entfernung von der Wundfläche des Amputationsstumpfes zu durchtrennen, nicht immer genügte, so empfiehlt B. den Nerv umzuschlagen (eventuell zugleich zu kürzen) und das umgeklappte Nervenende mit einem Muskellappen zu umlagern. Von den vielen angegebenen Methoden ist die erste die einfache Umschlagung des Nervenendes, die zweite das Hindurchziehen des umgeschlagenen Endes durch einen höher in dem Nerv angelegten Schlitz und die Vernähung und die dritte die Spaltung des Nerven und das Umschlagen jeder Hälfte zur Schnittfläche hin, auch können zwei benachbarte Nerven eingeschlagen und miteinander vernäht werden. B. näht mit dünnen Katgutnähten. Das Verfahren hat sich bei 10 Amputationen gut bewährt, ebenso konnte B. durch diese Methode 6 Fälle von bereits bestehenden Neuromen heilen. Notwendig ist aber genaueste Berücksichtigung aller Nervenäste. B. nennt das Verfahren nach *κάμπτειν* = umschlagen: Neurinkampsis.

Blencke-Magdeburg.

20) **Thilo** (Riga). Orthopädische Technik.

Arch. f. Orthopädie etc. 1908. Bd. VI, H. 2 u. 3, S. 101.

Die Technik soll jedem Arzte die Möglichkeit bieten, selbst Schienen, Korsette und Uebungsapparate herzustellen. Das Referat kann leider nur eine kurze Inhaltsangabe der Arbeit, die jedem Arzt eine Fülle von Ratschlägen und Anregungen bietet, geben.

Es werden genauer beschrieben:

I. die Druckverbände mit Filz bei frischen Malleolarfrakturen (Prinzip: gleichmässiger Druck auf die Weichteile, Be-

Digitized by Google
Original from UNIVERSITY OF MICHIGAN
Generated on 2019-06-08 18:01 GMT / http://hdl.handle.net/2027/mdp.39015073447636
Public Domain in the United States, Google-digitized / http://www.hathitrust.org/access_use#pd-us-google

freiung der Knöchel von Druck durch Filzdurchlochung) und bei Blutergelenken, ferner bei Kniegelenksschwellungen, Patellar- und Meniskusluxationen sowie Ueberbeinen;

II. verstellbare Krücken mit Riemenschweben. Der Riemen, der an den etwas federnden Enden der Krücken angebracht ist, vermindert den Druck in der Achselhöhle. Ein Verlängerungsstück kann durch Vermittlung einer 20 cm langen Blechhülse an das untere Ende der Krücke befestigt werden. Th. meint, dass viel mehr Patienten Krücken benutzen sollten, als es tatsächlich geschieht. Die Krücken könnten zweckmässig die Stütz- und Entlastungsvorrichtungen, wie sie bei Gelenkerkrankungen üblich sind, ersetzen;

III. Korsette mit Drahteinlagen. Ueber Trikot kommen 3—4 Lagen Gipsbinden, darüber zirkulär 6—7 Stück 1 mm Eisendraht, ferner 2—3 mm starke Längsdrähte hinten und vorn, darauf wieder 3—4 Gipsbindenlagen. Dann lässt man das Korsett 1 Stunde lang am Körper trocknen, nimmt es darauf ab, trocknet es völlig und versieht es mit Haken, ev. auch mit Achselstützen. — Zelluloidkorsette macht Th. einfach über dem Modellverband (Abguss ist unnötig). Für ganz Arme werden über dem Trikot einfach Leinenbinden mit Leim durchtränkt sowie Drahteinlagen gelegt. Das Korsett wird innen und aussen mit Zelluloidlösung gestrichen. — Zugkorsetts werden mit Rundstäben verstärkt, auch die Hüftbügel und Achselstützen werden aus letzteren gefertigt. — Die Kopfstütze wird aus einem Stück Draht zurechtgebogen, die notwendigen Stützpunkte werden mit Filz gepolstert.

Ferner wird eine Liegerolle beschrieben, mit Holzwolle vollgestopft, mit zwei Gurten versehen zur Befestigung an den Leib, zur Ueberkorrektur der skoliotischen Wirbelsäule;

IV. verstellbare Schienen stellt Th. aus Blech und Draht her und zieht dieses Material der Pappe vor. Die Gehschiene wird aus Flacheisen gefertigt. Spitzfüsse, Klump- und Plattfüsse werden nach dem Redressement mit zweckmässig gebogenen Drahtschienen in Ueberkorrektur gehalten. — Besonderer Wert wird auf die Stiefel gelegt, deren Sohle beim Klumpfuss nach aussen, beim Plattfuss nach innen verbreitert sein muss und zur Verstärkung noch an Vordersohle und Absatz ein queres Bandeisen trägt, das 1 cm über die Sohle hinausragt. Das Tragen von Plattfusseinlagen verwirft Th. mit H. v. Meyer. Gegen den Hackenfuss verwendet er eine vom Unterschenkel zur Fussspitze ziehende Drahtschiene.

Digitized by Google
Original from UNIVERSITY OF MICHIGAN
Generated on 2019-06-08 18:01 GMT / http://hdl.handle.net/2027/mdp.39015073447636
Public Domain in the United States, Google-digitized / http://www.hathitrust.org/access_use#pd-us-google

Hammerzehen werden mit Heftpflaster auf Einschubsohlen oder Stücken von Sohlenleder fixiert.

In derselben Weise wie für die unteren werden für die oberen Extremitäten Schienen aus Draht und Blech hergestellt, und Frakturen damit behandelt, wobei besonderes Gewicht auf die Funktion der Gelenke gelegt wird (funktionelle Behandlung frischer Unterarmfrakturen), so dass Versteifungen fast immer vermieden werden können. Kommen letztere zur Behandlung, so werden sie durch regulierbaren Zug oder Druck in der Schiene mobilisiert. Die krummen steifen Finger werden mit einfachen gepolsterten Bandeisen, die zunächst genau der Krümmung der Finger entsprechen, langsam gestreckt. Für die Daumenversteifung sind besondere Apparate konstruiert. — Beim Schreib- und Klavierkrampf wird auf systematische Uebungen das grösste Gewicht gelegt; der Federhalter wird mit Uebergehen des Daumens an den zweiten und dritten Finger bandagiert. — Zur Beugung steifer Finger werden Baumwollhandschuhe benutzt, an deren Spitzen Dochte genäht sind, die der Pat. selbst durch am Handgelenk befestigte Schnallen zieht. Die Finger kommen über einen Rundstab zu liegen, dessen Durchmesser immer mehr verkleinert wird.

Bezüglich der Bewegungen tritt Th. der alten und veralteten Anschauung entgegen, dass entzündete Gelenke durch feste Verbände in Ruhe gehalten werden müssten, und nicht bewegt werden dürften. An Beispielen beweist er, dass man auch hier durch sofort vorgenommene aktive und passive und Widerstandsbewegungen Versteifungen verhüten kann. Die Uebungen nimmt der Pat. selbst vor und zwar an ungemein vereinfachten Apparaten, die in der Hauptsache aus Schnur, Rolle und Gewicht bestehen und deren Konstruktion durch Figur und Beschreibung für jedes Gelenk genau erläutert ist. Es werden Krankengeschichten von versteiften Blutergelenken, von Scharlach- und anderen infizierten, auch tuberkulösen Gelenken mitgeteilt, die durch Massage und Bewegungen zu einer recht befriedigenden Funktion gebracht wurden.

Der Wert der Widerstandsbewegungen wird eingehend besprochen, und folgendes Gesetz aufgestellt: Widerstandsbewegungen müssen weniger ermüdend wirken, als Bewegungen, die ohne äussere Widerstände ausgeführt werden. Aus mechanischen und physiologischen Ueberlegungen ergibt sich das Grundprinzip bei der Aufstellung der Apparate: die Rolle ist so zu stellen, dass Rollschnur und Längsachse des bewegten Körperteils annähernd einen rechten

Digitized by Google
Original from UNIVERSITY OF MICHIGAN
Generated on 2019-06-08 18:01 GMT / http://hdl.handle.net/2027/mdp.39015073447636
Public Domain in the United States, Google-digitized / http://www.hathitrust.org/access_use#pd-us-google

Winkel bilden, wenn der bewegte Körperteil die Mitte zwischen äusserster Beugung und Streckung eingenommen hat.

Damit kommt Verf. auf die Kraftmessungen mittels der Rollenzüge zu sprechen, die erlauben, die Wirkung einer Kraft zahlenmässig (durch die Gewichtsmenge) auszudrücken; (höchst wichtig für die Unfallpraxis). Th. unterscheidet da zwischen der einmaligen Maximalleistung und der Dauerleistung.

Bei der genauen Beschreibung der Ausführung seiner passiven Bewegungen stellt er folgendes als Regel für die Konstruktion der Apparate auf: das Gewicht korrigiert die fehlerhafte Stellung, die Hand des Pat. zieht wieder in die fehlerhafte Stellung zurück, um so den Hin- und Hergang der Bewegung zu bewirken.

Bei den Widerstandsbewegungen fängt Th. mit einigen Gramm an und steigert allmählich bis zum Höchstgewicht. So kann er aus einer Spur der Funktion (bei zentralen und peripheren Lähmungen) wieder normale Verhältnisse schaffen. — —

Alle die von Th. auf 19 Tafeln wiedergegebenen Vorrichtungen, Schienen und Apparate stellen ein Universum der Improvisationstechnik dar, die beweisen, mit wie einfachen Mitteln der Arzt sich ohne Bandagisten und Mechaniker behelfen kann. Wenn man auch nicht in allem die z. T. immerhin etwas primitiven Apparate anzuwenden braucht, so wird doch jeder Arzt und auch Orthopäde aus den interessanten, in lebhaftem Stil geschriebenen Mitteilungen Nutzen ziehen können. **Ewald** - Hamburg.

21) **Gocht** (Halle). Einige technische Neuerungen.

Zeitschr. f. orthop. Chir. Bd. XX, S. 266.

G. beschreibt einen Gipsbindentisch mit eingesetzten Wasserbecken und aufstehenden Bindenkästen. Der Tisch enthält ausserdem noch eine ziemlich breite Fläche und zwei Schubladen. Eine einfache Schulterarmschiene, die zur Erhaltung der Abduktionsstellung im Schultergelenk bei Arthrodesen, Entzündungen und Verletzungen dienen kann, hat Verf. gute Dienste geleistet. Die Schiene besteht aus einem sich um den Thorax herumlegenden Halbring, von dem eine Stütze zur Achselhöhle emporsteigt und sich in der Länge des Armes fortsetzt. Das Ellenbogengelenk kann dabei beweglich bleiben. Für viele Fälle von Plattfussbeschwerden sind Einlagen aus Leder empfehlenswert, die über einem Gipsmodell des Fusses gewalkt und durch zwei Stahlspangen oder eine getriebene Sohlenplatte verstärkt werden. **Ottendorff** - Hamburg - Altona.

Digitized by Google
Original from UNIVERSITY OF MICHIGAN
Generated on 2019-06-08 18:01 GMT / http://hdl.handle.net/2027/mdp.39015073447636
Public Domain in the United States, Google-digitized / http://www.hathitrust.org/access_use#pd-us-google

22) **C. Rosenthal** (Berlin). Zur Physiologie der Massage.

Zeitschr. f. phys. u. diät. Ther. Bd. XII, H. 6, 7 u. 9.

I. Ueber den Einfluss der Massage auf die elektrische Erregbarkeit des ermüdeten und ruhenden Muskels.

Die Versuche wurden am enthirnten Frosch vorgenommen und zwar an der Unterschenkelmuskulatur, bei der nach Ruhe, Tetanus und 5 Minuten langer Massage der Schwellenwert des Muskels festgestellt wurde. Es ergab sich eine erhebliche Steigerung der elektrischen Erregbarkeit, wenn der ermüdete Muskel massiert wurde. Auf den nicht ermüdeten Muskel hat die Massage bezüglich der Erregbarkeit keinen Einfluss: Die Massage entfernt die Ermüdungsstoffe (Milchsäure, Kohlensäure u s. w.), die die Erregbarkeit des Muskels herabsetzen. Beim Warmblüter und beim Menschen ist letztere bei dem tetanisierten Muskel im Gegensatz zum Frosch erhöht; erst nachdem mehreremal der Muskel in Tetanus versetzt war, trat eine Herabsetzung ein. Beim Menschen (in Hypnose!) wurde sie erst nach einem 6 Minuten währenden Tetanus erreicht. Dann aber stieg die Erregbarkeit nach einer 5 Minuten dauernden Massage mehr als nach 5 Minuten langer Ruhe.

II. Die Behandlung der Fettleibigkeit durch Massage und die Wirkung der letzteren auf das Fettgewebe.

Nach einer Beschreibung der üblichen allgemeinen Körpermassage bespricht Verf. die Wirkung derselben: Erhöhung der Hautsekretion und -atmung, Anregung der Darmperistaltik, Vermehrung der Stickstoffausscheidung, bessere Diurese (Versuche an Mensch und Tier), Förderung des Stoffwechsels und der Blutzirkulation. Da oft auch eine lokale Wirkung der Massage behauptet wird — Zertrümmerung der Fettträubchen durch Knetung! — hat R. die eine Hälfte der Bauchhaut von Hund und Katze massiert. Die mikroskopischen Vergleichspräparate bewiesen, dass das Fettgewebe keine Läsion durch noch so kräftigen Druck erfährt, wohl aber Muskelzerreissungen zustande kommen können. — Die gewaltsame Bearbeitung der Bauchdecken zwecks Entfettung ist also zu verwerfen! —

III. Plethysmographische Untersuchungen über die Volumveränderung des menschlichen Arms durch Massage.

Dass der Lymph- und Blutstrom ganz erheblich durch Massage beschleunigt werden kann, ist bekannt. Um über die Volumzunahme eines massierten Gliedes Aufschluss zu erhalten, musste die Versuchsperson ein 2 Kg-Gewicht in die Hand nehmen, solange sie konnte

Digitized by Google
Original from UNIVERSITY OF MICHIGAN
Generated on 2019-06-08 18:01 GMT / http://hdl.handle.net/2027/mdp.39015073447636
Public Domain in the United States, Google-digitized / http://www.hathitrust.org/access_use#pd-us-google

den Arm beugen und strecken, wurde dann hypnotisiert (um psychische Beeinflussung auszuschalten), und der Arm wurde so schnell wie möglich in den Plethysmographen eingeführt. Es zeigte sich, dass der ermüdete Arm voluminöser ist, aber ziemlich schnell wieder an Volum verliert. Wurde der ermüdete Arm effleuriert, so blieb die Volumzunahme länger bestehen und erreichte erst ganz allmählich einen tieferen Stand.

IV. Einfluss der Massage auf die Blutzusammensetzung.

Aus den Versuchen (Zählung der Leucocyten vor, sogleich nach 5 Minuten langer Massage und 20 Minuten nach dieser) wurde gefolgert, dass sogleich nach der Massage die Leucocytenzahl steigt, aber bald wieder zur Norm fällt. Die Wirkung der Massage ist eine lokale.

Ewald-Hamburg.

23) **Zweig.** Beiträge zur Begutachtung der Wirbelsäulenverletzungen.

Ärztl. Sachverständigen-Zeitung 1908, No. 15.

Mitteilung von 6 Fällen von Wirbelsäulenverletzung, bei denen nur in einem Fall — allerdings erst 1½ Jahr nach dem Unfall — die Diagnose gestellt war, während die anderen Fälle z. T. als traumatische Neurose, zwei sogar als Simulation begutachtet waren. Z. fordert deshalb zur Sicherung der Diagnose bei jedem Fall, dessen subjektive Klagen auf die Gegend der Wirbelsäule hinweist, eine Röntgenuntersuchung, die evtl. zu wiederholen wäre, da die „traumatische Neurose“ in nicht wenigen Fällen nur als ein für einen Reizzustand des Nervensystems sprechender Symptomenkomplex anzusehen sei, hinter der sich oft schwere Erkrankungen, wie in den vorliegenden Fällen der Wirbelsäule, verbergen.

Meyer-Heidelberg.

24) **Baradulin.** Zur Kasuistik der Halsrippen.

Monatsschr. f. orthop. Chir. 1908, No. 5.

Mitteilung zweier einschlägiger Fälle, bei denen sich störende Symptome erst im höheren Alter einstellten, als Hauptsymptom war eine Geschwulst in der fossa supraclavicularis nachweisbar und leichte nervöse Störungen im Arm. Das Röntgenbild bestätigte die Diagnose.

Meyer-Heidelberg.

25) **Möhring** (Kassel). Der tragbare Heilapparat bei der Skoliose.

Zeitschr. f. orthop. Chir. Bd. XX, S. 240.

Verf. verwirft auf Grund seiner Erfahrungen sowohl das

Digitized by Google
Original from UNIVERSITY OF MICHIGAN
Generated on 2019-06-08 18:01 GMT / http://hdl.handle.net/2027/mdp.39015073447636
Public Domain in the United States, Google-digitized / http://www.hathitrust.org/access_use#pd-us-google

Hessingkorsett wie die Panzer aus starrem Material. M's Stützapparat besteht aus einem federnden Beckengürtel, zwei neben der Dornfortsatzlinie laufenden Rückenstäben und einem auf der Vorderseite aufsteigenden winklig gebogenen Stab, dessen einer Teil einen federnden Druck auf den vorderen Rippenbuckel ausübt und dessen anderer Teil den Druck des von den Rückenstäben ausgehenden und den hinteren Rippenbuckel komprimierenden Gummizuges von den konkaven Teilen des Thorax fernhält. M. rühmt seinem Apparat Einfachheit in Anfertigung und Anlegung nach, sowie hervorragende Wirksamkeit in Bezug auf die Korrektur der Skoliose, sodass Verf. ihn als „Heilapparat" bezeichnen möchte.

Ottendorff - Hamburg - Altona.

26) **Kaufmann.** Der Funktionsausfall des linken M. sacrospinalis als Unfallfolge.

Monatsschr. f. Unfallheilk etc. 1908, No. 8.

Bei einem Eisenbahnunfall erlittene schwere Verletzung der linken Lendengegend mit folgendem Funktionsausfall des linken M. sacrospinalis: Unmöglichkeit des Stehens auf der linken Seite und Einsinken des Körpers nach links beim gewöhnlichen Gehen.

Meyer - Heidelberg.

27) **Stich** (Bonn). Ueber die Erfolge der operativen Behandlung der Fussgelenkstuberkulose.

Deutsche med. Wochenschr. Nr. 28. S. 1227.

Verf. berichtet über die Erfahrungen der Garrèschen Klinik in Bezug auf die konservative und die operative Behandlung der Fussgelenkstuberkulose. Für die konservative Methode ist Verf. nicht sehr eingenommen, da die am häufigsten beobachtete ossäre Form der Tuberkulose und ihre Multiplizität eine ungünstige Prognose stellen lässt. Konservativ behandelt wurden zunächst alle Fälle, doch liess sich die Behandlung nur etwa in $^1/_4$ der Fälle durchführen. Der Erfolg war aber danach auch ein vorzüglicher. Die anderen Dreiviertel (bei Zuzählung der von vornherein operierten kommen sogar 83 Proz. aller Pat. heraus) mussten operiert werden. In den meisten Fällen wurde die Resektion des Fussgelenkes gemacht, das blosse Evidement führte seltener zum Ziele. Sehr oft wurde gerade bei Kindern beobachtet, dass durch stärkeres Wachstum des Kalkaneus die durch die Resektion bedingte Verkürzung teilweise ausgeglichen wurde. Konservative Behandlung ist nach St. eigentlich nur dann indiziert, wenn keine Erkrankung der

Digitized by Google
Original from UNIVERSITY OF MICHIGAN
Generated on 2019-06-08 18:01 GMT / http://hdl.handle.net/2027/mdp.39015073447636
Public Domain in the United States, Google-digitized / http://www.hathitrust.org/access_use#pd-us-google

Knochen besteht und nur ein Gelenk befallen ist. Macht das Leiden trotzdem Fortschritte oder zeigt es in langer Zeit keine Besserung, so wird operativ eingegriffen, während in allen anderen Fällen von vornherein operiert wird. **Ottendorff**-Hamburg-Altona.

28) **Lozano y Ponce de Leon.** Un caso de tumor blanco avanzado, curado sin operación.

Rev. de Med. y Cirug. pract. de Madrid. Nr. 1037 v. 7. VIII. 08.

Bericht über die Heilung einer schweren Tuberkulose des Fussgelenkes bei einem 5jähr. Mädchen durch Ruhe, Gipsverbände und Jodoforminjektionen. Der Fall war deswegen von Interesse, weil den Eltern des Kindes von einem hervorragenden Chirurgen die Amputation dringend angeraten worden war. Im Anschluss an diesen Fall erörtert L. an der Hand seiner Statistik die Frage von der Heredität der Tuberkulose und kommt zu dem Schlusse, dass es eine direkt ererbte tuberkulöse Erkrankung nicht gibt, dass sogar die Kinder tuberkulöser Eltern eine zirka 10 Jahre währende Immunität geniessen. **Stein**-Wiesbaden.

29) **Lehr** (Dresden). Ueber eine Verdickung des Taluskörpers als Ursache von Klumpfussrezidiven.

Zeitschr. f. orthop. Chir. Bd. XX, S. 155.

In einer Anzahl von Fällen, in denen trotz entsprechender Behandlung Rezidive auftraten, fand Verf. als Ursache eine Volumvermehrung des Talus speziell auf der Aussenseite, die beim Redressement ein Eintreten des Talus in die Malleolengabel verhindert. Teils scheint diese Verdickung angeboren zu sein, teils auch glaubt Verf., dass die Quetschungen und Zerrungen des Talus und seines Periosts durch das vorhergehende Redressement einen Wachstumsreiz ausgeübt haben könnten. Therapeutisch wurde der Talus durch schichtweises Abtragen auf der Aussenseite verkleinert, bis er in die Malleolengabel hineinpasste.

Ottendorff-Hamburg-Altona.

Kongressberichte, Vereinsnachrichten etc.

V. Kongress der italienischen orthopädischen Gesellschaft.

30)

Abgehalten zu Rom am 26. Oktober 1908.

Buccheri. Il trattamento delle deformità articolari.

Digitized by Google
Original from UNIVERSITY OF MICHIGAN
Generated on 2019-06-08 18:01 GMT / http://hdl.handle.net/2027/mdp.39015073447636
Public Domain in the United States, Google-digitized / http://www.hathitrust.org/access_use#pd-us-google

Redner zeigt sich als entschiedener Anhänger der unblutigen Therapie der verschiedenen durch die verschiedenartigsten Ursachen hervorgerufenen Gelenkdeformitäten.

Salaghi beschäftigt sich mit der mechanisch-orthopädischen Behandlung der Gelenkdeformitäten.

In dem allgemeinen Teil bemerkt er, dass zuweilen die Prophylaxe sich mit der Behandlung der Deformitäten selbst deckt, und tadelt in dieser Hinsicht die irrationelle Gewohnheit einiger Chirurgen, welche die Gelenke auch bei einfachen Kontusionen und bei Distorsionen immobilisieren.

Er erklärt sich im Prinzip gegen die plötzliche Mobilisierung der verschiedenen arthrogenen Kontrakturen nicht nur wegen der örtlichen Folgen, sondern auch wegen der Gefahren für das Leben des Pat. und bemerkt mit Recht, dass andererseits der Hämarthros und die Reaktionserscheinungen, welche auf das „Brisement forcé“ folgen, die Aussetzung der Behandlung notwendig machen und zum Verlust des erzielten Vorteils führen.

Ref. gibt der manuellen Gymnastik vor der instrumentellen den Vorzug und beschränkt die Indikationen der letzteren auf die Vervollständigung der Behandlung.

In dem speziellen Teil beginnt er mit der Behandlung der Kontrakturen der Schulter, wobei er die glänzenden, durch Gymnastik und Massage erreichbaren Resultate hervorhebt.

Bei den Frakturen des Ellenbogens hält er es für zweckmässig, von Anbeginn an auf die Immobilisierung zu verzichten, da bei ihnen die Pseudarthrose als ein günstiger Ausgang zu betrachten sei. Er macht auf die Notwendigkeit aufmerksam. die Immobilisierung bei den Frakturen des unteren Endes des Radius auf das Geringstmögliche zu reduzieren, zur Vermeidung der Steifheit des Handgelenkes, speziell bei älteren Personen.

Bei den weniger schweren Koxitiden hält Ref. den grossen Entlastungsapparat nach Hessing nicht für notwendig, sowohl wegen der Konstruktionsschwierigkeiten desselben wie wegen der Ernährungsstörungen der Muskeln, zu denen seine Anwendung führt. Vielmehr zieht er einen einfachen Kontentivapparat aus Leder vor, der Oberschenkel und Becken einschliesst und dem hosenartigen Gipsverband ähnlich ist.

Beim nicht schweren rachitischen Genu valgum der Kinder verwendet er während der Nacht und einige Stunden des Tages die äusserst einfache Schiene von Owen; in den Fällen, wo er

Digitized by Google
Original from UNIVERSITY OF MICHIGAN
Generated on 2019-06-08 18:01 GMT / http://hdl.handle.net/2027/mdp.39015073447636
Public Domain in the United States, Google-digitized / http://www.hathitrust.org/access_use#pd-us-google

zu einem tragbaren Apparat greift, hebt er die Artikulation des Knies auf.

Bei vielen Klumpfüssen sind drei bis acht Umwindungen mit Leinwandbinde besser als jeglicher orthopädische Apparat zur Beihehaltung der progressiven durch die Redressementmanipulationen erzielten Korrektion.

Anzilotti. Sull' azione osteogenetica della gelatina e dei sali di calcio. (Ricerche cliniche e sperimentali.

Redn. berichtet, seine bereits auf dem vorigen Kongress der orthopädischen Gesellschaft mitgeteilten Untersuchungen fortgeführt zu haben. Bei verschiedenen Kranken hat er Injektionen mit 0,50 bis 1 % Calciumchlorid enthaltender Gelatine vorgenommen (tiefe Injektionen in die Glutäalgegend). Er hat so konstatieren können, dass besagte Injektionen einen wohltätigen Einfluss auf die Konsolidierung ausüben, nicht nur in den Fällen von Frakturen bei normalen Individuen, sondern auch in den Fällen von verzögerter Konsolidierung, Pseudarthrosen und ausgedehnten Zerstörungen der Diaphysen der Röhrenknochen durch Osteomyelitis.

Experimentell hat er bei Kaninchen und Meerschweinchen durch die Gelatine- und Calciumchloridinjektionen rascheste Konsolidierung des Frakturenkallus erhalten und histologisch eine reichlichere und frühere Neubildung von Knochengewebe wahrgenommen.

Chemisch hat er keine Vermehrung (und zuweilen eine Verminderung) der Knochenasche der mit Injektionen (speziell mit blosser Gelatine) behandelten Tiere gesehen.

Inbezug auf die Wirkungsweise der Gelatine glaubt Redn., dass dieselbe die Bildung der Grundsubstanz des Knochens anrege und das Calcium des Organismus fixiere, damit es an den Stellen, wo es nötig ist, verwertet werde, zu welcher Annahme die Verminderung der Asche der von dem Sitz der Fraktur entfernten Knochen führen möchte.

Putti. Le iniezioni endo-articolari di ossigeno a scopo radiografico.

Redn. bemerkt, dass die fragliche Methode nicht die Verbreitung gefunden hat, welche sie verdiente. Mittelst Projektionen demonstriert er die radiographischen Resultate mit Hilfe besagter Injektionen in das Kniegelenk, welches sich durch seine anatomischen Beziehungen am besten zur Insufflierung eignet. Im Istituto Rizzoli ist man bei der Prüfung der Sauerstoffinjektionen bei der angeborenen Hüftluxation.

Digitized by Google
Original from UNIVERSITY OF MICHIGAN
Generated on 2019-06-08 18:01 GMT / http://hdl.handle.net/2027/mdp.39015073447636
Public Domain in the United States, Google-digitized / http://www.hathitrust.org/access_use#pd-us-google

Zuletzt demonstriert und erklärt Redn. den kleinen und einfachen Apparat, dessen er sich bedient und der bei niedrigem Druck chemisch reinen Sauerstoff entwickeln lässt.

Vanghetti. Motori plastici secondari.

Die Motoren können nach dem Redn. sekundär sein inbezug auf die Form und inbezug auf die Zeit.

Er hebt hervor, dass unter den sekundären Motoren inbezug auf die Form gegenwärtig zu halten sind die undurchgängige Schlinge und der Trichter. Die erstere ist charakterisiert durch Vertiefung oder Einstülpung mit Oeffnung nach oben, subkutan umsäumt durch die sehnige Schlinge.

Der zweite (Trichter) ähnlich der vorigen und anstatt terminal, seitlich auf dem Stumpf oder auf dem näheren Segment oder sonstwo angebracht, um Bewegkraft auf entfernterem, aber geeigneterem Terrain zu finden.

Die letzten Fälle von Kineplastik zeigen nach dem Redner die Notwendigkeit, Amputationsverfahren zu verwenden, welche sie ermöglichen und welche von ihm bereits unter dem Titel „Transitorische Amputationen“ angegeben worden sind.

1. Richtung der Sehnen auf ein und derselben Höhe (vor ihrer Durchschneidung) mit Vereinigung oder Ausschaltung der weniger wichtigen.

2. Wiederherstellung einer wichtigen, dem verstümmelten Segment eigenen Funktion.

3. Sparsame Resektion der Knochen nach der Methode Bunge-Casali (kreisförmige Inzision des Periosts, Entblössung des distalen Teiles des Knochens. Sektion desselben 2—3 mm von der Schnittlinie des Periosts).

4. Bildung von Schlingen und Fixierung an der besten Stelle, um irgend eine Kontraktionstätigkeit zu erhalten.

Schliesslich bemerkt er, dass die zu orthopädischen Zwecken gemachten Amputationen als rationelle bezeichnet werden sollten, um sie von den summarischen, unvermeidlichen zu unterscheiden.

Palagi. Studio radiografico di alterazioni di sviluppo del sistema scheletrico.

Im Istituto dei Rachitici zu Mailand hat Redn. drei Fälle von Zwergwuchs sowohl vom klinischen als vom radiographischen Gesichtspunkt aus studiert.

Digitized by Google
Original from UNIVERSITY OF MICHIGAN
Generated on 2019-06-08 18:01 GMT / http://hdl.handle.net/2027/mdp.39015073447636
Public Domain in the United States, Google-digitized / http://www.hathitrust.org/access_use#pd-us-google

Im 1. traf er ein infantiles Myxoedem von typischer klinischer Erscheinung und wies durch die röntgenographische Untersuchung die Verzögerung in der Verknöcherung nach.

Im 2., der sehr interessant ist durch seine Seltenheit, wies Redn. bei einem 11jährigen Mädchen eine fötale hyperplastische Chondrodystrophie nach, die in den Radiogrammen durch die enorme Proliferation der Epiphysenknorpel und die Anormalität der Verknöcherungsvorgänge der Epiphysen charakterisiert war, sowie die Verzögerung und Unregelmässigkeit in der Verknöcherung der kurzen Fuss- und Handwurzelknochen nach.

Im 3. Fall, in dem die Geschichte und die klinischen Symptome für rachitischen Nanismus sprachen, bewies der radiographische Befund zur Augenscheinlichkeit, dass es sich um eine Knochen-Knorpeldystrophie mit vielen Aehnlichkeitspunkten mit der Achondroplasie handelte.

In Ermangelung genauerer Daten, welche durch die histologische Untersuchung geliefert werden könnten, und infolge der auf dem Gebiet der Pathogenese der kindlichen Knochendystrophien noch herrschenden Unbestimmtheit hält sich Redn. nicht für berechtigt, für den eben angedeuteten Fall eine präzise Diagnose aufzustellen und gibt die ihm am wahrscheinlichsten dünkenden Hypothesen einer in einem achondroplasischen Individuum aufgetretenen Rachitis, oder einer Uebergangsform zwischen Rachitis und Chondrodystrophie oder endlich einer besonderen Dystrophie unbekannter Natur, welche Eigenschaften dieser beiden Affektionen trägt.

Diskussion. Auf eine Anfrage von Prof. Curcio, ob Redn. in den Krankengeschichten der von ihm mitgeteilten Fälle Symptome von Läsionen des zentralen Nervensystems wahrgenommen, erwidert dieser, dass nur in dem zweiten Fall die Mutter der Patientin auf gewissen Fiebererscheinungen, begleitet von Gehirnerscheinungen, bestanden habe, welche dem Auftreten der Knochendystrophie vorausgegangen sein sollen.

Guacero D'Alessandro. Tenotomie e riunioni chirurgiche di tendini a scopo di allungamento e di trapianto. (Studio sperimentale.)

Redner hat sich vorgenommen zu studieren: 1. die anatomisch-funktionelle Wiederherstellung in den sowohl durch einfache Tenotomie als durch Plastiken und Fernnaht verlängerten Sehnen; 2. die durch die Ueberpflanzung eines gesunden Muskels auf eine ausser Funktion gesetzte Sehne hervorgerufenen trophischen und

Digitized by Google
Original from UNIVERSITY OF MICHIGAN
Generated on 2019-06-08 18:01 GMT / http://hdl.handle.net/2027/mdp.39015073447636
Public Domain in the United States, Google-digitized / http://www.hathitrust.org/access_use#pd-us-google

strukturellen Aenderungen; 3. die Verwachsungsprozesse inbezug auf die verschiedenen Vereinigungsmethoden bei der Uebertragung der Muskelfunktion direkt auf den Arm des Gelenkhebels.

Durch seine fleissigen experimentellen Untersuchungen ist er zu folgenden Schlüssen gekommen: Die Tenotomie hat fast konstant die langen Muskeln durch unpassende oder ausgebliebene anatomische Rekonstruktion ausser Funktion gesetzt. Bei der Verlängerung durch Spaltungspfropfung geschieht die Sorge für die Sehnenrekonstruktion auf Kosten und Verlust der eigenen Substanz: Diese Methode wird mit Erfolg ersetzt durch die Fernvereinigung mit Zwischenschaltung der Seidenstränge.

Die Verlängerung durch Spaltung ist nur indiziert bei alten Muskelretraktionen oder Kontrakturen, bei der Deviation der Glieder (speziell Füsse), wenn die Integrität in der Sehnenkontinuität sich dem Redressement entgegenstellt.

Die Naht von Sehne auf Sehne zwecks Ueberpflanzung hat dem Redner in den verschiedenen Modalitäten gute Resultate gegeben.

Als übertrieben hat sich die Befürchtung erwiesen, dass das Sehnenstück eines gelähmten Muskels, auf das die Ueberpflanzung eines gesunden Muskels ausgeführt worden ist, nachgebe oder sich verlängere, ja vielmehr hat Redn. sehen können, dass die Sehne in dem peripheren Stück sich durch Anpassung an die neue Funktion modifiziert und kräftigt.

Schliesslich erklärt sich Redner für einen Anhänger der Befestigung der zu überpflanzenden Sehnen mittelst Nägel wegen ihrer Einfachheit und Festigkeit. Klinisch und experimentell hat er die Ueberlegenheit dieser Methode konstatieren können.

Dalla Vedova. A proposito di un caso di costola cervicale bilaterale.

In einem Fall von doppelseitiger Halsrippe, welche rechterseits wegen schwerer Kompressionserscheinungen auf den Plexus und vor allem auf die Arterie reseziert wurde, hat die radiographische Untersuchung gezeigt, dass neben der morphologischen Variation des VII. Wirbels auch eine Variation des XIX. bestand.

Aus der in Rede stehenden Beobachtung nimmt Redner Veranlassung, um auf die Erklärung Garrés und Helbings der sogenannten „Skoliose durch Halsrippe“ einzugehen und sich der Meinung Drehmanns anzuschliessen, dass die Skoliosen, welche die Halsrippe begleiten, als angeborene Skoliosen zu deuten seien.

Digitized by Google
Original from UNIVERSITY OF MICHIGAN
Generated on 2019-06-08 18:01 GMT / http://hdl.handle.net/2027/mdp.39015073447636
Public Domain in the United States, Google-digitized / http://www.hathitrust.org/access_use#pd-us-google

Diskussion. Putti erwähnt, einige Fälle von Halsrippen mit und ohne Skoliose radiographiert zu haben: falls diese bestand, war sie fast stets mit angeborenen Missbildungen der Wirbeln des cervico-dorsalen Uebergangsstückes verbunden.

Nicoletti. Ulteriore contributo all' etiologia della cosi detta „Scoliosi abituale".

Redner erinnert an seine frühere Mitteilung über den gleichen Gegenstand auf dem IV. Kongress der italienischen orthopädischen Gesellschaft und legt die Radiographien eines weiteren Falles von Scoliosis adolescentium vor, bei dem er die unvollständige Verlötung des Bogens des I. Sakralwirbels so wie beim 3. der drei auf dem vorigen Kongress illustrierten Fälle angetroffen hat. Indem er sich vorbehält, seine Untersuchungen in dieser Hinsicht fortzusetzen und ein endgültiges Urteil erst dann abzugeben, wenn ihm eine ausgedehnte Statistik zur Verfügung stehen wird, macht er auf die relative Häufigkeit der Missbildung des I. Sakralwirbels bei den funktionellen Skoliosen (besonders wenn primär lumbal) aufmerksam, gleichsam als ob dieselben als echte statische Skoliosen auf der Ebene des ersten Sakralwirbels gedeutet werden müssten.

Diskussion. Putti behauptet, es sei unrichtig von numerischen Variationen der Wirbel als Ursache von Rückgratdeviationen zu sprechen. Diese Variationen können, entgegen der Anschauung von Böhm und seiner Nachfolger, nicht Ursache von Skoliose sein, ausser unter der Bedingung, dass sie zu gleicher Zeit morphologische Variationen der Wirbelmetameren sind, was Redner durch zahlreiche Skelettuntersuchungen hat kontrollieren können. Die anatomische Tatsache stimmt vollkommen mit der logischen Induktion überein, insofern als bei den reinen und einfachen numerischen Variationen der statisch-mechanische Faktor wegfällt, wo immer die Variation symmetrisch bleibt.

Nicoletti erklärt sich vollständig einig mit Putti und erinnert dafür an die auf dem vorigen Kongress ausgesprochene Hypothese über die Aetiologie der sogenannten habituellen Skoliose, nämlich, dass die numerischen und die schweren asymmetrischen morphologischen Variationen (Fehlen eines Halbkörpers, überzählige Halbkörper etc.) zweifellos sehr frühzeitige Alterationen erzeugen, die wir klinisch als „angeboren" bezeichnen, während die leichten, klinisch in den ersten Lebensjahren nicht wahrnehmbaren morphologischen Anomalien diejenigen sind, nach welchen bei den „funktio-

Digitized by Google
Original from UNIVERSITY OF MICHIGAN
Generated on 2019-06-08 18:01 GMT / http://hdl.handle.net/2027/mdp.39015073447636
Public Domain in the United States, Google-digitized / http://www.hathitrust.org/access_use#pd-us-google

nellen Skoliosen" als den wahrscheinlichen ätiologischen Faktoren derselben radiologisch zu suchen ist.

Nicoletti. Contributo alla chirurgia conservativa degli arti.

Redn. stellt einen am 14. Juli 1908 im Spital der S. M. della Consolazione zu Rom operierten Pat. vor. Derselbe hatte eine äusserst schwere Verletzung an dem rechten Vorderarm davongetragen, mit dem er zwischen Riemen und Transmissionsrolle einer Dreschmaschine geraten war. Durch geeignete Anfrischung der Hautlappen, schonende Resektionen und Vereinigungen der Muskelbäuche der vorderen Gegend, durch Entfernung der abgesprengten Knochensplitter, Regulierung der Frakturenstümpfe, der Ulna und des Radius und darauffolgende Metallnaht der beiden Knochen, das Ganze vervollständigt durch eine ausgiebige etagenweise Drainage der verschiedenen anatomischen Lager der Region, hat Redn. das Glück gehabt, dem Pat. die rechte Hand erhalten zu können, während auf den ersten Blick die Amputation am oberen Drittel des entsprechenden Vorderarmes hätte notwendig erscheinen können.

Casalicchio. Di un corpo mobile libero nell'articolazione del gomito.

Redn. stellt einige Betrachtungen an hinsichtlich eines Falles von freiem beweglichen Körper, der sich bei der histologischen Untersuchung von knöchern-knorpeliger Natur erwies und im Istituto Rizzoli zu Bologna studiert wurde. Zunächst hebt er bei dem Fall besonders hervor, dass als ätiologisches Moment das Trauma anzusehen sei, wenngleich die objektive und radiographische Untersuchung nicht für diese Hypothese sprächen. Er bemerkt, dass es in solchem Fall möglich ist, dass der ursprüngliche bewegliche Körper an Grösse zugenommen habe und schliesst, dass der von ihm studierte bewegliche Körper zuletzt vollkommen frei geworden war.

Redn. teilt die Meinung derjenigen, welche darauf ausgehen, den Kreis der beweglichen Körper durch Traumen zu erweitern und bemerkt, dass die des Ellenbogens bedeutend häufiger sein müssen, als aus den Statistiken hervorgehe.

Er legt auch eine Radiographie eines beweglichen Körpers des Knies von zweifellos traumatischem Ursprung vor, um einen Vergleich mit der des von ihm studierten beweglichen Körpers des Ellenbogens zu geben. Schliesslich demonstriert er auch die Radiographie einer Kaninchenpfote, in der er experimentell durch Trauma einen beweglichen Gelenkkörper erzeugte.

Digitized by Google
Original from UNIVERSITY OF MICHIGAN
Generated on 2019-06-08 18:01 GMT / http://hdl.handle.net/2027/mdp.39015073447636
Public Domain in the United States, Google-digitized / http://www.hathitrust.org/access_use#pd-us-google

Alessandri. Lussazione iliaca e frattura del collo del femore con neoartrosi e sinovite vegetante.

Redner teilt den Fall einer jungen Frau mit, welche im Februar 1907 eine traumatische Läsion der linken Hüfte von anfänglich zweifelhafter Diagnose davontrug und die, als er die Pat. im März 1908 untersuchte, eine hintere Luxation (Darmbeinvarietät) war. Es bestand keine Rotation der Extremität und diese konnte, abgesehen von der sichtlichen Verkürzung, als in normaler Haltung befindlich bezeichnet werden. Die Radiographie zeigte deutlich die Verlagerung des Kopfes, anormal die Beziehungen zwischen Kopf und Diaphyse und die Bildung einer Neoarthrose. — Nach Behandlung mit längerer Extension und vergeblichen Versuchen unblutiger Reduktion wurde Pat. operiert und es fand sich eine Arthritis deformans mit abundanten fibrös-knorpeligen Wucherungen sowie eine durch deformen Callus geheilte Fraktur des Halses. Es wurde die Resektion des deformen Kopfes und die möglichst vollständige Exzision der Neokapsel und der wuchernden Bildungen vorgenommen.

Das operative Resultat war ein vorzügliches; in letzter Zeit jedoch nach Beginn des Gehens, welches für das linke Bein gut möglich war, begann Pat. über Beschwerden und Schmerzen in der rechten Hüfte zu klagen. Objektiv bemerkt man ein grobes Reiben in diesem Gelenk und die Radiographie zeigt eine leichte Deformität des Femurkopfes und Fransen auf den Rändern der Gelenkhöhle, welche als intraartikuläre Neubildungen aufgefasst werden können.

Es ist also wahrscheinlich, dass auch in dem nicht traumatizierten symmetrischen Gelenk der gleiche Prozess einsetzt.

Nach dem Redn. würde der Fall, der einen Beitrag zur Kenntnis der jugendlichen Formen der Arthritis deformans liefert, den von einigen Autoren angezogenen nervösen Ursprung ihrer Natur bestätigen.

Schliesslich stellt Redn. einige Betrachtungen an über die Bedeutung des Traumas für die Genese der pathologischen Formen.

Putti. Sulla deformità di Madelung. (Studio anatomico.)

Putti illustriert ein schönes anatomisches Präparat der fraglichen Deformität, um nachzuweisen, dass die Schlüsse, zu denen er gelegentlich eines anderen von ihm klinisch studierten Falles derselben Missbildung gekommen war, als richtig anzusehen sind, dass die wahre Madelungsche Deformität von einer partiellen Läsion des distalen Konjugationsknorpels des Radius ausgeht, was jetzt von

Digitized by Google
Original from UNIVERSITY OF MICHIGAN
Generated on 2019-06-08 18:01 GMT / http://hdl.handle.net/2027/mdp.39015073447636
Public Domain in the United States, Google-digitized / http://www.hathitrust.org/access_use#pd-us-google

allen zugegeben wird und vom Redn. auf Grund von radiographischen Dokumenten bereits 1906 nachgewiesen worden war. Dass der Entstehungsmechanismus der Deformität nicht der von den meisten angenommene ist (die palmare Flexion des Carpus gegen den Radius), sondern im Gegenteil mit den (dorsalen) Streckbewegungen der Hand gegen den Carpus in Zusammenhang steht.

Redn. betont auch die Wichtigkeit, dass die echte Madelungsche Deformität stets wohl von denjenigen unterschieden werde, welche ihr ähneln, ohne dass ihnen jedoch deren ätiologische und pathogenetische Faktoren zuzuerkennen seien.

Diskussion: Curcio erinnert Putti an den Entstehungsmechanismus einiger Deformitäten der Hand sekundär nach zentralen nervösen Läsionen, besonders bei den Kinderhemiplegien, und der des Handgelenkes durch Arthritis deformans.

Nach beispielsweiser Anführung eines von ihm wegen übermässigen Ueberwiegens der Flexoren über die Extensoren mit Resektion der unteren Ulnarepiphyse operierten Falles erklärt er, die Meinung Puttis nicht zu teilen, dass die Madelungsche Deformität aus einer überstarken Funktion der Extensoren der Hand folgen solle.

Romano glaubt, dass man die Madelungsche Deformität Manus „vara“ und nicht „valga“ nennen sollte und zwar mit Rücksicht auf die Stellung, in der man gewöhnlich das Skelett betrachtet.

Neri. I fenomeni nervosi consecutivi alla trazione unilaterale e bilaterale dello sciatico. (Studio clinico e sperimentale.)

Sangiorgi. Contributo allo studio delle deformità consecutive alle fratture endo-capsulari del collo femorale.

Redner teilt die Deformitäten nach endocapsulären Frakturen des Femurhalses in drei Hauptgruppen:

1. Coxa vara. 2. Multiple Deformitäten des oberen Fragmentes, analog der Arthritis deformans. 3. Pseudarthrosen.

Die beiden ersten Deformitäten seien dem jugendlichen Alter in der Wachstumsperiode eigen und die Coxa vara könnte sich verschärfen infolge Ernährungsstörung des oberen Fragmentes und darauffolgender Krümmung desselben. Denselben Wachstumsalterationen zu Lasten des Epiphysenknorpels schreibt er die Alterationen des Femurkopfes zu, die denen der Arthritis deformans analog sind. Er legt darüber verschiedene Radiographien vor.

Digitized by Google
Original from UNIVERSITY OF MICHIGAN
Generated on 2019-06-08 18:01 GMT / http://hdl.handle.net/2027/mdp.39015073447636
Public Domain in the United States, Google-digitized / http://www.hathitrust.org/access_use#pd-us-google

Inbezug auf die Pseudarthrose unterzieht er die verschiedenen in Vorschlag gebrachten Mittel einer Betrachtung. Er bespricht die durch Bardenheuer, Whitemann, Moore und andere vertretenen unblutigen Methoden und verweilt des längeren bei der Darlegung der schon den Alten bekannten und durch die Amerikaner wieder zu Ehren gebrachten blutigen Methoden. Er weist auch auf die Entfernung des oberen Fragmentes hin in den Fällen übermässiger Kleinheit desselben oder ausgeprägter Schmerzhaftigkeit. Nicht stets für sicher hält er die Methode der Vernagelung besonders in den Fällen von geringer osteogenetischer Aktivität der Fragmente, und in den Fällen von alten Pseudarthrosen rät er zu der osteoplastischen Methode von Codivilla, bestehend in der Einpfropfung eines dem Darmbeinkamm entnommenen und durch einen langen Lappen, gebildet von dem Tensor fasciae latae, am Leben erhaltenen Knochenstückes auf den Femurhals, während die Fragmente zur Sicherung ihrer Vereinigung gleichzeitig vernagelt werden. Der Lappen wird verstärkt durch zwei die Frakturlinien umfassende Perioststreifen der Darmbeingrube.

Impallomeni. Su di una particolare anomalia di sviluppo dell' arto inferiore destro.

Redn. berichtet über einen im Istituto Rizzoli zu Bologna beobachteten und studierten Fall, bei welchem fast vollständig die distale Epiphyse der Tibia fehlte, die auf die blosse Apophysis malleolaris reduziert war. Die Fibula umgekehrt, welche allein für die Erfordernisse der Statik sorgen musste, war enorm hypertrophisch und kompakt in der Struktur, wie man aus dem Radiogramm ersah, von dem Redner ein Exemplar vorlegt. Er beschreibt darauf die verschiedenen morphologischen Variationen der unteren Portion der Unterschenkelknochen, beruhend auf dem Fehlen der unteren Gelenkfläche der Tibia und auf der daraus folgenden Einkeilung des Astragalus zwischen die beiden Malleolarapophysen.

Was die Therapie anbelangt, so glaubt er, dass das einzige ratsame Mittel die Arthrodesis tibio-fibulo-astragalica sei, indem man bei dieser Operation sucht, das Ende der Tibia auf die obere Fläche des Astragalus zum Aufliegen zu bringen.

Berlucchi. Considerazioni sopra due casi di femore varo unilaterale.

Berlucchi berichtet über zwei Fälle von einseitigem Femur varum und zeigt mittelst Projektionen die diesbezüglichen Photo-

Digitized by Google
Original from UNIVERSITY OF MICHIGAN
Generated on 2019-06-08 18:01 GMT / http://hdl.handle.net/2027/mdp.39015073447636
Public Domain in the United States, Google-digitized / http://www.hathitrust.org/access_use#pd-us-google

graphien. Aus der Darlegung der Krankengeschichten hebt Redn. hervor, dass sich keines der gewöhnlichen ätiologischen Momente für die Erklärung der Deformation der Femora (Rachitismus, Osteomalazie, Pagetsche Krankheit . . .) ergibt. Ebenso schliesst er die angeborene Syphilis mit grosser Reserve aus, nur weil er über keine Elemente zu ihrer Annahme verfügt.

Er glaubt nicht an eine Erscheinung lädierten Trophismus noch an eine Knochenzyste, wenn gleich in der intraepiphysären Region auf den beiden Radiographien eine Zone umschriebener und gut begrenzter Rarefaktion des Knochengewebes augenscheinlich sei. Als Ursache schliesst er auch das Trauma und die daraus sich ergebende Epiphysenablösung aus.

Dagegen wäre Redn. in Anbetracht der ausgebliebenen Entwickelung der beiden fraglichen Extremitäten, welche sich durch eine Verkürzung von 7 cm bei dem einen und von 9 cm bei dem anderen kundgibt, und in Anbetracht der gleichzeitig ausgebliebenen Entwickelung der Tibia, nicht abgeneigt, den kongenitalen Ursprung der Deformität anzunehmen, welche nach sämtlichen Eigenschaften, die er angedeutet hat, einen besonderen Platz in der Nosographie verdient.

Anzilotti. Contributo alla cura delle fratture malleolari della tibia e del perone.

In den Fällen, in denen die Radiographie sehr starke Verlagerungen der Fragmente und vordere oder hintere Randfragmente zeigt, glaubt Redn., dass man blutig eingreifen könne, indem man die Reduktion und Metallnaht ausführt. Redn. berichtet über drei persönliche Fälle, die mit bestem Erfolg operiert wurden, und macht auf die Wichtigkeit des von ihm Geratenen aufmerksam, besonders da gewöhnlich, und umsomehr bei den nicht frischen Frakturen, die Reduktion schwierig und die folgende Steifheit der Articulatio tibio-fibulo-astragalica die Regel ist, während andererseits die Amyotrophien reflektorischen Ursprungs häufig sind.

Durch die blutige Behandlung werden die leichten Verlagerungen verhindert, die Mobilisierung kann frühzeitig geschehen und die Kinesitherapie zwecks Vermeidung der Gelenksteifheit und der Muskelatrophien kann früh einsetzen.

Redner hebt hervor, dass die Methode nicht verallgemeinert werden darf und selbstverständlich stets mit den sorgfältigsten Kautelen der Asepsis anzuwenden ist.

Digitized by Google
Original from UNIVERSITY OF MICHIGAN
Generated on 2019-06-08 18:01 GMT / http://hdl.handle.net/2027/mdp.39015073447636
Public Domain in the United States, Google-digitized / http://www.hathitrust.org/access_use#pd-us-google

Diskussion. Galeazzi wirft ein, dass Anzilotti wahrscheinlich nicht so sehr von den echten Malleolarfrakturen als von den supramalleolaren zu sprechen beabsichtigt, da er sonst seine Anschauungen nicht teilen könnte, welche darauf ausgehen, den blutigen Eingriff in der Therapie solcher endoartikulären Frakturen vulgär zu machen, was er für äussert gefährlich halten würde. Aber auch was die diaphysären Frakturen angeht, seien es auch Splitterbrüche der Unterschenkelknochen, erkennt er die Indikation der offenen Behandlung nicht an, welche den Zug nicht erleichtert, der subkutan die Reduktion nicht gestattet hat. Er betrachtet die Indikation des blutigen Eingriffs und der Naht für eine Ausnahme und erinnert an die Dienste, die die Methode von Codivilla bei den Reduktionsmanövern der Verlagerungen leisten kann.

Galeazzi. Nuovo metodo operativo per la cura del ginocchio valgo rachitico.

Nach Betonung der Rationalität und Wirksamkeit des forzierten Redressements bei der Behandlung des Genu valgum adolescentium geht Redner auf die Untersuchung der Uebelstände ein, die diese Behandlungsmethode zuweilen bei der Behandlung des rachitischen Knies bietet und die er durch seine Operation zu beseitigen gesucht hat.

Diese besteht:

1. In der Plastik eines Teiles der Bizepssehne, um das äussere seitliche Ligament nach der Korrektion zu rekonstruieren.

2. In der Verlängerung des Restes der Bizepssehne.

3. In der offenen transversalen Durchschneidung aller Aponeuroseteile der äusseren seitlichen Region des Knies (Fascia lata, äusseres seitliches Ligament, Insertionssehne des äusseren Zwillingsmuskels, seitliches Flügelchen der Patella, Gelenkkapsel) unter Intaktlassung der Synovialis.

Die Operation ist nur ein vorbereitender Akt zum Wolffschen etappenweisen modellierenden Redressement.

Die höchst befriedigenden Resultate werden vom Redn. durch Photographien vor und nach dem Eingriff illustriert.

Diskussion. Curcio hält dafür, dass die brüske blutige oder unblutige Korrektion des Genu valgum stets den Vorzug verdiene.

Putti glaubt nicht, dass die Methode Galeazzis so ganz gefahrlos sei, wie ihr Autor behauptet, und verficht die Anschauung, dass die beste, einfachste, rascheste und ungefährlichste blutige Heilbehandlung die Lorenzsche subkutane Osteotomoklasie ist.

Digitized by Google
Original from UNIVERSITY OF MICHIGAN
Generated on 2019-06-08 18:01 GMT / http://hdl.handle.net/2027/mdp.39015073447636
Public Domain in the United States, Google-digitized / http://www.hathitrust.org/access_use#pd-us-google

Galeazzi. Contributo alla cura del piede cavo paralitico.

Nach Hervorhebung der Schwierigkeiten, auf die man bei der Behandlung dieser Deformität stösst, beschreibt Redn. kurz seine eigene Technik, nachdem er eine von ihm an dem Stilleschen Apparat angebrachte Modifikation beschrieben hat, den er vorlegt. Darauf deutet er summarisch die operativen Ergänzungsmittel des Redressements an (multiple Tenotomien, Myotomien, Arthrotomien etc.).

Redn. geht darauf zur Beschreibung seines Verhaltens bei der Form von „Pes calcaneus sensu strictiori" über, bei der eine Modifikation in der Form und Richtung des Calcaneus besteht, in denen er wahrhaft gute Resultate erzielte, indem er die Osteotomie des Calcaneus, kombiniert mit Sehnenüberpflanzungen auf denselben, die er mit besonderer Technik ausführt, machte. Schliesslich empfiehlt er die Arthrodese der Articulatio mediotarsica bei den Formen des schlotternden paralytischen Hohlfusses und legt die Photographien und Radiographien der operierten Fälle vor und nach dem Eingriff vor.

Diskussion. Salaghi fragt, ob Galeazzi in Fällen von Hohlfuss nach Parese der Muskeln der vorderen äusseren Region des Unterschenkels zur Korrektion der Deformität die offene Durchschneidung der retrahierten Weichteile auf der inneren Plantarseite mit Einschluss der Sehne des Flex. long. hallucis für hinreichend gefunden habe. Bei einem 6—7 Jahre alten Mädchen erzielte Salaghi so ein vorzügliches Resultat.

Piantoli. Sulle esostosi del calcagno.

Ausgehend von den neueren Veröffentlichungen über diesen Gegenstand berichtet Redn. über zwei Fälle von Exostose des Calcaneus bei zwei jungen an gewöhnlichem Arthritismus leidenden Individuen, das eine wie das andere infolge erblicher arthritischer Belastung und gonorrhoischer Infektion. Bei beiden waren sie schmerzhaft, und der Schmerz zeigte sich an der typischen Stelle unter dem Fersenhöcker.

Beide zeigten Pedes plano-valgi. Nachdem er radiographisch den pathologischen Ursprung dieser Exostose gezeigt, geht er zur Besprechung ihrer Behandlung über. Diese besteht in ihrer ausgiebigen Exstirpation zusammen mit dem Periost und den benachbarten Weichteilen, wobei zur Vermeidung von Rezidiven weder Muskeln noch Bänder geschont werden.

Giani. Il muscolo tibiale anteriore e la patogenesi del piede piatto statico-meccanico.

Redner hat auf Grund anatomischer Untersuchungen an 300

Digitized by Google
Original from UNIVERSITY OF MICHIGAN
Generated on 2019-06-08 18:01 GMT / http://hdl.handle.net/2027/mdp.39015073447636
Public Domain in the United States, Google-digitized / http://www.hathitrust.org/access_use#pd-us-google

Füssen speziell die Verteilungsweise der Sehne des M. tib. ant. an der Basis des ersten Metatarsale und am 1. Keilbein studiert, um zu erhärten, was er bereis in einer früheren Publikation (Zeitschrift für orthopäd. Chir. Bd. XIV) behauptet hatte, nämlich die Bedeutung des M. tib. ant. selbst in der Genese des statisch-mechanischen Plattfusses. Unter den 300 vom Redn. studierten Füssen war bei 5 der Ansatz der Sehne des Tib. ant. am 1. Metatarsale auf einfache Strängchen reduziert und bei 25 im Verhältnis von 1:10 inbezug auf die Insertion am 1. Keilbein. Bei ungefähr der Hälfte dieser Fälle erschien der Fuss normal gebildet, bei der anderen zeigte sich eine Tendenz zur Abplattung, die in einigen Fällen vollständig erreicht wurde. Diese Erscheinung wurde niemals vom Redn. in allen übrigen Beobachtungen angetroffen, in denen der Fuss die Insertion des Tib. ant. normal zeigte. Obwohl Redn. nicht entschieden behauptet, dass die Adduktionsstellung der Fussspitze ausschliesslich an die Wirkung des Tib. ant. und die Verteilung der Insertion seiner Sehne gebunden sei, hebt er doch hervor, wie die Ergebnisse seiner heutigen Untersuchungen mit dem früher von ihm Behaupteten in Einklang stehen und dass der Wirkung des M. tib. ant. ein nicht zu übersehender Platz unter den ätiologischen Faktoren des statisch-mechanischen Plattfusses zuzuerkennen sei.

Alegiani. Una macchina per movimenti universale a tipo economico.

Um bei der Heimbehandlung für die kostspieligen Apparate der Mechanotherapie einen Ersatz zu schaffen, hat Redner eine Maschine aus Holz konstruieren lassen, bei der nur die Zubehöre aus Metall sind. Die Maschine ist eine Pendelmaschine und eignet sich sowohl für aktive wie für passive Bewegungen. Die Bewegungsweite, welche man dem Gelenk geben will, lässt sich durch Verschiebung des Pendels an seiner Insertionsstelle an der Achse der Maschine regeln, und diese Verschiebung zusammen mit der durch die Oszillation erzeugten wird durch besonderen Goniometer registriert. Der Widerstand lässt sich durch Hinzufügung oder Wegnahme von Gewichten und durch Verschiebung derselben auf dem Pendel selbst verändern.

Er legt die Photographie der Maschine vor, welche auch für nur ein Gelenk konstruiert werden und den Privatleuten dienen kann, und hebt als nicht gleichgültigen Vorzug die geringen Kosten hervor.

Buccheri. Palermo.

Digitized by Google
Original from UNIVERSITY OF MICHIGAN
Generated on 2019-06-08 18:01 GMT / http://hdl.handle.net/2027/mdp.39015073447636
Public Domain in the United States, Google-digitized / http://www.hathitrust.org/access_use#pd-us-google

31) Kongress der polnischen Chirurgen 1908.

S. Kasprzyk. Ueber die operative Behandlung der angeborenen Hüftgelenksluxation.

K. stellt eine Patientin vor, bei der nach längerer Extension die operative Einrenkung versucht und ausgeführt wurde. Man fand dabei ein sehr starkes lig. teres und eine flache Pfanne; diese wurde operativ vertieft, und dann die Einrenkung ausgeführt. Resultat der Operation noch nicht bekannt (wahrscheinlich Ankylose).

Krynski. Beitrag zur operativen Behandlung der angeborenen Hüftverrenkung bei älteren Patienten.

Bei 23jähriger Patientin mit einer Verkürzung von 11 cm und erschwertem Gehen eröffnete K. das kranke Hüftgelenk, eigentlich nur die Stelle, wo das Gelenk sich befinden sollte, fand kaum eine Spur von der Pfanne, kein lig. teres. Starke Extension und Herunterholen des Köpfchens (normal?) und Ausmodellierung einer neuen Pfanne oberhalb der natürlichen. In die neue Pfanne wurde das Köpfchen des Schenkelbeins hineingeführt in maximaler Abduktion. Resultat Ankylose und Verlängerung der luxierten Extremität um 7 1/2 cm. Patientin soll jetzt besser gehen und mit dem Resultat ganz zufrieden sein.

Tomaszewski. Beitrag zur operativen Behandlung der Pseudarthrose nach der Schenkelhalsfraktur.

T. hat zwei Elfenbeinstifte durch den Trochanter in den Schenkelkopf hineingeschlagen, und oberhalb desselben hat er noch einen Palissadenwall aus den Elfenbeinstiftchen in dem Os ilei gebildet. Der Gang der Patientin soll jetzt viel besser sein.

Chlumsky. Ueber die Behandlung der tuberkulösen Gelenke.

Ch. polemisiert gegen die Anschauung Lorenz, dass man bei Coxitis a priori eine gute Ankylose anstreben soll. Er führt eine ganze Reihe Fälle mit ausgezeichneter Beweglichkeit der Gelenke nach ausgeheilter Gelenkstuberkulose vor, warnt vor übermässig langer Fixierung der erkrankten Gelenke und empfiehlt besonders diätetische und Apparatenbehandlung. Besonders soll man mit Gipsverband vorsichtig sein.

Digitized by Google
Original from UNIVERSITY OF MICHIGAN
Generated on 2019-06-08 18:01 GMT / http://hdl.handle.net/2027/mdp.39015073447636
Public Domain in the United States, Google-digitized / http://www.hathitrust.org/access_use#pd-us-google

32) **Internationaler Tuberkulose-Kongress in Washington. 21./IX. — 12./X. 08.**

Für den Orthopäden ist die Besprechung der Behandlung der Gelenktuberkulosen von Wichtigkeit.

Wilson (Philadelphia) ist gegen die Bettruhe und hat mit dem Lorenzschen Gipsverband die besten Resultate bei der Koxitis.

Calot (Berck) beschreibt seine Punktionsmethode (Jodoform, Kreosot, Aether, Olivenöl).

Weeks (Portland) spricht sich für Ruhe und Immobilisation aus.

Willard will alle Methoden zusammen angewandt wissen.

Beck (Chicago) zieht dem Jodoformäther seine Wismuthpaste vor.

Caravia (New-York) wendet das Cuguillièresche Serum an.

Willy Meyer (New-York) tritt für die Biersche Stauung ein, die allerdings an der Hüfte schwerer durchzuführen ist.

Ewald - Hamburg.

33) Aerztegesellschaft zu Athen.

Δελτίον ἰατρικῆς ἑταιρείας. 1907. *τεῦχ. Α.*

Gerulanos. Im Anschluss an die Vorstellung eines Falles von operiertem Genu valgum adolesc. verbreitet er sich über die bisher bekannten Theorien, die Aetiologie desselben betreffend. Er hält die pathologisch-anatomischen Befunde Mikuliczs für rein statische und will zu diesen noch die Muskeltätigkeit spez. die des Bizeps für die Entstehung der Deformität verantwortlich machen. Diesen kräftigsten aller Kniegelenksmuskeln lässt G. das Uebergewicht über die übrigen bekommen und so die fehlerhafte Stellung hervorrufen.

Chrysospathes, der über seine bisher blutig operierten Fälle von statischem Genu valgum zugleich referiert, spricht zwar der Muskeltätigkeit eine gewisse Wirkung in dem Sinne des Vortragenden nicht ab, bestreitet aber. dass diese, plus Körperlast und Uebermüdung, sei es auch im Pubertätsalter, allein im Stande seien eine solche Deformität hervorzurufen, wenn nicht zugleich eine bestimmte Disposition der Knochen dazu vorhanden ist, was sich daraus entnehmen lässt, dass nicht alle, die in den Pubertätsjahren sich befinden, an Genua valga leiden. Leider ist diese Disposition von solchen Organismen bis zur Stunde nicht bekannt. Ob sie mit der von Stieda vorgebrachten lymphatisch-chlorotischen Diathese zusammenhängt, muss noch bewiesen werden.

Chrysospathes - Athen.

Digitized by Google
Original from UNIVERSITY OF MICHIGAN
Generated on 2019-06-08 18:01 GMT / http://hdl.handle.net/2027/mdp.39015073447636
Public Domain in the United States, Google-digitized / http://www.hathitrust.org/access_use#pd-us-google

34) **Umber** (Altona), Aerztlicher Verein in Hamburg. 1. XII. 08.

Zur Pathologie und Therapie der Gicht: Aus den Stoffwechseluntersuchungen, die U. während der letzten 5 Jahre an 137 Fällen von Gicht gemacht hat, kommt er zu folgenden Schlüssen: Das Wesen der Gicht besteht in einer Aufstapelung von Harnsäure in den Geweben des Körpers; in einer Retention. (Demonstration von Gelenkpräparaten, wo prachtvolle Uratablagerungen.) Die Harnsäure wird in noch geringerer Menge ausgeschieden, als von Hungerkünstlern, wo doch nur die endogene Harnsäurebildung (aus den Körpergeweben selbst) inbetracht kommen kann. Gesetz ist fernerhin, dass kurz vor dem Anfall die Harnsäuremenge ausserordentlich klein ist, im Anfall jedoch rapid in die Höhe geht und dann wieder retiniert wird. Dieser Modus kommt bei anderen Erkrankungen der Gelenke (Arthritis deformans) nie vor, hier ist die Kurve der Harnsäureausscheidung annähernd auf einer Höhe. Diese Tatsache ist für die Diagnose der Gelenkerkrankung äusserst wichtig, da die Arthritis urica mit der chron. deformierenden Arthritis klinisch ganz gleiche Bilder geben kann.

Die Gewebe haben in verschiedenem Grade die Eigenschaft Urate in sich aufzustapeln, namentlich besitzt der Knorpel eine ganz besonders intensive Affinität zur Harnsäure.

Therapie: Purinarme Nahrung (Thymus, Niere, Leber, Hirn sind aus der Ernährung auszuscheiden). Fleisch darf in der anfallsfreien Zeit nach Massgabe der individuellen Toleranz gegeben werden, im Anfall nicht.

Reichlich Wasserzufuhr begünstigt sehr die Ausscheidung der Harnsäure, während alkalische Wasser sie verschlechtern und die Bildung von Tophi begünstigen. Die medikamentöse Therapie ist durchaus unwirksam (ausser Colchicum während des Anfalls).

Sehr bewährt hat sich die Körperbewegung, die die Verbrennung der Harnsäure befördert. **Ewald**-Hamburg.

35) **Sabadini** (Algier). L'association française de Chirurgie. Paris 5.—10. Oktober 1908.

Gaz. des hôpitaux. 1908, p. 1530.

Seit vier Jahren hat S. bei Frakturen des Unterschenkels, Ellenbogens, Femur, Patella und Unterkiefer die Knochen-Vereinigung mittels Spangen (Jacoël-Dujarier) durchgeführt und sehr befriedigende Resultate erzielt. Namentlich seine 10 Fälle von so behandelten Patellarfrakturen haben die Leichtigkeit und Sicherheit des Verfahrens gezeigt.

Digitized by Google
Original from UNIVERSITY OF MICHIGAN
Generated on 2019-06-08 18:01 GMT / http://hdl.handle.net/2027/mdp.39015073447636
Public Domain in the United States, Google-digitized / http://www.hathitrust.org/access_use#pd-us-google

M. van Stockum (Rotterdam) wendet sich gegen diese Verallgemeinerung der blutigen Frakturbehandlung. Mit L. Championnière ist er der Meinung, dass auch bei unvollkommener anatomischer Heilung das Resultat sehr befriedigend sein kann.

Ewald-Hamburg.

36) **Böhm.** Die Hessingsche orthopädische Technik.

Berliner klin. Wochenschr. No. 48 08.

Die Hessingschen Apparate bewirken 1) Entlastung, 2) Fixation, 3) Extension, 4) Redression, 5) Ersatz gelähmter Muskeln. Sie finden Anwendung bei 1) Knochenbrüchen, 2) Knochen- und Gelenkerkrankungen, 3) Deformitäten und 4) Lähmungen. H. empfiehlt den praktischen Aerzten die Apparate und will sie auch, event. modifiziert, den ärmeren Patienten zugänglich gemacht wissen. Er erinnert daran, dass die Apparate nicht die Hauptrolle spielen, besonders bei den Deformitäten und Lähmungen, sondern nur für den Orthopäden als Adjuvantien und zur Nachbehandlung in Frage kommen. **Meyer**-Heidelberg.

37) **Krieg.** Aerztlicher Verein in Hamburg 15. XII. 08.

K. stellt swei Mädchen vor, von denen eine einen phthisischen Habitus hatte und durch Atemübungen (Brust- und Flankenatmung), die über Monate im Hause unter zeitweiser ärztlicher Kontrolle fortgesetzt wurden, eine beträchtliche Thoraxerweiterung sowie eine grössere Differenz zwischen maximaler Ein- und Ausatmung (von 4 auf 8 cm) bekam. Im anderen Fall handelte es sich um eine hochgradige rhachitische Skoliose, die mit gänzlich starrem Thorax in die Behandlung trat und durch Atemübung einen äusserst mobilen Thorax und Sternum bekam. Durch das Klappsche Kriechverfahren glaubt K. eine Abflachung des Rippenbuckels erzielt zu haben. **Ewald**-Hamburg.

38) **Deutschländer.** Aerztlicher Verein in Hamburg. 15. XII. 08.

Bei einem achtjährigen Kinde mit angeborenem Schulterblatthochstand, vergesellschaftet mit Klumpfuss und Verschmelzung der 3. und 4. Rippe hat D. den Angulus scapulae sup. subperiostal reseziert, ferner das Schulterblatt von einem Schnitt am Innenrande mobilisiert und schliesslich den schwachen Serratus durch einen Teil des pectoralis major verstärkt, indem letzterer auf den Angulus scapulae inferior transplantiert wurde. Resultat: der linke Arm wird bis zur Senkrechten erhoben. **Ewald**-Hamburg.

Digitized by Google
Original from UNIVERSITY OF MICHIGAN
Generated on 2019-06-08 18:01 GMT / http://hdl.handle.net/2027/mdp.39015073447636
Public Domain in the United States, Google-digitized / http://www.hathitrust.org/access_use#pd-us-google

39) **R. Picqué.** Société de Chirurgie de Paris. Juni 1908.
Arch. générales de chir. 1908, 9, p. 265.

Demonstration eines Falles von Lähmung des Plexus brachialis (Duchenne-Erb) nach disloziert geheilter Fraktur der Klavikula im äusseren Drittel. — Resektion des Kallus, Naht der Klavikel, Heilung der Lähmung. **Ewald**-Hamburg.

40) **Tuffier.** Société de chirurgie de Paris. Juni 1908.
Arch. générales de chir. 1908. 9, p. 264.

T. stellt eine Radiusfraktur vor, die mit starker Dislokation geheilt ist und trotzdem funktionell keine Störungen hinterlassen hat. Er glaubt, dass die Kallusproduktion bei den Gelenksteifigkeiten eine grössere Rolle spielt als die Dislokationen.

Lucas-Championière betont, dass sachgemässe aber zu lange dauernde Immobilisation bei Frakturen mehr Unheil angerichtet haben, als unsachgemässe Bewegungsübungen.

Ewald-Hamburg.

41) **Delbanco.** Aerztlicher Verein in Hamburg. Biologische Abt. 24. Nov. 1908.

D. hat bei einem 12jährigen Araberjungen einen partiellen Riesenwuchs dreier Finger einer Hand beobachtet. Zwei davon waren syndaktylisch miteinander verbunden und ulnarwärts abduziert. Ein sechster Finger fand sich als Appendix am ulnaren Rande der Hand.

Preiser zeigt das schon einmal demonstrierte Bild von einem ähnlichen Fall und zugleich auch die Röntgenphotographie, die beweist, dass neben den Weichteilen auch die Phalangen und Metakarpalia vergrössert sind. Er weist auf die Notwendigkeit einer Operation hin, da — wie auch Delbancos Fall beweist — ein Stillstand im exzessiven Wachstum nie vorzukommen scheint.

Ewald-Hamburg.

42) **Becker.** Aerztlicher Verein Rostock. 12. IX. 1908.
(Münch. med. Wochenschr. 1908, Nr. 45, p. 2365.)

1. Demonstration von Röntgenbildern einer 19jährigen Patientin, bei der eine Korrektur der nach spontan ausgeheilter Phalangen-Spina ventosa zurückgebliebenen hochgradigen Fingerverkrümmungen durch keilförmige Osteotomie vorgenommen war.

2. Ersatz der Spina ventosa durch freie Transplantation einer dem distalen Ulnaende desselben Armes entnommenen Periostknochenspange.

Digitized by Google
Original from UNIVERSITY OF MICHIGAN
Generated on 2019-06-08 18:01 GMT / http://hdl.handle.net/2027/mdp.39015073447636
Public Domain in the United States, Google-digitized / http://www.hathitrust.org/access_use#pd-us-google

3. Dasselbe Verfahren nach Exstirpation der Grundphalanx wegen Myxochondrom.

4. Ersatz eines 4 cm grossen Tibiadefektes (wegen Pseudarthrose gesetzt) durch eine Periostknochenspange aus der Tibia des andern Beines. **Ewald**-Hamburg.

43) **Bernhardt.** Verein für innere Medizin zu Berlin. 23. XI. 1908. (Münch. med. Wochenschr. 1908. 48, p. 2514.)

B. stellt einen Knaben mit Atrophie der kleinen Handmuskeln vor, die sich im Anschluss an eine Unterarmfraktur durch Läsion der Endäste des Ulnaris und Medianus entwickelt hat. — Bei einem Mann, der als Kind eine Ellenbogengelenksfraktur erlitten hatte, hat sich jetzt erst nach funktioneller Anstrengung der rechten Hand eine Atrophie der Interossei ausgebildet (Folge der alten Ulnarisläsion). **Ewald**-Hamburg.

44) **Deutschländer.** Aerztlicher Verein in Hamburg. 15. XII. 1908.

D. hat bei Lähmung des glutaeus medius und minimus nach Kinderlähmung die gelähmten Muskeln in der Weise durch den glutaeus maximus ersetzt, dass er das dreifingerbreite obere Stück von der Crista ilei abpräparierte und zur Spina ant. sup. leitete, wo er es fixierte. D. glaubt dadurch dem (schlotternden) Hüftgelenk eine grössere Festigkeit gegeben, sowie die Femurrotation verbessert zu haben. **Ewald**-Hamburg.

45) **Commandeur.** Société de chirurgie de Lyon. 6. Juni 1907. Revue de chir. 1907. 7, p. 139.

C. berichtet über zwei Patienten, denen vor 10 resp. 12 Jahren das Hüftgelenk wegen Karies reseziert worden ist. Abgesehen von der Atrophie des Beines und der Verkürzung (8—10 cm!) ist das Resultat gut. Die Beweglichkeit in der Hüfte ist normal (!), die Stellung des Beines gut, das Becken wohlgebildet, die Geburten ohne Besonderheiten. Die Patientinnen hinken zwar etwas, können aber gut und ausdauernd gehen.

In der Diskussion spricht Vincent die Ueberzeugung aus, dass die Resektion viel mehr als die konservative Behandlung der Coxitis imstande ist, Beckendeformationen zu verhindern.

Ewald-Hamburg.

46) **Klingelhöffer.** Aerztlicher Verein zu Frankfurt am Main. 6. VII. 1908.

(Münch. med. Wochenschr. 1908. 45, p. 2362.)

Vortr. hat vor 6 Wochen selbst unbemerkt eine Fraktur des

Digitized by Google
Original from UNIVERSITY OF MICHIGAN
Generated on 2019-06-08 18:01 GMT / http://hdl.handle.net/2027/mdp.39015073447636
Public Domain in the United States, Google-digitized / http://www.hathitrust.org/access_use#pd-us-google

II. Metatarsalknochens erlitten. Die Diagnose wurde erst durch das Röntgenbild sicher gestellt. Jetzt ziemlich dicker Callus. Die Gehstörung ist noch sehr beträchtlich, kaum 500 Schritte sind möglich, was für die Begutachtung derartiger Unfälle von Wichtigkeit ist.

Ewald-Hamburg.

47) **Kirmisson.** Société de chirurgie de Paris. 4. Nov. 1908.

Gazette des hôpitaux. 1908, p. 1532.

K. spricht sich scharf gegen die Anschauung Poncets aus, dass der Plattfuss der Adolescenten mit der Tuberkulose irgendwie in Beziehung stehe, auch jeglichen nervösen Einfluss (Reynier) muss er auf Grund seiner Erfahrungen an 600 Plattfussfällen leugnen. Die Tatsache, dass die Kontraktur in der Narkose nachlässt, sei kein Beweis dafür. Aetiologisch glaubt K. für den Plattfuss rein mechanische Momente heranziehen zu müssen; auch eine Arthritis sicca (Gosselin) sei nicht die Ursache, sondern die Wirkung von einem Plattfuss. **Ewald**-Hamburg.

48) **Reynier.** Société de chirurgie de Paris. 28. X. 1908.

Gazette des hôpitaux. 1908. Nr. 125.

R. scheidet den Plattfuss der Adolescenten scharf von der symptomatischen Tarsalgie bei Gonorrhoe, Tuberkulose und Arthritis sicca. Er kann über 82 Fälle berichten, bei deren Eltern resp. bei denen selbst nervöse Störungen nachzuweisen waren (Pharynx- und Konjunktivalanästhesie, Sensibilitätsstörungen, vasomotorische Störungen. Er hält daher den kontrakten Plattfuss für ein nervöses Leiden, das auch dementsprechend zu bekämpfen ist.

Ewald-Hamburg.

Einladung

zum

VIII. Kongress der Deutschen Gesellschaft für orthopädische Chirurgie.

Der VIII. Kongress der Deutschen Gesellschaft für orthopädische Chirurgie wird in der Osterwoche, am **Dienstag, den 13. April** (dem Tage vor der Zusammenkunft der Deutschen Gesellschaft für Chirurgie) im **Langenbeck-Hause**, Ziegelstr. 10/11, stattfinden. Die Eröffnung des Kongresses wird vormittags 9 Uhr erfolgen.

Digitized by Google

Original from UNIVERSITY OF MICHIGAN

Generated on 2019-06-08 18:01 GMT / http://hdl.handle.net/2027/mdp.39015073447636
Public Domain in the United States, Google-digitized / http://www.hathitrust.org/access_use#pd-us-google

Es wird beabsichtigt, folgende 12 Fragen aus dem Gebiete der angeborenen Hüftverrenkung zur Diskussion zu stellen:

1. Anteversion und Sagittalstellung. Referent: Herr Drehmann, Breslau.
2. Wie oft findet sich in den luxierten Gelenken eine angeborene Coxa vara? Referent: Herr Spitzy, Graz.
3. Wie oft findet sich in den luxierten Gelenken gleichzeitig eine angeborene Coxa valga? Referent: Herr Stieda, Königsberg.
4. Die Entstehung und Bedeutung der nach der Reposition öfters beobachteten erworbenen Coxa vara. Referent: Herr Fröhlich, Nancy.
5. Die Bezeichnung der verschiedenen Stellungen des Oberschenkels. Referent: Herr Rosenfeld, Nürnberg.
6. Die heutige Technik der Reposition. Referent: Herr Lorenz, Wien.
7. Die Retention durch Kapselschrumpfung. Referent: Herr Gocht, Halle.
8. Die Retention durch Neubildung des knöchernen Pfannendaches. Referent: Herr Joachimsthal, Berlin.
9. Vorschläge zu einer Sammelforschung über die bisherigen Ergebnisse der unblutigen Einrenkung. Referent: Herr Ludloff, Breslau.
10. Lähmungen nach Einrenkung der angeborenen Hüftverrenkung. Referent: Herr Bade, Hannover.
11. Die anatomischen und funktionellen Resultate der unblutigen Einrenkung bei älteren Personen. Referent: Herr Becher, Münster.
12. Die blutige Einrenkung. Referent: Herr Reiner, Wien.

Die Herren Referenten werden nur kurz (durchschnittlich 5 Minuten) über die Ergebnisse ihrer Untersuchungen berichten. Eine ausführliche Veröffentlichung ist in den Verhandlungen beabsichtigt. Um eine recht ergiebige Diskussion jeder einzelnen Frage zu ermöglichen, werden die Herren Diskussionsredner gebeten, ihre Bemerkungen ebenfalls möglichst knapp zu fassen und die Zeit von 3 Minuten nicht zu überschreiten.

Die Herren Referenten haben sich dahin geeinigt, bei den Röntgenaufnahmen jeder Hüftverrenkung die Antikathode der Röhre auf den Mittelpunkt der Verbindungslinie beider Spinae il. ant. sup. einzustellen und möglichst von jedem Patienten 2 Bilder aufzunehmen. Die erste Aufnahme soll die Frage, wie oft eine Anteversion oder Torsion des Femur vorkommt, entscheiden und bei Parallelstellung beider Füsse (Patellae nach vorn) gemacht werden. Eine zweite Aufnahme bei starker Innenrotation soll dazu dienen, für die Häufigkeit der Coxa vara und Coxa valga Material zu schaffen.

Um ein möglichst grosses und gleichmässiges Material zu gewinnen, werden die Mitglieder der Gesellschaft gebeten, bei den Röntgenaufnahmen nach Möglichkeit die gleiche Methode anzuwenden.

Die Fragen 1—4 sollen Montag Abend besprochen werden, um die Möglichkeit einer Projektion von Röntgenbildern zu haben. Am Dienstag sollen nach der Eröffnung des Kongresses zunächst die Herren zu Wort kommen, welche Patienten von auswärts zur Demonstration mitgebracht haben. An die Demonstrationen soll sich die weitere Diskussion über angeborene Hüftverrenkung anschliessen. Der Nachmittag wird in der bisherigen Weise zur Erledigung der Generalversammlung und zur Entgegennahme von Vorträgen aus allen Gebieten der Orthopädie verwandt werden.

Digitized by Google
Original from UNIVERSITY OF MICHIGAN
Generated on 2019-06-08 18:01 GMT / http://hdl.handle.net/2027/mdp.39015073447636
Public Domain in the United States, Google-digitized / http://www.hathitrust.org/access_use#pd-us-google

Vorträge und Mitteilungen bitte ich möglichst bald — spätestens bis zum 1. März — bei Herrn Professor Dr. Joachimsthal Berlin W. Genthinerstrasse 16 anzumelden und eine Inhaltsangabe des Vortrages beifügen zu wollen. Mit dem Kongress soll eine Ausstellung von Präparaten der angeborenen Hüftverrenkung verbunden werden. Anmeldungen werden ebenfalls an Herrn Professor Dr. Joachimsthal erbeten.

Vorzustellende von auswärts kommende Kranke finden in der Kgl. chirurgischen Klinik des Herrn Geheimrat Professor Dr. Bier (Ziegelstrasse 5/9) Aufnahme.

Anmeldungen neuer Mitglieder bitte ich mit der Unterschrift dreier Mitglieder der Gesellschaft gleichfalls an Herrn Professor Dr. Joachimsthal zu richten.

Fritz Lange - München.

Einladung.

Vom **23. bis 27. Mai 1909** findet in **Rom** der

II. Medizinische Unfallkongress

statt.

Der italienische Ausschuss besteht aus den Herren Professoren Bacelli und Durante als Ehrenpräsidenten, den Herren Marchese Ferrero di Cambiano, Präsidenten der Nationalbank und Dr. Magaldi aus dem Handelsministerium als Ehrenvizepräsidenten, dem Herrn Professor Ottolenghi-Rom, Direktor des Instituts für ger. Medizin als Präsidenten, dem Generalinspektor des Militärsanitätswesens, Generalleutnant Dr. Randone, Professor Allesandri, Dr. Ricchi und Professor Dr. Rossoni-Rom, als Vizepräsidenten.

Als allgemeine Themata sind bis jetzt in Aussicht genommen:

1. Aerztliche Organisation bei Unfällen und Massenverunglückungen. Referent: Generalarzt Dr. Düms, Leipzig.
2. Organisation der gerichtsärztlichen Sachverständigentätigkeit bei Unfällen. Vortrag hierzu angemeldet von Dr. Miller, Bayreuth.
3. Nachweis und Prognose der Unfallneurosen.
4. Arbeitsfähigkeit vor und nach dem Unfalle. Referent: Professor Dr. Liniger, Düsseldorf, beziehungsweise wird derselbe einen zu dem Thema gehörigen Vortrag halten.
5. Einfluss der Entschädigungsart auf den Verlauf sogenannter Unfallneurosen. Referenten: Professor Dr. Thiem, Cottbus und Professor Dr. Windscheid, Leipzig.
6. Unfallstatistik. Vortrag hierzu angemeldet von Dr. L. Feilchenfeld, Berlin.
7. Die funktionelle Anpassung der verletzten Glieder. Referent: Professor Dr. Liniger, Düsseldorf, beziehungsweise wird derselbe einen zu dem Thema gehörigen Vortrag halten.

Digitized by Google
Original from UNIVERSITY OF MICHIGAN
Generated on 2019-06-08 18:01 GMT / http://hdl.handle.net/2027/mdp.39015073447636
Public Domain in the United States, Google-digitized / http://www.hathitrust.org/access_use#pd-us-google

8. Herzkrankheiten und Unfall. Referent: Professor Dr. Rumpf, Bonn.
9. Simulation. Referent: Geh. Med.-Rat Professor Dr. L. Becker, Berlin.
10. In welchen Heilanstalten wird die Behandlung von Unfallverletzten am besten durchgeführt? Referent: Professor Dr. Vulpius, Heidelberg.

Ausserdem hat Herr Professor Dr. I. Riedinger, Würzburg, einen Vortrag angekündigt über Hysterische Haltungstypen und Herr Oberarzt Dr. Sudeck, Hamburg, über traumatische Knochenatrophieen.

Es wird zu dem Besuche des Kongresses mit dem Bemerken ergebenst eingeladen, dass in Italien erhebliche Fahrpreisermässigungen auf den Eisenbahnen und Dampfschiffen in Aussicht gestellt sind. Die Teilnehmer am Kongress haben einen Beitrag von 20 Franks zu zahlen, wofür ihnen der Kongressbericht nach Fertigstellung kostenfrei zugestellt wird.

Es wird gebeten, den Beitrag von 20 Franks möglichst bald an den Rendanten des Kongresses, Herrn Professor Dr. Asconelli, Rom Via Borgogna 38, einzusenden, worauf die Zuschickung der zur Erlangung der Fahrpreisermässigung nötigen Mitgliedskarte erfolgt.

Anmeldungen zu Vorträgen aus dem gesamten Gebiet der Unfallheilkunde werden möglichst bald an den mitunterzeichneten Professor Thiem, oder an den Generalsekretär des Kongresses, Herrn Dr. Ferreti dott. Tito-Rom, Via Borgogna 38 erbeten.

Die Vorträge können in deutscher, französischer oder italienischer Sprache abgefasst werden und sind spätestens bis zum 15. April an den Generalsekretär des Kongresses sowohl in vollem Umfange, wie in einem Auszuge einzureichen. Der Vortrag selbst wird auf dem Kongress mündlich ebenfalls nur in Gestalt eines Auszuges dem wesentlichen Inhalt nach wiedergegeben.

Der Landesausschuss für Deutschland.

Ober-Med.-Rat Prof. Dr. **v. Angerer**-München, Geh. Hofrat Prof. Dr. **Axenfeld**-Freiburg i. Breisgau, Dr. **Ferdinand Bähr**, leit. Arzt des Rekonvaleszentenhauses in Hannover, Priv.-Doz. Dr. **Baisch**-München, Geh. Med.-Rat Dr. **L. Becker**-Berlin, San.-Rat Dr. **Bogatsch**-Breslau, Staatsrat Prof. Dr. **P. v. Bruns**-Tübingen. San.-Rat Prof. Dr. **Bruns**-Hannover, Dr. **Bettmann**, Leiter des Unfallgenes.-Heims, Leipzig, San.-Rat Dr. **Cramer**, Augenarzt, Cottbus, Geh. Med.-Rat Dr. **Cramer**-Göttingen, Dr. **Dreyer**, Dir. Arzt des Med. mech. Instituts, München, Generalarzt Dr. **Düms**-Leipzig, Dr. **L. Feilchenfeld**-Berlin, Dr. **Frank**, ärztl. Direktor der Berl. Unfallstation vom Roten Kreuz, Berlin, Geh. Med.-Rat Prof. Dr. **Fürbringer**, Berlin, Prof. Dr. **Gaupp**-Tübingen, Dr. **H. Gocht**-Halle a./S., Geh. Hofrat Dr. **Hoche**-Freiburg i./Br., Prof. Dr. **G. Joachimsthal**-Berlin, Dr. **E. Josef**-Berlin, Generaloberarzt Dr. **A. Köhler**-Berlin, Dr. **Kohler**-München, Dr. **Kormann**-Leipzig, Prof. Dr. **F. Lange**-München, Dr. **Lossen**-Darmstadt, Prof. Dr. **Ledderhose**-Strassburg, Prof. Dr. **Liniger**-Düsseldorf, Med.-Rat Dr. **A. Leppmann**-Berlin, Prof. Dr. **George Meyer**-Berlin, Dr. **Max Miller**-Bayreuth, Oberarzt Dr. **Nonne**-Hamburg, Geh. Med.-Rat Prof. Dr. **Oberst**-Halle a./S., Geh. Med.-Rat Prof. Dr. **Passow**-Berlin, Prof. Dr. **A. Peters**, Direktor der Un.-Augenklinik, Rostock, San.-Rat Dr. **Plettner**-Dresden, Prof. Dr. **Puppe**-Königsberg, Prof. Dr. **I. Riedinger**-Würzburg, San.-Rat Dr. **Rödiger**-Frankfurt a./M., Dr. **Röpke**-Solingen, Prof. Dr. **Rumpf**-Bonn, Prof. Dr. **Sarwey**-Rostock, San.-Rat Prof. Dr. **Schütz**-Berlin. Prof. Dr. **A. Schulz**-Halle a./S., Geh. Med.-Rat Prof. Dr. **F. Strassmann**-Berlin, Dr. **Paul Steffer**-Leipzig, Geh. Med.-Rat Prof. Dr. **v. Strümpell**-Breslau, Oberarzt Dr. **Sudeck**-Hamburg, Geh. San.-Rat Prof. Dr. **Thiem**-Cottbus, Prof. Dr. **Vulpius**-Heidelberg, Prof. Dr. **Windscheid**-Leipzig, Prof. Dr. **Ziemke**-Kiel.

Digitized by Google
Original from UNIVERSITY OF MICHIGAN
Generated on 2019-06-08 18:01 GMT / http://hdl.handle.net/2027/mdp.39015073447636
Public Domain in the United States, Google-digitized / http://www.hathitrust.org/access_use#pd-us-google

Inhalt: Bücherbesprechungen: Strasser, Lehrbuch der Muskel- und Gelenkmechanik. — **Calot,** L'orthopédie indispensable aux praticiens. — **Freund** und **Mendelsohn,** Der Zusammenhang des Infantilismus des Thorax und des Beckens. — **Hennequin** und **Loewy,** Les luxations des grandes articulations, leur traitement pratique. — **Chaput,** Les fractures malléolaires du Cou-de-Pied et les accidents du travail. — **Carnot, Dagron, Ducroquet, Nageotte-Wilbouchewitsch, Gautru, Bourcart,** Kinésithérapie, Massage, Mobilisation, Gymnastique. — **Sommer,** Jahrbuch über Leistungen und Fortschritte auf dem Gebiet der physikalischen Medizin. — **Wetterer,** Handbuch der Röntgentherapie nebst Anhang: Die Radiumtherapie. — **Schneidemühl,** Spezielle Pathologie und Therapie der Haustiere.

Referate: 1) **v. Baeyer,** Aufgaben der Orthopädie. — 2) **Rosenfeld,** Prophylaxe der Verkrüppelung. — 3) **Schanz,** Jodpinselungen zur Erzielung schmaler Narben. — 4) **Neeggerath,** Elephantiasis congenita. — 5) **Bier,** Lokalanästhesie-Erzeugung. — 6) **Tachau,** Lumbalanästhesie mit Stovain. — 7) **Köhler,** Erkrankung kindlicher Knochen. — 8) **Beck,** Osteoarthritis deformans. — 9, 10) **Seedorf, Barth,** Knochenplastik. — 11) **Lexer,** Gelenktransplantation. — 12) **Poncet,** Tuberkulöse Entzündung. — 13) **Beck,** Diagnose und Behandlung von Fisteln. — 14) **Dollinger,** Behandlung tuberkulöser Abszesse. — 15) **Schiller,** Muskelresektion. — 16) **Ziehen,** Beziehungen zwischen angeborenen Muskeldefekten, infantilem Kernschwund und Dystrophia muscularis progressiva infantilis. — 17) **Schwarz,** Muskelschmerzen. — 18) **Heimann,** Muskel- und Sehnen-Verletzungen. — 19) **Bardenheuer,** Behandlung der Nerven bei Amputationen. — 20) **Thilo,** Orthopädische Technik. — 21) **Gocht,** Technische Neuerungen. — 22) **Rosenthal,** Physiologie der Massage. — 23) **Zweig,** Begutachtung der Wirbelsäulenverletzungen. — 24) **Baradulin,** Kasuistik der Halsrippen. — 25) **Möhring,** Heilapparat bei der Skoliose. — 26) **Kaufmann,** Funktionsausfall des linken M. sacrospinalis als Unfallfolge. — 27, 28) **Stich, Lozano** und **Ponce de Leon,** Fussgelenkstuberkulose. — 29) **Lehr,** Verdickung des Taluskörpers als Ursache von Klumpfussrezidiven.

Aus Kongress- und Vereinsberichten: 30) **V. Kongress der italienischen orthopädischen Gesellschaft.** — 31) **Kongress der polnischen Chirurgen 1908.** — 32) **Internationaler Tuberkulose-Kongress in Washington.** — 33) **Gerulanos, Chrysospathes,** Genu valgum adolesc. — 34) **Umber,** Pathologie und Therapie der Gicht. — 35) **Sabadini,** Frakturen. — 36) **Böhm,** Hessingsche orthopädische Technik. — 37) **Krieg,** Atemübungen. — 38) **Deutschländer,** Angeborener Schulterblatthochstand. — 39) **Picqué,** Lähmung des Plexus brachialis. — 40) **Tuffier,** Radiusfraktur. — 41) **Delbanco,** Partieller Riesenwuchs dreier Finger. — 42) **Becker,** Demonstrationen. — 43) **Bernhardt,** Atrophie der kleinen Handmuskeln. — 44) **Deutschländer,** Ersatz des gelähmten Glutaeus medius und minimus. — 45) **Commandeur,** Resektion des Hüftgelenks wegen Karies. — 46) **Klingelhöffer,** Fraktur des II. Metatarsalknochens. — 47, 48) **Kirmisson, Reynier,** Ueber den Plattfuss der Adoleszenten. — Einladung zum **VIII. Kongress der Deutschen Gesellschaft für orthopädische Chirurgie.** — Einladung zum **II. Medizinischen Unfallkongress.**

Originalmitteilungen, Monographien und Separatabdrücke wolle man an Prof. Dr. **O. Vulpius** in Heidelberg, Luisenstr. 1—3, oder an die Verlagsbuchhandlung **S. Karger** in Berlin NW 6, Karlstr. 15, einsenden.

Digitized by Google

Original from
UNIVERSITY OF MICHIGAN

Generated on 2019-06-08 18:01 GMT / http://hdl.handle.net/2027/mdp.39015073447636
Public Domain in the United States, Google-digitized / http://www.hathitrust.org/access_use#pd-us-google

Zentralblatt
für
Chirurgische und mechanische Orthopädie
einschliesslich der gesamten Heilgymnastik und Massage.

Redigiert von
Prof. Dr. O. Vulpius
in Heidelberg.

Verlag von
S. Karger in Berlin
NW., Karlstrasse 15.

Monatlich erscheint ein Heft im Umfang von 48 Seiten. Preis des Jahrgangs Mk. 15,—. Zu beziehen durch die Post und durch alle Buchhandlungen des In- und Auslandes.

Bd. III. April 1909. Heft 4.

Spiralfederredresseur zur Behandlung des runden Rückens und der rachitischen Kyphose.

Von
Dr. C HÜBSCHER,
Dozent für Orthopädie in Basel.

Bei der Behandlung der Rückgratsverkrümmungen machen wir von fixierenden und redressierenden Verbänden den sparsamsten Gebrauch und suchen unser Heil neben der Kräftigung der Muskulatur in einer konsequenten Einübung der sog. „bestmöglichsten Haltung". Der Pat. wird zur Selbstkontrolle erzogen, indem er alle Redressions- und Atemübungen vor einem dreiteiligen Winkelspiegel macht, in welchem er seine verkrümmte Rückenfläche, oft zum ersten Mal im Leben, selbst sehen kann.

Dennoch gibt es häufig Fälle von Haltungsfehlern und Verkrümmungen in sagittaler Richtung, welche auch ausserhalb der Uebungsstunden einer beständigen Verbesserung bedürfen. Es betrifft dies nicht nur die noch teilweise fixierte rachitische Kyphose, sondern auch den gewöhnlichen runden Rücken. Gerade in letzterem Falle kommen wir oft nicht vorwärts, sei es, dass die Muskulatur tatsächlich noch zur Aufrichtung zu schwach ist oder dass die Energie und der gute Wille der Pat. ebenso schlaff sind, als die Erectores trunci.

Apparate nun, welche in der Zwischenzeit neben den Uebungen getragen werden sollen, sind in grosser Zahl konstruiert worden.

Digitized by Google
Original from UNIVERSITY OF MICHIGAN
Generated on 2019-06-08 18:01 GMT / http://hdl.handle.net/2027/mdp.39015073447636
Public Domain in the United States, Google-digitized / http://www.hathitrust.org/access_use#pd-us-google

Wer sich dafür interessiert, findet dieselben in dem ausgezeichneten Handbuch der Orthop. Technik von Schanz zusammengestellt.

Die meisten dieser Apparate, die gewöhnlich mit einer rückwärts federnden Rückenschiene arbeiten, haben den Nachteil, dass sie gleichzeitig die seitlichen Bewegungen des Körpers hemmen und somit einen grossen Teil der Rumpfmuskulatur kalt stellen. Ferner ist der Druckpunkt, d. h. die Stelle, von wo aus die redressierende Kraft ausgeht, ein unveränderlicher und durch die Krümmung der Feder ein für allemal gegebener.

Diese Nachteile suchte ich bei der Herstellung meines Redresseurs zu vermeiden:

Nach nebenstehenden Zeichnungen (Fig. 1 u. 2) besteht derselbe aus einer starren Rückenstange von flachelliptischem Querschnitt,

Fig. 1.

Fig. 2.

welche an beiden Enden durch Zapfen mit 2 Querstangen frei beweglich verbunden ist. Der untere Querbügel ist ein hinterer, den Darmbeinkämmen genau angepasster Beckenhalbring; die vorderen Enden stützen sich auf die Darmbeinstachel und sind mit einer Ledergurte verbunden. Der obere Querstab trägt 2 von hinten durch die Achselhöhle aufsteigende Pelotten, die sich vorne an die Schulterköpfe anlehnen. Von den Schulterpelotten verlaufen Lederriemen, die über den Schultern nach hinten geführt am obern Querbügel

Digitized by Google
Original from UNIVERSITY OF MICHIGAN
Generated on 2019-06-08 18:01 GMT / http://hdl.handle.net/2027/mdp.39015073447636
Public Domain in the United States, Google-digitized / http://www.hathitrust.org/access_use#pd-us-google

festgesteckt werden. . . Der Kraftspender nun besteht aus einer Spiralfeder, wie sie die Tapezierer zu Polstermöbeln verwenden. Die Feder trägt am freien Ende eine flachgepolsterte Pelotte, deren Form je nach dem Fall wechselt. Das zentrale Ende ist an der senkrechten Rückenstange durch 2 Schrauben eingeklemmt. Durch Lösen dieser Schrauben lässt sich nun die Druckvorrichtung beliebig nach oben und unten verschieben, so dass es in der Hand des Arztes liegt, dort den Druck wirken zu lassen, wo er wirklich hingehört. Tatsächlich verschiebt sich der Krümmungsscheitel einer Kyphose während der Behandlung recht häufig, sodass die Verschiebbarkeit der Druckpelotte einem wirklichen Bedürfnisse entspricht.

Ich habe den Apparat bis jetzt in 19 Fällen verwendet und bin mit den dabei erhaltenen Resultaten durchaus zufrieden.

(Aus der Privatheilanstalt für Chirurgie und Orthopädie von Dr. Langemak-Erfurt.)

Leib-Büsten-Hüftenhalter.

Von

Dr. OSCAR LANGEMAK.

Der häufig ausgesprochene Wunsch meiner Patientinnen, Korsett und Leibbinde vereinigt zu sehen, veranlasste mich, einen Leibbüstenhüftenhalter zu konstruieren, den ich im Folgenden kurz beschreiben möchte:

Die Vorzüge dieses für Gesunde und Kranke gleichmässig gut geeigneten Halters sehe ich darin, dass die Schädlichkeiten des Korsettes vermieden sind, dem Körper, insonderheit dem Leib, eine gute Stütze neben eleganter Figur gegeben wird, ein Verschieben nach oben und unten unmöglich ist und die Bewegungsfähigkeit des Körpers in keiner Weise gehindert wird.

Der Halter besteht, wie aus der Figur 1 ersichtlich ist, aus einem Mittelstück, welches vorne geknöpft und hinten geschnürt wird; an den Hüften befinden sich zwei Schnürvorrichtungen, rechts und links seitlich, sodass sie leicht erreicht werden können, auch wenn der Halter angelegt ist. Die dieser Schnürvorrichtung anliegenden Bahnen sind soweit nach unten geführt, dass sie den Strumpfbändern zur Aufnahme dienen. (Hüftenhalter.) Zwischen

Digitized by Google
Original from UNIVERSITY OF MICHIGAN
Generated on 2019-06-08 18:01 GMT / http://hdl.handle.net/2027/mdp.39015073447636
Public Domain in the United States, Google-digitized / http://www.hathitrust.org/access_use#pd-us-google

den beiden vorderen Seiten-Bahnen ist in der Höhe des Unterleibes ein Gummiteil eingeschaltet, der ein festes und doch bequemes Anliegen erreicht und gerade dem Teil des Leibes, der am meisten der Stütze bedarf (Laparotomienarben, Hängebauch, Fettleib, etc.), einen guten Halt gibt. Dieser Gummiteil wird nun dort, wo es sich nur um kosmetische Zwecke handelt, aus drei schmäleren Bahnen hergestellt, dagegen bei geschwächten Bauchdecken, wie Figur 1 zeigt, aus einem breiteren Oberteil und einem schmalen unteren Streifen, der beim Sitzen nachgibt und beim Stehen und Gehen sich der Schamfuge anschmiegt. Die allen Patientinnen unangenehmen Schenkelriemen konnten in Fortfall kommen, da die wie bei einem Hüftenmieder angeordneten Strumpfbänder ein Verschieben nach oben unmöglich machen.

Fig. 1.

Fig. 2.

An den Mittelteil des Halters sind vorne oben aus Stoff die als Büstenhalter dienenden Laschen angesetzt, an welche zwei von den beiden hinteren Mittelbahnen abgehende Träger aus Stoff (s. Figur 2) angeknöpft werden. Durch die Träger wird ein Verschieben des Halters nach unten sicher verhindert, auch dienen sie als Stütze für die übrigen Kleidungsstücke, wenn dieselben nicht über den Hüften gebunden, sondern am Mittelteil angeknöpft werden sollen (Reformkleidung).

Digitized by Google
Original from UNIVERSITY OF MICHIGAN
Generated on 2019-06-08 18:02 GMT / http://hdl.handle.net/2027/mdp.39015073447636
Public Domain in the United States, Google-digitized / http://www.hathitrust.org/access_use#pd-us-google

Damit auch der Uebergang vom Rücken in das Gesäss gut und glatt anliegt, sind hinten unten neben der Mitte zwei Gummizüge eingeschaltet, wodurch ein tadelloser Sitz gewährleistet wird.

Der Leibbüstenhüftenhalter kann, nachdem einmal die hintere Schnürvorrichtung wie bei jedem Korsett richtig eingestellt ist, von der Trägerin jederzeit ohne fremde Hilfe schnell angelegt werden, da auch der vordere Gummiteil nur an einer Seite festgemacht ist, an der anderen durch Hakenvorrichtung beliebig eingestellt werden kann.

Der Halter ist unter Nr. 353966 als Gebrauchsmuster geschützt und von der Korsettfabrik Friedrich Schunck in Coburg zu beziehen. Aus der beigegebenen Skizze sind die zum Massnehmen nötigen Massstellen leicht ersichtlich.

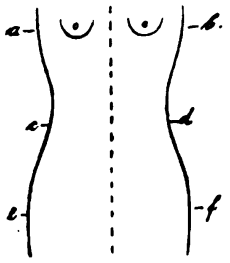

Fig. 3.

Umfangmasse, über dem Hemd gemessen.

a—b über Brustdrüsen und Schulterblätter . . . cm
c—d Taille . . . . . „
e—f Breitester Teil des Beckens . . . . . „
Höhe vorn . . . . . „
„ hinten . . . . . „

N. Ménard (Berck). Étude sur la Coxalgie.
Paris 1907. Masson et Cie.

Der bekannte Chirurg des grossen Seehospizes in Berck-sur-Mer stellt seinem geschätzten Buch über Malum Pottii nun ein Gegenstück zur Seite in dem gross angelegten Werk über Koxitis. Der Verfasser kann sich auf die ausserordentlich grossen Erfahrungen stützen, die das reiche Krankenmaterial seines Sanatoriums ihm jahraus, jahrein sichert.

Ausführlich werden die Klinik und die pathologische Anatomie der Koxitis in ihren verschiedenen Formen und Verlaufsmöglichkeiten dargestellt. Die konservative Therapie wird ebenso wie die Resektion

Digitized by Google
Original from UNIVERSITY OF MICHIGAN
Generated on 2019-06-08 18:02 GMT / http://hdl.handle.net/2027/mdp.39015073447636
Public Domain in the United States, Google-digitized / http://www.hathitrust.org/access_use#pd-us-google

in objektiver Weise erörtert. Hauptwert wird auf die durchaus notwendige lange Dauer der Behandlung gelegt, die unter dieser Bedingung eine dankbare ist.

Die mitgeteilten Resultate sind freilich nicht so optimistisch wie die von Calot, dem Ortsrivalen Ménards, veröffentlichten.

Die Beigabe von 26 Tafeln mit Röntgenbildern der Coxitis in verschiedenen Stadien ist eine wertvolle Bereicherung der guten illustrativen Ausstattung des Buches. **Vulpius**-Heidelberg.

1) **Böhm** (Berlin). Ueber die Ursache und das Wesen der idiopathischen Deformitäten des jugendlichen Alters.

Zeitschr. für orthop. Chirurgie. XX. Bd. S. 535.

Verf., der in früheren Untersuchungen die Skoliose auf eine numerische Variation der Wirbelsäule zurückgeführt hat, sucht in diesem Artikel eine neue Theorie über die Entstehung der idiopathischen Deformitäten, die meistens im 2. Dezennium auftreten, wie Coxa vara, Pes valgus und Genu valgum, zu begründen. Vergleichende anatomische Studien haben ihn darüber belehrt, dass sich diese Deformitäten als physiologische Bildungen bei den höheren Affen finden, und dass bei niederen Rassen Uebergänge vorkommen. Auf Grund dessen erscheint es B. sehr wahrscheinlich, dass obige Missbildungen Abweichungen von der dem Menschen spezifischen Wachstumstendenz darstellen und zwar in dem Sinne der mangelhaften Anpassung der unteren Extremität an die für den Menschen charakteristische aufrechte Haltung. Dass diese Deformitäten erst im 2. Dezennium sich bemerkbar machen, liegt an der diesem Alter eigentümlichen postnatalen Entwickelung, wie sich auch in diesen Jahren die physiologischen, für den Menschen spezifischen Veränderungen des Skelettsystems einstellen, was in Bezug auf die Steilheit des Schenkelhalswinkels und die Fassform des Thorax bereits von anderer Seite nachgewiesen wurde. Eine grössere Anzahl von Profilzeichnungen der Femora höherer und niederer Affen illustriert das oben Ausgeführte. In der Vorrede bespricht Verf. alle bisher aufgestellten Theorien und kommt zu dem Schlusse, dass keine eine einwandfreie Erklärung dieser Deformitäten geben könne.

Ottendorff - Hamburg - Altona.

2) **Einin.** Einige seltene Missbildungen.

Deutsche Zeitschr. f. Chir. Bd. 94. S. 411.

Es interessiert besonders ein Fall von einem kongenitalen Hautmuskelstrang am Halse. Derselbe ist 10 cm lang, gleichmässig

Digitized by Google
Original from UNIVERSITY OF MICHIGAN
Generated on 2019-06-08 18:02 GMT / http://hdl.handle.net/2027/mdp.39015073447636
Public Domain in the United States, Google-digitized / http://www.hathitrust.org/access_use#pd-us-google

kleinfingerdick, drehrund, genau in der Mittellinie des Halses; unterer Ansatz obere Konkavität des Brustbeins und der obere in der Gegend des oberen Schildknorpelrandes. Man kann zwischen ihn und die Haut 2 Finger durchstecken und den Mann ohne Schmerzen daran zerren. Er hindert extreme Rückwärtsbewegung des Kopfes. Linke Gesichtshälfte atrophisch. Es handelt sich um eine Abspaltung von der Hautmuskelplatte in späterer embryonaler Zeit. Exstirpation.

Meyer - Heidelberg.

3) **H. Drinkwater.** Bericht über eine mit Brachydaktylie behaftete Familie.

Proceedings of the Royal Society of Edinburgh 1907/08. Vol. XXVIII. Part. I (Nr. 4).

Verf. berichtet über eine 174 Mitglieder zählende Familie, von denen eine überaus grosse Anzahl an Händen und Füssen Brachydaktylie zeigten. Im Röntgenbild erwies sich diese Affektion als eine mehr oder weniger hochgradige rudimentäre Entwickelung der Finger- bezw. Zehen-Mittelphalangen unter gleichzeitig bestehender Ankylose dieses Rudiments mit den Endphalangen. Für diejenigen, die sich für das Problem der Heredität interessieren, sind die genauen statistischen Angaben des Verfassers besonders wertvoll.

Böhm - Berlin.

4) **Frölich** (Nancy). Quelques types d'hypertrophie congénitale des membres.

Revue d'orthop. 1908. 3. p. 193.

Es gibt drei Arten von angeborener Hypertrophie einzelner Glieder.

1. Der angeborene Riesenwuchs oder die regelmässige Hypertrophie sämtlicher Gewebe des befallenen Gliedes.
2. Die angeborene Elephantiasis.
3. Hypertrophie durch Tumor vorgetäuscht.

Für alle 3 Arten kann Fr. ein Beispiel liefern. ad 1. 12jähr. Araber, 4. und 5. Finger der linken Hand enorm vergrössert (17 cm lang); Syndaktylie zwischen beiden; überzähliger Finger an der Ulnarseite der Hand. Röntgenbild zeigt enorme Vergrösserung nicht nur der Phalangen, sondern auch der Metacarpalia des 4. und 5. Fingers, sowie auch des Capitatum und Hamatum. Die Basis des Metacarpale V hat eine Apophyse für den 2gliedrigen überzähligen Finger. Der Junge kann die Hand gut gebrauchen. (Siehe auch unter Aerztlicher Verein in Hamburg. Sitzung vom 24. XI. 1908.)

Digitized by Google
Original from UNIVERSITY OF MICHIGAN
Generated on 2019-06-08 18:02 GMT / http://hdl.handle.net/2027/mdp.39015073447636
Public Domain in the United States, Google-digitized / http://www.hathitrust.org/access_use#pd-us-google

2. Als Beispiel einer Weichteilhypertrophie bringt Fr. die ödematöse Fuss- und Unterschenkelschwellung bei amniotischen Einschnürungen. Es lag ausserdem ein doppelter Klumpfuss vor, sowie einzelne Zehen und Fingerdefekte und Syndaktylien. Die Füsse wurden nach keilförmiger Tarsektomie redressiert, die tiefeinschneidenden amniotischen Narben exzidiert, die Syndaktylien getrennt. Histologisch zeigten die geschwollenen Weichteile ein chronisches Oedem mit fibröser und lipomatöser Degeneration. Die Hypertrophie verschwand völlig, der Erfolg der Operationen war gut.

Als dritten Typus der ang. Hypertrophie teilt Fr. den Fall eines ausgedehnten Angioms an Unterarm und Hand bei einem 2monatigen Kinde mit. Das Angiom wurde exstirpiert, das Kind starb nach der Operation. **Ewald**-Hamburg.

5) **Gräfenberg** (Kiel). Ueber den Zusammenhang angeborener Missbildungen mit der kongenitalen Syphilis.

Deutsche med. Wochenschr. 1908. S. 1589.

G. hat 24 Missbildungen aus der Kieler Frauenklinik auf luetische Erscheinungen, d. h. auf ihren Gehalt an Spirochäten untersucht. Er fand nur in einem Falle von Ascites und in einem anderen von leichtem Hydrocephalus ein positives Resultat, spez. alle Extremitätenmissbildungen waren frei. Verf. glaubt, dass dieser Fall von Hydrocephalus wohl luetischer Natur sei, doch habe dieser Zusammenhang keineswegs allgemeine Geltung. Der Einfluss der Lues auf Missbildungen kann demnach keinenfalls bedeutend sein. Da die Eihüllen immer frei von Spirochäten gefunden werden, so kann auch keine luetische Affektion des Amnions für die Entstehung von Deformitäten verantwortlich gemacht werden.

Ottendorff-Hamburg-Altona.

6) **Wieland** (Basel). Klinische Untersuchungen über Frührachitis.

Deutsche med. Wochenschr. 1908. S. 1545.

W. hat annähernd 1000 Neugeborene untersucht und auch z. T. (130 Kinder) noch später kontrolliert, um die Frage zu lösen, weshalb über die Häufigkeit der angeborenen Rachitis die Angaben sich so sehr widersprechen. Er fand bei keinem Kinde sichere Zeichen von Thorax- oder Extremitätenrachitis, dagegen bei ca. 20% eine Erweichung des Schädeldachs auf der Scheitelhöhe. In einem grossen Teil der Fälle (55 von 130) bildete sich diese Weichheit völlig zurück. Bei weiteren 24 wurde der Schädel auch innerhalb

Digitized by Google
Original from UNIVERSITY OF MICHIGAN
Generated on 2019-06-08 18:02 GMT / http://hdl.handle.net/2027/mdp.39015073447636
Public Domain in the United States, Google-digitized / http://www.hathitrust.org/access_use#pd-us-google

der ersten Lebenswochen resp. Monate wieder hart, doch trat im weiteren Verlauf dann echte rachitische Erweichung an anderer Stelle (hinten unten) auf nebst deutlichen Zeichen von Rachitis des Thorax und der Extremitäten. Bei 28 weiteren Kindern wurde zwar bei späterer Untersuchung die Stelle der früheren Schädelerweichung hart gefunden, dabei aber weiter unten eine echte rachitische Affektion der Schädelknochen festgestellt. In 18 Fällen breitete sich die primär vorhandene Erweichung auf den ganzen Schädel aus. Verf. glaubt dies nach Massgabe der anderen Fälle als eine Komplikation durch eine verhältnismässig frühzeitig einsetzende Rachitis deuten zu müssen. Die angeborene Schädelweichheit hat danach mit der Rachitis nichts zu tun, und es erkranken solche Kinder nicht häufiger an Rachitis als Kinder ohne diese Anomalie. Allem Anschein nach kommt Rachitis beim Neugeborenen nicht in Betracht, klinisch ist sie jedenfalls nicht nachzuweisen. Die Verschiedenheit der Angaben in Bezug auf die Häufigkeit der Rachitis beim Neugeborenen dürfte wohl auf der verschiedenen Bewertung dieser angeborenen Schädelweichheit beruhen. Verf. will die intrauterine Rachitis nicht direkt leugnen, glaubt aber, dass nur die Disposition, nicht die Erkrankung selbst intrauterin übertragen wird. **Ottendorff**-Hamburg-Altona.

7) **Ritter.** Zur Diagnose der Knochenechinokokken.

Deutsche Zeitschr. für Chir. Bd. 93. S. 166.

Mitteilung zweier Fälle: 1. Pat. hat 14 Jahre an Reissen und ziehenden Schmerzen im Oberschenkel gelitten. Klinisches Bild einer chronischen Osteomyelitis. Röntgenbild zeigt „eine sehr dünne, sich scharf abhebende Corticalis, die Markhöhle fächerig, wie wenn grosse Hohlräume im Knochen lägen.“ War vorher auf Neuritis behandelt. 2. Fall: Echinokokkus der Clavicula, der zunächst diese in eine grosse Knochenhöhle umgewandelt und dann auf Sternum und 1. Rippe übergegriffen hatte. Spontanfraktur der Clavicula vor 8 Jahren, ohne dass damals die Diagnose gestellt war. Perforation der Echinokokken hatte einen grossen fluktuierenden Tumor gebildet, der klinisch an Atherom oder Dermoid denken liess. Sonst ausser Reissen und Ziehen in der alten Frakturstelle und im Arm, sowie bei Druck auf die Clavicula keine Symptome. Röntgenbild: „Zahllose grosse und kleine runde Hohlräume vor, dicht neben- und hintereinander gereiht liegend, nur von zarten Knochenlamellen getrennt. Sehr dünne Corticalis, Fehlen der Markhöhle, ganz geringe oder nur sehr geringe Reaktion des Periost.“

Digitized by Google
Original from UNIVERSITY OF MICHIGAN
Generated on 2019-06-08 18:02 GMT / http://hdl.handle.net/2027/mdp.39015073447636
Public Domain in the United States, Google-digitized / http://www.hathitrust.org/access_use#pd-us-google

Verf. hält dieses Bild für typisch bei Knochenechinokokkus und sieht es als hauptsächliches differentialdiagnostisches Mittel an. Therapie: Breite Aufmeisselung des Knochens und Entfernung alles Krankhaften. Bei Fall 2 hatte Verf. sehr guten Erfolg mit Saugen.

Meyer - Heidelberg.

8) **Matsuoka** (Kyoto). Ueber die Osteoarthritis deformans chronica juvenilis.

Deutsche Zeitschr. f. Chir. Bd. 96. S. 302.

Fall I. 18j. Mädchen, bei dem sich allmählich eine Veränderung an fast sämtlichen Gelenken osteoarthritischer Natur, — Schwund des Gelenkknorpels und Gestaltveränderungen der Knochenenden — herausgebildet hat. Zugleich bestehen arthrogene Muskelatrophien.

Fall II. 15j. Knabe: Nach einem vor 9 Jahren erlittenen Trauma tritt eine chronische Kniegelenksaffektion ein. Röntgenologisch finden sich bizarre Deformitäten an beiden Gelenkenden und enorme Abflachung der Patella. Verf. bezeichnet Fall I als eine Osteoarthritis deformans chronica juvenilis polyarticularis spontanea und Fall II als o. d. chr. juv. monoarticularis traumatica.

Meyer-Heidelberg.

9) **Chrysospathes** (Athen). Ein Fall von multiplen Exostosen.

Ἰατρική περιοδος. Bd. 7. Nr. 23—24.

14jähriger Junge, bei dessen näheren Verwandten, angeblich auch denen früherer Generationen, keine Exostosen beobachtet worden sind. Diese werden bei ihm erst erkannt, als er 7 Jahre alt war und zwar dadurch, dass das Schreiben ihm Schwierigkeiten bereitete. Nach dem erst befallenen rechten Ellenbogengelenk traten der Reihe nach an dem rechten Oberarmknochen, den Schulterblättern, der sechsten linken Rippe, den unteren Epiphysen aller 4 Vorderarmknochen und zuletzt an den Schienbeinen Exostosen auf. Die grössten derselben (bis 3 cm lang) befinden sich an den Epiphysen der Vorderarmknochen und sind länglich und sitzen diesen mit breiter Basis auf, zum Teil aber ragen sie schnabelförmig vor. Da einige grössere dieser zwischen der linken Ulna und dem Radius gelegen sind, ist die Supination und die weitere Pronation des stark pronierten linken Vorderarmes unmöglich. Die kleinsten und die grössten Exostosen sitzen an den Fingern. Der rechte Ellenbogen ist infolge Luxation des Radiuskopfes nach hinten (4 cm) nur etwas über den rechten Winkel zu strecken. Grössere und kleinere Sub-

Digitized by Google
Original from UNIVERSITY OF MICHIGAN
Generated on 2019-06-08 18:02 GMT / http://hdl.handle.net/2027/mdp.39015073447636
Public Domain in the United States, Google-digitized / http://www.hathitrust.org/access_use#pd-us-google

luxationen finden sich an den Fingerphalangen. Ausser diesen findet man grössere Verkrümmungen der Diaphysen (nach aussen vorn) aller 4 Vorderarmknochen und zwar rechts mehr wie links. Diese lassen sich nach Ch. aus dem ungleichen Längenwachstum dieser Knochen erklären.

Die Behauptung, dass die Exostosen ihren Anfang von den Epiphysenknorpeln nehmen und zwar von jenen, die das Längenwachstum der Diaphysen besorgen, beweist auch dieser Fall, bei welchem die grössten und zahlreichsten Exostosen an den unteren Epiphysen der Vorderarmknochen und den oberen der Schienbeine und zwar an symmetrischen Stellen sitzen.

Die einzigen Exostosen, die sich in einiger Entfernung von der Epiphyse befinden (wandernde Exostosen), sind: Eine an der rechten Humerusdiaphyse und eine auf der sechsten Rippe, etwas nach aussen von der Mamilla. Aber auch solche, die im Entstehen begriffen sind, wird man weit entfernt von den Epiphysen gewahr und dies bes. an den Rippen. Also es sind nicht alle Exostosen, die entfernt von den Epiphysen sich befinden, als von diesen herrührend zu betrachten.

Von den breiten Knochen sind die Schulterblätter am meisten mit Exostosen behaftet, bes. an den Spinae. am Acromion und an ihren unteren Winkeln. Die Schädel- und Beckenknochen, ebenfalls die kurzen Knochen sind frei. Wie bei allen diesen Patienten, so handelt es sich auch bei diesem um ein im Wachstum zurückgebliebenes Individuum, dessen rechte Körperhälfte schwächer entwickelt erscheint als die linke. Seine Finger sind kurz, pastös, die Händekraft herabgesetzt. Genu valgum und Pes valgus bestehen nicht.

Alle diese Symptome müssen nach Ch.'s Auffassung als die Resultate einer Störung im Längenwachstum der Knochen betrachtet werden, welche ihrerseits wieder mit der Bildung der Exostosen eng zusammenhängt.

Das junge Alter auch bei diesem Pat. spricht für die Annahme, dass genannte Erkrankung ihren Grund in Störungen bei der ersten Entwickelung des Skeletts hat. Die Prognose im Falle Ch.'s ist dubia, da abgesehen von den bereits vorhandenen Bewegungsstörungen verschiedener Gelenke, die Exostosen an Zahl und Grösse rasch zunehmen.

Therapeutisch schlug Ch. die Resektion des verrenkten Radiusköpfchens vor, um die Extension des Vorderarms zu ermöglichen, ebenfalls die Entfernung der zwischen Ulna und Radius sitzenden Exostosen, die die Pro- und Supination unmöglich machten.

Digitized by Google
Original from UNIVERSITY OF MICHIGAN
Generated on 2019-06-08 18:02 GMT / http://hdl.handle.net/2027/mdp.39015073447636
Public Domain in the United States, Google-digitized / http://www.hathitrust.org/access_use#pd-us-google

Differenzialdiagnostisch erwähnt Ch. die Enchondrome, welche aber mit Vorliebe an den Fingern sitzen und rasch zu grösseren Geschwülsten anwachsen, dann die Osteome, die Osteophyten, die Sarkome, die Arthritis deformans, welche alle nunmehr durch das Röntgenbild sich von den Exostosen leicht unterscheiden lassen.

(Selbstbericht.)

10) **Emil G. Beck** (Chicago). Eine neue Methode, um die Grenzen von Fistelgängen und Abszesshöhlen festzustellen.

Archives of the Roentgen Ray. Juni 1908. Nr. 95.

Diese Methode, die wirklich wundervolle Resultate liefert, besteht in der Injektion eines Breies, der zu 33 % aus Bismuthum subnitricum und zu 66 % aus Vaselin sich zusammensetzt. Die Vaselin wird zum Kochen gebracht und trockenes Bismuth-Pulver allmählich zugesetzt. Die Injektion erfolgt ähnlich wie eine Jodoform-Glyzerin-Einspritzung unter mässigem Druck in die Fistelöffnung; der Brei ist dabei flüssig und erstarrt erst nachher.

Die nun aufgenommenen Röntgenbilder zeigen mit wunderbarer Klarheit die gewundenen Fistelgänge und die Herkunft derselben. Zu erwähnen ist noch, dass derselbe Autor das oben geschilderte diagnostische Verfahren auch zu therapeutischen Zwecken, angeblich mit vorzüglichem Resultate verwandt hat.

Böhm - Berlin.

11) **Kirmisson** (Paris). Le traitement orthopédique au sanatorium d'Hendaye.

Revue d'orthop. 1908. Juli, p. 369.

Da die initiale Ursache der Skoliose jedenfalls eine Ernährungsstörung der Wirbelsäule analog der Rhachitis ist, so muss man neben der orthopädischen Gymnastik auf eine gründliche Allgemeinbehandlung, Besserung der hygienischen Verhältnisse das Hauptgewicht legen. Luft, Licht, gute Ernährung, Reduzierung der Schulstunden lassen sich aber in der Grossstadt nicht gut durchführen, weder in der Anstalt, noch weniger im Hause. Alle diese Bedingungen werden im Sanatorium Hendaye, an der Meeresküste, erfüllt, und, wie eine Tabelle zeigt, mit bestem Erfolg: alle Patienten haben in 8 Wochen 3, 5, 6 und 7 kg zugenommen, die Körpergrösse ist um $^1/_2$—3 cm gestiegen, namentlich aber hat der Thoraxumfang sowohl absolut zugenommen, als auch ist die Umfangsdifferenz zwischen Inspirations- und Exspirationsstellung bedeutend gewachsen (im Mittel von 2—4 auf 6—8 cm!). Daneben hat sich die Skoliose mehr oder weniger gebessert. K. tritt für die Erbauung mehrerer

Digitized by Google
Original from UNIVERSITY OF MICHIGAN
Generated on 2019-06-08 18:02 GMT / http://hdl.handle.net/2027/mdp.39015073447636
Public Domain in the United States, Google-digitized / http://www.hathitrust.org/access_use#pd-us-google

derartiger Sanatorien ein, die zugleich eine genügend lange Behandlungsdauer ermöglichen sollen. **Ewald**-Hamburg.

12) **Wollenberg** (Berlin). Zur Behandlung der Knochencysten.

Therapeut. Rundschau. II. Jahrg. H. 52. S. 773.

Verfasser beschreibt einen Fall von Knochencystenbildung am Oberschenkel eines 6jährigen Knaben.

Die erkrankte Extremität wurde beim Gehen geschont. Zeitweilig trat Hinken auf. Eine Verletzung war nicht vorausgegangen.

Klinisch war am Oberschenkelknochen eine spindelförmige Auftreibung nachzuweisen. Das Röntgenbild zeigte eine Cyste im Knochen mit sehr dünner Corticalis, weshalb bald eine Operation vorgenommen wurde, da die grösste Gefahr der Knochencysten Spontanfrakturen sind, ja zuweilen deswegen erst die Patienten in chirurgische Behandlung kommen.

Eine maligne Neubildung im Knochen konnte man ausschliessen, da die Höhle scharf begrenzt war, und periostale Knochenwucherung fehlte, vielmehr handelte es sich, wie auch später das histologische Präparat bestätigte, um eine Ostitis fibrosa.

Der operative Eingriff bestand in Exkochleation der Cystenwand. Vollblutenlassen der Höhle. Gehbügelgipsverband. Heilung per primam.

Nach 8 Monaten war eine tadellose Funktion des Beines vorhanden. Das Röntgenbild zeigte eine dicke geradegewachsene Corticalis, nur Spuren einer Höhle, keine Auftreibung des Knochens, abgesehen von periostaler Knochenneubildung an der Stelle des operativen Eingriffs.

Verf. beobachtete einen anderen Fall von Knochencystenbildung mit Spontanheilung. Man hatte von einer Operation abgesehen, da die Corticalis noch sehr stark war. Fälle, in denen man abwarten will mit der Operation, müssen aber unter ständiger Kontrolle mit Röntgenbildern bleiben, um das Eintreten einer Spontanfraktur zu verhindern.

In allen Fällen rät Verf., Schutzhülsen tragen zu lassen an den Stellen, wo Knochencysten röntgenologisch nachgewiesen worden sind, um äussere Insulte abzuwehren. **Manhold**-Heidelberg.

13) **Hofmann** (Graz). Weitere Untersuchungen und Erfahrungen über Periosttransplantation bei Behandlung knöcherner Gelenkankylosen.

Beiträge zur klin. Chir. 1908. 59. Bd. H. 3. S. 717.

Verfasser beschrieb vor 2 Jahren einen Fall von knöcherner

Digitized by Google
Original from UNIVERSITY OF MICHIGAN
Generated on 2019-06-08 18:02 GMT / http://hdl.handle.net/2027/mdp.39015073447636
Public Domain in the United States, Google-digitized / http://www.hathitrust.org/access_use#pd-us-google

Ankylose im Ellbogengelenk, wo nach Durchmeisselung der Knochen, entsprechend dem früheren Gelenkspalt, und Ueberkleidung der den früheren Gelenkflächen entsprechenden Resektionsflächen mit Periost (der Vorderfläche der Tibia entnommen) es gelang, eine neue Ankylosierung zu verhüten und ein Gelenk von fast normaler Exkursionsfähigkeit (nur Pro- und Supination etwas unter der Norm) zu erzielen.

Die Periostüberkleidung bildet den natürlichen Abschluss des neuen Gelenkendes, die Kallusbildung mit dem benachbarten Knochen wird verhindert.

Durch zahlreiche Tierversuche ist die Lebensfähigkeit ungestielter Periostlappen erwiesen worden.

Röntgenbilder zeigen, dass unter der Funktion des Gelenkes die neuen Gelenkenden fast normale Gestalt annehmen.

Verf. nahm eine Reihe von Tierversuchen vor, um festzustellen, ob das Periost seine spezifische Fähigkeit der Knochenapposition und Resorption nach Transplantation auf wunde Knochenflächen beibehalte.

Er operierte bei 6 Hunden am oberen Sprunggelenk. Das Periost wurde von der Tibia genommen und mit der Osteoblastenschicht auf die wundgemachten Knochenflächen gelegt und fixiert. Dann Kapsel- und Hautnaht. Die Hunde wurden nach 1, 3, 7 und 12 Wochen getötet. Alle Gelenke waren per primam geheilt, das Periost war überall auf den Gelenkenden sitzen geblieben, in den älteren Fällen zeigte es derbe Beschaffenheit. Keine Gelenkergüsse, nirgends Ankylosen (Tendenz dazu besteht überhaupt nicht bei Tieren).

Darauf gibt Verf. die Erklärung histologischer Befunde und Abbildungen derselben.

Bedingung für Erfolg der Operation ist, dass die Osteoblastenschicht des Periosts beim Abnehmen erhalten bleibt. Am besten gelingt dieses bei der Ablösung mittels Raspatoriums und Druck desselben gegen den Knochen.

Der Periostdefekt am Knochen wird nach Ollier durch Ueberwuchern vom seitlich stehengebliebenen Periost gedeckt.

Verf. fand beim Tier den Periostdefekt durch einen Bindegewebsbezug überwuchert, in diesem fanden sich jedoch histologisch keine Osteoblasten vor.

Beim Menschen hatte Verf. Gelegenheit, neben bindegewebigen Elementen auch Osteoblasten vorzufinden, jedoch stammten diese von Periostosteoblasten, die man bei der Entnahme des Periost-

Digitized by Google
Original from UNIVERSITY OF MICHIGAN
Generated on 2019-06-08 18:02 GMT / http://hdl.handle.net/2027/mdp.39015073447636
Public Domain in the United States, Google-digitized / http://www.hathitrust.org/access_use#pd-us-google

lappens hatte stehen lassen. Ein Knochen, der von Periost entblösst worden war, wurde in einem Spätstadium stark konvex gewuchert gefunden — mangelnde abbauende Tätigkeit des Periosts an dieser Stelle. Im allgemeinen zeigt ein periostberaubter Knochen keine Schädigung.

Verf. berichtet weiter von 4 operativen Fällen an Menschen:

1. Knöchern-ankylotisches Knie. Resultat der Operation relativ schlecht wegen starker Veränderungen an Kapsel und Weichteilen.

2. Schultergelenk. Gutes Resultat. Noch in Behandlung.

3. Interphalangealgelenk; kompliziert durch Schädigung der Beugesehnen.

4. Rezidivierter Fall von Brückenkallus zwischen Radius und Ulna. Gutes Resultat.

In keinem der operierten Fälle trat Schlottergelenk auf; keine neuen Ankylosen; aktive Bewegungen wurden besser mit zunehmendem Gebrauch des Gelenkes; es fand keine Kallusbildung oder solche von Osteophyten an benachbarten Knochen statt.

Es empfiehlt sich, beide ankylotischen Gelenkflächen mit Periost zu decken.

Ein Vorteil der Resorptions- und Appositionsvorgänge des transplantierten Periosts ist die rasche Anpassung der Gelenkkörper an ihre neue Funktion.

Nekrose des transplantierten Periosts wurde nie beobachtet.

Zur Entnahme des Periostlappens ist die vordere Tibiafläche zu bevorzugen.

Die Nachbehandlung geschieht durch Fixierung mittelst Gipsverbandes für mehrere Wochen, dann aktive und passive Bewegungen.

Wo grosse Gelenkkörper in Wegfall gekommen sind, empfiehlt sich die Transplantation ganzer Gelenke nach Lexer. In leichteren Fällen kommt man aber mit der Interposition von Periost, wie sie Verf. beschreibt, aus. **Manhold** - Heidelberg.

14) **Hardouin** (Rennes). Conduite à tenir en présence d'une fracture compliquée. (Die Behandlung komplizierter Frakturen.)

La méd. des accid. du travail. Bd. VI. Nr. 8. S. 225.

H. schildert die von ihm geübte Behandlung komplizierter Frakturen. Steht es fest, dass es sich tatsächlich um eine komplizierte Fraktur handelt, so ist nach H.'s Ansicht ein sehr energisches Vorgehen am Platz. Nach gründlicher Reinigung der Haut wird die Wunde erweitert auch bei einfachen Durchstechungsfrakturen. Dann erfolgt die Glättung resp. Resektion der Knochenenden, worauf eine ausgiebige Spülung der Wunde vorgenommen wird. Die Wunde

Digitized by Google
Original from UNIVERSITY OF MICHIGAN
Generated on 2019-06-08 18:02 GMT / http://hdl.handle.net/2027/mdp.39015073447636
Public Domain in the United States, Google-digitized / http://www.hathitrust.org/access_use#pd-us-google

wird mittels Gummischlauch unter Anlegung einer Gegenöffnung drainiert. Danach Gazeverband. Vollständige Reposition wird gemacht, wenn die Drainage dadurch nicht gestört wird, anderenfalls wird die definitive Korrektur nach 48 Stunden, wenn der Drain fortbleiben kann, nachgeholt. **Ottendorff** - Hamburg - Altona.

15) **Charles M. Paul.** Extension für Frakturen ohne Gewichtszug.

New-York Medical Journal. 15. August 1908.

Verf. benutzt Gipsverbände mit seitlich angebrachten Schienen und einer Art Gehbügel, von dem aus die Extension stattfindet.

Böhm - Berlin.

16) **Schrecker** (Köln). Zur Technik der Extensionsbehandlung.

Deutsche med. Wochenschr. 1908. S. 1677.

Sch. empfiehlt, um die beim Bardenheuerschen Extensionsverfahren wichtigen Querzüge genau dirigieren zu können, eine Vorrichtung, die aus einem Brett mit verstellbaren seitlichen Rollen besteht. Die Extremität wird auf dem Brett gelagert und es können die Rollen nach der Dicke des Gliedes und nach dem Punkt, an dem die Züge angreifen sollen, genau eingestellt werden. Zur Anlegung des Extensionsverbandes wird jetzt in Köln fast ausschliesslich statt des Heftpflasters das Verfahren mit der Heusnerschen Klebeflüssigkeit (1 Teil venetian. Terpentin in 2 Teilen Spiritus) angewandt. Bei Frakturen in der unteren Hälfte des Unterschenkels legt Verf. noch einen Extraring aus Filz direkt oberhalb der Malleolen an, den er mit dem Hauptlängszug in Verbindung setzt. Es wird dadurch ein besserer Zug auf das periphere Fragment ausgeübt. **Ottendorff** - Hamburg - Altona.

17) **Ledeut** (Liège). Traitement des fractures en retard de consolidation par le massage et la méthode de Bier.

Scalpel et Liège médical. 22. November 1908.

Der Verf. berichtet über 2 Fälle von Frakturen der ersten Phalanx des Zeigefingers. Einen Monat nach dem Unfall hatte die knöcherne Vereinigung der Fragmente noch nicht stattgefunden.

Die Behandlung war folgende:

1. periartikuläres Streichen der ankylosierten Fingergelenke;
2. Streichen der Frakturgegend;
3. Perkussion des Umfangs der Fraktur mit der Kuppe der Finger des Operateurs.

Die Heilung war eine vollkommene nach 14 Tagen.

Kaisin-Floreffe.

Digitized by Google
Original from UNIVERSITY OF MICHIGAN
Generated on 2019-06-08 18:02 GMT / http://hdl.handle.net/2027/mdp.39015073447636
Public Domain in the United States, Google-digitized / http://www.hathitrust.org/access_use#pd-us-google

18) **Fred. H. Albee.** Osteomyelitis.

New-York Medical Journal. 6. Juni 1908.

Kurze Uebersicht über die Symptome und chirurg. Behandlung der Osteomyelitis. **Böhm** - Berlin.

19) **Leopold Freund** (Wien). Die Behandlung tuberkulöser Knochenerkrankung mit Röntgenstrahlen.

Archives of the Roentgen Ray. September 1908. Nr. 98.

Ebenso wie Kirmisson, Bazy, Lancaster, Sancton, Escherich, Leigh, Rudis-Jicinsky u. a. (Literatur siehe im Original) verwandte auch der Verf. die Röntgenstrahlen zur Behandlung von Knochentuberkulose mit einem ihn sehr befriedigenden Resultat. Er sieht in den Strahlen ein schmerz- und gefahrloses Mittel, das umso bessere Erfolge zeitigt, je oberflächlicher der Herd — in den Weichteilen oder im Knochen — sitzt. Es eignen sich daher besonders Hand- und Finger-Tuberkulosen zu dieser Behandlungsform. Die Nachbehandlung muss ebenso sorgsam gehabt werden wie die gleichzeitige Verhütung von fehlerhaften Stellungen des Gliedes. Auch auf chirurgische Massnahmen — Eiterentfernung — soll nicht verzichtet werden. Die Technik der Bestrahlung muss im Original eingesehen werden. **Böhm** - Berlin.

20) **Le Fort** (Lille). Les lésions des os consécutives à l'immobilisation prolongée.

Revue d'orthop. 1908. 3. p. 201.

Durch eine lange Ruhigstellung der Glieder leiden alle Gewebe, die Haut, das Unterhautzellgewebe (Oedem), die Muskeln, die Ligamente (Relaxationen, keine Ankylosen oder Retraktionen!), namentlich aber die Knochen. Der immobilisierte Knochen wird atrophisch, sein Wachstum verlangsamt sich, nicht bezüglich seiner Längen- und Dickenzunahme, sondern der Verknöcherung. Ausserdem nimmt die Fragilität bedeutend zu. Bei Kindern sind diese Phänomene besonders deutlich zu beobachten. Der Knochen wird hier direkt biegsam und ist natürlich bei Belastungen Deformierungen ausgesetzt (namentlich häufig an der Tibia zu beobachten nach Koxitis und Hüftluxation, die lange Monate im Verband gelegen haben). — Röntgenbild. — Ausserdem werden aber durch die Immobilisation Gelenkveränderungen bedingt, die für jedes Gelenk verschieden sind. Z. B. werden am Knie die Femur- und Tibiaepiphysen höher und die Gelenkoberflächen konvexer. Da die Höhenzunahme an den hinteren Partien grösser ist als an den vorderen, kommt ein genu recurvatum zustande.

Digitized by Google
Original from UNIVERSITY OF MICHIGAN
Generated on 2019-06-08 18:02 GMT / http://hdl.handle.net/2027/mdp.39015073447636
Public Domain in the United States, Google-digitized / http://www.hathitrust.org/access_use#pd-us-google

Die Frakturen, die infolge der Weichheit der Knochen entstehen können, heilen ohne Deformität und Kallus (da ja das Periost nicht verletzt ist) in kurzer Zeit und verknöchern in normaler Weise. — Die verkrümmten Knochen haben das Bestreben, von selbst die Krümmungen auszugleichen. Le F. hat beobachtet, dass sogar das genu recurvatum durch stärkere Biegung der Tibia von vorn nach hinten kompensiert wird. Die Ausgleichung findet immer durch Knochenapposition an der konkaven Seite statt. Im Ganzen ist also die Prognose derartiger Deformierungen gut zu stellen.

Ewald-Hamburg.

21) **E. Gasne** (Paris). Les arthrites à pneumocoques chez les enfants.

Revue d'orthop. 1908. 3. p. 225.

Die Pneumokokkenarthritis beim Kind in den ersten Lebensjahren ist nicht selten, wird aber häufig von den Chirurgen als Streptokokken- oder Staphylokokken-Osteomyelitis resp. -Osteoarthritis ausgegeben. Von 52 Fällen aus der Literatur konnte G. 16 Mal eine Pneumonie als Primärerkrankung feststellen, 6 Mal Schnupfen, 7 Mal Ostitis media, 6 Mal Angina, 13 Mal konnte keine Ursache gefunden werden. Manchmal — aber selten — ist ein Trauma vorhergegangen. G. will dem rapiden Knochenwachstum eine grössere ätiologische Bedeutung zusprechen: 33 Fälle betrafen das erste Lebensjahr. Das Kniegelenk war am häufigsten befallen (17 Mal), die Hüfte und Schulter 7 Mal. Die Prognose ist quoad vitam und sanationem completam viel günstiger zu stellen als bei den anderen Infektionen (30,7 %).

Behandlung: Manchmal genügt schon die einmalige Punktion. Gewöhnlich muss man jedoch die Arthrotomie machen mit nachfolgender Auswaschung und Drainage. Letztere kann bald weggelassen werden. Im Interesse einer schnelleren Heilung und Wiederherstellung der Funktion ist baldige Massage und Mobilisation indiziert.

Die 4 Fälle, deren Krankengeschichten in extenso mitgeteilt werden, betrafen Kinder von 25 Tagen bis 4 Jahren. 3 Fälle gingen nach Punktion resp. Arthrotomie in Heilung aus, 1 Kind stirbt an Meningitis. — Literatur der 52 Fälle. **Ewald**-Hamburg.

22) **Laurent** (Brüssel). L'intervention chirurgicale dans l'arthrite goutteuse.

La revue médico-sociale. 1908. Nr. 10.

Bei einem 50jährigen Mann, der an einer Arthritis urica des

Digitized by Google
Original from UNIVERSITY OF MICHIGAN
Generated on 2019-06-08 18:02 GMT / http://hdl.handle.net/2027/mdp.39015073447636
Public Domain in the United States, Google-digitized / http://www.hathitrust.org/access_use#pd-us-google

I. und II. Metatarsophalangealgelenks litt, die am II. Gelenk zur Fistelbildung führte, wurde das Gelenk von den Tophi befreit und die zweite Zehe reseziert. Der früher sehr geschwollene und schmerzhafte Fuss gewann dadurch seine normalen Verhältnisse wieder.

L. nimmt bezügl. der operativen Behandlung der Gelenkgicht folgenden Standpunkt ein:

1. Während des Anfalls soll man möglichst nicht operieren.

2. Bei starker Tophusbildung, Fistelentstehung, lebhaften Schmerzen kann auch in alten Fällen, namentlich wenn das Leiden lokalisiert ist, operiert werden. (Curettage der Tophi, manchmal Resektion von Phalangen oder gar Amputation einer oder mehrerer Zehen.

Ewald - Hamburg.

23) **Karl R. Keppler.** Die Behandlung der spinalen Kinderlähmung.

New-York Medical Journal. 20. Juni 1908.

Uebersicht über die einzelnen Behandlungsmethoden der Poliomyelitis, Gymnastik, portative Apparate, chirurg. Massnahmen etc.

Böhm - Berlin.

24) **Biesalski** (Berlin). Der praktische Wert der Krüppelzählkarten.

Zeitschr. f. Krüppelfürsorge. 1908. Bd. 1. H. 2. S. 96.

Verf. führt die Notwendigkeit an, Krüppelzählkarten im Reich einzuführen, erstens aus statistischen Gründen, um das amtliche Interesse am Vorhandensein einer solchen Menge Krüppel zu wecken. Amtlich soll die Notwendigkeit anerkannt werden, Krüppelfürsorgestellen zu gründen. Durch Herstellung der Verbindung mit der Behörde ist auch Aussicht auf pekuniäre Hilfe vom Staat aus vorhanden.

Zweitens sollen die Karten direkt zur Aufsuchung der bedürftigen Kinder führen und zu ihrer Unterbringung in geeignete Fürsorge.

Die Karten sollten fernerhin zeigen, wie viele der Krüppel erwerbsfähig gemacht werden könnten und eine strenge Sonderung möglich machen zwischen heimbedürftigen Krüppeln und solchen, die auch ausserhalb eines Krüppelheims zu erwerbsfähigen Menschen erzogen werden könnten.

Als Heimbedürftige sollen nicht nur Kinder dem Grad ihres Gebrechens nach anerkannt werden, sondern unter Berücksichtigung

Digitized by Google
Original from UNIVERSITY OF MICHIGAN
Generated on 2019-06-08 18:02 GMT / http://hdl.handle.net/2027/mdp.39015073447636
Public Domain in the United States, Google-digitized / http://www.hathitrust.org/access_use#pd-us-google

ihrer Umgebung und vielleicht noch anderer ihnen anhaftenden Krankheiten auch scheinbar nicht so Bedürftige in ein Krüppelheim aufgenommen werden.

Die Krüppelzählkarten sollen eine Einheitlichkeit der Krüppelfürsorge in den verschiedenen Bundesstaaten zu stande bringen durch gleiche Bezeichnungen, die Verfasser auch in ihren Abkürzungen anführt. Das Ausfüllen der Karten soll nur von ärztlicher Hand geschehen.

Durch staatliche Unterstützung der Krüppelheime würde die Armenpflege entlastet, und bei den Fortschritten, die die Orthopädie macht, eine Mehrausgabe der Gegenwart durch eine Ersparnis in der Zukunft entschädigt werden infolge der Heilung vieler Krüppel. B. plädiert für Erhöhung des Einheitspreises, der vom einzelnen Pflegling der Anstalten verlangt wird. Als Mittel zur Sicherstellung von Krüppelheimen schlägt er, sich an das Vorbild von Düsseldorf haltend (Institut zur Bekämpfung der Säuglingssterblichkeit), vor, einen Teil der Einkommensteuer der Bevölkerung dazu zu verwenden.

Als letzten praktischen Wert der Krüppelzählkarten führt B. an: es kann genau die für jeden Bezirk notwendig werdende Fürsorge berechnet werden.

Es folgen Tabellen der einzelnen Zählungen in verschiedenen Bundesstaaten. **Manhold**-Heidelberg.

25) **Biesalski** (Berlin). Deutsche Krüppelheime.

Zeitschr. f. Krüppelfürsorge. 1908. Bd. I. H. 2. S. 123.

Auf Grund häufiger Anfragen betreffend Unterbringung von Krüppeln verschiedener Ortschaften gibt B. ein Verzeichnis deutscher Krüppelheime, Stand vom September 1908, mit Angabe des Pflegegeldes, der Zahl der Plätze, der Altersgrenze, des Personals, der Schule und des Handwerks, das gelehrt wird.

Anfang 1909 sind in 39 Heimen 3371 Plätze zur Verfügung. Im nächsten Jahre ist die Eröffnung von noch 8 Heimen geplant. Das jährliche Pflegegeld schwankt zwischen Mk. 120—913, im Mittel Mk. 381.

Es sind aber auch Freistellen vorhanden, und Ermässigung kann gewährt werden.

Die meisten Anstalten sind konfessionell, jedoch werden Kinder jeden Glaubens aufgenommen. **Manhold**-Heidelberg.

Digitized by Google
Original from UNIVERSITY OF MICHIGAN
Generated on 2019-06-08 18:02 GMT / http://hdl.handle.net/2027/mdp.39015073447636
Public Domain in the United States, Google-digitized / http://www.hathitrust.org/access_use#pd-us-google

26) **Biesalski** (Berlin). Eine neue Schulbank für Krüppelschulen.

Zeitschr. f. Krüppelfürsorge. 1908. Bd. I. H. 2. S. 155.

Beschreibung und Illustration eines neuen Modells einer Krüppelschulbank, Modifikation der Zahnschen Schulbank. Die Bank ist zweisitzig, jeder Sitz hat aber seine eigene Lehne.

Die Einstellung der Distanz geschieht durch einen mittleren Holm. Die Sitzhöhe kann nicht verändert werden, es stehen aber neun verschiedene Bankgrössen zur Auswahl da. Die Sitzhöhe kann durch ein verstellbares Fussbrett variiert werden.

Die Bankfüsse stehen frei, sind nicht seitlich untereinander verbunden. Dadurch soll ein besseres Reinigen des Fussbodens bezweckt werden, wie auch ein unbehindertes Hinaustreten aus der Bank bei gelähmten Kindern. Der Sitz ist fest, kein Klappsitz.

Die Tischplatte ist halb umklappbar. Die vordere aufklappbare Platte hat für den Rumpf einen Ausschnitt. Die Ellbogen des Schülers liegen auf bei heruntergeklappter Platte.

Es besteht ferner eine Vorrichtung zum Aufstellen eines Buches, unter der Tischplatte Raum für Bücher, versenkte Porzellantintenfässer mit Metalldeckeln.

Das Fussbrett kann auf den Bankbeinen verschoben und durch Schrauben fixiert, auch nach Belieben schräg gestellt werden.

Jedes Kind hat seine, den individuellen jeweiligen Verhältnissen (Verband etc.) angepasste Bank.

Die Bänke haben sich bis jetzt in der Berlin-Brandenburgischen Krüppelheil- und Erziehungsanstalt bewährt und werden von der Firma Zahn in Berlin, Wienerstr. 10, angefertigt.

Manhold-Heidelberg.

27) **Herz.** Prinzipien der modernen Heilgymnastik.

Zeitschr. für neuere phys. Med. 1908. Nr. 18.

H. stellte die Schwankungen der Muskelzugkraft in den einzelnen Gelenken, die bei der Heilgymnastik in Betracht kommen, in sogen. Muskeldiagrammen dar, d. h. Kurven, in denen die Verhältnisse der Zugkräfte in den einzelnen Einstellungen der Gelenke wiedergegeben sind. Er bestimmte ferner die „mittlere Zugkraft“, die „spezifische Energie“, d. h. die Maximalarbeit des Muskels, die Leistungsfähigkeit des Muskels, d. h. die Grösse der Arbeit, die bis zur Ermüdung geleistet werden kann.

Die aktiven heilgymnastischen Uebungen teilt H. in Widerstands-, Selbsthemmungsbewegungen, Koordinationsübungen und

Digitized by Google
Original from UNIVERSITY OF MICHIGAN
Generated on 2019-06-08 18:02 GMT / http://hdl.handle.net/2027/mdp.39015073447636
Public Domain in the United States, Google-digitized / http://www.hathitrust.org/access_use#pd-us-google

Förderungsbewegungen, die passiven in Beugungen und Streckungen, Rotationen und Kreisungen ein. Die Wirkung der Uebungen besteht in lokalen Wirkungen auf die Muskulatur, sowie die Gelenke und ihre sämtlichen Bestandteile, die allgemeinen äussern sich in fast allen Organsystemen, Blutbewegung, Stoffwechsel und Nervensystem. **Meyer** - Heidelberg.

28) **Anthony Bassler.** Ein neues Korsett für Gastroptose.

New-York Medical Journal. 18. Juli 1908.

Konvex nach innen gebogene Stahlschienen werden an der Bauchseite eines gewöhnlichen Frauenkorsetts angebracht.

Böhm - Berlin.

29) **Federschmidt** (Dinkelsbühl). Ein Beitrag zur Kasuistik der Halswirbelfrakturen.

Münch. med. Woch. 1908. Nr. 46. S. 2388.

Ein Bahnarbeiter wurde von einer Draisine überfahren, war sofort bewusstlos, klagte dann über Schmerzen im Nacken, wo in der Gegend des V. und VI. Halswirbels Krepitation konstatiert werden konnte. Empfindungslosigkeit von den Füssen bis hinauf zu den Brustwarzen. Lähmung der unteren Extremitäten und der Blase. Pulsfrequenz 40 in der Minute. Temperatur vom 1. Tage an über 40. Am 5. Tage Exitus. Sektionsbefund: Zerreissung der zwischen VI. und VII. Halswirbel gelegenen Zwischenbandscheibe, Rissfraktur des VI. Halswirbels, ferner eine Fraktur des VI. rechten Wirbelkörpers, sowie des V. und VI. linken Wirbelbogens. Das Halsmark war in der Frakturgegend rotbraun verfärbt und erweicht. **Ewald** - Hamburg.

30) **Conrad** (Antwerpen). Contribution à l'étude des traumatismes de la Colonne lombo-sacrée.

Journal belge de Radiologie. 1. August 1908.

C. berichtet über 9 Fälle von Frakturen (partiellen und totalen) lumbaler Wirbel und bringt Radiogramme derselben.

Er kommt zu dem Schluss, dass die klinische Diagnose ähnlicher Fälle oft sehr schwer, ja fast unmöglich ist, und dass in allen zweifelhaften Fällen die Röntgenuntersuchung unerlässlich ist. Mehrere seiner Frakturfälle waren ganz unerkannt geblieben, und nur durch die Röntgenstrahlen war die Diagnose ermöglicht und bestätigt worden. Vor allem trifft dieses zu für Frakturen des Arcus vertebrae und der Processus articulares. **Kaisin** - Floreffe.

Digitized by Google
Original from UNIVERSITY OF MICHIGAN
Generated on 2019-06-08 18:02 GMT / http://hdl.handle.net/2027/mdp.39015073447636
Public Domain in the United States, Google-digitized / http://www.hathitrust.org/access_use#pd-us-google

31) **Bardenheuer** (Köln). Die operative Behandlung der traumatischen subkutanen Kompressionslähmungen.

Deutsche med. Wochenschr. 1908. S. 1660.

Verfasser glaubt, dass man bei kompletten Lähmungen nach Trauma, sei es nun ein chronisches oder plötzlich eintretendes, viel häufiger operativ vorgehen müsse, da bei solchen Fällen, bei denen binnen 2—3 Wochen keine Besserung einträte, entweder eine Zerreissung des Nerven oder eine Aufhebung der Nervenleitung durch Bluterguss oder entzündliche Ergüsse in die Nervenscheide der Lähmung zu Grunde läge. Man könne dann nach Eröffnung der Nervenscheide das komprimierende Blut etc. entfernen oder je nachdem auch den beschädigten Nerven wieder nähen. In dem angeführten Falle von Quetschung des Plexus brachialis mit sekundärer Lähmung fand sich bei der Operation teils eine Zerreissung der Wurzeln teils eine blutige Infiltration. Die Naht resp. die Eröffnung der Nervenscheide zwecks Druckentlastung führte zunächst zu einem guten Resultat, das aber wegen Ueberdehnung der Nervenstämme infolge Subluxation des Armes nicht ganz Stand hielt.

Ottendorff - Hamburg - Altona.

32) **H. Lehr** (Dresden). Zur Behandlung der Zervikalspondylitis.

Arch. f. klin. Chir. Bd. 87. H. 2. Pag. 490.

In der Schanzschen Klinik wird zur Behandlung der Zervikalspondylitis der gleiche Watteverband benutzt, den Schanz vor einigen Jahren zur Korrektur des angeborenen Schiefhalses angab. Zum Anlegen des Verbandes liegt der Patient auf dem Tisch; ein Assistent übt an dem leicht nach rückwärts gebeugten Kopf eine schwache Extension aus. Mit diesem Verbande bleiben die Pat., solange noch lokale Schmerzhaftigkeit besteht, im Bett; sind die Schmerzen geschwunden, was bei dieser Behandlung nicht lange dauern soll, dann dürfen sie umhergehen. Ist auch der örtliche Druckschmerz geschwunden, dann erhalten sie die Schanzsche Lederkrawatte, die einen beweglichen Kinnteil besitzt. Diese Konstruktion erlaubt Kaubewegungen, ohne dass die proximalen Partieen der Halswirbelsäule eine Verschiebung erleiden. **Stoffel**-Heidelberg.

33) **Contoleon** (Athen). Chronische ankylosierende Spondylitis mit Lordose der Lendenwirbelsäule.

Ἀρχεῖα Ἰατρικῆς. Oktober 1908.

C. gibt einfach die kurze Krankengeschichte einer 21jährigen

Digitized by Google
Original from UNIVERSITY OF MICHIGAN
Generated on 2019-06-08 18:02 GMT / http://hdl.handle.net/2027/mdp.39015073447636
Public Domain in the United States, Google-digitized / http://www.hathitrust.org/access_use#pd-us-google

robusten Virgo wieder, in deren Anamnese nichts Belastendes sich findet und welche vor 9 Monaten starke Schmerzen im Rücken gefühlt hat, daher sie den Rumpf nicht nach hinten legen konnte. Diese ursprünglichen, sowie die später in den unteren sowohl wie in den oberen Extremitäten aufgetretenen Schmerzen leichten Grades trotzten allen möglichen Medikationen und physiotherapeutischen Massnahmen.

Ref. C. veröffentlicht diesen Fall anscheinend als ein Kuriosum, sofern die bei ihm bestehende Lordose, eine Ausnahme von der bei der ankylosierenden Spondylitis regelmässig zu findenden Kyphose der Lendenwirbelsäule macht.

Allein die nur auf den Lendenteil der Wirbelsäule beschränkte Unbeweglichkeit, das Versacken der Pat. und das vom Ref. aufgenommene Röntgenbild deuten auf eine Spondylolisthesis, vielleicht tuberkulösen Charakters hin. **Chrysospathes**-Athen.

34) **Ch. Viannay** (St. Étienne). Absence des muscles pectoraux et atrophie du sein correspondent.

Revue d'orthop. 1908, 5., p. 459.

Dem 14jährigen Mädchen fehlten die Pektoralmuskeln und die Mamma bis auf die Brustwarze vollkommen. Ausserdem bestand eine grosse Hautfalte, die sich von der vorderen Thoraxseite zum Arm hinzog und diesen an der Beweglichkeit im Schultergelenk hinderte: Sollte der Arm erhoben werden, so spannte sich die Falte stark an. Ausserdem fielen natürlich wegen des Pectoralisdefekts die aktiven Adduktionsbewegungen aus. Bei der Operation fand sich in der Hautfalte ein aponeurotischer Strang, der von den Rippen zum Arm ging. Ein 2. Strang entsprach dem Verlauf des pectoralis minor. Durch die Durchschneidung war völlige Bewegungsfreiheit gegeben. **Ewald**-Hamburg.

35) **Hart.** Der Thorax phthisicus.

Deutsche militärärztl. Zeitschr. 1908. H. 23.

Der echte Thorax phthisicus beruht stets auf einer primären Skelettveränderung, bestehend in Anomalien der oberen Thoraxapertur. Nach Untersuchungen Verfassers geht in Folge der Entwicklungshemmungen und Missbildungen an Knorpeln und Knochen der oberen Apertur die querovale Kartenherzform in die geradovale Form über, die den Anthropoiden eigen ist. Der Thorax phthisicus kann zu jeder Zeit manifest werden, namentlich jedoch von der Zeit der Pubertät ab bis zur völligen Reife. Verf. unterscheidet

Digitized by Google
Original from UNIVERSITY OF MICHIGAN
Generated on 2019-06-08 18:02 GMT / http://hdl.handle.net/2027/mdp.39015073447636
Public Domain in the United States, Google-digitized / http://www.hathitrust.org/access_use#pd-us-google

zwischen den Freundschen scheidenförmigen Knorpelverknöcherungen bei jugendlichen Personen mit pathologischer Apertur und den Verknöcherungsprozessen in der Substanz der vorher entarteten Rippenknorpel selbst.

Der sekundäre Thorax phthisicus mit erworbener Aperturveränderung ist in der allerverschiedensten Weise als Folge primärer, skoliotischer Wirbelsäulenverkrümmungen anzusehen. Dieser entwickelt sich infolgedessen hauptsächlich während der Schulzeit.

Selbst hochgradige primäre Deformitäten können sich nach Erfahrungen Verfassers im Stadium tiefer Inspiration ausgleichen. Er empfiehlt deshalb bei Kindern mit Thoraxdeformitäten prophylaktisch eine ausgiebige Gymnastik, besonders der Arme und des Schultergürtels.

Meyer-Heidelberg.

36) **Dietrich.** Ueber die Konus- und Kaudaerkrankungen des Rückenmarks.

Dissert. Jena 1908.

Nach einem Ueberblick über die Anatomie und Physiologie des Konus- und Kaudagebietes, sowie über die Diagnostik und Pathologie der Erkrankungen dieses Gebietes teilt D. 5 Krankengeschichten aus der Jenenser Klinik mit. Die Erkrankungen beruhen zum Teil auf primären Veränderungen der die genannten Organe zusammensetzenden Gewebe selbst, zum Teil handelt es sich um sekundäre Veränderungen bei Erkrankungen oder Verletzungen der Umgebung. Als solche werden angeführt: Tumoren, tuberkulöse und luetische Prozesse, Hämatomyelie, traumatische Myelitis nach Frakturen und Luxationen der Kreuzbeingegend, ferner Stich- und Schussverletzungen des unteren Wirbelsäulenabschnittes.

Blencke-Magdeburg.

37) **Zander** (Berlin). Ein Fall von kongenitaler Luxation des Humerus.

Zeitschr. f. orthop. Chir. Bd. XX, S. 237.

Z. beschreibt einen Fall von kongenitaler Luxation des Humerus nebst Schulterblatthochstand, die durch Röntgenaufnahme sicher gestellt wurde. Die Pfanne fehlte an normaler Stelle vollständig, eine neue Pfanne war am äusseren Teile der Spina scapulae zwischen Acromion und Processus coracoideus ausgeschliffen. Wegen des Pfannendefektes an normaler Stelle und wegen des Schulterblatthochstandes spricht Verf. die Luxation, die mit mässigen Bewegungsstörungen einherging, als kongenital an.

Ottendorff-Hamburg-Altona.

Digitized by Google
Original from UNIVERSITY OF MICHIGAN
Generated on 2019-06-08 18:02 GMT / http://hdl.handle.net/2027/mdp.39015073447636
Public Domain in the United States, Google-digitized / http://www.hathitrust.org/access_use#pd-us-google

38) **B. Bartkiewicz.** Veraltete Schultergelenksluxation. Blutige Operation.

Nowiny lekarskie. XX. 9.

B. beschreibt einen Fall von oben genannter Verletzung, bei dem er 6 Wochen nach dem Unfall zuerst unblutig ohne Erfolg, dann blutig mit vollem Erfolg die Reposition ausgeführt hatte. Es handelte sich um eine luxatio inveterata subcoracoidea. Schnittführung parallel mit dem Oberarmknochen 10 cm lang. Starke Verwachsungen des Kopfes an Ort und Stelle. Pfanne normal, starke Verkürzung des M. subscapularis. Der Operierte kann jetzt wieder schwere Arbeit verrichten. B. führt die bekannten Fälle aus der Literatur an und erwähnt, dass bei der veralteten Schultergelenksluxation nur selten operiert wird und dass die veralteten Luxationen sich nur schwer oder überhaupt nicht unblutig reponieren lassen. Er empfiehlt für solche Fälle die Operation. **Chlumsky**-Krakau.

39) **Rohde.** Zwei Fälle von Entbindungslähmung.

Dissert. Greifswald 1908.

R. beschreibt 2 Fälle aus der Greifswalder Kinderklinik, bei denen nach schweren Entbindungen (beide Male mussten die Schultern durch Einhaken mit 2 Fingern gelöst und extrahiert werden, in Fall II ausserdem Zange) Lähmungen beobachtet wurden und zwar vom Typus Duchenne-Erb. Durch Elektrisieren, Massieren und passive Bewegungen liess sich in einem Fall wesentliche Besserung erreichen, während das andere Kind infolge von Luftröhren- und Darmkatarrh starb. **Blencke**-Magdeburg.

40) **Coenen.** Die Behandlung des suprakondylären Oberarmbruchs.

Beitr. zur klin. Chirurgie. Bd. 60. S. 313.

Auf Grund anatomischer Ueberlegung und der Form der Dislokation des unteren Fragmentes, das bei dem typischen suprakondylären Oberarmbruch nach hinten und oben verschoben ist, kommt Verf. zu dem Schluss, dass zur Reposition der Fragmente ein Zug nach unten und vorn nötig ist. Dieses entspricht nach dem Parallelogramm der Kräfte einem Diagonalzug, der in der Richtung des stumpfwinklig gebeugten Vorderarms angreift. In dieser Stellung wird bei starker Extension ein Schienen- oder Gipsverband angelegt, und wie die Nachuntersuchung von 35 Fällen aus der Breslauer Klinik zeigt, sind die Resultate bei dieser Behandlung — der Verband bleibt bei guter Stellung 2—3 Wochen liegen

Digitized by Google
Original from UNIVERSITY OF MICHIGAN
Generated on 2019-06-08 18:02 GMT / http://hdl.handle.net/2027/mdp.39015073447636
Public Domain in the United States, Google-digitized / http://www.hathitrust.org/access_use#pd-us-google

— in jeder Beziehung gute, besser als bei allen anderen Methoden. Bei Extensionsverbänden traten mehrfach Nervenstörungen auf, und auch der Cubitus varus kann am sichersten vermieden werden, zumal, wenn man das untere Fragment mehr abduziert stellt. Eine Myositis ossificans wurde nicht gefunden. **Meyer**-Heidelberg.

41) **Hausen.** Beitrag zur Kasuistik der Myositis ossificans traumatica des musculus brachialis internus.

Dissert. Greifswald 1908.

H. berichtet über 2 Fälle aus der Greifswalder Klinik, bei denen sich nach Verletzungen (Schlag bezw. Fall auf den Arm) eine Myositis ossificans im musc. brach. int. entwickelt hatte. Eine Fraktur oder Luxation war in beiden Fällen nicht eingetreten, aber beide Male ist der Arm frühzeitig massiert und sind Bewegungsübungen vorgenommen. Die Verknöcherung war in einem Fall nur vom Periost, im anderen vom Periost und vom Muskel ausgegangen. Beide Male musste bei der Operation der ganze Muscul. brach. int. entfernt werden. Von Fall II wird auch ein genauer mikroskopischer Befund mitgeteilt. **Blencke**-Magdeburg.

42) **Schwenk.** Isolierte Fraktur des Processus coronoideus ulnae.

Zentralbl. f. Chir. 1908. Nr. 32.

Die Verletzung entstand durch Fall auf den gestreckten Arm mit leicht dorsal flektierter Hand. Somit Stauchung des Vorderarms in der Richtung der Längsachse. Anfangs wenig Schmerzen, exazerbieren heftig bei Bewegung des Vorderarms.

Gipsverband in Flexionsstellung von 60°. Gute Heilung.

Meyer-Heidelberg.

43) **Blecher** (Strassburg). Die Schädigung des Nervus medianus als Komplikation des typischen Radiusbruches.

Deutsche Zeitschr. f. Chir. Bd. 93. H. 1. S. 34.

Schädigungen des N. medianus sind nach typischen Radiusfrakturen selten und zwar aus folgenden Gründen: der Nerv liegt nicht unmittelbar dem distalen Radiusende an; er ist bis zu einem gewissen Grade verschieblich; es besteht selten eine starke Dislokation der Bruchenden und meist eine geringe Kallusbildung. Mitverletzungen der Nerven sind für die Wiederherstellung der vollen Gebrauchsfähigkeit der Hand von grosser Bedeutung, wie die eigene Beobachtung von Bl. deutlich illustriert. — Die Schädigungen, denen der Nerv ausgesetzt ist, teilt Bl. in primäre, durch direkten

Digitized by Google
Original from UNIVERSITY OF MICHIGAN
Generated on 2019-06-08 18:02 GMT / http://hdl.handle.net/2027/mdp.39015073447636
Public Domain in the United States, Google-digitized / http://www.hathitrust.org/access_use#pd-us-google

Druck oder durch Ueberdehnung bedingte, und in sekundäre, die ihre Ursache in einer stärkeren Kallusbildung haben, ein. Die Prognose der ersteren ist ungewiss, da die Regeneration des Nerven, die im übrigen nach den Erfahrungen von Bl. frühestens nach 47 Tagen und spätestens nach 3 Monaten zu erwarten ist, nicht immer erfolgt. In diesem Falle wäre dann die operative Freilegung des Nerven mit event. Resektion und sekundärer Naht indiziert. Die sekundären Schädigungen hingegen haben eine bedeutend bessere Prognose, da sich die Krankheitserscheinungen (Störungen der Motilität und Sensibilität, neuralgische Beschwerden) nach Abmeisselung des übermässig gewucherten Kallus meist zurückbilden.

Da die Heilung einer Radiusfraktur und die Beseitigung aller ihrer Folgeerscheinungen durch eine Mitverletzung des N. medianus bedeutende Verzögerung erleidet, die durch sachgemässe und rechtzeitige Behandlung des geschädigten Nerven hintangehalten werden kann, so ist eine Funktionsprüfung des N. medianus nach jeder Radiusfraktur indiziert. **Stoffel**-Heidelberg.

44) **O. Foerster** (Breslau). Drei Fälle von isolierten Sehnenverletzungen.

Beitr. z. klin. Chir. Bd. 57. H. 3. S. 720.

Fall I: Isolierte Durchtrennung der Sehne des langen Zeigefingerstreckers. Messerschnitt in den Rücken des linken Zeigefingers in der Höhe des 1. Interphalangealgelenks. Die Wunde heilte rasch zu. Die jetzigen Funktionsstörungen sind: Die Mittelphalanx ist in der Ruhe gegen die Grundphalanx stark gebeugt, die Endphalanx aber gegen die Mittelphalanx überstreckt. Gleicht man passiv die Flexionsstellung der Mittelphalanx aus, so erlischt die Ueberstreckung des Endgliedes. Bei der Operation wurde eine Durchschneidung des „Extensor longus“ konstatiert. Die Bewegungsstörungen der einzelnen Phalangen lehren uns in physiologischer Hinsicht Folgendes: die Streckung der Mittelphalanx wird nicht nur von den Interossei allein besorgt, sondern von dem Extens. digit. communis, der Verbindungen mit der Dorsalseite der Grundphalanx und der Dorsalseite der Basis der Mittelphalanx eingeht. Fällt die Wirkung des Extens. digit. commun. weg, so werden die Interossei kompensatorisch abnorm angespannt: eine Hyperextension des Endgliedes ist die Folge.

Fall II: Subkutane Zerreissung der Sehne des Extensor pollicis longus Ein Artist verspürte beim Laufen auf den Händen einen plötzlichen Schmerz in der Tabatière. Der rechte Daumen zeigte folgende Funktionsstörungen: der Metakarpus I ist stärker gegen den Karpus

Digitized by Google
Original from UNIVERSITY OF MICHIGAN
Generated on 2019-06-08 18:02 GMT / http://hdl.handle.net/2027/mdp.39015073447636
Public Domain in the United States, Google-digitized / http://www.hathitrust.org/access_use#pd-us-google

gebeugt und etwas mehr abduziert. Die Endphalanx steht dauernd in abnormer Beugestellung. Der Metakarpus I kann aktiv nicht gestreckt werden, dagegen ist die Abduktion desselben in vollem Umfang möglich. Die Adduktion desselben erfolgt nur in Beugestellung, die Opposition ist nicht gestört. Die aktiven Bewegungen der Grundphalanx sind unbehindert, dagegen ist die Extension der Endphalanx unmöglich. Nur wenn der Daumen den andern Fingern opponiert wird, kann die Endphalanx gestreckt werden. Bei der Operation fand sich eine Zerreissung der Sehne des Extensor pollicis longus in der Höhe des Karpometakarpalgelenks. Da das proximale Ende nicht zu finden war, wurde das distale Ende an die Sehne des Extens. pollic. brevis angenäht. Nach einem Jahre bestand noch mangelhafte Streckfähigkeit des Metakarpale I, aber fast vollkommene Möglichkeit, das Endglied zu strecken.

Fall III: Perkutane Durchschneidung der Sehne des Extens. pollicis longus. Die Funktionsstörungen gleichen denen von Fall II, nur kann der Patient auch bei der Opposition das Endglied nicht strecken. Bei der Operation fand sich eine partielle Durchtrennung der Sehne des Extens. poll. long. im Bereiche des Metakarpophalangealgelenks.

Die Muskeln des Daumenballens, die die Opposition besorgen, können, da ihre Endsehnen aponeurotische Streifen zur Sehne des Extens. pollic. longus senden, gleichzeitig die erste Phalanx beugen und die letzte strecken, aber nur wenn die normale Verbindung der Sehne mit der Dorsalseite des Metakarpophalangealgelenks erhalten ist. Wird dieses Punktum fixum vernichtet, dann können die Daumenballenmuskeln an dem entspannten Sehnenstück ihre Wirkung nicht mehr entfalten; auch bei Opposition ist die Streckung des Endgliedes unmöglich. **Stoffel**-Heidelberg.

45) **Lilienfeld** (Leipzig). Ueber die Erzeugung der typischen Verletzungen der Handwurzelknochen und des Radiusbruches auf indirektem Wege an der Leiche und ihre Entstehungsart, erläutert durch den Mechanismus der Handgelenksbewegungen.

Zeitschr. f. orthop. Chir. Bd. XX, S. 437.

Verf. ist es gelungen, die Luxation resp. Fraktur einzelner Handwurzelknochen experimentell zu erzeugen. Es geht aus den Versuchen hervor, dass es dabei nur auf eine bestimmte Position der Hand und eine bestimmte Richtung der einwirkenden Gewalt ankommt, um mit Sicherheit ganz bestimmte Verletzungen zu er-

Digitized by Google
Original from UNIVERSITY OF MICHIGAN
Generated on 2019-06-08 18:02 GMT / http://hdl.handle.net/2027/mdp.39015073447636
Public Domain in the United States, Google-digitized / http://www.hathitrust.org/access_use#pd-us-google

zeugen. Ebenso wie der Fall auf die Hand bei dorsalflektierter Stellung derselben einen Radiusbruch mit typischer Dislokation erzeugt, so tritt bei Volarflexion die Verschiebung des distalen Bruchendes im umgekehrten Sinne ein. Steht die Hand beim Fall in Dorsalflexion und Radialabduktion, so kommt bei proniertem Unterarm und senkrechter Stellung des Unterarms zum Boden zunächst eine isolierte Fraktur des Navikulare zu Stande, wobei sich die Bruchlinie in ihrem Verlauf je nach der grösseren oder geringeren Radialabduktion der Hand richtet Das Navikulare dreht sich bei der Radialabduktion der Hand so, dass es sich quer zur Handfläche stellt, und so wird es zwischen Multangulum und Radius eingekeilt durch die einwirkende Gewalt zertrümmert. Bei dem Versuch in dorsalflektierter Stellung und Ulnarabduktion der Hand eine Luxation des Lunatum zu erzeugen, kam diese nur in Verbindung mit dem Abbruch des proximalen Pols des Navikulare zu Stande. Auch bei der Operation von drei Fällen fand sich das Lunatum im Zusammenhang mit dem Fragment des Navikulare. Durch Aufstauchen der ulnarabduzierten, dorsalflektierten Hand bei lotrechter Stellung des Unterarms in der Mitte zwischen Pronation und Supination gelang es auch die Luxation des Kapitatum zu erzielen. Bei einem in gleicher Weise angestellten Versuch rutschte Verf. mit dem Arm aus und es ergab sich zunächst auf dem Röntgenbilde eine Luxation des Lunatum und ein Bruch des Proc. styl. radii. Die Präparation bestätigte die Diagnose, zeigte aber zur gleichen Zeit einen Bruch des Kapitatum, der auf dem Röntgenbilde kaum sichtbar war. Da Verf. auch beim Lebenden diese Erfahrung machte, so glaubt er, dass die Kapitatumfraktur viel häufiger sei, als sie diagnostiziert werde.

Ottendorff - Hamburg - Altona.

46) **Heilporn** (Antwerpen). Fracture du Scaphoïde et luxation du Sémi-lunaire.

Journal belge de Radiologie. 15. April 1908.

H. zeigt zwei Röntgenogramme, welche die oben genannten Läsionen deutlich erkennen lassen, so dass die Knochen Lunatum und Scaphoïdeum (von letzterem nur ein freies Stück) vor dem unteren Ende des Radius liegen. Nach H. ist dieser Zustand so zu erklären: der Unfall fand statt, während die Hand stark extendiert und radialwärts flektiert war; durch das Körpergewicht ist das lig. anterius der Handwurzel zerrissen. So war die Hand hyperextendiert und der hintere Rand des Radius auf die hintere Fläche des Scaphoideum und Lunatum gestützt; dadurch waren die beiden

Digitized by Google
Original from UNIVERSITY OF MICHIGAN
Generated on 2019-06-08 18:02 GMT / http://hdl.handle.net/2027/mdp.39015073447636
Public Domain in the United States, Google-digitized / http://www.hathitrust.org/access_use#pd-us-google

Knochen nach vorn und oben gestossen. Die Verlagerung des Scaphoideum war nur möglich nach Fraktur desselben, denn dieser Knochen hat zwei Durchmesser in verschiedenen Ebenen, durch die er kräftig fixiert wird. **Kalsin**-Floreffe.

47) **Ohly.** Luxation des os lunatum. Pathologische Anatomie und blutige Reposition derselben.

Deutsche Zeitschr. f. Chir. Bd. 93. S. 208.

Fall auf die Vola manus bei ausgestrecktem Arm. Kam am 45. Tage nach dem Unfall in Behandlung. Da die unblutige Reposition nicht gelingt, Operation. Das Lig. Lunato-Triquetrum war eingerissen. Der fast in der Längsrichtung des Armes verlaufende Riss eröffnete das Gelenk zwischen Os-Lunatum und Os-Triquetrum bez. Os pisiforme. Die Reposition gelingt unter Freimachung des Lunatum nach der ulnaren Seite und Einkerbung der Verbindungen nach dem Dorsum unter Dorsalflexion, Druck auf das Lunatum mit nachfolgender Bewegung. Wiederherstellung der normalen Beweglichkeit des Handgelenks. **Meyer**-Heidelberg.

48) **De Witt** (Stetten). Zur Frage der sog. „Madelungschen Deformität" des Handgelenks mit besonderer Rücksicht auf eine umgekehrte Form derselben.

Zentralbl. f. Chir. 1908. Nr. 31.

Allmähliches Entstehen der Deformität ohne nachweisliche Ursache. Keine Rachitis. Radius im unteren Drittel stark konvex nach vorn und nach der radialen Seite gekrümmt; Ulna leicht nach hinten konvex verbogen. Gelenkfläche des Radius nach hinten und zur Ulna gedreht, Luxatio posterior des Ulnaendes und Subluxationsstellung der Hand nach hinten. Also entgegengesetzt der Madelungschen Deformität.

Aetiologisch nimmt V. als höchstwahrscheinlich unregelmässige Ossifikation des unteren Endes der Radiusdiaphyse an. Therapie evtl. Osteotomie des Radius nach vollendetem Wachstum.

Meyer-Heidelberg.

49) **G. Simon** (Hann.-Münden). Isolierte offene Luxation des vierten rechten Mittelhand-Grundgelenks.

Mediz. Klinik 1908, Nr. 22, S. 835.

Die Luxation des IV. Fingers im Grundgelenk kam durch Ueberstreckung zustande, die so stark war, dass das zentrale Ende der Grundphalanx die Haut an der Vola sprengte und 2 cm in die

Digitized by Google
Original from UNIVERSITY OF MICHIGAN
Generated on 2019-06-08 18:02 GMT / http://hdl.handle.net/2027/mdp.39015073447636
Public Domain in the United States, Google-digitized / http://www.hathitrust.org/access_use#pd-us-google

Hohlhand hineinragte. Sehne nicht verletzt. Reposition in Narkose. Kapsel nicht genäht. Verband in halber Klauenstellung, nach 8 Tagen leichte Bewegungen, 5 Wochen nach dem Unfall völlige Heilung. **Ewald**-Hamburg.

50) **Henneberg** (Magdeburg). Kasuistischer Beitrag zur kongenitalen familiären dermatogenen Kontraktur der Fingergelenke.

Deutsche med. Wochenschr. 1908. S. 1804.

H. beobachtete unter 11 Kindern eines Mannes, der mit einer dermatogenen Beugekontraktur des rechten kleinen Fingers behaftet war, bei 6 ein einseitiges oder doppelseitiges Vorkommen derselben Affektion. Bei einem weiteren 7. Kind trat die Kontraktur später am Ringfinger auf. Unter 71 Mitgliedern der 3. Generation war die Missbildung nur bei 3 Kindern festzustellen. Die Veränderungen waren nur in den Weichteilen der Vorlarseite vorhanden, die knöchernen Bestandteile wiesen keinerlei Veränderung auf. Verf. fasst das Leiden als primäre anormale Entwickelung der volaren Hautbedeckung auf. **Ottendorff**-Hamburg-Altona.

51) **J. Moreau** (Brüssel). Les fractures de l'extrémité des Phalangettes.

Bull. méd. des Accidents du Trav. 19. Juni 1908.

Der Verf. berichtet über 6 Fälle von Frakturen der dritten (resp. der zweiten — beim Daumen) Phalanx verschiedener Finger und bemerkt, dass diese Frakturen funktionell gut heilen können, ohne dass eine anatomische Heilung, d. h. Wiedervereinigung der Fragmente durch Knochengewebe, stattfindet. **Kaisin**-Floreffe.

52) **Grimbach.** Zwei Fälle von Beckenluxation.

Deutsche Zeitschr. f. Chir. Bd. 94. S. 609.

Es handelt sich um zwei fast analoge Fälle. Beide wurden in kyphotisch deklinierter Stellung von schweren Gesteinsmassen am Rücken getroffen. Die eine Beckenhälfte war im Hüftgelenk fixiert. Dadurch wurde die andere durch die Gewalteinwirkung aus der Articulatio sacro-iliaca und der Symphyse herausgerissen und nach vorn und unten verschoben. Die Fälle sind als indirekte Stauchungsluxationen anzusehen. Es bestand motorische Parese und eine Hyperästhesie in den Beinen. Differentialdiagnose ob Bruch vorliegt, ist durch Palpation zu erbringen; pathognomisch ist eine federnde Bewegung bei Druck auf beide Beckenschaufeln für reine Luxationen, ohne Bruch. Als Therapie empfiehlt V. zunächst

Digitized by Google
Original from UNIVERSITY OF MICHIGAN
Generated on 2019-06-08 18:02 GMT / http://hdl.handle.net/2027/mdp.39015073447636
Public Domain in the United States, Google-digitized / http://www.hathitrust.org/access_use#pd-us-google

forzierte Einrenkung auf dem Schede'schen Extensionstisch in Narkose und zunächst 14 Tage fixierender Gipsverband. Hierauf permanente Extensionsbehandlung ca. 1 Monat.

Meyer - Heidelberg.

53) **Axhausen** (Berlin). Zur künstlichen Blutleere der unteren Körperhälfte nach Momburg.

Deutsche med. Wochenschr. 1908. S. 2114.

Verf. hat das von Momburg angegebene Verfahren zur künstlichen Blutleere der unteren Extremitäten in einem Falle von Resektion der Hüftpfanne und des angrenzenden Beckenteils erprobt, und als sehr sicher und ohne Nachteil gefunden. Das Verfahren besteht in der mehrfachen Umschnürung der Taille mit einem ca. fingerdicken festangezogenen Gummischlauch. Diese starke Konstriktion des Bauches, im speziellen der Darmschlingen, scheint nach den bisherigen Beobachtungen ohne Schädigung des Patienten möglich zu sein. Speziell für Hüft- resp. Beckenoperationen dürfte das Verfahren von Wichtigkeit sein. **Ottendorff** - Hamburg - Altona.

54) **Deutschländer** (Hamburg). Die blutige Reposition der angeborenen Hüftverrenkungen.

Zeitschr. f. orthop. Chir. XX. Bd. S. 189.

D. plädiert dafür, in geeigneten Fällen, wenn die unblutige Behandlungsmethode versagt, die blutige Reposition der angeborenen Hüftverrenkung vorzunehmen. Die Hindernisse, welche der operative Eingriff in sich birgt, sind bei geeignetem Vorgehen und bei genügender Erfahrung zu überwinden. Sowohl die Mobilisation des oberen Femurendes aus seinen Verwachsungen wie das Auffinden und Aushöhlen der ursprünglichen Pfanne sind meistens sehr schwierig, auch die Verbildung des Kopfes ist ein sehr störendes Moment für die Reposition. Aber gerade diese Punkte machen auch nach D.'s Ansicht in vielen Fällen die unblutige Reposition unmöglich, sodass die Heilung nur auf blutigem Wege erfolgen kann. Unbedingt nötig ist im Anschluss an die Operation eine entsprechende Nachbehandlung. D. berichtet dann über 10 operierte Gelenke, von denen 5 mit guter Funktion ausheilten. In 4 Fällen kam es zur Ankylose des Gelenks. Reluxationen traten nie ein. Infektion wurde dreimal beobachtet, tödlicher Ausgang (38 Stunden post operat.) einmal, wahrscheinlich als Spätfolge der Narkose.

Ottendorff - Hamburg - Altona.

Digitized by Google
Original from UNIVERSITY OF MICHIGAN
Generated on 2019-06-08 18:02 GMT / http://hdl.handle.net/2027/mdp.39015073447636
Public Domain in the United States, Google-digitized / http://www.hathitrust.org/access_use#pd-us-google

55) **Wallis.** Zur Kenntnis der traumatischen Ischiadikuslähmung nach Reposition der angeborenen Hüftgelenksluxation.

Dissert. Leipzig 1908.

In zwei Fällen von doppelseitiger kongenitaler Hüftluxation gelang trotz mehrfacher Versuche die Reposition nicht, dagegen traten Lähmungen auf und zwar einmal nur eine einseitige, das andere Mal eine doppelseitige Ischiadikuslähmung, im letzten Fall ausserdem Innervationsstörungen von Blase und Perineum, wahrscheinlich infolge von Hämatomyelie des Conus medullaris. Beide Male handelte es sich um Mädchen, von denen eines 3 Jahre, das andere bereits 7 Jahre alt war. In beiden Fällen konnte die Lähmung nach mehreren Monaten durch Galvanisieren, Hydrotherapie, Massage und Gymnastik wieder gehoben werden.

Blencke-Magdeburg.

56) **Becher** (Münster). Ueber kompensatorische Hüftgelenksverrenkung.

Zeitschr. f. orthop. Chir. Bd. XX, S. 171.

Bei einem Pat., der in seiner Jugend eine Koxitis mit konsekutiver hochgradiger Adduktionsstellung aquiriert hatte, entwickelte sich infolge Ueberkreuzens der Beine eine Luxation der gesunden Hüfte auf mechanischer Basis. Eine kongenitale oder pathologische Verrenkung war nach Lage der Sache auszuschliessen. Die Adduktionsstellung der koxitischen Hüfte wurde durch subtrochantere Osteotomie beseitigt, auf der luxierten Seite gelang die Reposition nach Durchtrennung der hindernden Weichteile.

Ottendorff-Hamburg-Altona.

57) **R. Horaud** (Lyon). La hanche à ressort ou maladie de Perrin-Ferraton.

Gazette des hôpitaux. 1908. p. 1811.

H. hat in der Literatur nur 5 Fälle von schnappender Hüfte finden können (hat aber augenscheinlich die nichtfranzösische Literatur sehr wenig berücksichtigt! Ref.). Nachdem man früher an eine Luxation resp. Subluxation des Hüftgelenks gedacht hatte, ist man jetzt nach dem Vorgang Ferratons der Meinung, dass bei bestimmten Bewegungen die vorderen Fasern des glutaeus maximus vor den Trochanter major gleiten. An der Leiche kann man dies leicht nachweisen, wenn man den vorderen Rand des glut. maximus isoliert und den Trochanter freilegt.

Digitized by Google
Original from UNIVERSITY OF MICHIGAN
Generated on 2019-06-08 18:02 GMT / http://hdl.handle.net/2027/mdp.39015073447636
Public Domain in the United States, Google-digitized / http://www.hathitrust.org/access_use#pd-us-google

Die Symptome sind folgende:

In Rückenlage des Patienten lässt sich das Schnappen meist nur bei aktiver Rotation nach aussen feststellen. In aufrechter Stellung können es die Patienten bei bestimmten Bewegungen und im Gehen hervorbringen. Das Röntgenbild ergibt nichts Abnormes. Die Beschwerden sind verschieden stark; allgemein wird über leichte Ermüdung geklagt. Therapie: Ruhe, Massage, in schweren Fällen Naht des unteren Randes des glutaeus max. an den Trochanter.

Ewald - Hamburg.

58) **Stieda** (Königsberg). Ueber Coxa valga adolescentium.
Arch. f. klin. Chir. Bd. 87, H. 1, S. 243.

St. beschreibt zwei Fälle von Coxa valga, die durch Röntgenaufnahme festgestellt wurden. Bei dem einen Patienten bestand auf der anderen Seite eine Coxa vara. Das deutliche Sichtbarsein des Trochanter minor auf den Röntgenbildern beweist nicht wie beim normalen Femur eine Aussenrotation, sondern beruht darauf, dass der Trochanter minor bei Coxa valga und vara direkt nach innen gerichtet sein kann. Charakteristisch für die Erkrankung ist die starke Aussenrotation des erkrankten Beines sowie die Verschiedenheit in der Länge beider Beine, da die Erkrankung, auch wenn sie doppelseitig ist, gewöhnlich nicht beiderseits in gleicher Stärke auftritt. Als Ursache der Coxa valga sowie der nach vorn konvexen Biegung des Schenkelhalses, die sowohl bei Valgus- wie bei Varusstellung auftritt und die Aussenrotation des Beines bedingt, glaubt Verf. den Muskelzug spez. die Wirkung der Aussenrotatoren anschuldigen zu müssen. Therapeutisch erwies sich medikomechanische Behandlung und Massage als vorteilhaft.

Ottendorff - Hamburg - Altona.

59) **Otto Haldenwang** (Tübingen). Ueber echte Schenkelhalsfrakturen im kindlichen und jugendlichen Alter.
Beitr. z. klin. Chir. 1908. Bd. 59. 1. S. 81.

Im Gegensatz zur Epiphysiolyse werden echte Schenkelhalsbrüche im kindlichen und jugendlichen Alter für eine grosse Seltenheit gehalten (Hoffa, Hesse). Zwei Fälle werden aus der v. Brunsschen Klinik mitgeteilt. Bei einem 4jährigen Mädchen war der Hals am Trochanteransatz gebrochen und in Koxa varastellung konsolidiert. Bei einem 14jährigen Mädchen lag etwa derselbe (Röntgen-!) Befund vor. Beiden Patienten konnte durch einfache Erhöhung des Stiefels geholfen werden.

Digitized by Google
Original from UNIVERSITY OF MICHIGAN
Generated on 2019-06-08 18:03 GMT / http://hdl.handle.net/2027/mdp.39015073447636
Public Domain in the United States, Google-digitized / http://www.hathitrust.org/access_use#pd-us-google

Aus der Literatur werden 23 weitere Fälle, die alle durch Röntgenbild oder Operation sichergestellt sind, zusammengestellt. Daraus ergibt sich folgendes Resultat: Schenkelhalsfrakturen kommen in jedem Lebensalter vor, sie sind im ersten Jahrzehnt am häufigsten und werden mit zunehmendem Alter immer häufiger. Am häufigsten kommen die Frakturen des jugendlichen Halses an seiner Basis vor.

Ewald - Hamburg.

60) **Franck.** Zur Beurteilung der Oberschenkelhalsbrüche.

Medizinische Klinik. 1908. Nr. 26.

Mitteilung zweier Fälle von eingekeilten Schenkelhalsfrakturen, bei denen die Verletzten nach dem Unfall weiter arbeiteten und bei denen die eigentlichen Beschwerden erst später auftraten. Die Diagnose wurde erst 1½ Jahre bezw. 4 Monate nach dem Unfall gestellt, nachdem die Vorgutachter keine derartige Verletzung erkannt hatten.

Meyer-Heidelberg.

61) **Robert Jones.** Die Behandlung der Femurfrakturen beim Neugeborenen.

Brit. med. Journal. 6. Juni 1908.

Jones empfiehlt zur Behandlung von Femurfrakturen, die intra partum eingetreten sind, Heftpflaster-Extension unter Verwendung der bekannten Thomasschen Schiene, ein Verfahren, das ihm in 26 Fällen sehr gute Resultate geliefert hat.

Böhm - Berlin.

62) **Martini.** Ueber einen Apparat für die Frakturen des Schenkels.

Deutsche Zeitschr. f. Chir. Bd. 93. S. 230.

Das Prinzip des Apparates besteht darin, dass zentral und peripher vor der Fraktur je 2 Platten in einen muffartigen Gipsverband eingeschlossen werden. Die Platten werden durch einen Innen- und Aussenstab miteinander verbunden, welche in den unteren Platten durch ein Schraubengewinde befestigt sind. Durch dieses Schraubengewinde kann beliebig starke Extension ausgeführt werden, und da das Gebiet der Fraktur freiliegt, so kann diese stets kontrolliert, massiert etc. werden. Auch bei komplizierten Verbänden gut geeignet. Ebenso ist der Verband auch als Gehverband zu benutzen.

Meyer - Heidelberg.

Digitized by Google
Original from UNIVERSITY OF MICHIGAN
Generated on 2019-06-08 18:03 GMT / http://hdl.handle.net/2027/mdp.39015073447636
Public Domain in the United States, Google-digitized / http://www.hathitrust.org/access_use#pd-us-google

63) **Condray.** Contribution à l'étude de l'ostéomyélite aigue non suppurative, Ostéomyélite de l'extrémité supérieure du femur; difficultés du diagnostic.

(Beitrag zum Studium der akuten Osteomyelitis ohne Eiterung. Osteomyelitis des oberen Femurendes und ihre Differenzialdiagnose.)
Annales de chir. et d'orthop. 21. Bd., Nr. 5, S. 135.

Im Anschluss an einen Fall von entzündlicher Affektion der Hüftgegend, die zunächst mit hohem Fieber einherging, dann aber 4 Jahre lang latent blieb, um nach dieser Zeit wieder akut zu werden, bespricht Verf. die Differentialdiagnose zwischen Osteomylitis des oberen Femurendes und anderen Erkrankungen spez. Gelenkrheumatismus, event. auch Tuberkulose. Kennzeichnend für Osteomyelitis ist Druckempfindlichkeit am Sitz des Prozesses, sowie die Schmerzen in Verbindung mit der Intensität der Allgemeinerscheinungen und das Versagen der Salicyltherapie. Die Pat. C.'s kam infolge des Wiederaufflammen des Prozesses zur Operation, und es fand sich dabei ein osteomyelitischer Herd des oberen Femurendes, in dessen Eiter Staphylokokken nachgewiesen wurden.

Ottendorff-Hamburg-Altona.

64) **Bilhaut** (Paris). Absence congénitale des rotules (Ueber kongenitalen Defekt der Patella).

Annales de chir. et d'orthop. Bd. XXI. Nr. 10. S. 292.

B. fand bei einem elfmonatlichen Kinde, das wegen rachitischer Verbiegung der unteren Extremitäten zu ihm gebracht wurde, ein völliges Fehlen der Patella an beiden Knien. Eine Bewegungsstörung in den Kniegelenken schien nicht vorhanden zu sein. Ueber die Gehfähigkeit liess sich bei dem Alter des Kindes noch nichts sagen. Die Affektion scheint B. nach der Art der Veröffentlichung völlig unbekannt zu sein.

Ottendorff - Hamburg-Altona.

65) **v. Salis.** Zur Frage der blutigen Reposition bei Luxatio genu congenita.

Deutsche Zeitschr. f. Chir. Bd. 94. S. 149.

$^5/_4$jähr. Mädchen mit totaler kongenitaler Kniegelenkluxation nach vorn in Verbindung mit fehlender Patella und hochgradigem Klumpfuss, kompliziert durch eine starke Verkürzung des Quadriceps. Die unblutige Reposition ist wegen der Spannung des Quadriceps nicht möglich. Deshalb blutig: Plastische Verlängerung der Quadricepssehne durch Längsteilung, dabei quere Durchtrennung der inneren Hälfte oben, der äusseren Hälfte im Bereich der Ansatzstelle an der Tibia, wobei gleichzeitig ein za. kleinmandelgrosses Stück der

Digitized by Google
Original from UNIVERSITY OF MICHIGAN
Generated on 2019-06-08 18:02 GMT / http://hdl.handle.net/2027/mdp.39015073447636
Public Domain in the United States, Google-digitized / http://www.hathitrust.org/access_use#pd-us-google

Tibia mit ausgelöst wird, das somit einen Ersatz für die fehlende Patella bildet. Reposition gelingt nach Durchtrennung der vorderen Gelenkkapsel. 1½ Monate nach der Reposition kann das Kind auf dem Bein stehen, aktive Streckung noch nicht möglich

Meyer - Heidelberg.

66) **Vormann.** Ueber einen Fall von traumatischer Luxation des Kniegelenks mit Erhaltung der Dienstfähigkeit.

Deutsche militärärztl. Zeitschr. 1908. H. 23.

Entstanden durch Sturz vom Pferde. Nach Einrenkung des fast rechtwinklig gegen die Innenfläche des Oberschenkels geneigten Unterschenkels anfangs Gipsverband, Punktion des Hämatoms, später Massage, Bäder, gymnastische Uebungen etc. Vollkommene Wiederherstellung der Gebrauchsfähigkeit des Knies. Keine Regelwidrigkeit am Knie sichtbar. Der Verletzte war Offizier.

Meyer - Heidelberg.

67) **J. Lynn Thomas.** Fraktur der Patella und ihre Behandlung durch Mobilisierung des unteren Fragments.

Brit. med. Journal. 16. Mai 1908.

Bei einer 6 Wochen alten Fraktur der Patella ermöglichte sich der Verf. dadurch die Annäherung der Fragmente zum Zweck der Naht, dass er unter möglichster Schonung des ligamentösen Apparates die tuberositas tibiae abmeisselte und dann das distale Fragment proximalwärts verschob. **Böhm** - Berlin.

68) **Bettmann** (Leipzig). Ueber eine Schraubvorrichtung zur Heilung des Kniescheibenbruchs.

Münch. med. Wochenschr. 1908. Nr. 36, S. 1877.

Alle Kniescheibenbrüche mit erheblicher Strecklähmung oder erheblicher Streckschwäche und solche mit klaffenden Bruchstücken sind operativ zu behandeln. Der Silberdrahtnaht haften verschiedene Mängel an (ungenügende Fixation der Fragmente, daher Refraktur, Bruch des Drahtes), weshalb v. Brunn und Riedel Seide oder Katgut empfohlen haben. Bei veralteten Patellarbrüchen mit grosser Diastase wendet B. eine Schraubvorrichtung (Fig.) an: je ein Querstab, deren jeder zwei Löcher an den Seiten trägt, von denen eines ein Gewinde hat, wird durch die Knochenfragmente gebohrt, und dann mittels Schrauben einander genähert, bis die Fragmente sich berühren und so knöchern verwachsen können. (14 Tage fixierender Verband, dann Massage und Gehübungen in abnehmbarem Verband, nach 4 Wochen Herausnahme der Stäbe.) In 2 Fällen gutes Resultat.

Ewald - Hamburg.

Digitized by Google
Original from UNIVERSITY OF MICHIGAN
Generated on 2019-06-08 18:02 GMT / http://hdl.handle.net/2027/mdp.39015073447636
Public Domain in the United States, Google-digitized / http://www.hathitrust.org/access_use#pd-us-google

69) **P. Delbet** (Paris). Des luxations du genou en dehors et leur irréductibilité.

Revue d'orthop. 1908. 5. p. 385.

Inkomplete Luxationen des Kniegelenks sind nach D. häufiger als angenommen wird, doch erfolgt ihre Reposition immer sofort nach dem Unfall von selbst, so dass der Arzt nur immer eine „schwere Distorsion" diagnostizieren kann. Bei kompleten Luxationen müssen unbedingt sämtliche Bänder zerreissen, z. T. auch die Muskeln. Zu dieser Ansicht wurde D. im Gegensatz zu anderen Autoren durch Leichenversuche geführt. Diese geben Aufklärung über die Wichtigkeit aller Bänder, Aponeurosen und der Kapsel. Bleibt nur ein Band unverletzt, gleichgültig welches, — so sind am gestreckten Bein keine seitlichen Bewegungen möglich. Die Irreponibilität hat ihre Ursache in einer ligamentären oder muskulären Interposition. Und zwar gleitet bei der Luxation nach aussen (kommt fast nur vor!) ein fibröser Kapsel-Aponeurosenstrang, oder auch Teile des Vastus med. über den Condylus medialis femoris hinweg nach hinten und hindert jegliche Reposition. — Einen Fall hat D. selbst beobachtet und teilt dessen Krankengeschichte genau mit: Symptome: Bajonettstellung, Unterschenkel in Abduktion und Innenrotation, Patella aussen fixiert auf dem Condylus externus, Condylus internus innen deutlich zu fühlen, darunter eine quere Hauteinziehung. — Operation: Resektionsschnitt. Da die Patella durch einen Strang, der von der fossa intercondyloidea zum unteren Rand der Kniescheibe geht, in ihrer falschen Lage erhalten wird, so durchtrennt D. den Strang, worauf die Patella an ihre normale Stelle geht. Gleichzeitig gelingt es auch, die Tibia zu reponieren. Kapselhautnaht. Gipsverband. Nach 9 Wochen sind bereits aktive Beugungen über einen rechten Winkel möglich. Vollkommenes Resultat, ohne Erwerbsbeschränkung. — Ausserdem vier Fälle aus der Literatur.

Ewald-Hamburg.

70) **J. Mensik** (Prag). Ueber einen Fall von angeborenem Genu valgum.

Beitr. z. klin. Chir. Bd. 57. H. 3. S. 609.

Ein kasuistischer Beitrag. Bei einem 19jähr. Knecht, der mit X-Beinstellung zur Welt gekommen sein soll, etablierte sich im Laufe der Jahre ein hochgradiges Genu valgum. Am ganzen Körper keine Zeichen von Rachitis. Der linke Unterschenkel, der hyperextendiert werden kann, bildet mit dem Oberschenkel einen nach lateral offenen Winkel von 142°. Der linke Fuss steht in

Digitized by Google
Original from UNIVERSITY OF MICHIGAN
Generated on 2019-06-08 18:02 GMT / http://hdl.handle.net/2027/mdp.39015073447636
Public Domain in the United States, Google-digitized / http://www.hathitrust.org/access_use#pd-us-google

Varusstellung und zeigt an seiner Aussenseite Schwielenbildung. Auf dem Röntgenbild ist der Schaft des Femur in seiner unteren Partie nach innen konvex gebogen, die Epiphysenlinie verläuft fast horizontal. Der Condylus lateralis ist breiter, aber flacher, der mediale Höcker ist schmaler, jedoch fast um $^1/_3$ länger.

Die Therapie bestand in der Exzision eines 5 cm langen Keiles mit der Basis nach innen direkt proximal des Condylus medialis und Vereinigung der Knochenstücke durch Aluminiumbronzedraht. Nach vollendeter Konsolidation, die erst nach einiger Zeit eingetreten war, lagen beide untere Extremitäten ziemlich parallel der Unterlage auf.

Da M. ein Genu valgum rhachiticum und adolescentium ausschliessen zu können glaubt, erblickt er in diesem Falle ein Genu valgum congenitum und neigt sich bezüglich der Aetiologie der zuerst von Küstner geäusserten Ansicht zu, der eine langdauernde intrauterine Belastung der befallenen Extremität im Sinne der Ueberstreckung für das Zustandekommen der Deformität verantwortlich macht. **Stoffel**-Heidelberg.

71) **Duvergey** (Bordeaux). La tuberculose du genou circonscrite au cul de sac quadricipital. (Die circumskripte Tuberkulose der Bursa suprapatellaris des Kniegelenks.)

Annales de chir. et d'orthop. XXI. Bd. Nr. 10. S. 299.

Bei einer 36jährigen Frau entwickelte sich im Verlauf einiger Monate eine Geschwulst oberhalb des l. Kniegelenks, welche nach ihrer Lage und Gestalt als Hygrom der Bursa suprapatellaris angesprochen wurde. Bei der Operation fand sich eine tuberkulös erkrankte Bursa suprapatellaris, die mit dem intakten Gelenk durch eine Oeffnung von 1 cm Durchmesser zusammenhing. Von Wichtigkeit ist die Frage, ob die Erkrankung der Bursa die primäre ist und allein auf diese Höhle beschränkt geblieben ist. Dies kann, je nachdem ob ein Abschluss nach dem Gelenk zu besteht oder nicht, sehr verschieden sein. Die Art der Entzündung kann eine einfache seropurulente, fungöse oder auch fibrös schrumpfende sein. Die Diagnose ist nach dem Sitz des Tumors unter der Sehne des Quadrizeps und nach seiner Form leicht zu stellen. Für die benachbarten Gewebe und besonders für das Kniegelenk bietet diese Affektion immer eine Gefahr. Es ist deshalb eine baldige chirurgische Behandlung angezeigt. **Ottendorff** - Hamburg - Altona.

Digitized by Google
Original from UNIVERSITY OF MICHIGAN
Generated on 2019-06-08 18:03 GMT / http://hdl.handle.net/2027/mdp.39015073447636
Public Domain in the United States, Google-digitized / http://www.hathitrust.org/access_use#pd-us-google

72) **Enderlen** (Würzburg). Ein Beitrag zur idealen Operation des arteriellen Aneurysma.

Deutsche med. Wochenschr. 1908. S. 1581.

E. hatte in einem Falle von arteriellem Aneurysma in der Kniekehle das Aneurysma reseziert. Die Enden der Arterie wurden, trotzdem ein Defekt von 4 cm bestand, durch Naht vereinigt und zwar in der Weise, dass das Kniegelenk in Beugestellung fixiert und erst nach 8 Tagen mit ganz vorsichtiger Streckung begonnen wurde. Verf. empfiehlt bei derartigen Operationen einen eventuell grösseren Defekt durch Implantation eines Venenstückes zu decken.

Ottendorff-Hamburg-Altona.

73) **Schlatter** (Zürich). Unvollständige Abrissfrakturen der tuberositas tibiae oder Wachstumsanomalien?

Beiträge z. klin. Chir. 1908. 59. B. III. H. S. 518.

Verfasser beruft sich auf frühere Arbeiten (1903), in denen er auf unvollständige Abrissfrakturen der Tub. tib. hinwies und an Hand von Krankengeschichten zeigte, wie diese meist bei Knaben im 13., 14. Lebensjahr am rechten Knie vorkommen.

Die Entwickelung des Epiphysenfortsatzes fällt ins 13. — 14. Lebensjahr (übrigens variiert das mit der Rasse). Auf Röntgenbildern liess sich nachweisen, dass der Epiphysenfortsatz nicht nur als kleiner zungenförmiger Vorsprung von der Epiphysenplatte abwärts wächst, sondern auf dieser Platte seinen eigenen Knochenkern hat.

Die früher von Schlatter vorgeführten Röntgenbilder wurden von manchen Autoren auf die Richtigkeit hin angefochten, ob es sich in den besprochenen Fällen um Abrissfrakturen (partielle) der Tub. tib. handele oder um Wachstumsanomalien?

Schl. sagt nun, er habe nie seine Diagnose auf die Röntgenbilder allein gestützt, sondern auf den Gesamtbefund der klinischen Symptome (lokaler Druckschmerz der Tub. tib. 2—3 cm unterhalb der Kniegelenkspalte, fühlbare knöcherne Prominenz an dieser Stelle einige Zeit nach dem Trauma. Die Schmerzen im allgemeinen nicht sehr intensiv, aber anhaltend). Er führt auch einen Fall an, wo trotz sicherer klin. Diagnose der partiellen Abrissfraktur das Röntgenbild versagte (weil die Fraktur nicht in der sagittalen, sondern in der Ebene der durchfallenden Strahlen lag).

Die vollständigen Abrissfrakturen des ganzen Epiphysenfortsatzes sind schon lange bekannt. Dort handelt es sich aber um Individuen höheren Alters. Die Symptome jener Abreissung sind

Digitized by Google
Original from UNIVERSITY OF MICHIGAN
Generated on 2019-06-08 18:02 GMT / http://hdl.handle.net/2027/mdp.39015073447636
Public Domain in the United States, Google-digitized / http://www.hathitrust.org/access_use#pd-us-google

ähnliche wie bei Patellarbruch, während bei den unvollständigen Abreissungen der Schmerz erst nach längerer Zeit auftreten kann (in einem Fall erst nach 14 Jahren nach dem Trauma so starke Beschwerden, dass Patient ärztliche Hilfe aufsuchte), auch die Funktionsstörung kein erhebliche zu sein braucht. Als Beweis für die ungeschädigte Funktion, selbst bei Ablösung der ganzen Tuberositas, wird eines Falles von Osgood gedacht. Der Gebrauch des Beines war nur wenig geschädigt, da der starke Hilfsstreckapparat des Unterschenkels zu beiden Seiten der Insertion des ligamentum patellae erhalten war (vastus int. und ext. resp. fascia lata).

Anführen von neuen Krankengeschichten mit Röntgenbildern, auf denen vor der Tub. tibiae deutlich abgesprengte Knochenteilchen zu sehen sind.

Bei doppelseitig auftretenden Affektionen der Tibia wiesen Winslow und Lantz eher auf eine Möglichkeit der Ossifikationsstörung hin, da auch die Beschwerden in dem Alter vergingen, wo eine Verschmelzung des Epiphysenfortsatzes mit der Diaphyse zu erwarten war.

Schl. schliesst aber auch in diesem Fall eine traumatische Abreissung nicht aus, wenn das Trauma auch, wie in vielen Fällen, nicht direkt zu ermitteln war. Ferner gibt Schl. zu, dass traumatische Einflüsse eine Ossifikationsanomalie begünstigen können. Für seine primär traumatische Aetiologie der Ossifikationsstörungen (keine Wachstumsanomalien) bringt Schl. als Beweis: In den von anderen Autoren angeführten Fällen handelte es sich um männliche Individuen, ums rechte Knie, um die obere Tibia epiphyse — die ihrer Lage nach am meisten Traumen ausgesetzt ist.

Bei jüngeren Individuen ist der Sitz der Verletzung mehr gegen die Spitze des Epiphysenfortsatzes hin, bei älteren, deren Epiphysenfortsatz durch die Ossifikation härter geworden ist, kann man bei einem Trauma eher ein Abheben des ganzen Fortsatzes mit Bruch an seiner oberen Basis erwarten.

Ausser indirekten Abrissfrakturen (durch Quadricepszug, Aetiologie häufig Fussballspiel) sind auch direkte partielle beobachtet worden.

Zum Schluss weist Verfasser nochmals darauf hin: Partielle Frakturen der Tuberositas tibiae können vorkommen, ohne dass ein bestimmtes Trauma nachgewiesen wird, ohne dass eine erhebliche Funktionsstörung vorliegt, ja ohne dass das Röntgenbild Aufschluss gibt.

Deshalb Zurückhaltung mit der Diagnose: Abnorme Ossifikation! Diese kann Folge sein von nicht diagnostizierter Kontinuitätsveränderung.

Digitized by Google
Original from UNIVERSITY OF MICHIGAN
Generated on 2019-06-08 18:02 GMT / http://hdl.handle.net/2027/mdp.39015073447636
Public Domain in the United States, Google-digitized / http://www.hathitrust.org/access_use#pd-us-google

Die Konsequenz dieser Ueberlegung ist: Eine Fraktur kann behandelt werden, eine Störung der Knochenentwickelung nicht.

Die Therapie der Fraktur muss bestehen in Ruhigstellung des Kniegelenks durch immobilisierende Verbände. Heftpflasterstreifen, über die Tub. tibiae fixiert, helfen meist nicht, leisten dem Quadriceps nicht genügend Widerstand, werden auch bei stärkerer Schwellung nicht gut ertragen. **Manhold** - Heidelberg.

74) **Alivizatos** (Athen). Einseitige Verbiegung der oberen Tibiaepiphyse.

Χειρουργική Ἐπι θεώρησις. Bd. 3. H. 3—4.

11 jähriger Junge ohne rhachitische Stigmata, welcher mit 5 Jahren im obersten Drittel seiner linken Tibia einen Abszess bekam, der vom Arzt gespalten wurde. Seit der Zeit Empfindlichkeit dieser Gegend, zeitweilig auch Schmerz und daher Hinken.

Erst seit 3 Jahren langsam wachsende Deformierung der in Betracht kommenden Stelle mit Bildung eines nach innen offenen spitzen Winkels. Beseitigung der Deformität durch quere Osteotomie der Tibia mit daurauf folgender manueller Durchbrechung der Fibula.

Aetiologisch nimmt A. Tuberkulose an, die zur Knochenerweichung und so zur Deformierung geführt hat.

Ref. neigt eher zu der Ansicht, dass letztere durch Störung des noch tätigen Epiphysenknorpels des betroffenen inneren Condylus der Tibia zu Stande kam; ob allerdings durch Tuberkulose oder Osteomyelitis, ist aus der sehr mangelhaften Anamnese, dem Fehlen eines Röntgenbildes und der nicht genauen Wiedergabe des Gelenkbefundes schwer zu entscheiden. **Chrysospathes** - Athen.

75) **Reissmann.** Talusluxation oder Luxatio pedis sub talo.

Deutsche Zeitschr. f. Chir. Bd. 93. S. 218.

Verf. unterzieht den von Kirchner im 91. Bd. der Deutschen Zeitschr. f. Chir. mitgeteilten und eingehend beschriebenen Fall, den K. als Talusluxation bezeichnete, einer kritischen Betrachtung und kommt zu dem Schluss, dass auch dieser Fall ebenso wie die von Schlagintweit mitgeteilten, als Luxatio pedis sub talo aufzufassen seien. **Meyer** - Heidelberg.

76) **Scherliess** (Königsberg). Ueber Frakturen des processus posterior tali.

Deutsche militärärztl. Zeitschr. 1908. H. 24. S. 1029.

Frakturen des proc. post. tali sind relativ selten, wegen seiner geschützten Lage einerseits — geschützt durch die Knöchel, die

Digitized by Google
Original from UNIVERSITY OF MICHIGAN
Generated on 2019-06-08 18:03 GMT / http://hdl.handle.net/2027/mdp.39015073447636
Public Domain in the United States, Google-digitized / http://www.hathitrust.org/access_use#pd-us-google

Ferse, die gespannte Achillessehne —, andererseits kommen häufig Verwechslungen vor mit dem Os intermedium tarsi. Bei menschlichen Embryonen als getrennter Knorpel angelegt, vereinigt es sich bald mit dem Tibiale zum Astragalus, kann aber auch ausnahmsweise beim Erwachsenen als getrennter selbständiger Knochen bestehen bleiben. Verfasser beschreibt einen Fall von Fraktur des proc. post. tali, den er selbst beobachtet hat. Die Verletzung kam durch Fall bei gestrecktem Fuss zu stande.

Noch seltener als die Frakturen durch indirekte Gewalt (wie im geschilderten Falle), kommen die durch direkte Gewalteinwirkung vor. Letztere sind denkbar bei stark ausgebildetem Plattfuss, wenn das Sprungbein nach innen vorgewölbt ist, die Achillessehne nach aussen verschoben, und die Gewalt seitlich senkrecht auf einen Knöchel einwirkt. Jedenfalls ist eine conditio sine qua non eine starke Ausbildung des proc. post. tali.

Zur Differenzialdiagnose zwischen Bestehen eines Os intermedium tarsi oder Fraktur des proc. post. tali muss die Art der Verletzung dienen, ein Vergleichen der Röntgenbilder beider Füsse, auch des gesunden, eine Wiederholung der Aufnahme nach einiger Zeit und vor allem der klinische Befund. Eine Abmagerung der Muskulatur des verletzten Beines, ev. Behinderung der Beweglichkeit eines Gelenkes im Verlauf der Beobachtung sind wichtig für die Beurteilung des Falles und sprechen für Fraktur.

Manhold - Heidelberg.

77) **Ebbinghaus** (Dortmund). Der Bruch des Stiedaschen Fortsatzes des Sprungbeins.

Zeitschr. f. orthop. Chir., Bd. XX, S. 251.

Ebenso wie durch forzierte Dorsalflexion des Fusses ein Bruch des Talushalses entstehen kann, so kann auch durch Plantarflexion eine Fraktur des hinteren Fortsatzes (Stieda) entstehen, indem der hintere scharfe Rand der Tibia den Prozessus abstemmt. Der Schmerzpunkt findet sich in der Mitte zwischen dem inneren Knöchel und der Achillessehne. Charakteristisch ist auch die Spitzfussstellung des verletzten Gliedes. Die Behandlung besteht in Redressement der Equinusstellung, eventl. in Narkose. Eingipsen auf 2—3 Wochen und Nachbehandlung mit Massage und medikomechanischen Massnahmen. Die Diagnose ist schon aus obigen Symptomen zu stellen, doch ist im allgemeinen eine Röntgenaufnahme zur Sicherstellung nötig.

Ottenderff - Hamburg - Altona.

Digitized by Google
Original from UNIVERSITY OF MICHIGAN
Generated on 2019-06-08 18:02 GMT / http://hdl.handle.net/2027/mdp.39015073447636
Public Domain in the United States, Google-digitized / http://www.hathitrust.org/access_use#pd-us-google

78) **J. Hall** (Edwards). Röntgenbild einer Talusfraktur.

Archives of the Roentgen Ray. Juni 1908. Nr. 95.

Ein interessantes Röntgenbild einer Talusfraktur, die durch indirekte Gewalteinwirkung entstanden war und zur Dislokation des einen (hinteren) Fragmentes hinter das Schienbein führte. Exstirpation dieses Fragmentes stellte die Funktion des Fusses wieder her.

Böhm - Berlin.

79) **A. Hoffmann.** Ueber die isolierte Fraktur des os naviculare tarsi.

Beitr. z. klin. Chir. 1908. Bd. 59. 1. p. 217.

Ein 20jähr. Mann fiel aus einer Höhe von 5 Metern mit beiden Füssen auf den Boden und zog sich — wie das Röntgenbild zeigt — eine Kompressionsfraktur des rechten Naviculare zu. Ther.: Plattfussstiefel. Kritische Besprechung der 22 als Navikularfrakturen beschriebenen Fälle.

Ewald - Hamburg.

80) **H. Finsterer** (Graz). Ueber Verletzungen im Bereiche der Fusswurzelknochen mit besonderer Berücksichtigung des os naviculare.

Beitr. z. klin. Chir. 1908. Bd. 59. S. 99.

Unter Heranziehung einer ausserordentlich grossen Literatur werden nach einander auf breitester Basis die verschiedenen Brüche der einzelnen Fusswurzelknochen eingehend besprochen, wobei gleichzeitig die bezüglichen Krankengeschichten der Hackerschen Klinik in extenso inkl. Röntgenbild mitgeteilt werden. (3 Kalkaneusfrakturen, 2 Talusfrakturen, 3 Navikularfrakturen, 1 Keilbeinbruch.)

Eine besonders ausführliche Besprechung erfahren die Navikularfrakturen. Die 19 in der Literatur gefundenen Fälle von wirklichen Frakturen (keine reinen Subluxationen) werden kritisch betrachtet (Verwechslung der Fraktur mit dem os tibiale externum!). Es folgt eine Beschreibung des Verletzungsmechanismus (meist indirekte Entstehung), der Symptome (charakteristisch sind Schmerzen am Navikulare bei Kompression des Fusses von vorn nach hinten, die Verkürzung des inneren Fussrandes, Plattfuss), der Diagnose und Therapie (Plattfusseinlage, bei starken Beschwerden Stützapparat. Die Notwendigkeit eines operativen Vorgehens (Deutschländer) beweifelt F.). Im Anschluss an die Frakturen werden die Luxationen des Navikulare, die Luxationen im Talo-navikulargelenk resp. im Chopartschen Gelenk abgehandelt.

Ewald-Hamburg.

Digitized by Google
Original from UNIVERSITY OF MICHIGAN
Generated on 2019-06-08 18:02 GMT / http://hdl.handle.net/2027/mdp.39015073447636
Public Domain in the United States, Google-digitized / http://www.hathitrust.org/access_use#pd-us-google

81) **Conrad** (Antwerpen). Les fractures du calcaneum.
Journal belge de Radiologie. April 1908.

Man teilt diese Frakturen gewöhnlich ein in:

1. Frakturen durch direkte Ursache (Quetschung u. s. w.),
2. „ „ indirekte „ (Fall auf die Füsse beim aufrechtstehenden Menschen).

Nach dem Verfasser ist der Mechanismus beider Frakturarten der gleiche. Im zweiten Fall drückt das Körpergewicht auf die Mitte der Talusrolle, von da auf den Kalkaneus, der an dieser Stelle eine mit spongiöser Knochensubstanz gefüllte Höhlung darstellt, einen locus minoris resistentiae. Wenn nun das Körpergewicht stark auf diesen Punkt drückt, wie bei einem Fall auf die Füsse mit senkrecht zum Boden stehenden Beinen, so muss der Kalkaneus zerbrochen werden an dieser Stelle.

Was die pathologische Anatomie anbetrifft, so verwirft C. die gewöhnliche Einteilung in Abriss- und Zertrümmerungsfrakturen.

Er teilt Kalkaneusfrakturen ein in 1. solche, die das Gleichgewicht der plantaren Wölbung nicht zerstören und 2. solche, die es tun.

Zur ersten Klasse gehören:

1. die Risse,
2. die Frakturen der Fortsätze: a. des vorderen, selten; b. des lateralen, gewöhnlich mit Fraktur des äusseren Fussknöchels kombiniert; c. des hinteren Fortsatzes — gewöhnlich als Abrissfraktur bezeichnet, vom Verf. als Fraktur durch Quetschung entstanden zu betrachten.
3. Leichte Frakturen des mittleren Teiles.

Zur zweiten Klasse gehören:

1. Die schweren Frakturen des mittleren Teiles des Kalkaneus.
2. Die totale Quetschung des Kalkaneus.

Der Verfasser kommt dann zur Symptomatologie und Diagnose, welche immer durch Röntgenbilder bestätigt sein müssen.

Was die Behandlung betrifft, verwirft Verf. alle immobilisierenden Apparate und empfiehlt nur Bettruhe, den Fuss hochgelagert in einem entsprechenden Rahmen. Nach Aufhören der Schmerzen passive Mobilisierung der Fussgelenke. **Kaisin** - Floreffe.

82) **Müller** (Altona). Schiene zur Modellierung des Fussgewölbes bei Frakturen der Fusswurzel, spez. bei Kalkaneus-Frakturen.
Zeitschr. f. Chir. Bd. 96. S. 313.

Das Prinzip der Schiene liegt darin, dass der Unterschenkel

Digitized by Google
Original from UNIVERSITY OF MICHIGAN
Generated on 2019-06-08 18:02 GMT / http://hdl.handle.net/2027/mdp.39015073447636
Public Domain in the United States, Google-digitized / http://www.hathitrust.org/access_use#pd-us-google

fest in einer Hohlschiene fixiert ist und dabei, während ein Extensionsverband angelegt ist, von unten her eine Fussplatte, die einer Plattfusseinlage ähnelt, durch Schraubenkraft einen modellierenden Druck auf das Fussgewölbe ausübt. Die Gelenke sind frei, und es kann Massage im immobilisierenden Verbande ausgeübt werden. Durch die Schiene wird der Kalkaneus ruhig gestellt und dadurch Dislokationen vermieden und es wird der Plattfuss und Gelenksteifigkeit verhütet. Lieferant der Schiene ist C. W. Bolte Nachf., Hamburg, Rathausstr., angegeben ist sie von Prof. Fritz König (Altona).

Meyer-Heidelberg.

83) **Schumacher** (Zürich). Zur Kasuistik der Totalluxationen des Metatarsus im Lisfranc'schen Gelenk.

Beiträge zur klin. Chir. 1908. 59. Bd. H. 3. S. 510.

Luxationen der Metatarsalknochen im Lisfrancschen Gelenk sind selten.

Aus der ganzen Weltlitteratur stellte Bayer bis 1904 68 Fälle zusammen, teils totale Luxationen des Metatarsus, teils solche nur einiger Mittelfussknochen.

Seitdem sind 4 weitere totale von anderen Autoren publiziert worden.

Schumacher führt einen Fall eigener Beobachtung aus der Krönleinschen Klinik an.

Unter 238 Fällen traumatischer Luxationen, die in Zürich an der chirurgischen Klinik und Poliklinik im Verlauf von 10 Jahren (von 1898—1908) behandelt wurden, war der angeführte Fall der einzige seiner Art.

Es handelte sich um einen Kavalleristen, der mit dem Pferde stürzte und zwar auf das rechte Bein. Das Tier richtete sich einige Mal auf, fiel aber immer wieder auf die rechte Seite zurück.

Der äussere Fussknöchel des Soldaten lag dem Boden auf, ein vom Sattel herabhängender Karabiner kam über Vorder- und Mittelfuss zu liegen und wurde jedes Mal beim Zurückfallen des Pferdes an den Fuss des Reiters gepresst.

Bei der Aufnahme ins Spital bot Pat. folgenden Status:

Der rechte Fuss war intensiv geschwollen, in der Tarso- und Metatarsalgegend verbreitert. Am medialen Fussrand war das erste Keilbein zu fühlen.

Die Tub. metatarsi V sprang stark vor. Die Fussspitze stand abduziert. Auf dem Fussrücken entsprechend der proximalwärts

Digitized by Google
Original from UNIVERSITY OF MICHIGAN
Generated on 2019-06-08 18:02 GMT / http://hdl.handle.net/2027/mdp.39015073447636
Public Domain in the United States, Google-digitized / http://www.hathitrust.org/access_use#pd-us-google

konkaven Linie des Lisfranc war ein harter, vorragender Rand fühlbar.

Zwei Röntgenbilder bestätigten eine dorso-latersale Luxation des ganzen Metatarsus. Metatarsale I stand über Cuneiforme II, Metatarsale II über Cuneiforme III, Metatarsale III über dem Cuboid, Metatarsalia IV und V waren seitlich ganz abgewichen. Die Metatarsalia unter sich in der Stellung unverändert.

Frakturen waren auf beiden Radiogrammen nicht zu sehen, ausser einer stecknadelkopfgrossen Absprengung an der Basis der med. Ecke des Metatarsale III.

20 Stunden nach dem Trauma wurde ein vergeblicher Repositionsversuch in Narkose unternommen; 10 Tage später ein blutiger Eingriff.

Es wurden nacheinander angelegt: 1. ein Schnitt am medialen Fussrand, 2. am lateralen, 3. einer über der Basis des Metatarsus II. Von jedem Schnitt aus wurde vergeblich durch Hebelwirkung eine Reposition angestrebt.

Es wurde dabei konstatiert, dass der ganze Bandapparat zwischen Tarsus und Metatarsus zerrissen war (dorsal; dorsal und plantar zw. Metatars. I und Cuneif. I).

Das Metatarsale I war aus seiner Verhakung nicht herauszuluxieren.

Schliesslich wurde die Basis des Metatarsus II reseziert, Cuneiforme I exstirpiert. Darauf gelang die Reposition.

Das Endresultat nach 5 Monaten war: Gang leicht hinkend. Schmerzen in der planta pedis, besonders am Cuneiforme III und Metatarsale I. Starker Plattfuss. Palpatorisch war zu konstatieren: Auf dem Fussrücken deutlich der Rand des Cuneiforme II und das Naviculare. Metatarsale I ist um die ganze Höhe der Gelenkfläche tiefer getreten (Röntgenbild).

Sturz mit dem Pferde ist als Ursache der Metatarsalluxationen häufig angeführt. Die beobachteten Totalluxationen hatten alle dorsolateralen Typus.

Der Mechanismus in dem v. S. angeführten Fall ist folgender: Der hintere Fussabschnitt war mehr oder weniger fixiert, auf den vorderen drückte das Pferd mittelst des Karabiners und zwar auf den distalen Abschnitt des Mittelfusses (es waren Sugillationen am Fussrücken zu sehen). Eine Flexion des Fusses kam zustande nach aussen und plantar. Daneben eine Torsion im Sinne einer forcierten Pronation. Dadurch wurde der dorsale Bandapparat gesprengt,

Digitized by Google
Original from UNIVERSITY OF MICHIGAN
Generated on 2019-06-08 18:02 GMT / http://hdl.handle.net/2027/mdp.39015073447636
Public Domain in the United States, Google-digitized / http://www.hathitrust.org/access_use#pd-us-google

und es kam zu einer dorsalen Dislokation der Skeletteile des Mittelfusses.

Frakturen sind selten bei dieser Art Luxationen.

Manhold - Heidelberg.

84) **L. Igelstein** (Königsberg). Ueber die Pseudofrakturen der Sesambeine des ersten Metatarsophalangealgelenks.

Deutsche Zeitschr. f. Chir. Bd. 93. H. 6. S. 505.

Nach einem Ueberblick über die anatomischen Verhältnisse der periartikulären, konstant vorkommenden Sesambeine des ersten Metatarsophalangealgelenks, über ihre Beziehungen zu Nachbarorganen und ihre physiologische Bedeutung unterzieht I. die vier in der Literatur niedergelegten Beschreibungen von Erkrankung dieser Sesambeine einer kritischen Durchsicht und kommt vor allem auf Grund eines von ihm selbst beobachteten Falles zu der Ansicht, dass die Symptome dieses Leidens weder in einer Fraktur der Sesambeine, noch in einer Gelenk- bezw. Sehnenscheiden-Entzündung oder Periostitis ihre Erklärung finden, sondern lediglich in einer Neuralgie der Nervenästchen für die Grosszehe. Durch das Trauma (um ein solches handelt es sich immer) kommt es zur Lockerung des ab ovo in zwei Partien geteilten Sesambeins (meist des medialen) und zur konsekutiven Zerrung und Dehnung der unmittelbar anliegenden Nervenästchen.

Die Symptome dieser Erkrankung sind: Schmerzen beim Gehen in der Gegend des betreffenden Sesambeines, zirkumskripte Druckempfindlichkeit und schmerzlose Ab- und Adduktion der Grosszehe. Letzteres Symptom ermöglicht die Ausschliessung der Diagnose auf Fraktur des Sesambeins, das in den beobachteten Fällen immer in zwei Teile gespalten war. Dass es sich hierbei um angeborene Zustände handelt, beweist die Kontrollaufnahme des gesunden Fusses, der gleiche Verhältnisse darbietet.

Die Therapie muss die Verschiebung und Beweglichkeit der Sesambeinpartien beseitigen. Zu diesem Zweck empfiehlt I. Einlagen mit Aushöhlungen, leichte Massage und thermale Behandlung.

Stoffel - Heidelberg.

85) **Vulpius.** Die Behandlung des angeborenen Klumpfusses.

Therapeut. Rundschau. 1908. Nr. 44.

Darlegung der Prinzipien, nach denen in Verfassers Klinik die Behandlung geführt wird. Die Behandlung soll so früh wie

Digitized by Google
Original from UNIVERSITY OF MICHIGAN
Generated on 2019-06-08 18:02 GMT / http://hdl.handle.net/2027/mdp.39015073447636
Public Domain in the United States, Google-digitized / http://www.hathitrust.org/access_use#pd-us-google

möglich, d. h. nach dem 1. Monat, eingeleitet werden, damit bei den ersten Gehversuchen ein normaler Fuss vorhanden ist. In den ersten Lebensmonaten bereitet man mit täglichen Redressionen und nachfolgendem Wickeln den Fuss vor. Nach 8—14 Tagen kann der Fuss sodann auf einer einfachen Nachtschiene gewickelt werden. Vom 2. Lebensjahr ab kommt diese Vorbereitung nur bei schweren Fällen in Betracht. Ist die Deformität erweicht, folgt, meist in Narkose, das modellierende Redressement mit nachfolgendem Gipsverband, möglichst in Ueberkorrektur. Mindestens einmalige Wiederholung des Redressements, beim letzten Mal Achillotomie, um ein Rezidiv des Spitzfusses zu vermeiden. Fixationsperiode mindestens 2 Monate, meistens 3—4. Nachbehandlung besteht einfach in Massage und Gymnastik, Nachtschiene aus Stahlsohle und Aussenschiene, richtig und stark gebautem Schnürschuh ohne Schienen, Hülsenapparate etc. Durch unblutige Behandlung Heilung in 85—90%. Der Rest bedarf blutiger Behandlung: Talusauslöfflung bezw. Exstirpation, Resektion eines Keiles aus dem Tarsus, Infraktion des Malleol. ext. **Meyer**-Heidelberg.

86) **M. Cormou.** Pied bot acquis par contracture primitive, pied bot phlébitique, pied bot par myosite spécifique.

Revue d'orthop. 1908. 3. p. 255.

Ein jetzt 22jähriges Mädchen bekam im Jahre 1894 unter lebhaften Schmerzen drei in sich abgeschlossene nussgrosse Abzsesse am linken Unterschenkel, die aufbrachen, Eiter entleerten und so schwer fistelten, dass damals die Amputation vorgeschlagen wurde. Da diese verweigert wurde, so behandelte man das Kind noch 9 Monate lang, anscheinend spezifisch, und brachte die Fisteln zum Schluss. 2 Jahre später brachen sie jedoch wieder auf, und trotz Einleitung einer antisyphilitischen Kur, kam es zur Phlegmone am Unterschenkel und Fuss, die inzidiert wurde. Heilung nach 2 Monaten, jedoch unter Spitzfussbildung. Jetzt stärkster Pes equinus, Abmagerung der Wade (10 cm Umfangsdifferenz!), Schmerzen, besonders in der Nacht, Schwellung des Fusses nach langem Gehen und Sitzen. Kein anderes Residuum von Syphilis. C. nimmt gummöse Myositis des Gastrocnemius an. (Ueber den Knochenbefund wird nichts gesagt.)

Weiter werden 10 andere Fälle von Retraktion der Achillessehnenmuskeln als Folge von varicösen lange eiternden Unterschenkelgeschwüren, einfacher Phlebitis oder Lymphangitis angeführt. Häufig wurden daneben Klauenzehen festgestellt. Aehnlichen Fall hat schon

Digitized by Google
Original from UNIVERSITY OF MICHIGAN
Generated on 2019-06-08 18:02 GMT / http://hdl.handle.net/2027/mdp.39015073447636
Public Domain in the United States, Google-digitized / http://www.hathitrust.org/access_use#pd-us-google

Kirmisson und Verneuil beschrieben. Therapie: Redressement mit und ohne Achillotenotomie. **Ewald** - Hamburg.

87) **Mayer** (Köln). Beiträge zur Entstehung und Symptomatologie der Plattfussbeschwerden.

Zeitschr. f. orthop. Chir., Bd. XX, S. 259.

M. fasst ebenso, wie Schanz die Skoliose als Insuffizienz der Wirbelsäule betrachtet, auch den Plattfuss als Folgeerscheinung einer zu grossen Belastung oder einer zu geringen Tragfähigkeit des Fussgewölbes auf. Durch mathematische Berechnung will M. nachweisen, dass je grösser der Druck ist, der auf dem Fusse lastet, desto länger auch die Wölbung des Fusses wird. Dass Berufsarbeit oder Schwererwerden des Körpers Plattfussbeschwerden bedingen, unabhängig davon, wie gross die tatsächliche Senkung des Fussgewölbes ist, wird vom Verf. betont. Bei fixiertem Plattfuss finden sich in Folge der spastischen Kontraktur der Muskeln Schmerzen im ganzen Unterschenkel, insbesondere auch in der Achillessehne. Man soll deshalb bei den verschiedenen Beschwerden des Fusses und des Unterschenkels auch an die Möglichkeit des Vorhandenseins von Plattfuss denken. **Ottendorff** - Hamburg - Altona.

88) **Kirmisson** (Paris). Hallux varus congénital du côté gauche.

Revue d'orthop. 1908. 3. p. 249.

Bei dem 9jährigen Knaben bildete die grosse Zehe seit der Geburt mit dem Mittelfuss einen rechten Winkel. Ein fibröser Strang zog vom I. Metatarsale zur Endphalanx, wo er sich an einem normalen Knochenvorsprung festsetzte. Bei der Operation wurde dieser Strang durchschnitten, ohne dass jedoch darauf die Reposition gelang. Deshalb wurde die Arthrotomie des Metatarsophalangealgelenks gemacht und die grosse Zehe an die zweite genäht, um sie in der richtigen Stellung zu erhalten. Die klaffende Arthrotomiewunde war erst nach 6 Wochen per granulationen geheilt. Das Resultat der Operation war befriedigend, doch bestand noch immer eine Neigung der grossen Zehe zur Abduktion. — 5 Fälle aus der Literatur (Teichmann, Klaussner).

Ewald - Hamburg.

Digitized by Google
Original from UNIVERSITY OF MICHIGAN
Generated on 2019-06-08 18:03 GMT / http://hdl.handle.net/2027/mdp.39015073447636
Public Domain in the United States, Google-digitized / http://www.hathitrust.org/access_use#pd-us-google

Kongressberichte, Vereinsnachrichten etc.

89) XXI. Französischer Chirurgenkongress.

Paris, 5. — 10. Oktober 1908.

(Revue de Chirurgie 1908. 11. p. 557.)

Thema: Chirurgische Behandlung pathologisch entstandener Knochenhöhlen.

Broca (Paris). Drei Wege gibt es, um grosse Knochenhöhlen zur Verheilung zu bringen. 1. die Entfernung der Wände, so dass man eine flache Wundfläche bekommt, die langsam per granulationem verheilt; 2. die Mobilisation der Wände, die die Höhle zudecken sollen; 3. die Ausfüllung der Höhle mit irgendeinem Körper.

Das erste Verfahren ist sehr langwierig und kann durch spätere Hautüberpflanzung nur wenig beschleunigt werden. — Die zweite Methode besteht darin, bei der Reinigung der Höhle das Periost zu schonen und in den Defekt umzuklappen, oder aber unter teilweiser Benutzung des Periostes aus der Nachbarschaft ein Knochenstück in die Höhle einzupflanzen (z. T. Ersatz der Tibiadiaphyse durch die Fibula bei Osteomyelitis).

Das dritte Verfahren, die Ausfüllung der Höhle, wird am häufigsten angewandt. Als Material benutzt man lebenden oder toten Knochen oder resorbierbares Material, das zur Knochenbildung anregt und schliesslich durch Knochenneubildung ersetzt wird. Oder aber unresorbierbares Material, das dauernd die Knochenhöhle füllt (z. B. Plombe bei Zahnkaries). Zur Knochenplastik benutzt man Knochenstücke von demselben Individuum, von derselben Tierspezies oder einer anderen. Ausser Asepsis und exakter Blutstillung ist das jugendliche Alter für einen Erfolg massgebend. Ein Mangel dieser Methode ist die sekundäre Resorption des transplantierten Stücks. Diese Tatsache einerseits sowie die Leichtigkeit, totes Material zu sterilisieren und zu formen andererseits haben dazu geführt, mit Vorliebe Schwämme und andere resorbierbare Substanzen, mazerierte oder entkalkte Knochen anzuwenden. Flüssige und nachher festwerdende Substanzen haben den Vorteil, die ganze Höhle auszufüllen (Jodoformplombe, Gipsbrei u.a.); Metall, Guttapercha und Amalgam hat dagegen schlechte Resultate ergeben.

Nové-Josserand (Lyon) als Korreferent spricht über die Behandlung der Knochenhöhlen nach den Ursachen (osteomyelitische, tuberkulöse, neoplastische Höhle). Darauf geht er, wie der Vorredner, die einzelnen Methoden durch, immer wiederholend, dass

Digitized by Google
Original from UNIVERSITY OF MICHIGAN
Generated on 2019-06-08 18:03 GMT / http://hdl.handle.net/2027/mdp.39015073447636
Public Domain in the United States, Google-digitized / http://www.hathitrust.org/access_use#pd-us-google

die Grundbedingung für jeden Erfolg exakte Desinfektion der Höhle ist. Dann wird man — welche Methode man auch anwendet — immer die Heilung schneller und sicherer erreichen als früher.

Willems (Gent) zieht die Hautautoplastik — eventuell von einer entfernteren Stelle — jedem anderen Verfahren vor. Den Hautlappen ist das Unterhautfettgewebe zu lassen. — Die Resultate sind auch in kosmetischer Beziehung ausgezeichnet.

Froelich (Nancy) hat 18mal Knochenhöhlen nach Neoplasmen, Osteomyelitis und tuberkulöser Karies plombiert. Nur bei den letzteren, und zwar wenn sie sekundär infiziert waren, waren die Resultate schlecht.

Moulonguet (Amiens) entfernt aus den Knochenhöhlen nur alles Kranke und tamponiert dann locker mit Gaze, die mit Vaselin oder Glyzerin getränkt ist.

Bérard und **Thévenot** (Lyon) haben 19 Knochenhöhlen mit der Mosetigschen Plombe behandelt. In dreizehn 3 Jahre zurückliegenden Fällen achtmal schnelle Heilung, einmal völliger Misserfolg bei osteomyelitischen Höhlen; zweimal Heilung, zweimal Misserfolg bei tuberkulösen. 6 Fälle von tuberkulöser Karies wurden in jüngster Zeit mit Vorteil zweizeitig behandelt (zunächst Excochleation — später Plombierung).

Princeteau (Bordeaux) hat mit Zementplombe und Hauttransplantation keine, mit der Jodoformplombe sehr gute Erfolge gehabt.

Délangré (Tournai) hat in 6 von 7 Fällen mit der Jodoformplombe gute Erfahrungen gemacht.

Tailhefer (Béziers) hat eine Tibiahöhle von 22 cm (nach Osteomyelitis) mit entkalktem Knochen ausgefüllt. Keine Verkürzung nach $2^1/_2$ Jahren (Patient war 16 Jahre alt!)

Für die Methode von Mosetig-Moorhof sprechen sich noch aus: **Cadet-Boisse** (Bordeaux), **Jouon** (Nantes) und **Kirmisson** (Paris) — (primäre Heilung ist selten, doch schliessen sich die Höhlen sehr schnell!).

Lucas-Championnière (Paris) meint, dass alles auf eine genügende Desinfektion der Höhle ankommt (nach dem Vorgang von Ollier mit dem Thermocauter). Dann kann man zum Ausfüllen der Höhle nehmen, was man will. Die Mosetig'sche Plombe wirkt bei der tuberkulösen Karies nur durch ihr Jodoform.

Roux (Lausanne) und **Delagènière** haben mit gutem Erfolge die Biersche Stauung angewandt und dadurch die Reinigung der Höhle und ihren Verschluss sehr beschleunigt.

Digitized by Google
Original from UNIVERSITY OF MICHIGAN
Generated on 2019-06-08 18:03 GMT / http://hdl.handle.net/2027/mdp.39015073447636
Public Domain in the United States, Google-digitized / http://www.hathitrust.org/access_use#pd-us-google

Mencière (Reims) berichtet über eine Art modellierenden Redressements nach Aushöhlung der Knochen und Gelenke zur Korrektion von Deformitäten. Prinzip ist, die Gelenkflächen der Knochen intakt zu lassen. M. hat das Verfahren 76-mal angewandt; am häufigsten bei kongenitalem und paralytischem Klumpfuss, ferner bei deform geheilten Malleolarbrüchen (Talusevidement!), weiter bei Handgelenksankylose (Evidement der Handwurzelknochen). Die Methode stellt einen neuen und besseren Weg zur Korrektion von Deformitäten dar, da wegen der Erhaltung der Gelenkflächen auch die Funktion der Gelenke erhalten bleibt, resp. durch Nachbehandlung wieder erreicht werden kann.

Barbarin (Paris) behandelt den Tumor albus rein konservativ mit Immobilisation und hält die anderen Methoden (Resektion oder Injektion) nicht für besser. Er rät zu einer Statistik sämtlicher auf die eine oder andere Weise behandelter Fälle für die nächsten drei Jahre.

Ménard (Berck). Behandlung der alten Fisteln bei Koxitis. Es ist praktisch von Wichtigkeit, ob die Fisteln in den ersten zwei Jahren des Bestehens einer Koxitis zustande kommen (wenn das Hüftgelenk voll von Fungusmassen ist, die noch nicht völlig vernarbt sind) oder ob sie später auftreten, wenn schon eine bindegewebige Ankylose hergestellt ist, wo durch Vernarbung der tuberkulöse Herd abgeschlossen ist. Im ersten Fall ist wegen einer durchgreifenden Drainage des ganzen Gelenks die ausgedehnte Resektion nötig, im zweiten nur ein Evidement der Kaverne.

In 12 Fällen hatte die Spätfistelbildung und Eiterung ausnahmsweise einen bedrohlichen Charakter angenommen, doch genügte neunmal die Excochleation; einmal konnte der Ausgangspunkt der Fistel nicht gefunden werden, zweimal musste die Resektion gemacht werden. Resultate: 8 Heilungen, 2 Besserungen, einmal Retentionserscheinungen, einmal keine Besserung.

Redard (Paris) hat einige Komplikationen nach der unblutigen Einrenkung der angeborenen Hüftluxation beobachtet — schwere Veränderungen des Femurkopfes, Coxa vara. Spätdeformierungen der Femur- und Tibiadiaphyse (manchmal erst Jahrelang nach der Reposition!). — Die Tuberkulose bei unbehandelter und behandelter Hüftluxation ist äusserst selten.

Calot (Berck) macht bei der angeborenen Hüftverrenkung nach der Reposition zwei Gipsverbände: den ersten in 70° Flexion, 70° Abduktion und 0° Rotation, den zweiten in 15° Flexion, 30° Abduktion und 60° Innenrotation. — Der erste Verband bleibt

Digitized by Google
Original from UNIVERSITY OF MICHIGAN
Generated on 2019-06-08 18:03 GMT / http://hdl.handle.net/2027/mdp.39015073447636
Public Domain in the United States, Google-digitized / http://www.hathitrust.org/access_use#pd-us-google

2 Monate liegen und geht vom Nabel bis zur Wade; der zweite bleibt 3 Monate liegen und geht vom Nabel bis zu den Zehen. — Vorausgesetzt, dass die Kinder im repositionsfähigen Alter behandelt werden (bis zum 9. Jahr bei einseitigen, bis zum 7. Jahr bei doppelseitigen Luxationen) ist man sicher, mit der Methode vollkommene Resultate zu erzielen. — Demonstration einer grossen Anzahl von Geheilten mit Röntgenbildern.

Le Damany (Rennes) zeigt an einem Modell, wie durch die Torsion des Femur die angeborene Hüftluxation zustande kommt. Eine rationelle Behandlung hat also vor allem die Torsion zu beseitigen.

Gourdon (Bordeaux) betont, dass bei der angeborenen Hüftverrenkung durch die Reposition allein das Hinken noch nicht geheilt ist; namentlich bei älteren Individuen könne man häufig eine fehlerhafte Stellung und Haltung beobachten. Daher ist eine Nachbehandlung nötig, die sich nicht nur auf die Hüfte, sondern auch auf die Stellung des Beckens und der Wirbelsäule erstreckt.

Judet (Paris) hat von 27 Fällen der angeborenen Hüftluxation 15 einseitige (2—10 Jahre alt) und 10 doppelseitige (2—9 Jahre alt) völlig geheilt, eine doppelte transponiert und bei einer 9 1/2 jährigen einen Misserfolg gehabt. Bei 10-, 12- und 13 jährigen Kindern gelang die Reposition erst nach 2—3 monatiger Dauerextension. Es blieb eine Steifigkeit zurück, die nach 6 Monaten bis 10 Jahren (!) beseitigt war.

Piollet (Clermont-Ferrand) stellt zwei Fälle mit inkompletter angeborener Hüftluxation und ihre Röntgenbilder vor. Behandlung: Apparat, der das Bein abduziert hält. In einem Falle ist später jedoch trotz des Apparates die Luxation vollständig geworden, weshalb eine nachträgliche Reposition nötig war.

Ewald-Hamburg.

Personalnachricht.

Dr. Mezger, der bekannte Massage-Spezialist ist in Paris im Alter von 70 Jahren gestorben.

Inhalt: Spiralfederredresseur zur Behandlung des runden Rückens und der rachitischen Kyphose. Von Dozent Dr. C. Hübscher in Basel. — **Leib-Büsten-Hüftenhalter.** Von Dr. Oscar Langemak in Erfurt. (Originalmitteilungen.)

Bücherbesprechungen: Ménard, Étude sur la Coxalgie.

Referate: 1) **Böhm,** Die idiopathischen Deformitäten des jugendlichen Alters. — 2) **Einin,** Seltene Missbildungen. — 3) **Drinkwater,** Brachydaktylie. — 4) **Frölich,** Angeborene Hypertrophie einzelner Glieder. — 5) **Gräfenberg,** Zusammenhang angeborener Missbildungen mit der kongenitalen Syphilis. — 6) **Wieland,** Frührachitis. — 7) **Ritter,** Knochenechinokokken. — 8) **Matsuoka,** Osteoarthritis deformans chronica juvenilis. — 9) **Chrysospathes,** Multiple Exostosen.

Digitized by Google
Original from UNIVERSITY OF MICHIGAN
Generated on 2019-06-08 18:03 GMT / http://hdl.handle.net/2027/mdp.39015073447636
Public Domain in the United States, Google-digitized / http://www.hathitrust.org/access_use#pd-us-google

10) **Beck**, Neue Methode zur Feststellung der Grenzen von Fistelgängen und Abszesshöhlen. — 11) **Kirmisson**, Orthopädische Behandlung im Sanatorium d'Hendaye. — 12) **Wollenberg**, Knochenzysten. — 13) **Hofmann**, Periosttransplantation bei Behandlung knöcherner Gelenkankylosen. — 14) **Hardouin**, Behandlung komplizierter Frakturen. — 15) **Paul**, Extension für Frakturen ohne Gewichtszug. — 16) **Schrecker**, Extensionsbehandlung. — 17) **Ledeut**, Frakturen der ersten Phalanx des Zeigefingers. — 18) **Albee**, Osteomyelitis. — 19) **Freund**, Behandlung tuberkulöser Knochenerkrankung mit Röntgenstrahlen. — 20) **Le Fort**, Knochendeformierungen. — 21) **Gasne**, Pneumokokkenarthritis beim Kind. — 22) **Laurent**, Operation bei Gelenkgicht. — 23) **Keppler**, Spinale Kinderlähmung. — 24) **Biesalski**, Der praktische Wert der Krüppelzählkarten. — 25) **Biesalski**, Krüppelheime. — 26) **Biesalski**, Schulbank für Krüppelschulen. — 27) **Herz**, Prinzipien der modernen Heilgymnastik. — 28) **Bassler**, Korsett für Gastroptose. — 29) **Federschmidt**, Halswirbelfrakturen. — 30) **Conrad**, Frakturen lumbaler Wirbel. — 31) **Bardenheuer**, Traumatische subkutane Kompressionslähmungen. — 32) **Lehr**, Zervikalspondylitis. — 33) **Contoleon**, Ankylosierende Spondylitis mit Lordose der Lendenwirbelsäule. — 34) **Viannay**, Fehlen der Pektoralmuskeln. — 35) **Hart**, Thorax phthisicus. — 36) **Dietrich**, Konus- und Kaudaerkrankungen des Rückenmarks. — 37) **Zander**, Kongenitale Luxation des Humerus. — 38) **Bartkiewicz**, Veraltete Schultergelenksluxation. Blutige Operation. — 39) **Rohde**, Entbindungslähmung. — 40) **Coenen**, Suprakondylärer Oberarmbruch. — 41) **Hausen**, Myositis ossificans traumatica des musculus brachialis internus. — 42) **Schwenk**, Fraktur des Processus coronoideus ulnae. — 43) **Blecher**, Schädigung des nervus medianus. — 44) **Foerster**, Isolierte Sehnenverletzungen. — 45) **Lilienfeld**, Experimentelle Erzeugung von Luxationen bezw. Frakturen einzelner Handwurzelknochen. — 46) **Heilporn**, Fraktur des Scaphoideum. — 47) **Ohly**, Luxation des os lunatum. — 48) **de Witt**, „Madelungsche Deformität" des Handgelenks. — 49) **Simon**, Luxation des IV. Fingers im Grundgelenk. — 50) **Henneberg**, Kongenitale familiäre dermatogene Kontraktur der Fingergelenke. — 51) **Moreau**, Frakturen der dritten Phalanx verschiedener Finger. — 52) **Grimbach**, Beckenluxation. — 53) **Axhausen**, Künstliche Blutleere der unteren Körperhälfte nach Momburg. — 54) **Deutschländer**, Blutige Reposition der angeborenen Hüftverrenkungen. — 55) **Wallis**, Traumatische Ischiadikuslähmung nach Reposition der angeborenen Hüftgelenksluxation. — 56) **Becher**, Kompensatorische Hüftgelenksverrenkung. — 57) **Horaud**, Schnappende Hüfte. — 58) **Stieda**, Coxa valga. — 59) **Haidenwang**, Schenkelhalsfrakturen. — 60) **Franck**, Oberschenkelhalsbrüche. — 61) **Jones**, Femurfrakturen beim Neugeborenen. — 62) **Martini**, Apparat für die Schenkelfrakturen. — 63) **Condray**, Akute Osteomyelitis ohne Eiterung. — 64) **Bilhaut**, Kongenitaler Defekt der Patella. — 65) **v. Salis**, Blutige Reposition bei Luxatio genu congenita. — 66) **Vormann**, Traumatische Luxation des Kniegelenks. — 67) **Lynn Thomas**, Patella-Fraktur. — 68) **Bettmann**, Schraubvorrichtung zur Heilung des Kniescheibenbruchs. — 69) **Delbet**, Inkomplette Luxationen des Kniegelenks. — 70) **Mensik**, Angeborenes Genu valgum. — 71) **Duvergey**, Tuberkulose der Bursa suprapatellaris des Kniegelenks. — 72) **Enderlen**, Operation des arteriellen Aneurysma. — 73) **Schlatter**, Abrissfrakturen der tuberositas tibiae oder Wachstumsanomalien? — 74) **Allvizatos**, Einseitige Verbiegung der oberen Tibiaepiphyse. — 75) **Reissmann**, Talusluxation oder Luxatio pedis sub talo. — 76) **Scherliess**, Frakturen des processus posterior tali. — 77) **Ebbinghaus**, Bruch des Stiedaschen Fortsatzes des Sprungbeins. — 78) **Hall**, Röntgenbild einer Talusfraktur. — 79) **Hoffmann**, Isolierte Fraktur des os naviculare tarsi. — 80) **Finsterer**, Verletzungen im Bereiche der Fusswurzelknochen. — 81) **Conrad**, Kalkaneusfrakturen. — 82) **Müller**, Schiene zur Modellierung des Fussgewölbes. — 83) **Schumacher**, Totalluxationen des Metatarsus. — 84) **Igelstein**, Pseudofrakturen des Sesambeins. — 85) **Vulpius**, Angeborener Klumpfuss. — 86) **Cormou**, Eiterndes Unterschenkelgeschwür. — 87) **Mayer**, Plattfussbeschwerden. — 88) **Kirmisson**, Hallux varus der linken Seite.

Aus Kongress- und Vereinsberichten: 89) **XXI. Französischer Chirurgen-Kongress in Paris vom 5. bis 10. Oktober 1908.**

Personalnotizen.

Originalmitteilungen, Monographien und Separatabdrücke wolle man an Prof. Dr. **O. Vulpius** in Heidelberg, Luisenstr. 1—3, oder an die Verlagsbuchhandlung **S. Karger** in Berlin NW 6, Karlstr. 15, einsenden.

Digitized by Google
Original from UNIVERSITY OF MICHIGAN
Generated on 2019-06-08 18:03 GMT / http://hdl.handle.net/2027/mdp.39015073447636
Public Domain in the United States, Google-digitized / http://www.hathitrust.org/access_use#pd-us-google

Zentralblatt
für
Chirurgische und mechanische Orthopädie
einschliesslich der gesamten Heilgymnastik und Massage.

Redigiert von
Prof. Dr. O. Vulpius
in Heidelberg.

Verlag von
S. Karger in Berlin
NW., Karlstrasse 15.

Monatlich erscheint ein Heft im Umfang von 48 Seiten. Preis des Jahrgangs Mk. 15,—. Zu beziehen durch die Post und durch alle Buchhandlungen des In- und Auslandes.

Bd. III. Mai 1909. Heft 5.

(Aus der Kgl. orthopädischen Universitätspoliklinik in München [Prof. Dr. Fr. Lange]).

Eine Armschiene aus Zelluloidstahldraht.

Von
Dr. B. BAISCH.

Die Zahl der bei Kontrakturen und Versteifungen im Ellbogengelenk angewandten Schienen und Apparate ist eine ziemlich grosse. Ein Teil derselben gestattet nur Bewegungen in einer Richtung, ein anderer sowohl Beugung wie Streckung und ist daher auch nach orthopädischen Resektionen des Ellbogengelenkes verwertbar zur Herstellung der Beweglichkeit. Als Beispiele dafür nenne ich hier nur die Schienen von Bidder und Golebiewski-Hoffa. In beiden Schienen ist das Ellbogengelenk frei. Um dennoch eine genügende Fixation des Armes zu erreichen, müssen diese Schienen am Ober- und Unterarm fester angreifen und namentlich auf der Beugeseite bis in die Nähe des Gelenkes reichen, so dass hier an den empfindlichsten Stellen leicht ein Kantendruck bei der Beugung entsteht. Ausserdem arbeiten diese Schienen mit Schraubenvorrichtung und machen dadurch den Arzt vom Bandagisten abhängig, abgesehen davon, dass sich die Kosten eines solchen Apparates sofort höher stellen. Prof. Lange hat daher für solche Fälle eine Schiene konstruiert, in der der ganze Arm einschliesslich des Ellbogengelenkes ruht, und die daher an der Beugeseite nur weiche und kürzere Lederklappen zur Fixierung nötig hat. Die Herstellung

Digitized by Google
Original from UNIVERSITY OF MICHIGAN
Generated on 2019-06-08 18:03 GMT / http://hdl.handle.net/2027/mdp.39015073447636
Public Domain in the United States, Google-digitized / http://www.hathitrust.org/access_use#pd-us-google

der Schiene ist möglichst einfach gestaltet, sodass sie der Arzt, der mit der Zelluloid-Stahldraht-Technik, wie sie von Prof. F. Lange schon mehrfach beschrieben worden ist, vertraut ist, leicht selbst anfertigen kann. Die Form der Schiene ist in Abbildung 1 wiedergegeben.

Fig. 1.

Die Herstellung der Schiene gestaltet sich folgendermassen: An dem sorgfältig gearbeiteten Gipsmodell wird an den empfindlichsten Stellen, z. B. dem Olekranon, oder an solchen Stellen, die man hohl zu legen wünscht, eine Lage grüner Sattelfilz, der an den Rändern abgeschrägt wird, aufgelegt. Dann folgt die Polsterung der Schiene: Eine Lage weissen Filzes wird um die ganze Zirkumferenz des Armes gelegt, nur die Beugeseite des Ellbogengelenkes bleibt frei. Eine Lage braunen Filzes wird zur Polsterung des oberen und unteren Randes der Schiene 3 Finger breit aufgelegt. Die Streckseite des Ellbogengelenkes, das Handgelenk und event. andere empfindliche Stellen werden mit 2—3 Lagen von braunem Filz exakt gepolstert, und nun folgt die 1. Lage mit Zelluloid bestrichener Gurte in Längsrichtung über die ganze Schiene, wobei 1 cm vom Rand der Filzpolsterung der Schiene freibleiben muss, um umgeschlagen werden zu können. Auf die Längsgurte folgen je vier 2—3 mm starke Längsdrähte an Ober- und Unterarm. Das Ellbogengelenk wird durch eine Lage starken Gurtleders gebildet. Darüber kommt kein Draht und auch kein Zelluloid mehr. Die Drähte müssen gut in Zelluloid eingebettet werden. Ueber die Drähte kommt eine Lage Quergurte, die gut mit Zelluloid angestrichen werden müssen, bis sie die genügende Festigkeit hat. Der Filzrand wird umgebogen und nun die Schiene mit Trikot oder Leder überzogen. Zur Befestigung des Ober- und Unterarmes werden auf der Beugeseite Lederklappen angenäht, die in der Mitte geschnürt werden. Die Hand wird durch einen Bügel gehalten, der nur soweit vorgeht, dass er die Beugung der Finger gestattet.

Die Anwendungsweise der Schiene wird am besten durch einen einschlägigen Fall zu erläutern sein.

Digitized by Google
Original from UNIVERSITY OF MICHIGAN
Generated on 2019-06-08 18:03 GMT / http://hdl.handle.net/2027/mdp.39015073447636
Public Domain in the United States, Google-digitized / http://www.hathitrust.org/access_use#pd-us-google

F. H. Durch Fall auf die ausgestreckte Hand vor 9 Monaten Fraktur im Ellbogen, die mit stumpfwinkliger Ankylose des Gelenkes (100°) ausheilte. Das Röntgenbild lässt erkennen, dass die Ursache der Ankylose ein vom Epicondyl. med. humeri abgesprengtes und in die Gelenkbeuge verlagertes Knochenstück ist. — Bei der Operation wird dieses Knochenstück abgemeisselt und die Grube für den Proc. coronoideus ulnae vertieft, sodass jetzt Beugung bis 45° möglich ist. Der Arm wird nach der Operation zunächst im Gips-



Fig. 2.

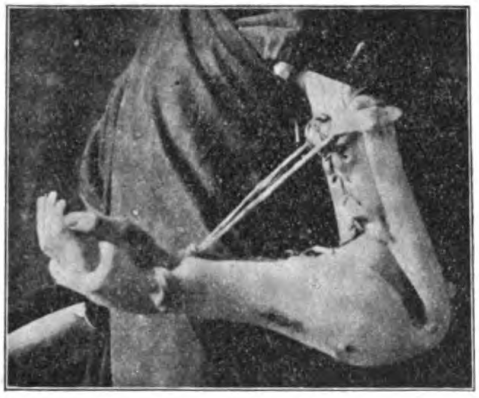

Fig. 3.

verband in maximaler Beugung fixiert. Nach 14 Tagen wird der Gipsverband entfernt und mit der Schienenbehandlung und zugleich mit Massage und aktiven und passiven Bewegungen begonnen und diese Behandlung in folgender Weise durchgeführt: Während der Nacht wird der Arm in möglichst gestreckter Stellung auf der Schiene fixiert. Während des Vormittags wird, wenn die Streckung noch keine vollkommene ist, der Arm frei herunter hängen gelassen, um durch das eigene Gewicht desselben die Streckung zu erzielen, was man noch dadurch verstärken kann, dass man den Pat. ein Gewicht in der Hand tragen lässt. Während des Nachmittags wird dann der Arm in möglichster Beugung wieder auf der Schiene fixiert, worauf dann wiederum die Fixation in gestreckter Stellung folgt.

Die Fixation der Schiene in gestreckter Stellung wird durch ein Stahlschienenband erreicht, das auf der Streckseite befestigt ist

Digitized by Google
Original from UNIVERSITY OF MICHIGAN
Generated on 2019-06-08 18:03 GMT / http://hdl.handle.net/2027/mdp.39015073447636
Public Domain in the United States, Google-digitized / http://www.hathitrust.org/access_use#pd-us-google

(s. Abb. 2). Die Befestigung kann entweder wie auf unserem Bild durch vier Schrauben geschehen, dann muss aber in die Schiene ein Stück Bandeisen mit den entsprechenden Stiften eingearbeitet sein. Einfacher noch lässt sich dasselbe erreichen durch eine Bandeisenschiene, die beliebig gebogen werden kann und an vier Stellen mit Leinenbändern, die leicht durch die Zelluloidschiene durchgezogen werden können, festgeknüpft wird. Die Fixation in Beugung geschieht, wie dies Abb. 3 zeigt, durch zwei Leinenbänder, die am oberen Rand der Schiene befestigt, durch den Handteil durchgeführt und nun je nach dem Grad der Beugung angezogen und geknotet werden.

Die Schiene erfüllt also alle Forderungen, wird wegen der exakten Polsterung gut vertragen und vermeidet, wie oben gesagt, jeden Druck. Ihre Herstellung ist einfacher und weniger kostspielig als die ähnlicher Apparate.

Die Indikationen zur Anwendung der Schiene bilden, ausser der schon erwähnten Nachbehandlung von orthopädischen Resektionen, alle Versteifungen des Ellbogengelenkes nach Entzündungen (Tuberkulose, Rheumatismus, Gonorrhoe) oder nach Traumen, ferner kommen Frakturen in der Nähe des Ellbogengelenkes in Betracht.

(Aus der Kgl. orthopädischen Universitätspoliklinik in München [Prof. Dr Fr. Lange]).

Ein orthopädischer Handschuh aus Zelluloidstahldraht.

Von

Dr. W. ENGELHARD.

An Handschienen fehlt es nicht; besonders für die Radiusbrüche sind zahlreiche Schienen angegeben, doch entspricht keine allen Forderungen, die man an eine allgemein brauchbare Handschiene stellen muss.

Eine Handschiene soll stabil, leicht, billig, einfach herstellbar und luftig sein. Diesen Anforderungen entspricht ein kleiner Apparat, den Prof. Lange seit ungefähr fünf Jahren verwendet.

Gearbeitet wird die Schiene nach der von Prof. Lange eingeführten Zelluloidtechnik, welche sich bei der Herstellung von Plattfusseinlagen so vorzüglich bewährt hat.

Digitized by Google

Original from UNIVERSITY OF MICHIGAN

Generated on 2019-06-08 18:03 GMT / http://hdl.handle.net/2027/mdp.39015073447636
Public Domain in the United States, Google-digitized / http://www.hathitrust.org/access_use#pd-us-google

Im Laufe der letzten Jahre hatten wir in der Poliklinik in zahlreichen Fällen Gelegenheit, den Handschuh zu verwenden und zu erproben; die Resultate damit waren so ausgezeichnet, dass dessen Herstellung und Aussehen eingehend geschildert werden soll.

Vor allem ist auf eine sehr exakte Herstellung des Gipsabgusses zu achten. Der Unterarm soll dabei je nach dem Zweck, den der Handschuh erfüllen soll, in Supination (Radiusbrüche), Mittelstellung oder Pronation stehen; die Finger werden am besten in den Metacarpo-Phalangealgelenken gebeugt gehalten. Der Daumen steht ab, wird nicht mitgegipst. Durch diese Handhaltung entstehen in der vola manus Querfalten, welche anzeigen, wie weit die Haut an den Bewegungen in den Metacarpo-Phalangealgelenken beteiligt ist. Da diese Bewegungen frei bleiben sollen, so darf der Handschuh nicht über diese Falten vorgehen. Am besten zieht man sich deshalb hinter (proximal) diesen Falten mit farbiger Kreide eine Querlinie, welche auf dem Gipspositiv das vordere Ende des Handschuhes bezeichnet.

Ferner müssen Knochenpunkte, die des natürlichen Fettpolsters entbehren, wie z. B. die processi styloidei des Radius und der Ulna oder sonstige Stellen, die vor Druck geschützt werden sollen, bezeichnet werden.

Die Herstellung der Schiene selbst gestaltet sich folgendermassen: Denken wir uns das Gipsmodell mit der Dorsalfläche der Hand nach oben gekehrt, so legt man auf dessen unterer Seite der Länge nach einen 2 cm breiten und ca. 2 mm dicken Filzstreifen auf. Mit kleinen, dünnen Nägeln wird er am Gipsmodell befestigt. Dieser Streifen beginnt in der vola manus hinter der erwähnten Marke und geht den Arm entlang nach hinten gegen das Ellenbogengelenk zu, um in verschiedener Entfernung vor demselben zu enden. So wird es z. B. ratsam sein, bei einer Radiusfraktur den Streifen und somit die Schiene bis nahe an das Gelenk gehen zu lassen, während bei Fällen, bei denen es sich blos um ein Ruhigstellen des Handgelenkes handelt, die Schiene schon in der Mitte des Unterarmes enden kann.

Drei weitere Filzstreifen werden senkrecht zu dem ersten angelegt, umfassen den Arm resp. die Mittelhand und lassen oben zwischen ihren Enden 2—3 cm frei. Der mittlere dieser Streifen hat seinen Platz direkt hinter den processi styloidei, während von den andern zwei sich je einer an den Endpunkten des Längsstreifens befindet. Die Streifen werden, wie der erste, auf das Modell angenagelt.

Digitized by Google
Original from UNIVERSITY OF MICHIGAN
Generated on 2019-06-08 18:03 GMT / http://hdl.handle.net/2027/mdp.39015073447636
Public Domain in the United States, Google-digitized / http://www.hathitrust.org/access_use#pd-us-google

Es werden jetzt auf alle Filzstreifen Leinenbänder von gleicher Breite durch Zelluloid festgeklebt, dann wird das ganze Modell mit einem weitmaschigen Tüllstoffe (sog. Erbsentüll) überzogen. Oben bleibt in der Längsrichtung wieder ein Abstand von 2—3 cm frei.

Fig. 1.

In welcher Weise die Stahldrähte, die der ganzen Schiene den Halt verleihen, angebogen sind, geht am besten aus beigegebenen Figuren hervor. Fig. 1 und 2 zeigen die Schiene in halbfertigem Zustande mit angebogenen Drähten (die Drähte sind, um deutlicher hervorzutreten, weiss gestrichen), Fig. 3 u. 4 stellen die fertige Schiene im Gebrauche dar. Das Schnürband auf Fig. 4 ist natürlich in Wirklichkeit schwarz. Die Drähte werden dick mit Zelluloid bestrichen (evtl. auch angenagelt) und so auf ihrer Unterlage, den Leinenbändern, befestigt. Alsdann werden dieselben mit Leinenbändern überdeckt, wobei wiederum Zelluloid als Binde- und Klebemittel benutzt wird, und der Handschuh ist der Hauptsache nach fertig.

Fig. 2.

Fig. 3.

Es erübrigt nur noch eine Oeffnung für den Daumen in den Tüllstoff zu schneiden und die oberen Enden der Querstreifen durch ein mit Schnürhaken besetztes kräftiges Leinenband zu verbinden.

Die so angefertigte Schiene ist reichlich stark genug, das Handgelenk mit dem Unterarm in der gewünschten Stellung zu fixieren, ist durch die Elastizität der Stahldrähte, die ein leichtes Auseinanderbiegen ohne weiteres gestattet, bequem anzulegen und wiegt (für einen Erwachsenen) ca. 60 g. Zudem hat sie, wie aus

Fig. 4.

Digitized by Google
Original from UNIVERSITY OF MICHIGAN
Generated on 2019-06-08 18:03 GMT / http://hdl.handle.net/2027/mdp.39015073447636
Public Domain in the United States, Google-digitized / http://www.hathitrust.org/access_use#pd-us-google

der Abbildung ersichtlich ist, ein gefälliges, wenig orthopädisches Aussehen; sie sieht mehr aus wie ein durchbrochener Damen-Halbhandschuh.

Die Farbe des Tüllstoffes kann man natürlich beliebig wählen; uns hat sich schwarz als am praktischsten bewährt.

Anwendung findet der Handschuh bei Radiusfrakturen, zerebraler Kinderlähmung, Arthritis, (er ermöglicht bei schmerzhaften Entzündungen des Handgelenkes auch andere Bewegungen der Hand, z. B. Klavierspielen, Schreiben) Distorsionen, Subluxationen und Tuberkulose mit ihren Folgeerscheinungen.

A. Hoffa und A. Wollenberg. Arthritis deformans und sogenannter chronischer Gelenkrheumatismus.

Mit 178 Abbildungen im Text. Stuttgart 1908. Ferdinand Enke.

Das vorliegende Werk, das als röntgologische und anatomische Studie und nicht als Monographie gedacht ist, sieht seine Hauptaufgabe in der präzisen Abgrenzung der primären chronischen progressiven Polyarthritis von der Osteoarthritis deformans. Die Resultate der anatomischen Untersuchung sollen bei der Differentialdiagnose die ausschlaggebenden Momente sein. Die klinischen Symptome, die Aetiologie, Prognose und Therapie finden weniger Berücksichtigung.

Das Werk umfasst 5 grosse Kapitel: Arthritis deformans, primäre chronische progressive Polyarthritis (destruens), sekundär chronischer Gelenkrheumatismus, Anatomie der chronischen Polyarthritiden und Differentialdiagnose der chronischen Polyarthritiden.

Arthritis deformans einerseits, primäre chronische progressive Polyarthritis und sekundärer chronischer Gelenkrheumatismus andererseits sind sowohl klinisch als auch ganz besonders anatomisch als zwei verschiedene Krankheitsbilder anzusprechen:

Bei der Arthritis deformans treten in der Synovialis in den Endstadien des Prozesses geringfügige entzündliche Veränderungen (Zottenproliferation und Gefässneubildung) auf. Leukocyteninfiltrationen sind sehr selten. Die anatomischen Bilder entsprechen den Befunden, die wir von der traumatischen Arthritis her kennen.

Bei der primären chronischen Polyarthritis weist die Synovialis schon sehr früh deutliche Zeichen der Entzündung (stärkere Zottenwucherung, reiche Gefässentwicklung und vor allem mächtige,

Digitized by Google
Original from UNIVERSITY OF MICHIGAN
Generated on 2019-06-08 18:03 GMT / http://hdl.handle.net/2027/mdp.39015073447636
Public Domain in the United States, Google-digitized / http://www.hathitrust.org/access_use#pd-us-google

auch tiefer im Bindegewebe gelegene Anhäufungen von Rundzellen) auf. Die Bilder, die einem hochentzündlichen Prozess ihr Dasein verdanken, erinnern an eine infektiöse Arthritis.

Der Gelenkknorpel ist bei der primären chronischen Polyarthritis auch in den höheren Stadien der Erkrankung wenig betroffen, im Gegensatz zur Arthritis deformans, die sich durch frühzeitige Knorpeldestruktionen auszeichnet. Die Abbildungen, die vorzüglich reproduziert sind, erläutern z. T. in sehr instruktiver Weise die Ansichten der beiden Autoren; ein ausführliches Literaturverzeichnis orientiert über die vielseitige Bearbeitung des Gegenstandes.

Stoffel - Heidelberg.

1) **Mathew.** A case of hereditary brachydactylie.

British medical journal 1908. Nr. 2492.

Die Verkürzung bestand nur an beiden Ringfingern, die Endglieder erscheinen breitgequetscht. Das Röntgenbild zeigt beiderseits gleichen Befund, eine Bifurkation der zweiten Phalanx und jederseits zwei kurze Endphalangen, die radial gelegenen von normaler Gestalt, die ulnaren zeigen nicht die Form der Endphalanx, sind aber mit der zweiten Phalanx und der radialen Endphalanx in gelenkiger Verbindung. Die dritten, vierten und fünften Metacarpalia sind verkürzt. Genau dieselbe Deformität bestand in der Familie in fünf Generationen bei zwölf Mitgliedern, nur bei der Mutter der Patientin einseitig. **Mosenthal** - Berlin.

2) **Broca** und **F. Barbet.** Hypertrophie congénitale de toute la moitié droite du corps.

Revue d'orthop. 1908. Nr. 5. p. 467.

Obere und untere Extremität waren rechterseits bezgl. Länge und Umfang stärker entwickelt als links und zwar waren sowohl Muskeln als auch Knochen hypertrophiert. Wegen der Längendifferenz der Beine (1 cm) leichte Skoliose, die durch erhöhte Sohle ausgeglichen werden kann. **Ewald** - Hamburg.

3) **L. Lamy.** Hypertrophie congénitale du membre inférieur gauche.

Revue d'orthop. 1908. Nr. 5. p. 471.

Ein 7jähriger Junge hatte in der linken Inguinalgegend, auf den Oberschenkel und auf das Abdomen übergreifend, einen mächtigen Naevus pilosus (21 cm lang, 24 cm breit). Bis zum Nabel hinauf ist die Haut ausserdem braun verfärbt, ebenso fast bis zum Knie

Digitized by Google
Original from UNIVERSITY OF MICHIGAN
Generated on 2019-06-08 18:03 GMT / http://hdl.handle.net/2027/mdp.39015073447636
Public Domain in the United States, Google-digitized / http://www.hathitrust.org/access_use#pd-us-google

(reiner naevus pigmentosus). Das linke Bein ist um 2 cm länger als das rechte, und der Oberschenkel hat einen Mehrumfang von 6 cm. Durch die Verkürzung des linken Beins Skoliose und leichtes Hinken. An den oberen Extremitäten sowie am übrigen Körper ist alles normal.

Ewald-Hamburg.

4) **Lindenstein.** Verschiedene Anästhesierungs-Verfahren in der chirurgischen Praxis.

Zeitschr. f. ärztl. Fortbildung 1908. Nr. 24.

L. schildert die Anästhesierungsmethoden, die auf der chirurgischen Abteilung des städtischen Krankenhauses zu Nürnberg angewendet werden. Von den lokal anästhesierenden Verfahren wird am wenigsten das Aufsprayen von Chloraethyl, Aether u. ä. gebraucht, häufiger die Infiltrationsanästhesie nach Schleich, Hackenbruch und Braun, bei Operationen an Fingern und Zehen die Oberstsche Leitungsanästhesie. Zur allgemeinen Narkose für kurzdauernde Eingriffe empfiehlt L. den Aetherrausch nach dem modifizierten Sudeckschen Verfahren. Für grössere Operationen verwendet L. Chloroform und Aether gleichzeitig in Verbindung mit Sauerstoff bei Anwendung des Roth-Drägerschen Apparates und injiziert 1—1 ½ Stunde vor Beginn der Operation Skopolamin (0,0005) und 0,01 Morph. an getrennten Stellen. Für Operationen an der unteren Körperhälfte endlich verwendet L. die Lumbalanästhesie mit 5 %iger Novokainlösung mit Adrenalinzusatz, die er für einen wesentlichen Fortschritt hält und bei deren Anwendung er nie ernstere Folgeerscheinungen auftreten sah.

Blencke-Magdeburg.

5) **Fränkel** (Berlin). Kinematographische Untersuchung des normalen Ganges und einiger Gangstörungen.

Zeitschr. f. orthop. Chir. XX. Bd., S. 617.

F. hat durch den Kinematographen den Gang des normalen Individuums sowie einzelner Krankheitsformen in seine Einzelphasen zerlegt. Es geht für den normalen Gang daraus hervor, dass während des Vorwärtsschwingens des Beines der Fuss senkrecht unter der Hüfte hängt, dass aber während der Stützperiode sich das Hüftgelenk lateral vom Fussgelenk befindet, da sich in dem Momente die Hüfte des Schwungbeines hebt. Zum Ausgleich dessen schwingt dann der Oberkörper wieder nach der Seite des Schwungbeines hinüber. Die Hüftluxation charakterisiert sich vor allem durch die mangelnde Fixation des Hüftgelenks und die Schwäche der Abduktoren. Das Fussgelenk steht infolge dessen stets medianwärts vom luxierten Hüftgelenk nicht nur während der Stützperiode sondern auch während des Vorwärts-

Digitized by Google
Original from UNIVERSITY OF MICHIGAN
Generated on 2019-06-08 18:03 GMT / http://hdl.handle.net/2027/mdp.39015073447636
Public Domain in the United States, Google-digitized / http://www.hathitrust.org/access_use#pd-us-google

schwingens, d. h. das Becken sinkt nach der anderen Seite herunter. Um dies auszugleichen, muss der Pat. jedesmal den Rumpf nach der luxierten Seite herüberlegen. Bei Coxa vara tritt die Steifigkeit des Ganges besonders in den Vordergrund, auch stärkere Lateralschwankungen nach der Seite des kranken Standbeins werden als Kompensationsbestrebungen beobachtet. Die starke Aussenrotation des Beines beim Vorsetzen ist auf den Bildern gleichfalls deutlich ausgesprochen. Bei Koxitis ruht die ganze Körperlast auf dem gesunden Bein, und es schwingt der Körper dauernd nach der gesunden Seite hinüber, um die Belastung des kranken Beines und damit den Schmerz zu vermeiden. Lähmungen nach Art der Friedreichschen Ataxie und der progressiven Muskeldystrophie zeigen das Bestreben, die oberen Extremitäten zur Hilfe der unteren heranzuziehen, so beim Gehen durch Balanzieren mit den Armen oder Stützung des Knies wegen mangelhafter Funktion des Quadrizeps wie auch beim Aufstehen durch Mitbenutzung der Arme. **Ottendorff**-Hamburg-Altona.

6) **H. v. Baeyer.** Fremdkörper im Organismus. Einheilung. Beitr. z. klin. Chir. Bd. 58. H. 1. S. 1.

In dankenswerter Weise hat v. B. in einer gross angelegten experimentellen Arbeit es unternommen, die Verhältnisse zu untersuchen, die sich am lebenden Organismus bei der Einverleibung anorganischer Substanzen abspielen. Bei dem stetig wachsenden Bestreben der Chirurgie, diese Methode mehr auszubauen, das einfachste Beispiel bildet die Zurücklassung des Unterbindungs- und Nahtmateriales, verdienen die gewonnenen Resultate besondere Beachtung. Dieselben finden sich in 52 Leitsätzen am Schluss der Arbeit zusammengestellt. Danach gibt es keine weder chemisch noch physikalisch indifferente Substanzen. Die Reaktion lässt sich im voraus nicht bestimmen. Weiche und poröse Fremdkörper werden durchwachsen, harte eingekapselt. Die Kapseln, die sich um die Fremdkörper bilden, bestehen aus verschiedenen Schichten (Para-Ortho-Metahülle). Bei den verschiedenen zur Untersuchung gekommenen Metallen zeigen diese Hüllen ein eigenartiges und variierendes Bild in Bezug auf Zusammensetzung und Anordnung.

Die Bindegewebskörperchen richten sich im Sinne elektrischer Kraftlinien. Bei Bewegungen der Fremdkörper kommt es zur Cystenbildung, ev. Wanderung und Ausstossung.

In praeformierten Hohlräumen kann die Kapselbildung ausbleiben. Die Einheilung derselben Fremdkörper bei verschiedenen Tieren ist different; Hunger ist ohne bestimmenden Einfluss.

Lindenstein-Heidelberg.

Digitized by Google
Original from UNIVERSITY OF MICHIGAN
Generated on 2019-06-08 18:03 GMT / http://hdl.handle.net/2027/mdp.39015073447636
Public Domain in the United States, Google-digitized / http://www.hathitrust.org/access_use#pd-us-google

7) **Foustanos.** — Die neue Behandlungsmethode nach Bier, aus den Werken Hippokrates entnommen.
Ἰατρικὴ Πρόοδος Ὀκτ. 1908.

Foustanos, der mit den Werken der ältesten griechischen Aerzte seit Jahren sich näher beschäftigt und mit der Herausgabe einer „Editio graeca scriptorum medicorum veterum graecorum" bereits begonnen hat, will entdeckt haben, dass Bier seine Hyperämiemethode aus Hippokrates „*Κατ' ἰητρεῖον*" entnommen hat. Beim näheren Vergleich der Methode bei beiden findet er sogar, dass B. seine Behandlung durch Hyperämie vom Hippokrates einfach abgeschrieben hat.

Zum Beweise dieser Behauptung gibt er den alten Hippokratischen Text wörtlich wieder, der in deutscher Uebersetzung so lautet: — „Die (nach längerer Unbeweglichkeit und nach Anwendung von Druckverbänden) mager und atrophisch gewordenen Körperteile muss der Arzt so verbinden, dass ein grösserer Teil von der gesunden Partie derselben mit abgebunden wird. Durch den auf diese Weise den atrophischen Partien zukommenden Zufluss eines grösseren Quantums von Blut werden diese besser ernährt und wachsen, was zur Regeneration ihrer Fleischmassen führt. Besser ist es, wenn der Arzt das Abbinden oberhalb der atrophischen Partien vornimmt, z. B. bei atrophischem Unterschenkel den gleichseitigen Oberschenkel verbindet, ebenso das andere gesunde Glied ganz, damit auch dieses unter dieselben Ruhe- und Ernährungsbedingungen gestellt wird wie das kranke. Dies erreicht man einfach durch Anwendung von mehreren Binden, die man nicht stark anlegt. Man wird erst die Seite losbinden, die am meisten es benötigt (die kranke), danach schreitet man zur fleischbildenden Massage und Douchen. Diese Methode des Verbindens geschieht ohne Anwendung von Schienen." —

Diese Behandlungsweise nach Hippokrates war, wie F. uns erzählt, bei den alten Aerzten während mehrerer Jahrhunderte in Gebrauch. Auch Galen wandte sie an, wie aus seinen Werken hervorgeht, in denen er sie erwähnt, den Aerzten seiner Zeit empfiehlt und den alten Hippokratischen, auf sie bezüglichen Text analysiert. Galen beschreibt sie als Methode, die darauf sich gründet, eine passive Hyperämie in den befallenen Teilen hervorzurufen und zwar durch gesteigerten Zufluss von Blut und ernährenden Flüssigkeiten, vermittelst des speziell hierfür von Hippokrates erfundenen Verbandes, der direkt oberhalb der atrophischen Teile angelegt werden muss.

Digitized by Google
Original from UNIVERSITY OF MICHIGAN
Generated on 2019-06-08 18:03 GMT / http://hdl.handle.net/2027/mdp.39015073447636
Public Domain in the United States, Google-digitized / http://www.hathitrust.org/access_use#pd-us-google

Galen schreibt wörtlich darüber: „— Wenn ich gelegentlich in die Lage komme, einen solchen ähnlichen Verband zu applizieren, so habe ich mich stets des von Hippokrates bedient. Ich lege ihn genau in der von ihm angegebenen Weise an, d. h. „ἀλλοίῃ τῇ ἐπιδέσει“ wie H. ausdrücklich verlangt. Es ist sicher anzunehmen, dass H. durch das ἀλλοίῃ die abweichende Art seines Verbandes von dem bei den Frakturen üblichen betonen wollte, bei welch letzteren der Verband einen stärkeren Druck auf die betroffenen Teile selbst ausübt. Dieses ist eben der Kompressionsverband bei Frakturen, welcher Atrophien der komprimierten Teile zur Folge hat. Der Verband von Hippokrates unterscheidet sich von dem gewöhnlichen Frakturenverband durch die Art des Anlegens der Binden, die man nicht direkt über die Teile, die man beeinflussen will, appliziert; denn man darf bei ihm nicht die befallene Partie komprimieren, sondern den gesunden Teil derselben, wo auch die Anlegung des Verbandes beginnt. Nach den Angaben von Hippokrates beginnt man mit der Kompression an den normalen Partien und setzt sie durch Binden bis zur erkrankten Stelle fort, welche man ohne im geringsten zu komprimieren, durch dieselben Binden ganz lose weiter entwickelt.“ — Galen fügt hinzu, „dass die kranke Partie ganz mit Wolle eingewickelt sein soll“. Zur Vervollständigung erläutert er den diesbezüglichen Hippokratischen Text, wie folgt:

„Man muss die Anlegung der Binden im Niveau des Gesunden beginnen und nicht der erkrankten Partien beginnen . . . in der Weise, dass die Kompression so weit geführt wird, bis kein Schmerz entsteht . . . und so verfahrend weiter bis zur kranken Stelle gehen, wo man sofort mit der Kompression aufhören muss“. (Kühn, tom. XVIII, pars. II, p. 895). Nach alledem findet F., dass das einzige Verdienst Biers darin besteht, die alte Hippokratische Methode aus der Vergessenheit gezogen zu haben, ohne ihr in technischer Hinsicht Neues hinzugefügt zu haben. Nur die Erklärung der Wirkung der Methode differiert bei beiden insofern, als Hippokrates annahm, dass durch gesteigerten Blutzufluss die Ernährung und infolgedessen die Funktion sich bessert, während Bier, gleichfalls durch denselben gesteigerten Blutzufluss, die bakterizide Kraft der Gewebe zunehmen lässt.

(Referent beschränkt sich einfach auf die genaue Wiedergabe der Behauptungen F.'s, ohne auf dieselben kritisch einzugehen, insbesondere nicht auf das, inwieweit die Hippokratesche Methode bei Muskelatrophie von Nutzen sein könnte.)

Chrysospathes - Athen.

Digitized by Google
Original from UNIVERSITY OF MICHIGAN
Generated on 2019-06-08 18:03 GMT / http://hdl.handle.net/2027/mdp.39015073447636
Public Domain in the United States, Google-digitized / http://www.hathitrust.org/access_use#pd-us-google

8) **Dietrich** (Berlin). Krüppelfürsorge und Staat.

Zeitschr. f. Krüppelfürsorge. 1908. Bd. 1. H. 2. S. 79.

Verf. führt in seiner Abhandlung erst die Definition eines „Krüppels“ an und erwähnt, wie früher Krüppel als lästige Almosenempfänger galten, wie jetzt die Allgemeinbestrebungen dahin gingen, in eigens dazu eingerichteten Krüppelheimen die fürsorgebedürftigen Kranken, abgesehen von der Besserung ihres Gesundheitszustandes, auch zu wirtschaftlich unabhängigen Individuen auszubilden durch Ueben ihrer geistigen oder manuellen Fähigkeiten.

An Hand einer „Statistik der Krüppelfürsorge im Deutschen Reich im Januar 1907“ zeigt Verf., wie die Fürsorge erst in den Händen von Privatleuten lag und allmählich der Staat sich derselben angenommen hat in Anbetracht der Vorteile, die ihm daraus erwachsen.

Nach Anfragen des Autors bei orthopädischen Anstalten ergab es sich, dass 50 % der Krüppel wirtschaftlich selbständig wurden nach entsprechender Behandlung.

Die Krüppelfürsorge entlastet die Armenverwaltung, kommt deshalb dem Nationalvermögen zugute, daher hat der Staat das grösste Interesse daran.

Die moderne Krüppelfürsorge macht aus Almosenempfängern früherer Zeiten brauchbare Arbeiter, aus lästigen Nehmern willkommene Geber und Steuerzahler.

Sie vermehrt die Volksgesundheit und die Volkskraft, indem sie die Gebrechen der heranwachsenden Generation zu heilen sucht und dadurch die Leistungsfähigkeit und natürliche Kraft der Bevölkerung hebt: die Militärtauglichkeit wird gefördert, ein gesünderer und kräftigerer Nachwuchs erzielt als bei ungeheilten Krüppeln.

Es wird die Statistik von Dr. Biesalski angeführt, laut der im deutschen Reiche 1906 7000 Krüppel im Alter unter 15 Jahren an Knochen- und Gelenktuberkulose litten. Die wichtigsten Krüppelgebrechen waren:

a. allgemeine Rachitis, Verkrümmung der Wirbelsäule,
b. Knochen- und Gelenktuberkulose,
c. Kinderlähmung,
d. andere Krankheiten.

Die Tuberkulosekinder bilden eine Gefahr für die Volksgesundheit als Herde von Tuberkulosekeimen. Die allgemeine Tuberkulosesterblichkeit ist nur dann zu bekämpfen, wenn die Tuberkulose des Kindesalters berücksichtigt wird.

Digitized by Google
Original from UNIVERSITY OF MICHIGAN
Generated on 2019-06-08 18:03 GMT / http://hdl.handle.net/2027/mdp.39015073447636
Public Domain in the United States, Google-digitized / http://www.hathitrust.org/access_use#pd-us-google

Schliesslich legt der Verf. der Krüppelfürsorge auch ethischen Wert bei: sie vermindere das Landstreicher- und Verbrechertum und verwandele die fatalistische Volksanschauung zu einer optimistisch-idealistischen, indem sie aus unbrauchbaren Mitgliedern der Gesellschaft brauchbare schaffe. **Manhold**-Heidelberg.

9) **Schanz** (Dresden). Krüppelfürsorge und soziale Gesetzgebung.

Zeitschr. f. Krüppelfürsorge. 1908. Bd. 1. H. 2. S. 114.

Die soziale Fürsorge steht der Krüppelfürsorge sehr ungünstig gegenüber.

Ein wichtiges Ziel wäre, dieses zu ändern.

Der Missstand ist bei der armen Bevölkerung, die das Hauptkontingent der Krüppel liefert, die Beschaffung orthopädischer Apparate.

Die Krankenkassen gewähren nur kleinere Heilmittel, wie z. B. Brillen, Bruchbänder oder Apparate in ungefähr der gleichen Preishöhe (Mk. 15,00 maximum). Wenn ein Apparat teurer veranschlagt wird, so gibt die Krankenkasse auch keinen Teilzuschuss.

Die Landes-Versicherungsanstalten dürfen „nach freiem Ermessen“ helfen.

Verf. führt zwei Fälle aus seiner Praxis an, wo im Sinne dieses Gesetzes gehandelt wurde und beide Mal die Patienten leer ausgingen.

Es wäre dringend nötig, Abänderung zu schaffen, sei es mit Berücksichtigung der bestehenden Gesetze oder durch ihre Abänderung.

Krankenkassen dürfen auch grössere Apparate an Patienten liefern, aber erst auf Beschluss des Kassenvorstandes nach vorheriger Genehmigung der Aufsichtsbehörde, Verfahren, die auf gütlichem Wege schwerlich zu erreichen sein werden und auch mit zuviel Umständlichkeiten verknüpft sind.

Deshalb wäre das Einfachste, die gestattete Leistung zur Zwangsleistung umzuwandeln. Wie man möglichem Missbrauch der Krankenkassen in dieser Beziehung von Seiten der Patienten und Aerzte begegnen könnte, muss von Fachleuten auf diesem Gebiet erörtert werden.

Bei Landesversicherungsanstalten wäre etwas zu erreichen durch sachliches Prüfen und die Erwägung, ob der in Frage kommende Fall durch die vorgeschlagene Behandlung geheilt werden könnte.

Die Reichsregierung müsste den Landesversicherungsanstalten diesbezügliche Verordnungen geben.

Digitized by Google
Original from UNIVERSITY OF MICHIGAN
Generated on 2019-06-08 18:03 GMT / http://hdl.handle.net/2027/mdp.39015073447636
Public Domain in the United States, Google-digitized / http://www.hathitrust.org/access_use#pd-us-google

Was den Kostenpunkt anbetrifft, so würden die Landesversicherungsanstalten sparen, wenn auch vielleicht nicht in ihren Kontobüchern, so doch im Kontobuch der Volksgesundheit und der Volkserwerbskraft. **Manhold**-Heidelberg.

10) **Haglund** (Stockholm). Eine schwedische Krüppelstatistik.
Zeitschr. f. Krüppelfürsorge. 1908 Bd. 1. H. 2. S. 121.

1903 wurde in Schweden bei dem nordischen Abnormwesenkongress der Vorschlag gemacht, eine allgemein skandinavische Krüppelstatistik aufzustellen, und zu diesem Zweck wurde ein Komitee gebildet.

Es traten aber dem Projekt durch politische Wirren Hindernisse entgegen; später — für Schweden allein — Schwierigkeiten durch spärliche Bevölkerung, ungeordnete Landpolizei.

Deshalb wurde vorgeschlagen, eine Modifikation der Krüppelstatistik einzuführen durch Krüppelzählung der den Behörden leichter zugänglichen Volksklassen, wie:

a. einschreibungsschuldige Militärpflichtige,
b. schulpflichtige Kinder (bis zum 14. Jahr),
c. alle, die öffentliche Armenunterstützung erhalten.

Gegenwärtig wird statistisch die erste Gruppe bearbeitet. Wenig wichtig für eigentliche Krüppelfürsorge, da in ihr schon 21jährige Individuen enthalten sind. Aber wichtig wegen der genauen Angaben, die alle von Aerzten gemacht werden.

Die statistische Arbeit über die 2. Gruppe ist noch nicht begonnen, erst in 2—3 Jahren.

Hingegen hat. Verf. privatim angefangen, spezialistische Untersuchungen über alle deformen Schulkinder Stockholms zu machen.
Manhold-Heidelberg.

11) Pastor **Knottnerus** (Arnhem). Die Krüppelpflege in Holland.
Zeitschr. f. Krüppelfürsorge 1908. Bd. I, H. 2, S. 87.

1899 tauchte in Holland der Gedanke auf, sich der Krüppel in besonderen Anstalten anzunehmen.

Von Privatleuten wurde ein Verein zu diesem Zweck gegründet „Vereeniging tot verzorging van gebrekkige en mismaakte kinderen in Nederland".

Dieses Privatunternehmen ist weder von Kirche noch Staat unterstützt.

1900 gründete der Verein sein erstes Krüppelheim in Arnhem; es ist seitdem wesentlich vergrössert worden. Der Verein selbst ist religionsneutral.

Digitized by Google
Original from UNIVERSITY OF MICHIGAN
Generated on 2019-06-08 18:04 GMT / http://hdl.handle.net/2027/mdp.39015073447636
Public Domain in the United States, Google-digitized / http://www.hathitrust.org/access_use#pd-us-google

Das Verpflegungsgeld pro Kopf und Jahr beträgt 300 Gulden. Es werden nur intellektuell Gutentwickelte aufgenommen.

Beim Krüppelheim befindet sich eine Elementarschule, daneben wird Unterricht in fremden Sprachen erteilt. Als Facharbeit wird vorläufig nur Korbflechterei betrieben.

Zuletzt führt Verfasser Beispiele an von erstaunlicher Fertigkeit, die die Krüppel erlangen dank ihrer rastlosen Energie.

Manhold-Heidelberg.

12) **Gallois** et **Bosquette** (Lyon). Étude sur l' architecture intérieure des os et en particulier de l'extrémité supérieure du fémur. Son rôle dans le remaniement du squelette. (Die Innenarchitektur der Knochen spez. des oberen Femurabschnitts und ihre Rolle bei Skelettveränderungen.)

Revue de chir. Bd. 37, Nr. 4, S. 502 u. Nr. 5, S. 693.

Die Verf. besprechen zunächst ausführlich das Wolffsche Transformationsgesetz und die Grundlage desselben, die Untersuchungen von Hermann Meyer über den Bau der Knochen nebst der Entdeckung des Mathematikers Culmann, dass die Spongiosabälkchen genau den Spannungslinien der Statik entsprechen. Dass auch bei verschiedenem Neigungswinkel des Halses sich die Knochenbälkchen nach den Linien des stärksten Zuges und Druckes anordnen, zeigen die Verf. an einigen Präparaten. Auch bei Frakturen des Schenkelhalses mit Verkürzung des Halses gehen die Knochenbälkchen, welche den Drucklinien entsprechen, direkt von der medialen Hälfte der Kortikalis zum Gelenkkopf, die Zuglinien sind wegen der Kürze des Halses viel weniger ausgesprochen. Sucht man diese Verkürzung des Halses durch eine partielle Resektion am Präparat eines normalen Femur nachzuahmen, so erhält man keineswegs übereinstimmende Linien. Bei einem anderen Präparat war der Hals tief in das Gewebe der Diaphyse hineingetrieben, doch so, dass der untere Rand des Kopfes auf der medialen Wand des Femur lastete. In diesem Falle waren die Knochenbälkchen dem stärksten Druck entsprechend an der medialen Seite am deutlichsten entwickelt, aber ebenso auch die Zuglinien nach dem grossen Trochanter hin. Bei einem Bruch des obersten Teils der Femurdiaphyse entsprachen die Linien stärksten Drucks der medialen Wand, die des stärksten Zuges der lateralen. Bei Diaphysenbrüchen mit stärkerer Dislokation zeigt sich zunächst das Bestreben durch Kallusbildung die Fragmente zusammenzukitten, dann bilden sich stärkere Züge von Knochenbälkchen entsprechend den Hauptzug- und Drucklinien. Es wird dadurch allmählich eine Wiederherstellung der normalen Form

Digitized by Google
Original from UNIVERSITY OF MICHIGAN
Generated on 2019-06-08 18:04 GMT / http://hdl.handle.net/2027/mdp.39015073447636
Public Domain in the United States, Google-digitized / http://www.hathitrust.org/access_use#pd-us-google

des Knochens, speziell auch der Kortikalis angestrebt. Ebenso findet sich bei rachitischen Verbiegungen eine Anbildung von Knochensubstanz an der Stelle des stärksten Druckes, d. h. auf der konkaven Seite, sowie beim Genu valgum an der lateralen Seite aus dem gleichen Grunde. Auch Arthritiden, die eine Veränderung der Belastung herbeiführen, bringen eine Veränderung in der inneren Architektur des Knochens zu Stande. Bei Ankylose zweier Knochen kann man die Fortsetzung der Knochenbälkchen vom einen Knochen in den anderen beobachten.

Ottendorff-Hamburg-Altona.

13) **Findlay.** The etiology of Rickets.

British medical journal 1908. Nr. 2479.

Verf. bespricht zunächst die Theorien der Rachitis-Aetiologie und berichtet über seine höchst interessanten Experimente an Hunden. Tiere mit reduzierter und modifizierter Diät erkrankten niemals an Rhachitis, während die Kontrolltiere, die normal genährt wurden, erkrankten, weil sie in ihren Bewegungen sehr stark behindert wurden. Er prüfte die verschiedensten Diätformen durch. Rachitis entstand aber nur, wenn die Tiere gleichzeitig am Herumlaufen und Bewegungen beschränkt waren; kamen sie täglich in frische Luft und konnten herumlaufen, so besserte sich ihr Zustand sofort, nachdem sie wieder angebunden wurden, verschlimmerte sich die Rachitis, während die Kontrolltiere mit gleicher Diät, aber Bewegungsfreiheit nie von Rhachitis befallen wurden. Diese Versuche überträgt er auf den Menschen und kommt zu dem Schluss, dass die verminderte oder ausgeschlossene Bewegungsfreiheit das Hauptmoment bei der Entstehung der Rhachitis spielt, die Nahrung gar nicht Betracht kommt; er gibt ev. ein Toxin zu, das bei Kindern, die sich frei in guter Luft bewegen können, nicht die Kraft hat, die Krankheitssymptome zum Ausbruch zu bringen.

Mosenthal-Berlin.

14) **Lexer** (Königsberg). Die Verwendung der freien Knochenplastik nebst Versuchen über Gelenkversteifung und Gelenktransplantation.

Archiv f. klin. Chir. 86. Bd. H. 4. S. 939.

L. berichtet von seinen interessanten Versuchen über Ersatz von Knochen- und Gelenkdefekten. Er hebt hervor, dass man periostlose Leichenknochen nur dann überpflanzen könne, wenn an der Stelle des Knochendefektes das Periost noch vorhanden sei. Am weitesten kommt man mit der Ueberpflanzung von frisch und lebenswarm entnommenen

Digitized by Google
Original from UNIVERSITY OF MICHIGAN
Generated on 2019-06-08 18:04 GMT / http://hdl.handle.net/2027/mdp.39015073447636
Public Domain in the United States, Google-digitized / http://www.hathitrust.org/access_use#pd-us-google

menschlichen Knochen und Mitüberpflanzung der Knochenhaut. Schädeldefekte lassen sich leicht auf die Weise decken, auch der Ersatz des knöchernen Nasengerüstes aus der Epiphyse eines Femur ist dem Verf. gelungen. Ebenso liessen sich grössere Lücken der Extremitätenknochen und der Kiefer durch periostbekleidete Knochen von Amputationsmaterial ausfüllen. Das hierbei geübte Verfahren (Eintreiben eines periostbekleideten Bolzens in die Markhöhle des Knochens und des Ersatzstückes) hat L. auch bei Pseudarthrosen und bei der Versteifung paralytischer Gelenke angewandt. Bei schlotternden Sprunggelenken z. B. schlägt Verf. durch einen vorgebohrten Kanal einen Knochenbolzen von der Fusssohle bis in die Tibia hinein. Bei einer Resektion des oberen Tibiaendes wegen Sarkom gelang die Einheilung eines gleichen Ersatzstückes mit der Knorpelbedeckung, ebenso der Ersatz eines Humeruskopfes, einer Phalanx und einer Ulna. Aber auch ganze Gelenke zu überpflanzen erwies sich als möglich. In zwei Fällen von Synostosen des Kniegelenks liess sich durch Kniegelenke, die aus frisch amputierten Beinen entnommen waren, ein bewegliches Gelenk erzielen. Ueberpflanzt wurden die Knochenenden nebst Knorpel und Kreuzbändern, sowie die Menisken. In einem weiteren Falle gelang auch die Uebertragung der Gelenkenden mit der ganzen Gelenkkapsel.

Ottendorff-Hamburg-Altona.

15) **Veit** (Köln). Zur Frage der Entstehung der Gelenkmäuse.

Deutsche Zeitschr. f. Chir. 96. Bd. 4.—6. H. S. 394.

Ueber die Art der Entstehung der Gelenkmäuse gibt es drei verschiedene Theorien:

1. traumatische Gelenkkörper,
2. durch Osteochondritis dissecans entstehende,
3. durch Arthritis deformans.

Auf Grund histologischer Untersuchungen an einem von ihm selbst beobachteten Fall kommt Verf. dazu, die Bildung von Gelenkmäusen als Prozess synovialer resp. parasynovialer Knorpelwucherung aufzufassen.

Das Entstehen der freien Gelenkkörper ist noch nicht ganz klargestellt. Entweder werden sie durch Gelenkbewegungen durch die Kapsel, die sie umgibt, hindurchgedrängt und fallen in den freien Gelenkraum, oder sie zeigen von vornherein Stielbildung und werden mit der Zeit vollkommen abgerissen.

Laënnec (1813) war der erste, der die Entstehung der Gelenkkörper durch Knorpelwucherung der Synovialis für möglich hielt.

Manhold-Heidelberg.

Digitized by Google
Original from UNIVERSITY OF MICHIGAN
Generated on 2019-06-08 18:05 GMT / http://hdl.handle.net/2027/mdp.39015073447636
Public Domain in the United States, Google-digitized / http://www.hathitrust.org/access_use#pd-us-google

16) **Bibergeil.** Bericht über 353 komplizierte Frakturen.
Archiv f. klin. Chir. 84. Bd., H. 2, S. 446.

Der Arbeit liegt das Material des Krankenhauses am Urban vom Jahre 1890—1906 zu Grunde. In 51,7% handelte es sich um Unfälle, die sich auf der Strasse ereigneten, in 48,3% um Betriebsunfälle. Die Mehrzahl der Verletzten betraf das männliche Geschlecht (75%).

In 45 Fällen handelte es sich um so schwere Zertrümmerungen, dass eine konservative Behandlung aussichtslos war. 32 Mal wurde primär, 13 Mal sekundär die Absetzung der betr. Extremität notwendig. Darauf entfallen 3 Todesfälle, 2 infolge Sepsis, 1 im Shok.

Bei 152 Durchstechungsfrakturen, in 92 Fällen war der Unterschenkel betroffen, wurde abgesehen von wenig Ausnahmen nach gehöriger Desinfektion der Wundumgebung unter Vermeidung der Wunde selbst die Reposition vorgenommen und das verletzte Glied nach Art der subkutanen Fraktur behandelt, entweder mittels fixierender Verbände oder mit Extension. Bei der Durchstechung des Humerus trat 2 Mal Radialislähmung auf, die durch einen operativen Eingriff beseitigt werden konnte. Bei den Unterschenkelfrakturen war 5 Mal die sekundäre Amputation notwendig, wegen fortschreitender Gangrän und Sepsis, darum 2 Todesfälle. 1 Mal wurde die primäre Knochennaht angewandt; 6 Mal die sekundäre Naht wegen mangelnder Konsolidation, Pseudarthrose und beträchtlicher Dislokation.

Unter 164 Frakturen mit schweren Weichteilquetschungen trat in einem Fall Tetanus auf mit tödlichem Ausgang. Prophylaktische Injektionen von Tetanus-Antitoxin werden nicht gemacht. Im übrigen werden nach gehöriger Desinfektion die geschädigten Weichteile möglichst entfernt, soweit es sich mit der Funktion in Einklang bringen lässt. Das sog. Débridement forcé wird nicht ausgeführt; dagegen Gegeninzisionen, Drainagen etc. nach Bedarf verwendet. Sekundäre Eingriffe machen sich dabei wiederholt nötig. In diese Rubrik entfallen 19 Todesfälle; darunter 5 im Shok, 6 an interkurrenten Krankheiten, 1 Fettembolie, 5 Sepsis, 1 Tetanus, 1 Erisypel.

Bei den komplizierten Gelenkfrakturen, 19 Fälle, hat die Biersche Stauung gute Erfolge zu verzeichnen und ermöglicht eine Erweiterung der konservativen Behandlung.

Die Nachuntersuchung von 50 Fällen, bei denen es sich um Betriebsunfälle gehandelt hatte, ergab ein günstiges Resultat inbezug auf die Wiedererlangung der Arbeitsfähigkeit.

Digitized by Google
Original from UNIVERSITY OF MICHIGAN
Generated on 2019-06-08 18:04 GMT / http://hdl.handle.net/2027/mdp.39015073447636
Public Domain in the United States, Google-digitized / http://www.hathitrust.org/access_use#pd-us-google

17) **Takahaschi.** Zusammenstellung von 57 Fällen komplizierter Frakturen.

Dissert. München. 1908.

An der Hand von 57 Krankengeschichten aus der Münchener chirurgischen Klinik bespricht T. die Behandlung der komplizierten Frakturen. In 28 Fällen wurde nur ein aseptischer bezw. antiseptischer Verband angelegt, in 14 Fällen musste inzidiert bezw. dilatiert werden, 7 Mal wurde die primäre, 4 Mal die sekundäre Amputation ausgeführt, 5 Mal wurden die Bruchenden primär durch Silberdrahtnähte vereinigt, und einmal wurde eine Exartikulation gemacht. In 7 schweren Fällen (meistens schwere Schädelbrüche) beschränkte sich die Behandlung auf Linderung der Schmerzen usw. Diese letzteren Fälle kamen ad exitum, von den übrigen starb nur ein Pat. an einer 3 Wochen nach der Operation (Zehenexartikulation) auftretenden Pneumomie. Alle übrigen wurden geheilt.

Blencke-Magdeburg.

18) **Lucas-Championnière.** The Treatment of fractures by mobilization and massage.

British medical journal 1908. Nr. 2492.

Absolute Fixation der Fragmente ist nach Verfassers Ansicht nicht die günstigste Bedingung für die Heilung, sondern ein gewisser Grad von Bewegung und Massage. Diese Grundidee führt er bei den verschiedenen Frakturen durch und geht so weit, dass er bei Frakturen ohne Dislokation überhaupt keine Fixation wünscht, sondern sofort mit Massage und Bewegungen anfängt, die allerdings sehr vorsichtig und langsam begonnen werden müssen. Bei Frakturen der Hand oder des Fusses muss sich die Bewegung auch auf Schulter und Hüfte erstrecken, ebenso soll bei Schulterverletzungen die Hand bewegt werden. Apparate jeglicher Art sollen nur als Notbehelf und nur die ersten 10 Tage getragen werden und täglich für die Massage abnehmbar sein. Langdauernde Nachbehandlungen werden durch diese Methode vermieden. **Mosenthal**-Berlin.

19) **Tyrrell Gray.** The treatment of fractures.

British medical journal 1908. Nr. 2476.

Die Arbeit bespricht die Behandlungsmethoden bei den verschiedenen Frakturen. Bei queren oder schiefen Femurfrakturen empfiehlt Verf. die Extension, während er bei Spiralfrakturen operatives Eingreifen vorzieht. Verfasser plaidiert überhaupt mehr für das chirurgische Verfahren, durch das alle Schäden der unblutigen

Digitized by Google
Original from UNIVERSITY OF MICHIGAN
Generated on 2019-06-08 18:04 GMT / http://hdl.handle.net/2027/mdp.39015073447636
Public Domain in the United States, Google-digitized / http://www.hathitrust.org/access_use#pd-us-google

Behandlung vermieden werden können. Eiterung bei Zurücklassen von Schrauben etc. hat er nie beobachtet. **Mosenthal**-Berlin.

20) **Peltesohn** (Berlin). Beiträge zur operativen Behandlung der Knochenbrüche und ihrer Folgen.

Archiv f. klin. Chir. Bd. 86. H. 3, S. 807 und H. 4, S. 955.

P. berichtet in diesem Artikel über die operativen Eingriffe, die sowohl bei frischen Frakturen als bei deformen Heilungen und bei Pseudarthrosen vorgenommen wurden. In Betracht gezogen werden von dem gesamten, 5000 Frakturen betragenden Körteschen Material 2733 Fälle entsprechend den Körperregionen, an denen Operationen in Frage kommen. Im ganzen wurden von diesen 2733 Fällen 88 operativ behandelt mit Einbeziehung von 36 Patellarfrakturen, über die schon früher berichtet wurde. 6 Fälle waren deform geheilt, in 27 war Pseudarthrose eingetreten, bei 10 Fällen wurde bereits innerhalb der ersten drei Wochen eingegriffen, da auf unblutigem Wege keine gute Stellung der Fragmente zu erzielen war, 9 weitere waren Apophysenbrüche (Olekranon und Proc. post. calcanei). Deforme Stellung trat selten ein, Pseudarthrose vorwiegend bei Leuten, die bereits anderweitige Schädigungen (Krankheiten) zeigten. Auch komplizierte Knochenbrüche zeigten verhältnismässig häufig verlangsamte Konsolidation. Der am meisten von Pseudarthrose betroffene Knochen war die Tibia, während bei deformer Heilung der suprakondyläre Bruch des Humerus das grösste Kontingent stellte. Für die Apophysenbrüche empfiehlt Verf. die offene Naht als Normalverfahren. Zur Behandlung der Pseudarthrosen kamen die verschiedensten Verfahren in Anwendung: perkutanes Einschlagen von Stahlnägeln, Drahtnaht, Einlegen eines Knochennagels in die Markhöhle und Eintreiben eines Stahlnagels, zum Teil miteinander kombiniert, sowie plastische Methoden. Die besten Resultate ergab der Knochennagel in der Markhöhle, kombiniert mit Drahtnaht. Knochenbrüche, welche operativ behandelt wurden, zeigten im allgemeinen eine Verlängerung der Konsolidationsdauer gegen einfache subkutane Brüche. Der Erfolg war bei allen Operationen im ganzen gut. Bei 43 Pat. von 53 wurde der Zweck der Operation in vollkommener Weise erreicht, direkt ungeheilt blieben nur 3 Pseudarthrosenfälle. Die Krankengeschichten der Apophysenbrüche, der deform geheilten Frakturen, der Pseudarthrosen und der frühzeitig operierten Brüche bilden den zweiten Teil der Arbeit. **Ottendorff**-Hamburg-Altona.

Digitized by Google
Original from UNIVERSITY OF MICHIGAN
Generated on 2019-06-08 18:04 GMT / http://hdl.handle.net/2027/mdp.39015073447636
Public Domain in the United States, Google-digitized / http://www.hathitrust.org/access_use#pd-us-google

21) **Vanverts** (Paris). Des cals vicieux. (Fehlerhafte Frakturheilung.)

Annales de chir. et d'orthop. Bd. 21. Nr. 7. S. 196.

V. bespricht die verschiedenen Möglichkeiten einer fehlerhaften Frakturheilung. Dass nicht ganz selten dem Arzt die Schuld beizumessen ist, sei es wegen mangelhafter Diagnose, sei es wegen ungenügender Reposition oder Fixation der Fragmente, muss zugegeben werden. Seltener ist Böswilligkeit des Patienten oder der Unverstand der Angehörigen die Ursache. Am häufigsten ist die fehlerhafte Heilung in der Art der Fraktur zu suchen, sei es in Folge des Gewichts der Extremität (Klavikularfraktur) oder Interposition von Weichteilen (Humerus und Femurfrakturen) oder Einkeilung (intrakapsuläre Schenkelhalsfraktur). Auch die Apophysenbrüche geben wegen ihrer Neigung zur Dislokation durch den Muskelzug ein unerfreuliches Resultat, ebenso wie die Epiphysenbrüche wegen der Funktionsbehinderung der benachbarten Gelenke. Die Ausdehnung des Kallus richtet sich nach der Art der Dislokation, bei stärkerer Verschiebung der Fragmente kann der Kallus sehr umfangreich werden. Die Störungen infolge fehlerhafter Heilung können sehr mannigfaltig sein: Verkürzung, Winkelstellung, Bewegungsbehinderung der Gelenke etc. Auch Schmerzen und Lähmungen durch Druck des Kallus auf die Nervenstämme kommt öfters vor. Die Diagnose ist im allgemeinen sehr leicht zu stellen, die Prognose richtet sich ganz nach den Verhältnissen des einzelnen Falles. Die Behandlung soll zunächst bei der frischen Fraktur das Auftreten von Deformitäten verhindern. Ist eine Deformität bereits eingetreten, so kommt als Behandlungsmethode hauptsächlich die Osteotomie in Betracht.

Ottendorff-Hamburg-Altona.

22) **Becker.** Extension am querdurchbohrten Knochen.

Zentralbl. f. Chir., 1908, Nr. 48.

B. verwendet anstatt der von Steinmann angegebenen Methode der Extension an zwei eingeschlagenen Nägeln einen Stahlstab, der an der Spitze bohrerartig gearbeitet ist und auf der anderen Seite in einen elektrischen Trepanationsapparat hineinpasst, mit dessen Hilfe er mit grosser Geschwindigkeit ohne Erschütterung durch das periphere Bruchstück hindurchgetrieben wird. An den auf beiden Seiten aus der Extremität hervorschauenden Enden des Stahlstabes werden Karabinerhaken aufgeschraubt, an denen die Extension ausgeführt wird. Wird das obere Bruchstück bis zur Konsolidation durch Gipsverband ruhig und schmerzlos gestellt, so arbeitet die Extension sehr exakt, vermeidet die Rotation um die Längsachse

Digitized by Google
Original from UNIVERSITY OF MICHIGAN
Generated on 2019-06-08 18:04 GMT / http://hdl.handle.net/2027/mdp.39015073447636
Public Domain in the United States, Google-digitized / http://www.hathitrust.org/access_use#pd-us-google

und spart an Gewichten. B. empfiehlt sein Verfahren bei komplizierten Oberschenkelbrüchen, subkutanen Komminutivfrakturen des Femur und bei sehr korpulenten Menschen. **Meyer**-Heidelberg.

23) **Reinhard Stoettner.** Ueber Pseudarthrosen und ihre Behandlung.

Diss. München. 1908.

R. berichtet nach kurzen einleitenden Worten über Pseudarthrosen und deren Behandlungsmethoden über 14 derartige Fälle aus der Münchener chirurg. Klinik, von denen zwei mit Knochennaht, sechs mit Stauung und sechs mit Blutinjektionen behandelt wurden. Zwölfmal erfolgte Heilung, dreimal war die Heilung noch nicht abgeschlossen und einmal blieben alle Nachfragen unbeantwortet. Die sechs gestauten Fälle gingen alle in Heilung aus, und zwar schwankte die Heilungsdauer zwischen $1^1/_2$ und 4 Monaten; gleich gute Resultate wurden mit der Blutinjektion erzielt in $1^1/_2$ bis $6^1/_2$ Monaten. Nach R.'s Ansicht scheinen demnach Stauung und Blutinjektion berufen, die Naht bei Pseudarthrosenbildung zu verdrängen. **Blencke**-Magdeburg.

24) **Hashimoto** und **So.** Ueber Pseudarthrosen-Behandlung von Schussverletzungen.

Archiv für klin. Chir. 86. Bd. 2. H. S. 546.

Bericht über 7 Fälle von Pseudarthrose bei ausgedehntem Knochendefekt des Humerus (4 ×) bezw. der Tibia (3 ×) nach Schussverletzung. Die Pseudarthrose kam nach Verf.'s Ansicht durch unvorsichtige Exstirpation der gesprengten Knochenstückchen zustande. Die 4 Humeruspseudarthrosen wurden nach Mangoldt mit Knochen-Periostlappen der Tibia behandelt, ebenso 1 Fall an der Tibia, während die 2 anderen Fälle an der Tibia nach Hahn, Ueberpflanzung der Fibula in das obere Fragment der Tibia, — operiert wurden. Die Resultate waren, da es sich meist um sezernierende Wunden handelte, nur in einem Falle sehr gut. Nach kritischer Besprechung der verschiedenen Behandlungsmethoden halten V. die Methode von Mangoldt bei kleineren Defekten für die beste, während die Methode von Hahn bei ausgedehntem Defekt der Tibia den Vorzug verdient. **Meyer**-Heidelberg.

25) **Pielicke.** Die Behandlung des chronischen Gelenkrheumatismus im Sanatorium Beelitz der Landesversicherungsanstalt Berlin.

Zeitschr. f. Balneologie, Klimatologie u. Kurort-Hygiene. 1908. Nr. 8.

P. bezeichnet als chronischen Gelenkrheumatismus diejenigen

Digitized by Google
Original from UNIVERSITY OF MICHIGAN
Generated on 2019-06-08 18:04 GMT / http://hdl.handle.net/2027/mdp.39015073447636
Public Domain in the United States, Google-digitized / http://www.hathitrust.org/access_use#pd-us-google

Affektionen, die sich im Anschluss an eine akute Polyarthritis entwickeln, zweitens solche, die von vornherein schleichend auftreten (Polyarthritis chron. progr. Hoffa) und drittens solche, die nach akuten Infektionskrankheiten entstehen, meistens nach Gonorrhoe. Behandlung: 3× wöchentlich heisses Totalbad (Licht-, Dampf-, Heissluft- oder Moorbad), hierauf sofort kalte Dusche und Massage. Ausserdem 2× täglich heisses Arm- oder Fussbad mit folgender Massage. Darauf Uebung an Zanderapparaten. Ist Besserung eingetreten, nimmt der Patient an den gemeinsamen militärischen Frei- und Hantelübungen teil. Abends Umschläge auf die erkrankten Gelenke mit Ichthyol, Wasser oder Spiritus.

Die Erfolge sind bei diesem Leiden, das sonst häufig aller ärztlichen Kunst spottet, als durchaus befriedigende zu bezeichnen. Völlig geheilt wurden 56%, erwerbtsfähig wurden 26,8%, ungeheilt blieben 17,2% bei 1046 Fällen, Behandlungsdauer durschnittlich 65 Tage. **Meyer**-Heidelberg.

26) **Calot** (Berck). Le traitement des tumeurs blanches.

Gazette des hôpitaux. 1908. Nr. 130.

Der Injektionsmethode gebührt bei der Behandlung des Tumor albus sowie des kalten Abszesses vor allen anderen Methoden der Vorzug: sie ist einfach, sicher, führt fast immer und verhältnismässig schnell zur Heilung und verstümmelt nicht. C. hat sie bei den tuberkulösen Gelenk- und Knochenleiden fast ausschliesslich angewandt. („Die Biersche Staubehandlung, die für akute Entzündungen ganz gut sein mag, hat bei der Tuberkulose keinen Wert.“ [!])

Die rein konservative Behandlung pflegt 3—6 Jahre zu dauern, ist daher sehr kostspielig und dabei wenig sicher (in der Hälfte der Fälle kommt es zur Eiterung und Fistelbildung).

Als blutige Behandlungsmethode wird von fast allen Chirurgen die Resektion empfohlen und angewandt, die — wenn gründlich — beim wachsenden Individuum fast immer zur Verstümmelung führen muss. Beim Erwachsenen sind Fisteln nach der Operation an der Tagesordnung. Nur für einige wenige Fälle hat die Resektion Berechtigung.

In Berck wurden von 1895—1905 311 Fälle von Tumor albus (exkl. Koxitis) mit Injektionen behandelt (nie einfache konservative Behandlung, nur dreimal Resektion, und zwar aus orthopädischen Gründen). Ausser 7 wurden alle in 8—12 Monaten geheilt, die 7 Fälle nach 2—5 Jahren.

Digitized by Google
Original from UNIVERSITY OF MICHIGAN
Generated on 2019-06-08 18:04 GMT / http://hdl.handle.net/2027/mdp.39015073447636
Public Domain in the United States, Google-digitized / http://www.hathitrust.org/access_use#pd-us-google

Gewöhnlich reichten 12 Injektionen aus.

In $^{9}/_{10}$ aller Fälle wurde der Extremität ihre Länge, Festigkeit und normale Beweglichkeit (!) erhalten.

C. wendet zwei Injektionsflüssigkeiten an, die erste soll die Granulationen sklerosieren, die zweite sie zur Verflüssigung bringen:

I. Ol. oliv.	75,0	II. Glycerin	10,0
Aether	25,0	Kampfernaphtol .	2,0
Kreosot	4,0	frisch zu bereiten!	
Jodoform	10,0		

Methode: Bettruhe während der ganzen Behandlung. — Gipsverband, eventuell nach Redressement in Narkose. Fenster im Gipsverband.

Beim verflüssigten Tumor albus Injektion von Flüssigkeit I, beim fungösen Kampfernaphtol (3—10 Gr. je nach dem Alter). Anzahl der Injektionen 6—12, alle 5—6 Tage. Der Injektion geht eine Aspiration des Gelenkinhalts vorher; die letzten zwei Punktionen sollen nur noch aspirieren. Dann Wattekompression durch das Fenster für 2—3 Monate. Darauf Entfernung des Gipsverbandes. Die Bettruhe muss noch 5—6 Monate beibehalten werden; erst dann Gehversuche, für die ersten Monate mit immobilisierender Hülse. Die Beweglichkeit im Gelenk kommt meist von selbst in dem nächsten halben Jahr (manchmal auch erst nach zwei Jahren) wieder. Handelt es sich um einen trockenen (fungösen) Tumor albus, der erst einige Wochen alt ist, so wird Jodoformkreosot injiziert; ist er mehr als sechs Monate alt, so ist Kampfernaphtol mehr angezeigt (täglich eine Injektion, sechs Tage hintereinander). Nach der Verflüssigung Punktion und Injektion in der oben beschriebenen Weise.

Zum Schluss werden die Punktionsstellen für die verschiedenen Gelenke angegeben. **Ewald**-Hamburg.

27) **Porcile** (Roma) Di un caso di angiomi multipli muscolari.
Il Policlinico. Sez. chir. 1908, fasc. 7.

Porcile teilt einen klinischen Fall mit von multiplen Angiomen mit Sitz an der rechten Oberextremität resp. in dem Supinator longus, Trizeps und Infra-spinatus. Zwei waren spontan aufgetreten und nur der Zufall hatte ihre Anwesenheit erkennen lassen. Der Tumor in dem M. infraspinatus musste ebenfalls vor dem Trauma bestehen. Der Sturz rief vielleicht die Ruptur von Gefässen und interstitielle Blutergüsse hervor. Vielleicht wurde das Wachstum nach dem Sturz ein rascheres, stürmisches. Die folgenden Beschwerden lenkten zum ersten

Digitized by Google
Original from UNIVERSITY OF MICHIGAN
Generated on 2019-06-08 18:04 GMT / http://hdl.handle.net/2027/mdp.39015073447636
Public Domain in the United States, Google-digitized / http://www.hathitrust.org/access_use#pd-us-google

Mal die Aufmerksamkeit darauf und führten zu seiner Entdeckung. Bemerkenswert für die Semiologie ist die Pseudofluktuation, welche den ersten Arzt zur Diagnose eines Abszesses verleitete.

Buccheri-Palermo.

28) **Harris.** Ischaemic Myositis and Neuritis.

British medical journal. 1908. Nr. 2491.

H. macht an der Hand von 9 Fällen von Volkmann'scher Kontraktur auf das häufige Vorkommen von Neuritis (7 Fälle) des medianus und ulnaris aufmerksam, die manchmal schwere Erscheinungen machen kann, Behandlung mit Massage und Gymnastik genügt meist.

Mosenthal-Berlin.

29) **Kölliker** (Leipzig). Zur Technik der sekundären Sehnennaht.

Münch. med. Wochenschr. 1908. Nr. 47. S. 2447.

Da bei Beugesehnendurchtrennungen an den Fingern die Stümpfe meist nur durch ausgedehnte Schnittführung zu finden sind, und ihre Vereinigung nur in starker Beugestellung möglich ist, letztere aber für das Endresultat sehr störend ist, so hat K. das distale Ende des tiefen Beugers mit der von ihrem Ansatz abgetrennten Sehne des betreffenden Lumbrikalmuskels vereinigt, und so eine Verbindung zwischen proximalem und distalem Sehnenstumpf ohne Spannung erreicht. Der Lumbrikalis wird zum Beugemuskel und damit stellt sich die Funktion wieder her.

Ewald-Hamburg.

30) **Kilvington.** An investigation or the Regeneration of Nerves with regard to surgical treatment of certain cases of Paralysis.

British medical journal 1908. Nr. 2476.

Nach kurzer Zusammenstellung der einschlägigen Literatur berichtet Verf. über seine Experimente von Regeneration von durchtrennten Nerven. Zu den 3 Typen der Auto-, Homo- und Heterotransplantation bringt er einen neuen, den Ersatz durch Katgutfäden. Nach seinen Erfahrungen darf der Zwischenraum zwischen dem peripheren und zentralen Ende nicht mehr wie höchstens einen Zoll betragen, um zum guten Resultat zu führen. Von 4 Fällen, in denen er ein Stück von $^3/_4$ bis $1^1/_2$ Zoll des Popliteus beim Hund resezierte und durch 4 Fäden Katgut ersetzt wurde, hatte er 3 recht gute, ein weniger gutes Resultat erzielt. 2 mal nahm er ein Stück Ischiatikus vom Kaninchen und setzte es in den resezierten Ulnaris beim Hund mit schlechtem Erfolg. Besser war der Erfolg, wenn

Digitized by Google
Original from UNIVERSITY OF MICHIGAN
Generated on 2019-06-08 18:04 GMT / http://hdl.handle.net/2027/mdp.39015073447636
Public Domain in the United States, Google-digitized / http://www.hathitrust.org/access_use#pd-us-google

er einen Katzennerv beim Hund implantierte. 3 gute Resultate von 4 Fällen bei Transplantation eines Nerven vom Hund auf einen anderen Hund. Ferner berichtet er über 6 Fälle, bei denen er die resezierte Nervenbrücke mit anderem lebenden Material vom selben Tier ausführte: Fascienstücke, Fett und Muskelstücke, mit 5 guten Erfolgen. Der sechste Misserfolg bedingt durch zu lange Resektion (2 Zoll). Dann drehte er das resezierte Nervenstück herum (peripher, zentral) mit vollständiger Regenerierung, und zum Schluss nahm er Stücke von anderen Nerven deselben Tieres und verpflanzte sie in andere Nerven mit durchweg gutem Erfolg, gleichgültig, welcher Art die Nerven waren.

Der mikroskopische Befund zeigte durchweg Nervenfasern, die in Bündeln oder einzeln durch das Katgut oder anderes Material gewachsen waren. Seine Schlüsse sind: Nerven-Autotransplantation kommt an erster Stelle. Wenn möglich soll man beim Menschen ein Stück Nerv einer amputierten Extremität zu bekommen suchen. Nerven spielen seiner Meinung nach nur die Rolle von Telegraphendrähten zwischen den einzelnen Stationen, so dass es gleich ist, in welcher Richtung und von welcher Nervenart man das Verbindungsstück nimmt. Er selbst operierte am Menschen nur einmal einen Fall von Klavikulafraktur mit Zerreissung des Plexus, den er durch ein Stück des Sternocleido ersetzte. Endresultat wegen Kürze der Zeit noch unentschieden. Er warnt vor Nervenvereinigung in der Narbe, die Anastomose muss ausserhalb der Narbe liegen und die narbigen Nervenenden müssen reseziert werden, genäht wird mit Katgut. Die beste Zeit zur Operation nach Verletzungen ist nach der abgeschlossenen Granulation, und möglichst nicht in der unsauberen frischen Wunde. **Mosenthal**-Berlin.

31) **Tubby.** Discussion on the surgical treatment of infantile paralysis.

British medical journal. 1908. Nr. 2491.

Redner bespricht allgemein die patholog. Anatomie, Verlauf, Behandlung der Krankheit, die sich nach den 4 Stadien (akutes, Ruhe, Regenerations, chronisches) richtet. Im einzelnen geht er nur auf die Behandlung des letzten Stadiums ein, er empfiehlt öfteren Gebrauch von Tenotomien; Arthrodesen sollen nicht vor dem 10. Lebensjahre gemacht werden, wobei er grosses Gewicht auf die Adaption der Gelenkflächen legt, beim Fussgelenk empfiehlt er die Goldthwait'sche Operation, schiefe Osteotomie der Fibula, Heranpressen des unteren Fragments an den Talus, bei Schlotterfuss muss

Digitized by Google
Original from UNIVERSITY OF MICHIGAN
Generated on 2019-06-08 18:04 GMT / http://hdl.handle.net/2027/mdp.39015073447636
Public Domain in the United States, Google-digitized / http://www.hathitrust.org/access_use#pd-us-google

das Calcaneocuboid- und Talocalcanealgelenk einzeln operiert und 3 Monate fixiert werden, bei ausgedehnter Armlähmung sollte öfter die Schulterarthrodese ausgeführt werden, bei Fussehnenoperationen hat er den besten Erfolg von Lange's periostalem Fixieren gesehen. Für Nervenimplantationen sind die Fälle von Deltoideuslähmung durch die Cervicalnerven sehr geeignet, er berichtet ferner über 2 gute Resultate von pes calcaneus von Young operiert, bei denen der gelähmte Tibialis anticus in einen Schlitz des musculo cutaneus genäht wurde. Diskussion:

Jackson Clark warnt vor Ueberkorrekturen durch Sehnentransplantationen, er spricht sich für ein chirurgisches Minimum aus, bei Arthrodesen sollen knöcherne Verbindungen hergestellt werden, Nähte allein geben oft nach. Bei Achillotomie rät er, den Schnitt nicht gerade über der Sehne zu machen, sondern lieber einen konvexen Schnitt, er näht Sehnen mit Seide.

Harris steht der Nervenverpflanzung skeptisch gegenüber und hält nur die Fälle, in denen einzelne Muskeln gelähmt sind, für geeignet, z. B. Deltoideusersatz durch feinsten Cervicalnerv, oder isolierte Lähmung des Tibialis anticus oder des Wadenmuskel. Die Operation darf nicht vor vollkommener Lähmung des Muskels ausgeführt werden, am besten zwischen 4. — 6. Monat nach der Erkrankung.

Laming Evans warnt vor zu zeitigem Operieren, da selbst bei schweren Fällen oft noch nach einem Jahr sich Besserungen zeigen, er meint, dass die Fälle von Sehnenverpflanzung besser gesichtet werden müssen, dann aber gute Resultate erzielt werden. Er ist ein Anhänger der Tenodesis.

Fairbank bevorzugt die offene Achillotomie, Kniearthrodese soll nicht vor dem 18. Lebensjahre gemacht werden. 6 — 12 Monate nach der Sehnentransplantation am Fuss lässt er Apparate tragen.

Starz (Toronto) empfiehlt bei Arthrodese des Fussgelenkes den Talus zu spalten und den Fuss hineinzudrücken. Kniearthrodesen macht er nicht, sondern lässt Apparate tragen.

Mosenthal-Berlin.

32) **Evler.** Selbstherzurichtende Lederstreckverbände.

Deutsche militärärztl. Zeitschr. 1908. Nr. 21.

E. stellt seine Apparate, die er auch schon a. O. empfohlen hat (ref. in dem Zentralbl. 08. S. 31. 293. 299) für militärische Zwecke zusammen. Für diesen Zweck hebt er besonders die

Digitized by Google
Original from UNIVERSITY OF MICHIGAN
Generated on 2019-06-08 18:04 GMT / http://hdl.handle.net/2027/mdp.39015073447636
Public Domain in the United States, Google-digitized / http://www.hathitrust.org/access_use#pd-us-google

Möglichkeit des Selbstherrichtens des Lederstreckverbandes für den einzelnen Fall und Umänderns hervor, ferner das Freibleiben der Bruchstelle und der Gelenke, die Möglichkeit der aseptischen Wundbehandlung, evtl. auch Drainage, der Röntgendurchleuchtung, des Nachpassens der Hülse und der Extension, der Bewegungstherapie, der Desinfektion mit Formaldehyd evtl. auch des Auskochens der Metallteile und Wiederbenutzbarkeit. Deshalb ist der Verband empfehlenswert bei komplizierten Frakturen und Gelenkverletzungen als Vorbereitung für den Transport und als Dauerstützapparat.

Meyer-Heidelberg.

33) **Kennedy.** Section of the posterior, primary divisions of the upper cervical nerves in spasmodic Torticollis.

British medical journal 1908. Nr. 2492.

Verfasser empfiehlt die Operationsmethode nur bei sehr schweren Fällen von spastischem Tortikollis, die schon lange bestehen und jeder anderen Therapie trotzten, und bei denen die Residuen (Sensibilitätsstörung und Ausserfunktionssetzung einzelner Muskeln) das kleinere Uebel bedeuten. Bei frischen Fällen näht er nach Durchschneidung die Nerven wieder zusammen. Von einem vertikalen Schnitt von der Mitte zwischen Ohransatz und processus mastoideus geht er nach Durchschneidung des Splenius in die Tiefe und reseziert nach Isolation des Plexus die Nerven vom zweiten Ast abwärts bis zu ihrer Teilung und durchtrennt sie dort. Die Anatomie wird genau beschrieben und durch Abbildungen erläutert, ohne die die Beschreibung sehr schwierig ist, ich muss deshalb auf das Original verweisen.

Mosenthal-Berlin.

34) **Depage.** Painful displacement of Ribs.

British medical journal. 1908. Nr. 2492.

Verfasser beschreibt ein gar nicht seltenes Krankheitsbild, das er selbst 30 mal beobachtet hat. Frauen kommen mit Schmerzen in der rechten Seite, selten links, die gewöhnlich als Wanderniere, Appendicitis, auch Ovarialbeschwerden gedeutet werden, geringe Skoliose. Bei Untersuchung stellt sich heraus, dass Druck auf die 10, 11 oder 12te Rippe schmerzhaft war, die 12te lag auf dem Darmbeinkamm, oder 2 der anderen übereinander und verursachten die Beschwerden. Ein Jahr lang medico-mechanische Uebungen brachten Heilung bei 26 Fällen, während 4 Fälle durch Resektion der schmerzhaften Rippen oder nur ihrer Enden geheilt wurden.

Mosenthal-Berlin.

Digitized by Google
Original from UNIVERSITY OF MICHIGAN
Generated on 2019-06-08 18:04 GMT / http://hdl.handle.net/2027/mdp.39015073447636
Public Domain in the United States, Google-digitized / http://www.hathitrust.org/access_use#pd-us-google

35) **v. Foller** (Berlin). Die Muskelkraft des biceps und brach. int.

Zeitschr. f. neuere physik. Med. 1908. Nr. 24. S. 743.

Verf. stellt sich die Aufgabe: 100 kg sollen bei senkrechtem Oberarm und horizontalem, zwischen Pro- und Supination gestelltem Vorderarm gehalten werden. Wie viel Kraft muss jeder der in Betracht kommenden acht Muskeln (biceps, brach. int., sup. long., pronator teres, flexor carpi uln., flex. carp. rad., palm. longus und flex. dig. comm. superficial.) verwenden?

Die Last greift senkrecht zur Richtung des Hebelarmes an, die Muskelkräfte wirken aber schief, entsprechend ihrem Verlauf am Skelett.

Verf. berechnet nun die Hebelarme der Muskeln aus ihren Insertions- und Ursprungsstellen am Knochen mit Hilfe trigonometrischer Formeln und stellt eine Fortsetzung der Arbeit in der nächsten Nummer der Zeitschrift in Aussicht. **Manhold**-Heidelberg.

36) **Broca** (Paris). Raccourcissement de l'Humerus.

Gazette des hôpitaux 1908. Nr. 118.

B. beschreibt einen jungen Mann, dessen rechter Oberarm wegen Resektion des Humeruskopfes im Alter von 13 Monaten um 11 cm kürzer war als der linke. Die klinische und die Röntgenuntersuchung zeigt, dass der Humerusdiaphysenstumpf unterhalb der Gelenkpfanne steht. Der Patient kann den Arm bequem und kräftig bis zur Horizontalen heben, wobei die Schulterblatt-Oberarmmuskulatur den Humerus fest gegen die Pfanne presst. Die ganze Armhebung vollzieht sich dann mittels der Skapula. **Ewald**-Hamburg.

37) **Schlinck** (Cottbus). Ein Fall von subcutaner Durchreissung des Musculus triceps brachii durch direkte Gewalt.

Monatsschr. f. Unfallheilkunde 1908 Nr. 11.

Durch Ueberfahren wurde einem Arbeiter neben einem Oberarmbruch ein Teil des Trizeps, der sich bei der Verletzung in Kontraktion befunden haben muss, durchrissen. Die beiden Muskelfragmente sind oberhalb des Olekranon und am obersten Abschnitt des Oberarms festzustellen. Da der grössere Teil des Trizeps unverletzt geblieben ist, so hat die Funktionsfähigkeit des Arms durch die Ruptur nicht gelitten. **Ewald**-Hamburg.

38) **Eames.** Case of fractured Radius.

British medical journal 1908. Nr. 2484.

Ein Matrose, der mit der Leiter, auf der er stand, 20 Fuss herabfiel, bekam eine rechtwinklige, bis ins Handgelenk gehende

Digitized by Google
Original from UNIVERSITY OF MICHIGAN
Generated on 2019-06-08 18:04 GMT / http://hdl.handle.net/2027/mdp.39015073447636
Public Domain in the United States, Google-digitized / http://www.hathitrust.org/access_use#pd-us-google

Fraktur des Radius und vertikalen Spaltbruch desselben Radius dicht über dem unteren Radioulnargelenk, die ausser geringen Schmerzen wegen fehlender anderer Symptome erst im Röntgenbild diagnostiziert wurde. **Mosenthal** - Berlin.

39) **Brunn.** Ueber die schnellende Hüfte.

Beiträge z. klin. Chir. Bd. 58. H. 1. S. 121.

Ein sonst gesundes 15jähr. Mädchen erkrankte mit Schmerzen in der linken Hüfte und bemerkte in der Gegend des Trochanter major eine Geschwulst, die ruckweise vorsprang und wieder zurückging. Die Geschwulst ist ein über den Trochanter unter schnappendem Geräusch hin- und herschnellender Strang. Bei der Operation erweist er sich sehniger Natur, vom Trochanter ist er durch lockeres Gewebe getrennt, ein Schleimbeutel ist nicht vorhanden. Der Strang wird in eine in den Trochanter gemeisselte Rinne fixiert. Das Endresultat war ein gutes.

2 Jahre nach der Operation zeigten sich dieselben Symptome mit dem gleichen klinischen Befund an der rechten Hüfte. Bei der Operation fand sich ein derber Fascienstrang, der durch eine dicke Bindegewebsschicht vom Trochanter getrennt war. Nach Entfernung des Bindegewebes wurde der Fascienstrang wieder in eine dazu hergestellte Rinne des Trochanter fixiert. Nach Heilung der Wunde war Pat. vollständig beschwerdefrei und konnte ohne Hinken gehen. Das schnappende Geräusch war verschwunden.

Nach Mitteilung der in der Litteratur niedergelegten Beobachtungen (8) geht Verf. auf die Aetiologie des Leidens ein. Er hält die Krankheit für angeboren und erblickt die Hauptursache derselben im Fehlen des Schleimbeutels, an dessen Stelle sich lockeres Bindegewebe findet. Die Diagnose ist nicht schwierig. Als Differentialdiagnose kommt nur die willkürliche Subluxation der Hüfte in Betracht. Die Symptome sind Schmerz und Störungen des Ganges. Das Geräusch entsteht nur bei aktiven Bewegungen und Anspannung der Gesässmuskulatur. Als Therapie empfiehlt sich das geschilderte Operationsverfahren, das in ähnlicher Weise auch durch v. Baeyer mit Erfolg in Anwendung gezogen war. **Lindenstein**-Heidelberg.

40) **Guillaume-Lollis** und **Galvé.** La coxalgie double.

Gazette de hôpitaux. 1908. Nr. 124 u. 126.

Von 150 in Berck s. m. beobachteten Koxitiden waren 11 doppelseitig und weitere 12 noch mit anderen tub. Knochenerkrankungen vergesellschaftet.

Digitized by Google
Original from UNIVERSITY OF MICHIGAN
Generated on 2019-06-08 18:04 GMT / http://hdl.handle.net/2027/mdp.39015073447636
Public Domain in the United States, Google-digitized / http://www.hathitrust.org/access_use#pd-us-google

Meist erkrankt die eine Seite 1—2 Jahre später als die erste. Abszesse sind die Regel, ebenso Luxationen der zuerst erkrankten Seite. Die Prognose ist natürlich ernster als bei der einseitigen Koxitis: Von den 11 Patienten sind 8 gestorben.

Der Ausgang in anatomische Heilung kann verschieden sein. Verf. unterscheiden mit Ménard 6 Möglichkeiten:

1. doppelte Hüftankylose in guter Stellung und gleicher Länge beider Beine. Die Gehstörungen werden genau untersucht; das Stehen und Sitzen macht naturgemäss grosse Schwierigkeiten. ebenso das Anziehen der Strümpfe u. s. w., schliesslich das Urinieren und die Defaekation;

2. doppelte Luxation mit Mobilität in beiden Hüften. Lumballordose, Genu valgum, kurze untere Extremitäten, Gang verhältnismässig gut, gleicht dem der angeborenen Verrenkung;

3. stehen die luxierten Hüftgelenke in Beuge- und Adduktionsstellung, so wird der Gang äusserst schwierig;

4. ist eine doppelte Ankylose in Adduktionsstellung erfolgt, so dass die Beine sich kreuzen, so wird das Gehen fast zur Unmöglichkeit;

5. bei Längendifferenz beider Beine ist eine Krücke nötig;

6. bei Ankylose und Rotation nach aussen ist der Gang ebenfalls unmöglich.

Schliesslich werden die kompensatorischen Haltungen der Wirbelsäule, des Knies und des Fusses besprochen:

An der ersteren kommt je nach der Flexion, Ad- oder Abduktion in der Hüfte, eine Lordose, Skoliose nach der kranken oder gesunden Seite zur Entwicklung.

Bei einem adduzierten Oberschenkel kommt ein genu valgum, bei einem abduzierten ein genu varum zustande. Bei der Flexion in der Hüfte kann sich ausserdem ein genu recurvatum herausbilden. Bei Verkürzungen kann ferner eine Spitzfussstellung entstehen, weiter können bei den verschiedenen veränderten Stellungen der Unterschenkel sämtliche Bewegungen in den Fussgelenken bedeutend vermehrt sein.

Behandlung bei einer frischen doppelseitigen Koxitis: wie bei der einseitigen. Die Ankylose muss man möglichst auf einer Seite zu vermeiden suchen. Auf keinen Fall soll man eine Adduktionsstellung sich herstellen lassen.

Bei der ausgeheilten doppelseitigen Koxitis soll man beide Beine parallel machen und ihnen, oder wenigstens einem, eine gewisse Beweglichkeit geben. — Osteotomien, Resektionen, ev. mit Interposition von Weichteilen. **Ewald-Hamburg.**

Digitized by Google
Original from UNIVERSITY OF MICHIGAN
Generated on 2019-06-08 18:04 GMT / http://hdl.handle.net/2027/mdp.39015073447636
Public Domain in the United States, Google-digitized / http://www.hathitrust.org/access_use#pd-us-google

41) **Bowlby.** Nine hundert cases of tuberculous Disease of the hip.

British medical journal 1908. Nr. 2477.

Die Arbeit ist eine kurze Besprechung von 900 Fällen von Koxitis unter 12 Jahren, die rein konservativ im Alexandra-Hospital seit 1881 behandelt wurden. Das glänzende Resultat (33 nicht geheilte Fälle) zeigt den guten Erfolg der Behandlungsweise. Die Hauptmomente sind Bettruhe, leichte Extension in krankhafter Stellung, und vor allem hygienische Massnahmen, gute Luft Tag und Nacht, unterstützt von guter Diät, Eisen und Leberthran. Kein Kind wird früher als nach einem Jahr auf das erkrankte Glied gestellt, bis dahin liegt es, geht mit Krücke oder Thomassplint. Von 40 Fällen von doppelter Koxitis, die ausheilten, wird leider nicht das funktionelle Resultat angegeben. Einzelheiten fehlen überhaupt. Erwähnt wird die abnorme Seltenheit von Phthise und Halsdrüsen. Dagegen betont Verf., dass ein Koxitiker auch meist anderweitige Herde im Körper hat, die ebenso günstig durch die hygienischen Massnahmen beeinflusst werden, die durch einen operativen lokalen Eingriff nicht entfernt werden können und einer radikalen Heilung durch die Operation entgegenstehen. Absolute Asepsis bei Eröffnung der Abszesse ist Grundbedingung, Abszesse werden schmal geöffnet und drainiert, von Fisteln wird nichts erwähnt. Glänzende Unterstützung erfährt die Behandlung durch Neu-Tuberkulin.

Mosenthal - Berlin.

42) **Tubby.** A clinical lecture on Coxa valga.

British medical journal 1908. Nr. 2482.

Die klinische Vorlesung über Coxa valga bringt nichts Neues. Er berichtet über 3 Fälle von kongenitaler C. v. mit Luxatio coxae, einen Fall mit infantiler Paralysis, einen Fall nach Fractura colli femoris, einen Fall mit genu valgum. Aetiologisch kommen seiner Meinung nach nur statische Störungen in Betracht, die er durch die entsprechende Therapie auszugleichen sucht. Nach schlecht geheilter Fractura femoris muss das Collum femoris durchmeisselt und das Femur richtig gestellt werden. **Mosenthal** - Berlin.

43) **Helbing** (Berlin). Zur Diagnose und Therapie der angeborenen Hüftgelenksverrenkung.

Therapeutische Rundschau. 1908. Nr. 51. S. 757.

Unter allen Luxationen kommt die angeborene der Hüfte am häufigsten vor.

Digitized by Google
Original from UNIVERSITY OF MICHIGAN
Generated on 2019-06-08 18:04 GMT / http://hdl.handle.net/2027/mdp.39015073447636
Public Domain in the United States, Google-digitized / http://www.hathitrust.org/access_use#pd-us-google

Die therapeutischen Massnahmen sind nicht nur deshalb angezeigt, weil der Gang der an dieser Luxation leidenden Kinder unschön ist und das Gehen oft schmerzhaft wird, sondern weil sich mit der Zeit chronische arthritische Prozesse einstellen. Die Resultate der unblutigen Reposition nach Lorenz, wie sie wohl von der Mehrzahl der Spezialisten geübt wird, sind desto besser, je früher das Leiden in Behandlung kommt.

Für die erfolgreiche Behandlung gibt es im Alter keine Grenze nach unten, meist wird eine Hüftgelenksluxation aber erst erkannt, wenn das Kind anfängt zu gehen.

Bei ganz jungen Kindern ist die Diagnose oft schwierig.

Ausschlaggebend für die richtige Diagnose ist das Röntgenbild.

Bei kleinen Kindern betont Verf. auch noch die Wichtigkeit des Hochstands der Adduktorenfalte (bei einseitiger Luxation) als Kriterium der Verrenkung.

H. lässt nach der unblutigen Reposition den fixierenden Verband 3—4 Monate liegen, wendet keinerlei Nachbehandlung an.

Bei doppelseitiger Luxation gibt Verf. der gleichzeitigen Einrenkungsmethode beider Hüften wegen der abgekürzten Heilungsdauer den Vorzug. **Manhold**-Heidelberg.

44) **Drehmann** (Breslau). Weitere Beiträge zur unblutigen Behandlung der angeborenen Hüftverrenkung.

Zeitschr. für orthop. Chir. XX. Bd. S. 61.

D. bespricht an erster Stelle die von den verschiedenen Autoren angegebenen Verfahren der unblutigen Reposition, von denen er die langdauernde Apparatbehandlung verwirft und nur die gewaltsame Reposition als berechtigt anerkennt, da nur bei dieser die reaktive Schrumpfung der Weichteile ein Dauerresultat erhoffen lässt. Das von D. behandelte Material umfasst 139 weibliche und 27 männliche Individuen, und von diesen zusammen waren 125 einseitig und 41 doppelseitig. Komplikationen mit anderen Deformitäten waren selten In ätiologischer Hinsicht scheint uns die anthropologische Theorie Damanys keineswegs bewiesen, doch glaubt er, dass die aufrechte Haltung der Menschen gegenüber dem Vierfüsser zur Luxation prädisponiere. In drei Fällen wurde eine Spontanheilung einer vorher festgestellten Luxation beobachtet. Der Nachweis der Verrenkung lässt sich manchmal sehr früh führen (bei D. bei einem $^1/_2$ jährigen Kinde). Reposition ist vor dem 2. Jahre nicht anzuraten, da die Muskulatur sich erst etwas kräftigen soll. Die meisten Ursachen der Misserfolge lassen sich vermeiden. Kom-

Digitized by Google
Original from UNIVERSITY OF MICHIGAN
Generated on 2019-06-08 18:04 GMT / http://hdl.handle.net/2027/mdp.39015073447636
Public Domain in the United States, Google-digitized / http://www.hathitrust.org/access_use#pd-us-google

plikationen wie Frakturen, Hernien, grössere Hämatome oder dauernde Versteifungen sah D. selten oder gar nicht. Lähmungen des Ischiadicus oder Peroneus wurden in einigen Fällen beobachtet. Die Einrenkung nimmt D. im allgemeinen in der Weise vor, dass er das in der Hüfte rechtwinklig gebeugte Bein je nach dem Grade der Anteversion innenrotiert und dann durch direkten Druck auf den Trochanter den Kopf in die Pfanne bringt, eventuell erst nach Dehnung der Weichteile durch Abduktionsbewegungen, doch sollen Muskeln und Weichteile nach Möglichkeit geschont werden. Erst nach der Reposition wird das Bein langsam in Abduktionsstellung gebracht. Dann Gipsverband und Kontrolle der Stellung durch Röntgenaufnahme. Gegen die geringgradige Abduktionsstellung Calots macht Verf. den Einwand, dass diese Position wohl für den normalen Schenkel günstig sei, aber nicht für die Anteversionsstellung des Luxationsfemurs. Bei jüngeren Kindern genügt eine Fixationsperiode in dieser Abduktionsstellung, bei älteren muss in einem zweiten Verband die Stellung etwas korrigiert werden. Eine weitere Nachbehandlung hält D. für unnötig. Bei Reluxationen nach vorn soll man die Kinder erst eine Zeit lang frei herumlaufen lassen und dann die Reposition wiederholen. Die Grenze der Repositionsmöglichkeit setzt D. für einseitige auf 10 Jahre, für doppelseitige auf 6 Jahre fest, doch hat Verf. unter 11 älteren Fällen noch 7 anatomische Einrenkungen erzielt. Von den einseitigen insgesamt zeigten 93,26 % funktionell und 90,38 % anatomisch gute Heilungen, die doppelseitigen dementsprechend 82 % und 71,4 %. In 9 älteren Fällen wurde die Lorenz'sche Inversion mit befriedigendem Resultate ausgeführt. **Ottendorff**-Hamburg-Altona.

45) **Damany** (Rennes). Le traitement rationel des luxations congénitales de la hanche. (Die rationelle Behandlung der angeborenen Hüftluxation.)

Revue de chir. Bd. 37. Nr. 4. S. 430.

D. bespricht an der Hand der Statistiken die Erfolge der sonst geübten Methoden und weist darauf hin, dass nur anatomische Reposition eine gute Funktion ergeben kann. Exzentrische Repositionen und Transpositionen werden weiterhin nie besser, sondern höchstens schlechter. Die von D. geübte Methode besteht in Reposition in Narkose und Fixation in starker Flexion und Abduktion. Danach wird dem Kind ein Apparat angelegt, welcher bloss solche Bewegungen des Beines zulässt, bei denen eine Reluxation nicht eintreten kann. Ein anderer Apparat soll in geeigneten Fällen auch

Digitized by Google
Original from UNIVERSITY OF MICHIGAN
Generated on 2019-06-08 18:04 GMT / http://hdl.handle.net/2027/mdp.39015073447636
Public Domain in the United States, Google-digitized / http://www.hathitrust.org/access_use#pd-us-google

die Detorsion des Femur befördern. Die erste Fixationsperiode soll bei einseitigen Luxationen drei, bei doppelseitigen vier Monate betragen. Die Beschaffenheit der primären Pfanne ist von grosser Wichtigkeit, es hängt davon die Möglichkeit der Reposition ab. In manchen Fällen ist die Detorsion des Femur nicht zu erreichen, aber doch eine Heilung in brauchbarer Stellung. Osteotomien zur Korrektur der Anteversion verwirft Verf. Die definitive Entscheidung über die Repositionsfähigkeit einer Luxation gibt der Versuch der Einrenkung, welche Verf. durch Zug am gebeugten und eventuell abduzierten Bein, wenn nötig mit Unterstützung mehrerer Helfer, und durch Druck auf den Trochanter bewerkstelligt. Die Grenze der Repositionsfähigkeit liegt bei der einseitigen Luxation bei ca. 10 Jahren, bei der doppelseitgen schon in früherem Alter. Von der blutigen Operation rät D. auf Grund von 5 Versuchen bei drei Patienten ab wegen der Gefahr des Eingriffes und der Unsicherheit des Erfolges. Eine Nachbehandlung hält Verf. für unnötig, da die Mobilisation in seinen Apparaten genügend stattfinde. Das Hinken muss sich völlig verlieren; ist bei doppelseitiger Luxation die Reposition nur auf einer Seite gelungen, so tritt keine Besserung des Hinkens ein. Eine wesentliche Beeinträchtigung des Allgemeinbefindens hat D. nie beobachtet. Als unangenehmste Komplikation sah Verf. an den Knochenvorsprüngen Decubitus besonders bei doppelseitigen Luxationen auftreten. Zur Vermeidung dieser Unannehmlichkeit empfiehlt er kleine mit Spreu gefüllte Polster zu verwenden. Dass die Kontrolle durch Röntgenaufnahmen unerlässlich ist, wird ja wohl allgemein anerkannt. Eine völlige Heilung muss sowohl klinisch wie röntgenographisch einwandfrei festgestellt werden. In Bezug auf das Endresultat unterscheidet D. 1. völlige Heilung, 2. Reposition ohne Detorsion des Femur, 3. zu hohe Reposition, 4. Transposition und schliesslich 5. völligen Misserfolg. Nach dieser Einteilung hatte D. bei 50 Hüften, die sich auf 35 Individuen verteilten (20 einseitige, 15 doppelseitige), 40 anatomische Heilungen, 3 Repositionen ohne Detorsion des Femur, 4 hohe Repositionen, 2 Transpositionen und einen völligen Misserfolg. Von den einseitigen Luxationen wurden 12 geheilt, von den doppelseitigen gelang die Reposition bei 13 auf beiden Seiten. Verf. betont, dass man frühzeitig die Behandlung einleiten, exakt reponieren und den Kopf in der Pfanne fixieren müsse. Ausserdem müsse man auch für die Detorsion des Femur sorgen. Zum Schluss folgen die Krankengeschichten der 35 unblutig sowie der 3 blutig behandelten Fälle nebst zwei Beobachtungen über irreponible Luxationen.

Ottendorff - Hamburg-Altona.

Digitized by Google
Original from UNIVERSITY OF MICHIGAN
Generated on 2019-06-08 18:04 GMT / http://hdl.handle.net/2027/mdp.39015073447636
Public Domain in the United States, Google-digitized / http://www.hathitrust.org/access_use#pd-us-google

46) **Bade** (Hannover). Mitteilungen aus dem Gebiete der angeborenen Hüftgelenksverrenkung.

Zeitschr. f. orthop. Chir. XX. Bd., S. 592.

B. hatte Gelegenheit bei einem Neugeborenen bereits am zweiten Lebenstage eine doppelseitige Hüftluxation festzustellen und auch zu reponieren. Ebenso liessen sich die gleichzeitig bestehenden Knieluxationen und Hackenfüsse leicht redressieren. Die Korrektur wurde durch Anwickeln einer entsprechend gestalteten Schiene erhalten, wobei sich die normalen Verhältnisse so rasch herstellten, dass schon nach acht Tagen keine Reluxation mehr eintrat. Verf. glaubt in diesem Falle eine mechanische Entstehung der Luxation annehmen zu müssen. Der gute Erfolg spricht dafür, wenn möglich, die Behandlung der Hüftluxation frühzeitig in Angriff zu nehmen.

Ein weiterer Fall von Hüftluxation war mit kongenitalen Klumpfüssen kombiniert. Da das Kind schon nahe der Grenze des repositionsfähigen Alters stand, so wurde die Behandlung beider Affektionen gleichzeitig begonnen und mit gutem Erfolg zu Ende geführt.

Dass eine Luxation der Hüfte bei gleichzeitig vorhandener Poliomyelitis angeboren sein kann, ist möglich, doch spricht das Röntgenbild und die leichte Repositionsfähigkeit bei dem dritten von B. beschriebenen Fall für eine paralytische Verrenkung. Ausserdem war die kleine Patientin im Stande selbsttätig durch Anspannung der Glutäalmuskulatur in Abduktionsstellung des Beines den Kopf zu reponieren. Der vorhandene paralytische Klumpfuss wurde durch Sehnenüberpflanzung korrigiert, die Luxation reponiert, ohne dass späterhin eine Reluxation eintrat. **Ottendorff**-Hamburg-Altona.

47) **Edmonson.** A method of treating fracture of the femur in the newly born.

British medical journal 1908. Nr. 2482.

Ohne Schiene wird das gestreckte Bein mit der Vorderseite an das Abdomen festgebunden, so dass der Fuss über die Schulter zu liegen kommt, die Zwischenräume werden gut gepolstert, die Frakturstelle und der Fuss bleiben frei. Nach 3 Wochen ist Heilung eingetreten ohne nachbleibende Verkürzung oder Funktionsstörung. **Mosenthal**-Berlin.

48) **Meissner.** Die Frakturen beider Femurkondylen.

Beiträge z. klinischen Chirurgie. 58. Bd., 1. H., S. 216.

Mitteilung von fünf T- und Y-Brüchen der Femurkondylen, die im ganzen selten sind (21 Fälle aus der Literatur), unter

Digitized by Google
Original from UNIVERSITY OF MICHIGAN
Generated on 2019-06-08 18:05 GMT / http://hdl.handle.net/2027/mdp.39015073447636
Public Domain in the United States, Google-digitized / http://www.hathitrust.org/access_use#pd-us-google

Wiedergabe der Röntgenbilder. Es handelt sich um 4 subkutane und 1 komplizierte Fraktur, die Patienten zwischen 50. und 70. Jahr betreffen. Einmal entstand die Verletzung durch direkte Gewalteinwirkung, zweimal durch Fall auf's Knie, zwei Fälle sind nicht genau aufgeklärt. Der Mechanismus ist kein einheitlicher, es kann sich sowohl um Stauchung und Torsion, als auch um Biegungsbrüche handeln. 1 Fall endete letal, von den 4 geheilten hat nur einer ein zufriedenstellendes funktionelles Resultat erlangt. Die Behandlung bestand in Extensionsverbänden, einmal in der Anlegung eines Gipsverbandes.

Leichenversuche führten zu dem Ergebnis, dass es sich bei dem Zustandekommen dieses Bruches nicht um eine Keilwirkung der Patella handeln kann, die früher selbst zersplittern würde, sondern um die Wirkung einer Gewalt, die an der Tuberositas tibiae ansetzt gegen die Längsrichtung des Femur zu.

Primär entsteht die Längsfraktur, sekundär die suprakondyläre Bruchlinie. Die Bedeutung der Verletzung als Gelenkfraktur ist bedingt durch die Möglichkeit der Gelenkvereiterung und sekundär in dem Auftreten arthritischer Prozesse. Infolge stärkerer Dislokation kann es zu Verletzungen an den Gefässen und Nerven in der Kniekehle kommen. Interposition von Muskulatur oder zerrissenen Kapselteilen erschweren und vereiteln die Heilung.

Die Diagnose ist schwierig und mit Sicherheit nur durch das Röntgenbild zu stellen. Die Prognose ist ernst. Die Behandlung hat nach gehöriger Reposition in Extension zu bestehen. Grosse Erwartungen werden dabei auf die Zuppingersche Methode gesetzt.

Lindenstein-Heidelberg.

49) **Wrede** (Königsberg). Die Behandlung veralteter Kniescheibenbrüche.

Med. Klinik. 1908. Nr. 47. S. 1793.

Bei veralteten Brüchen mit Funktionsstörung ist unbedingt die Naht nötig, wenn nicht als Notbehelf orthopädische Apparate getragen werden.

Verf. teilt die Operationen, die in Betracht kommen können, ein in solche, die die direkte Vereinigung der Fragmente anstreben, eventuell unter Mobilisierung derselben, und solche, die die Quadrizepskraft indirekt auf den Unterschenkel übertragen (durch Herstellen des Reservestreckapparates — Vernähen der Kapselrisse).

Die Naht muss in allen Fällen bei völliger Streckung im Knie und rechtwinkliger Beugung im Hüftgelenk vorgenommen

Digitized by Google
Original from UNIVERSITY OF MICHIGAN
Generated on 2019-06-08 18:04 GMT / http://hdl.handle.net/2027/mdp.39015073447636
Public Domain in the United States, Google-digitized / http://www.hathitrust.org/access_use#pd-us-google

werden, weil dadurch der Ansatzpunkt des Rectus femoris dem Unterschenkel genähert wird, und das obere Fragment so am besten herunterzuziehen ist.

Nach Bergmann kann das untere Fragment mobilisiert werden, indem man die Tuberositas Tibiae mit dem Ansatz der Sehne abmeisselt. Die Tub. Tib. heilt später etwas höher oben wieder an die Tibia an.

Wenn grosse Diastasen zu überbrücken sind, so empfiehlt es sich plastische Operationen vorzunehmen, z. B. Knochenplastik nach Rosenberger, Helferich (mazerierte spongiöse Knochenstücke), J. Wolff, Muskelplastik nach Schanz. Letztere wurde auch vom Verf. in dem mitgeteilten Fall eigener Beobachtung angewendet.

Für die Splitterbrüche kommt als Operation nur die Muskelplastik in Betracht. **Manhold**-Heidelberg.

50) **Desguin** (Antwerpen) Nouvel appareil de réduction et contention des fractures obliques de la jambe. Ein neuer Apparat zur Reposition und Fixation der Schrägfrakturen des Unterschenkels.

La médecine des accidents du trav. Bd. V. Nr. 6. S. 161.

Da die sonst üblichen Verfahren zur Behandlung der Frakturen spez. der Schrägfrakturen des Unterschenkels dem Verf. keine zufriedenstellenden Resultate ergaben, so hat D. einen Apparat konstruiert, der die exakte Reposition und Fixation dieser Brüche erreichen soll. Es besteht dieser Apparat in einer Schraubvorrichtung, deren beide Enden je in einer Gipsmanschette befestigt sind, deren eine oberhalb der Malleolen, deren andere unterhalb der Tibiakondylen ihre Stütze findet. Durch die Schrauben, die sowohl der Längsachse des Gliedes parallel, wie auch schräg eingestellt werden können (letzteres um auch eine Detorsion erreichen zu können) werden die beiden Gipsmanschetten resp. Malleolen und Tibiakondylen gegen einander extendiert. Verf. empfiehlt diese Prozedur vor dem Röntgenschirm vorzunehmen, um einer guten Stellung der Fragmente sicher zu sein, auch soll der Apparat möglichst bald nach dem Unfall, vor dem Auftreten der Schwellung angelegt werden. D. rühmt seinem Apparat nach, dass er die Gelenke vollkommen frei lasse und auch die Funktion der Muskeln nicht behindere und trotzdem die Fragmente sicher fixiere.

Ottendorff-Hamburg-Altona.

51) **Nason.** Dislocation at the ankle.

British medical journal 1908. Nr. 2476.

Beschreibung eines seltenen Falles von Luxation des Fusses

Digitized by Google
Original from UNIVERSITY OF MICHIGAN
Generated on 2019-06-08 18:04 GMT / http://hdl.handle.net/2027/mdp.39015073447636
Public Domain in the United States, Google-digitized / http://www.hathitrust.org/access_use#pd-us-google

nach hinten und innen. Der Talus war nach vorn unter die Haut luxiert und um seine Achse gedreht. Durch Drehung des Fusses nach unten, vor und auswärts gelang, während die Daumen den Talus nach hinten drückten mit grosser Kraftaufwendung, die Reposition. Die Malleolen waren nicht gebrochen. **Mosenthal**-Berlín.

52) **E. G. Abbot** und **H. A. Pingree** (Portland). Die Wiederherstellung der normalen Fussstellung.

II. Teil. Die Behandlung schwacher und platter Füsse mit Hilfe von mechanischer Unterstützung des Gewölbes.

New-York Medical Journal. 23. Mai 1908.

Der 2. Teil der Arbeit enthält eine Kritik der hauptsächlichen in Amerika verwandten Einlagen, besonders der bekannten Whitmanschen und des Herstellungsmodus derselben. Die Verfasser geben zum Schluss eine neue Einlage an, welcher nach ihrer Ansicht am besten sich der Form des normalen Fussskelett-Gewölbes anpasst, wie sie von den Verfassern durch exakte Untersuchungen mit Hilfe von Gipsabgüssen gefunden worden ist. Die Form der Einlage sowohl wie ihre Herstellung lässt sich nicht kurz referieren, sondern muss an der Hand der Illustrationen studiert werden. Die Arbeit ist sehr lesenswert.

III. Teil. Operative Methoden bei der Behandlung von schwachem oder flachem Fuss an den Sehnen der Muskeln, welche normalerweise die Bewegungen des Fussgewölbes bewirken, zum Zweck der Korrektion der Deformität.

New-York Medical Journal. 6. Juni 1908.

Die Autoren empfehlen zur radikalen Beseitigung der gen. Deformitäten folgendes operatives Vorgehen: Subkutane Tenotomie der Achillessehne, sowie der Peronealsehnen, darauf Verkürzung beider Tibialis-Sehnen, Gipsverband über Fuss, Unterschenkel und Oberschenkel bei stark supiniertem Fuss und flektiertem Knie auf 4 Wochen, danach Massage und passive Bewegungen, eine Woche darauf darf der Patient mit Einlagen gehen. Die Verfasser berichten über einen Fall, bei dem das durch die Operation gewonnene Resultat 12 Wochen nach dem Eingriff Stand gehalten hat.

Böhm-Berlin.

53) **Hübscher.** Die Behandlung des kontrakten Plattfusses im Schlaf.

Zentralblatt für Chirurgie. 1908. Nr. 42.

Ausgehend von der Beobachtung, dass während des natürlichen Schlafes der reflektorische Muskelspasmus verschwindet, legte H. beim Schlafengehen ein Fussbrettchen an den Fuss, an dem zwei

Digitized by Google
Original from UNIVERSITY OF MICHIGAN
Generated on 2019-06-08 18:04 GMT / http://hdl.handle.net/2027/mdp.39015073447636
Public Domain in the United States, Google-digitized / http://www.hathitrust.org/access_use#pd-us-google

elastische Züge befestigt sind, die an einem Haken, der durch Leukoplast anbandagiert ist, eingehängt werden. Durch den Zug des inneren Zügels kann der Fuss in beliebig starke Supination gebracht werden. H. gibt dann sofort Zelluloideinlagen nach Lange, da die Kontraktur des Fusses schon am anderen Morgen verschwunden ist. **Meyer**-Heidelberg.

54) **v. Oettingen** (Berlin). Ueber die Behandlung des Klumpfusses beim Säugling durch den praktischen Arzt.

Med. Klinik 1908. Nr. 47. S. 1785.

Vortragender stellt es als einen Fehler hin, den Klumpfuss mit gestrecktem Knie zu verbinden, es soll im Verband rechtwinklig flektiert werden; dadurch kann die Fusssohle durch Binden gegen die Vorderseite des Oberschenkels fixiert werden.

Den Gipsverband verwirft v. O. als schnürend, belastend und umständlich zu entfernen. Er empfiehlt seine Mastixlösung und Barchent- oder Köperbinden.

Die Behandlung soll womöglich schon am ersten Lebenstage vorgenommen werden.

Sie besteht in Redression, die möglichst langsam vorgenommen werden soll, nach der Uhr, 5 Minuten Dauer.

Darauf Verband. Bestreichen des Füsschens, der Aussenseite des Unter- und der Vorderseite des Oberschenkels mit Mastixlösung Der Assistent hält den Oberschenkel und die Mittelzehe.

Der Anfang der Binde kommt auf den Fussrücken, Bindentour von aussen nach innen um den Fuss. Dann von der Aussenseite des Fusses hinauf nach dem Oberschenkel (längs der Fibula), um diesen herum nach der Innenseite der Kniekehle. Spiralig um die Wade herum nach der Innenseite des Fusses. Dann wieder Bindetouren wie im Anfang.

So wird erreicht: Pronation, Aussenrotation, Abduktion und Dorsalflexion.

v. O. macht einen solchen Verband für 2 Tage, einen zweiten für 5 Tage. Dann folgt eine 4 tägige verbandlose Zeit.

Nach 4 solchen Verbandetappen soll der Klumpfuss normal stehen. Es folgt die Nachbehandlung durch Massage von Seiten der Mutter (Streichen am äusseren Fussrand von der kleinen Zehe hackenwärts unter Druck) und Anlegen eines vom V. angegebenen Gummiriemens, der den Fuss nach dem Prinzip des früher gebrauchten Verbandes fixiert.

Das Abrutschen des Riemens vom Oberschenkel über das Knie soll durch eine Bandvorrichtung vermieden werden. **Manhold**-Heidelberg.

Digitized by Google
Original from UNIVERSITY OF MICHIGAN
Generated on 2019-06-08 18:04 GMT / http://hdl.handle.net/2027/mdp.39015073447636
Public Domain in the United States, Google-digitized / http://www.hathitrust.org/access_use#pd-us-google

55) **Dillens.** The Technique of Tarsectomic for Talipes.

British medical journal 1908. Nr. 2492.

Verfasser hat die unblutigen Redressionen beim Klumpfuss meist verlassen, da nach seiner Meinung die Adduktion des Vorderfusses oft fast unmöglich zu beseitigen ist, und zu Rezidiven neigt. Er befürwortet die Tarsektomie, die er fast ausschliesslich anwendet. Seine Operationsmethode weist einzelne Neuheiten auf. Er macht zwei bogenförmige Inzisionen am Fussrücken von der Mitte bis hinter den äusseren Malleolus, zwischen denen er das Hautstück exzidiert. Nachher wird der Talus stückweise exstirpiert und ein reichliches Stück der vorderen Tuberositas des os calcanei reseziert; die Schnittfläche muss quer sein. Wenn jetzt der Vorderfuss nach allen Richtungen unbehindert beweglich ist, wird er nach aussen und oben rotiert und dort nach Verkürzung der Peronei mittelst Heftpflasterbandage fixiert. Bis zur Vernarbung (3 — 4 Wochen) bleibt diese Bandage liegen und nach einem Monat beginnt der Patient in einem geeigneten Schuh zu laufen.

Verfasser rät diese Methode bei allen älteren Klumpfüssen auszuführen, bei kleinen Kindern dann, wenn die Adduktion des Vorderfusses sehr stark ist, oder wenn die Redression nur mit grosser Anstrengung gelingt. Das Zurückbleiben des Fusses im Wachstum sei geringer, wie gewöhnlich angenommen werde. In der Diskussion über den Vortrag präzisiert Starr (Toronto) seinen Standpunkt: Pflasterverbände bis 1 Jahr, Tenotomie bis 6 Jahr und später Tarsektomie. Championnière hat die besten Resultate nach Tarsektomie.

Mosenthal - Berlin.

56) **Bérard** u. **Rendu** (Lyon). Hallux varus acquis avec clinodaktylie interne des autres orteils.

Revue d'orth. 1908. Nr. 5. p. 411.

Einer 60jährigen Frau war vor 4 Jahren ein 2 kgr.-Gewicht auf die rechte grosse Zehe gefallen. Im Anschluss daran wurde dieselbe langsam in Varusstellung gezogen, so dass sie mit der Fussaxe fast einen rechten Winkel bildete. Die anderen Zehen passten sich der Stellung an. Wie das Röntgenbild zeigt, liegt neben einer rarefizierenden Ostitis der Metatarsalia und Phalangen-Osteophytenbildung nach Art der Arthritis deformans vor, Spornbildung des Metatarsale I und unregelmässige enorme Vergrösserung der Ossa sesamoidea. Gang ohne Schmerzen, der Schuh hat für den Durchtritt der grossen Zehe an der entsprechenden Stelle ein Loch. Hin und wieder Schmerzanfälle.

Ewald - Hamburg.

Digitized by Google

Original from
UNIVERSITY OF MICHIGAN

Generated on 2019-06-08 18:04 GMT / http://hdl.handle.net/2027/mdp.39015073447636
Public Domain in the United States, Google-digitized / http://www.hathitrust.org/access_use#pd-us-google

Kongressberichte, Vereinsnachrichten etc.

Sitzung der Niederländischen Orthopädischen Gesellschaft

57)

vom 29. November 1908 in Amsterdam.

Vorsitzender: C. B. Tilanus.
Schriftführer: J. A. van den Broecke.

Tilanus demonstriert einen Fall von Halsrippe bei einem Mädchen, das wegen Schmerzen in der Hand zur Behandlung gekommen war. Beiderseits wurden Halsrippen gefunden, rechts eine komplete, links eine inkomplete. Auf Massage verschwanden die Schmerzen bald. T. weist darauf hin, dass solche Fälle oft Anlass zu Beschwerden geben, weil nach den Pubertätsjahren die Ossifikation des Knochengerüstes zu stande kommt und die Plexusnerven leicht gedrückt werden. In Holland sind in einer Abhandlung über Halsrippen von Winkler von Rotgans operierte Fälle veröffentlicht worden.

Die Operation ist nicht immer leicht. Die Rippe muss gründlich samt dem Periost entfernt werden, dabei besteht die Gefahr der Läsion von Arterie, Nerv oder Pleura, die in diesen Fällen sehr hoch hinaufgeht.

Da beim vorgestellten Mädchen seit Wochen keine Störungen mehr eingetreten sind, so will T. noch mit der Operation warten.

Weiter demonstriet T. ein Kind von einigen Monaten mit Fibuladefekt und nur 3 Zehen an einem Fuss. T. hat mehrere solche Fälle behandelt und kam immer mit einem Apparat aus. Speziell bei einseitigem Defekt ist die enorme Verkürzung das störendste Symptom.

Drittens zeigt T. ein Kind mit doppelseitigem angeborenen Schulterblatthochstand, einer Variation der Sprengelschen Deformität, zum ersten Mal von Milo beschrieben. Diese Fälle sind sehr selten. Ein Radiogramm präzisiert den Zustand. T. will versuchen, durch Gymnastik Besserung zu erhalten.

Ein vierter Fall betrifft ein Kind mit angeborenem Pes valgus, Pes varus und Polydaktylie.

Es gibt primäre und sekundäre angeborene Klumpfüsse. Wenn man beim Pes varus andere Deformitäten, wie hier Polydaktylie, findet, denkt man meist an primäre Entstehung. Wenn man aber die intrauterine Lagerung der Füsse rekonstruiert und genau sieht, wie die Füsse, Beinchen etc. auf einander passen, so neigt man mehr zur Ansicht, dass hier ein sekundärer Pes varus, eine intrauterine Belastungsdeformität, vorliegt.

In der Diskussion teilt Milo mit, dass er keinen zweiten Fall

Digitized by Google
Original from UNIVERSITY OF MICHIGAN
Generated on 2019-06-08 18:05 GMT / http://hdl.handle.net/2027/mdp.39015073447636
Public Domain in the United States, Google-digitized / http://www.hathitrust.org/access_use#pd-us-google

von angeborenem Schulterblatthochstand behandelt habe. Sein Fall zeigt den gleichen Typus wie der von T. vorgestellte.

K. A. Laan (Utrecht) spricht über die Behandlung paralytischer kindlicher Extremitäten. Die Sehnentransplantation ist von grossem Wert, hat aber neuerdings weniger Anhänger als früher. Wichtig ist die genaue Indikationsstellung, genaue Operationswahl und mit Geduld geübte Nachbehandlung. Die elektrische Untersuchung hat wenig Bedeutung. Die Operation sollte nicht vor dem 5. Lebensjahr ausgeführt werden. Redressieren sollte man bald und genau, im Notfall soll auch der Meissel benutzt werden.

L. bespricht die verschiedenen Methoden bei der Behandlung, wie sie für verschiedene Gelenke von Lorenz, Hoffa, Vulpius u. a. angegeben worden sind, vergleicht Sehnentransplantation und Arthrodese, erwähnt auch die Sehnenfixation (Tenodese). Grösste Akkuratesse und strenge Aseptik sind erforderlich bei den Operationen Bei der Nachbehandlung spielt nach 4—6 wöchentlicher Bettruhe der Gipsverband eine grosse Rolle, der dann noch 3 Monate als Gehverband getragen werden sollte. Oefters ist er durch Apparate zu ersetzen.

In der Diskussion hebt Tilanus hervor, dass die von ihm zuerst ausgeführte und beschriebene Operation der Sehnenfixation später von Reiner Tenodese genannt wurde und, wie auch Wilms betont hat, von grosser Bedeutung für die Behandlung der Paralysen zu sein scheint.

T. selbst macht gegenwärtig Arthrodesen bei kompleter Lähmung des Schulter-, Knie- und Ellenbogengelenks. Sehnentransplantationen nur bei ganz partiellen Lähmungen. Am meisten Sehnenfixationen bei ausgedehnten Lähmungen des Fusses (Pes varus, valgus, calcaneus u. s. w.) des Knies, der Hand.

Van Breemen (Amsterdam) betont den Wert der physikalischen Therapie, er findet es verkehrt, die gelähmten Kinder mit Gipsverbänden gehen zu lassen, und verlangt regelmässige Uebungen der gelähmten Teile. Wenn auch langsam, so hat v. B. doch vorzügliche Resultate mit seiner Methode erzielt.

De Smitt hält viel von der Apparatotherapie.

Zum Schluss bespricht Milo (Haag) „Das Ausüben von orthopädischer Gymnastik, Massage u. s. w. durch Nichtärzte“. Diese Frage wird einer Kommission übergeben, die darüber eine Enquête vornehmen soll.

58) **Umber** (Altona). Aerztlicher Verein in Hamburg. 12. I. 1909.
Zur Pathologie und Therapie der Gicht.

In der Diskussion demonstriert Deneke mehrere Gelenk-

Digitized by Google
Original from UNIVERSITY OF MICHIGAN
Generated on 2019-06-08 18:05 GMT / http://hdl.handle.net/2027/mdp.39015073447636
Public Domain in the United States, Google-digitized / http://www.hathitrust.org/access_use#pd-us-google

präparate, wo man die Uratablagerungen schön sehen kann. In mikroskopischen Präparaten sind diese Ablagerungen auch in dem periartikulären Gewebe zu konstatieren. Bezgl. der Therapie des Gichtanfalls rät D., das Glied nur möglichst kurze Zeit ruhig zu stellen.

Preiser weist darauf hin, dass nicht jeder Zehenschmerz Gicht sei: man könne häufig bei beginnendem Plattfuss eine Schwellung der 2., 3., 4. und 5. Zehe am Grundgelenk beobachten, und zwar namentlich an dessen medialer Seite (Ansatz der medialen Interossei!) Hier liegt ein auf eine statische Anomalie zu beziehendes Leiden vor, das bei deren Beseitigung (Einlage!) verschwinde.

Am Grosszehengrundgelenk dagegen handle es sich um das bekannte Bild des Zipperleins. Doch kommen auch an der lateralen Seite des ersten Metatarsalköpfchens pyramidenförmige Exostosen vor, die auch bei Gesunden bestehen können, ohne Erscheinungen zu machen, die aber leicht Ablagerungsstellen für Urate abgeben können, da sie durch die vorausgehende Gelenkschädigung (Hallux valgus infolge spitzer Stiefel!) für Gicht disponiert werden.

Lenhartz betont ebenfalls, dass die Diagnose »Gicht« oft nicht mit der genügenden Sorgfalt gestellt werde. Bezgl. der Therapie sind die Bewegungskuren jeder anderen Behandlung voranzustellen.

Ewald-Hamburg.

59) **Jovane e Pace** (Napoli). Influenza delle capsule surrenali nel rachitismo.

VI. Congresso di Pediatria Italiana 2—6. ott. 1907.

Durch klinische und experimentelle Untersuchungen wollten Verff. studieren, ob die Nebennieren einen besonderen Einfluss auf die normale Skelettentwicklung und folglich auf den Rachitismus hätten.

Bei 11 Kindern mit deutlichsten Merkmalen von florider Rachitis wurde auf subkutanem Wege die 1 ‰ige Adrenalinlösung zur Anwendung gebracht, und bei allen rief das Adrenalin unzweifelhaft Besserung in dem floriden rachitischen Prozess hervor, indem es hauptsächlich den Muskeltonus stärkte. **Buccheri**-Palermo.

60) **Rocchini** (Mailand). Un caso di osteomalacia guarito colle iniezioni di adrenalina secondo il metodo Bossi.

Il Polichinico. A. XV, fasc. 28.

Der Fall ist höchst interessant, sowohl durch das rasche Verschwinden der subjektiven Symptome wie durch die wiedererlangte Knochenmuskelfunktion. **Buccheri**-Palermo.

Digitized by Google
Original from UNIVERSITY OF MICHIGAN
Generated on 2019-06-08 18:05 GMT / http://hdl.handle.net/2027/mdp.39015073447636
Public Domain in the United States, Google-digitized / http://www.hathitrust.org/access_use#pd-us-google

61) **Glässner.** Gesellschaft für innere Medizin und Kinderheilkunde in Wien. 4. Juni 1908.

Deutsche med. Woch. 1908. Nr. 45. p. 1963.

Ein 52jähr. Pat. bemerkt seit mehreren Jahren ein Grösserwerden des Kopfes und Steifigkeit des Halses. Später frakturiert die linke Clavicula und die linke Patella. Der Schädel ist asymmetrisch, die Halswirbelsäule kyphotisch und ankylotisch, das Kinn berührt fast das Sternum. Am linken Humerus befindet sich eine mächtige Hyperostose. — Bild der Pagetschen Knochenerkrankung. Die unteren Extremitäten sind frei.

Ewald-Hamburg.

62) **Carnot u. Bonniot.** Société médicale des hôpitaux. 15. I. 1909.

Gaz. des hôpitaux 1909. 7. p. 78.

Vorstellung zweier Kranker von 24 und 28 Jahren, die zahlreiche Exostosen an den Extremitätenknochen, namentlich in der Nähe der Gelenke, haben. Bruder, Vater und Grossmutter väterlicherseits sind von demselben Leiden befallen. Die Röntgenbilder zeigen stalaktiten- und schnabelförmige Exostosen, ausserdem eine enorme Verdickung einzelner langer Knochenepiphysen (Femur, Humerus). Bei einem Patienten haben sich die Erscheinungen bereits wieder etwas zurückgebildet. **Ewald**-Hamburg.

63) **Pfister.** Aerztlicher Verein in Hamburg. Biologische Abteilung. 2. III. 1909.

Ueber die traumatisch entstandenen peri- und paraostalen Ossifikationen.

Alle Bindegewebsabkömmlinge, ausser dem Periost also auch Sehnen und Muskelbindegewebe, können ossifizieren, es ist dazu nur Nekrose und Kalkablagerung nötig. Doch handelt es sich bei diesen traumatischen Knochenbildungen nicht um Geschwülste (Osteome) sondern um einfache hyperplastische Vorgänge, die sich histologisch mit dem paraostalen Kallus vergleichen lassen, weshalb König dafür den Namen „frakturlose Kallusbildung“ gefunden habe. Die Diagnose dieser Ossifikationen sei mit Hilfe des Röntgenbildes leicht, manchmal können allerdings Verwechslungen mit abgesprengten Knochenstücken vorkommen. An Röntgenbildern werden derartige Ossifikationen in der Ellenbeuge und am Oberschenkel gezeigt. Näher wird auf den von Stieda und Vogel beschriebenen streifenförmigen Schatten am Epikondylus med. fem. eingegangen, der von diesen beiden Autoren als Absprengung gedeutet worden ist. Pf. kann an Serien zeigen, wie

Digitized by Google
Original from UNIVERSITY OF MICHIGAN
Generated on 2019-06-08 18:05 GMT / http://hdl.handle.net/2027/mdp.39015073447636
Public Domain in the United States, Google-digitized / http://www.hathitrust.org/access_use#pd-us-google

das Gebilde in kurzer Zeit verschwinden kann (es handelte sich um ein jugendliches Individuum), und wie auch der Schatten gleich nach dem Unfall nicht vorhanden zu sein braucht (also keine Absprengung!), sondern erst allmählich zum Vorschein kommt.

In der Diskussion bemerkt Preiser, dass er in 6 Jahren 8 mal diesen Schatten am inneren Femurkondylus beobachtet habe. Immer habe eine auf das Knie einwirkende Gewalt das Bein in genu valgumstellung gebracht, so dass er vermutete, dass es sich um eine Abreissung von Periost handelte, das erst einige Zeit nach dem Unfall verknöchert sei. An Leichenversuchen konnte P. durch gewaltsame Herstellung eines Genu valgum einen Abriss des Lig. collaterale tibiale mit dem am Kondylus med. befindlichen Periost darstellen. An der einen Röntgenbildserie Pfisters demonstriert Preiser, wie der Schatten an der typischen Stelle zunächst nicht vorhanden ist und auf späteren Aufnahmen immer deutlicher und grösser hervortritt. Dass es sich um eine wirkliche Abreissung handelte, geht aus der langen Persistenz des Gebildes hervor. In seinen Fällen sei der Schatten erst nach sehr langer Zeit verschwunden.

König neigt — ohne die Preiser'sche Entstehungsmöglichkeit leugnen zu wollen — doch mehr der Auffassung von der paraostalen Entstehung zu; bei Abreissung des lig. collat. tib. müsste doch seitliche Beweglichkeit im Kniegelenk vorhanden sein, auch könne bei Abreissungen das Gebilde nicht wieder verschwinden. Preiser erwidert, dass diese tatsächlich in einigen frischen Fällen vorgelegen habe; doch könnten ja die ligg. cruciata das Kniegelenk immer noch genügend fixieren. — Die Tatsache des Verschwindens des Schattens erklärt P. aus der bei jeder Fraktur erkennbaren Tendenz des Kallus zur Resorption.

Einstein fragt, ob man auch die gesunde Seite radiographiert habe, da dies vom Standpunkt der Unfallgesetzgebung wichtig sei. In einem Fall sei auf Grund des Röntgenbildes eine Ellenbogenfraktur diagnostiziert worden, und dabei seien auf der gesunden Seite dieselben Knochenveränderungen, Ossifikationen am proc. coronoideus und am Olecranon (Trizepssehne) gefunden worden. Haenisch bestätigt dies.

Pfister tritt der Auffassung Preisers (Abreissung) entgegen, denn der fragliche Schatten werde viel höher gefunden, als das Lig. collaterale reiche, und zeige eine nach oben gehende Vergrösserungstendenz. Vogel habe die Ossifikation bei der Operation auf dem Adduktursehnenansatz gefunden. **Ewald**-Hamburg.

Digitized by Google
Original from UNIVERSITY OF MICHIGAN
Generated on 2019-06-08 18:05 GMT / http://hdl.handle.net/2027/mdp.39015073447636
Public Domain in the United States, Google-digitized / http://www.hathitrust.org/access_use#pd-us-google

64) **Vogelmann.** Medizinische Gesellschaft in Zwickau. 16. Juni 1908.

Deutsche med. Woch. 1908. Nr. 44. p. 1913.

V. spricht über die Behandlung isolierter tuberkulöser Knochenherde. Bei einem lokalen Tibia- und Kalkaneusherd wurde alles Krankhafte entfernt und die Knochenhöhlen füllten sich — wie das Röntgenbild zeigt — mit gesundem Knochen aus. Bei einer Spondylitis, bei der sich radiographisch ein erbsengrosser Sequester im 4. Lendenwirbel nachweisen liess, wurde ein Stützkorsett getragen mit dem Erfolge, dass nach einem Jahr der Sequester verschwunden war. Eine lokale Karies der Patella wurde konservativ behandelt, nach einem Fall aufs Knie bildete sich eine Kniegelenkstuberkulose heraus. Vortr. schliesst, dass isolierte Knochentuberkulosen chirurgisch zu behandeln seien, da auch nach scheinbarer Heilung nach Jahren der Prozess wieder aufflackern kann.

In der Diskussion bemerkt Gaugele, dass man nur isolierte Herde aktiv angreifen solle; im Uebrigen soll man sich der Tuberkulose gegenüber konservativ verhalten. **Ewald**-Hamburg.

65) **Kaposi.** Schlesische Gesellschaft für vaterländische Kultur zu Breslau. 11. X. 1908.

Berl. klin. Woch. 1909. 2, p. 83.

K. demonstriert zwei Fälle von Knochencysten.

1. 15j. Mädchen, vor $1^1/_2$ Jahren Femurfraktur, die unter Extensionsbehandlung ausheilte. $^3/_4$ Jahre später Fraktur an der gleichen Stelle. Röntgenbild ergab Cysten vom Trochanter major und minor abwärts. — Resektion der Cysten und Einpflanzung eines Elfenbeinstiftes von 22 cm Länge. Letzterer wurde später wieder entfernt, da Fistel. Resultat: Verkürzung von 4 cm, ausreichende Beweglichkeit im Hüftgelenk, Neubildung des Trochanter.

2. 9j. Junge, nach Verletzung der Schulter Knochencyste am Oberarm. Beweglichkeit besserte sich spontan.

K. ist der Ansicht, dass es sich um eine entzündliche Affektion handle (Osteodystrophia cystica v. Mikulicz).

Tietze meint in der Diskussion, dass es sich in allen Fällen um eine Ostitis fibrosa handle. Anführung von Krankengeschichten

Gottstein betont, dass er als erster die Ansicht von der Ostitis fibrosa ausgesprochen hat. Er hält diese der Osteomalacie und der Spätrachitis für nahestehend.

Coenen bemerkt, dass Irrtümer mit Sarkom schwer zu vermeiden seien, da die histologische Untersuchung gleiche Befunde ergibt.

Ewald-Hamburg.

Digitized by Google

Original from UNIVERSITY OF MICHIGAN

Generated on 2019-06-08 18:05 GMT / http://hdl.handle.net/2027/mdp.39015073447636
Public Domain in the United States, Google-digitized / http://www.hathitrust.org/access_use#pd-us-google

66) **Tusini.** Esiti remoti di operazioni osteoplastische per lesioni ossee ed articolari.

XXI Congresso della società italiana di chirurgia. (Roma 27—28 ottobre 1908.)

Tusini legt die Radiographien und Photographien eines Individuums im Alter von 20 Jahren vor, bei dem er zu einer so ausgedehnten Resektion des Ellenbogens hatte schreiten müssen, dass sie sehr hoch in das untere Ende der Diaphyse des Humerus fiel; gleichzeitig hatte er wegen einer jeder konservativer Behandlung trotzenden Tuberkulose eine Resektion des oberen Diaphysenendes ausführen müssen. Da beim Vorgehen mit gewöhnlicher Technik wieder ein Schlotterarm zurückgeblieben wäre, beliess er eine kleine Randknochenleiste der Diaphyse des Humerus mit ihrem Periost und machte nach Sicherung der Heilung des tuberkulösen Prozesses die Metallnaht dieser Leiste mit den Stümpfen des Radius und der Ulna. Trotzdem durch die beiden Humerusresektionen und die radioulnare Resektion eine Verkürzung von 10 cm zurückblieb, zeigen die Photographien das vollkommene Funktionsvermögen des operierten Armes und den Mechanismus des neuen Gelenkes.

Ebenso legt er zwei Radiographien von einem 4 jährigen Mädchen vor, welches eine schwere Deformation der Radio-karpalgegend mit dorsaler Verlagerung der Hand und vorderer seitlicher Ellenbogenbildung des Radius in rechtem Winkel infolge früherer auswärts erlittener Epiphysenresektion des Radius zeigte. Er löste die Randlamelle des Radius mit ihrem Periost ab und konnte sie ohne Diskontinuität mit der Handwurzel in Kontakt bringen. Korrektion und Funktionsvermögen der Radiocarpalgegend perfekt.

Ein 21 jähriges Individuum zeigte von Kind auf ein erhebliches Genu valgum mit angeborener Luxation der Kniescheibe nach aussen, und die im Alter von 4 Jahren gemachte Photographie des Pat. zeigt bereits damals die seitliche äussere Verschiebung der Patella durch die schwere Deviation des Unterschenkels nach aussen und die Torsion des Femurs nach aussen. Es wurde damals nicht das Redressement vorgenommen, und trotzdem die Kniedeformität etwas durch orthopädische Hülfsmittel korrigiert wurde, verblieb doch schwere totale Verlagerung der Kniescheibe nach aussen, wie die Radiographien vor der Operation zeigen. Es war ihm daher unmöglich gemacht, den Unterschenkel aktiv zu strecken.

Durch eine hakenförmige Inzision ähnlich der Kocher'schen für die Knieresektion machte Verf. zunächst die Knochenperiostablösung der Insertion der Patellarsehne und ihre Ueberpflanzung weiter nach oben innen auf der Vorderfläche des Tibiaendes, die partielle Teno-

Digitized by Google
Original from UNIVERSITY OF MICHIGAN
Generated on 2019-06-08 18:05 GMT / http://hdl.handle.net/2027/mdp.39015073447636
Public Domain in the United States, Google-digitized / http://www.hathitrust.org/access_use#pd-us-google

tomie der Vasti und die Sehnenplastik des Rectus ant. Er konnte so die Kniescheibe und ihren Muskel-Sehnenapparat, welcher sich seit der Geburt in vollständiger seitlich-äusserer Umstellung befand, auf die Vorderfläche der Kondylenrolle zurückbringen. Da aber infolge der stattgehabten Deformationen des äusseren Kondylus und der schon erwähnten epiphysären Torsion nach aussen die Kniescheibe sich sicher nicht in dem neuen Sitz hätte halten können, bildete er, anstatt die Osteotomie und die Rotation der unteren Epiphyse nach innen zu machen, ein Knochen-Periost-Knorpelläppchen, das ohne es von seiner Basis abzulösen emporgehoben, vorn mit der Kapsel vernäht wurde, so dass ein sehr widerstandsfähiges seitliches Flügelchen erhalten wurde, das jedwede spätere Verschiebung der Kniescheibe nach aussen verhindern sollte. Der Erfolg war ein vollständiger. Pat. erlangte sehr gut wieder eine kräftige aktive Streckung des Beines, und die vier Jahre nach der Operation gemachten Radiographien zeigen, dass sich die Patella bei den verschiedenen Bewegungen des Knies in perfekter Lage erhält.

Weiter legt Redn. die Radiographie eines Individuums vor, welches vor mehreren Monaten eine Fraktur des unteren Gelenkendes der Tibia mit derartiger Rotation der Tibiagabel erlitten hatte, dass der Querdurchmesser zum sagittalen geworden war, mit Luxation des Astragalus nach aussen. Die Tibia verhinderte, auf dem Astraguswinkel ruhend, jede nützliche Bewegung des Fusses und gestattete nicht das Aufrechtstehen. In Anbetracht des Alters des Pat. und der ausgedehnten Veränderungen der verletzten Gegend in den auf das Trauma folgenden Monaten verzichtete Redn. auf die Epiphysenablösung, auf ihre Zurückführung in die normale Lage und die Einrenkung des Astragalus, wie bei einem dem Trauma näherliegenden Eingriff hätte geschehen müssen — vielmehr beschränkte er sich auf die Astragalektomie, indem er mit kleinen Meisselschlägen den Kalkaneuskörper der Gelenkfläche der Tibia in ihrer neuen Lage anpasste. Die lange Zeit nach der Operation aufgenommene Radiographie zeigt die kräftige Stütze und erklärt das von dem Fuss wiedererlangte vollständige statische Funktionsvermögen.

Ausserdem legt er die Radiographie eines Individuums vor, bei dem wegen höchst ausgedehnter Tuberkulose des Fusses eine weitgehende Resektion vorgenommen worden war.

Er resezierte das untere Gelenkende des Unterschenkels, exstirpierte den Astragalus, das Kahnbein, das Würfelbein, resezierte die Keilbeine und beliess von dem Kalkaneus nur eine dünne hintere untere Schale, an die er die Schnittfläche der Tibia anpasste. Er gab

Digitized by Google
Original from UNIVERSITY OF MICHIGAN
Generated on 2019-06-08 18:05 GMT / http://hdl.handle.net/2027/mdp.39015073447636
Public Domain in the United States, Google-digitized / http://www.hathitrust.org/access_use#pd-us-google

so dem in normaler Stellung verbliebenen und sehr gut funktionierenden Fuss eine solide Stütze und die Radiographien zeigen, dass durch die erfolgte gute Verlötung der Knochenstümpfe des Vorderfusses mit den verbleibenden Stümpfen des Tarsus und der Tibia die Abplattung des Fusses eine minimale gewesen ist. Die Verkürzung wird sehr gut korrigiert durch diese leichte schiefe Stellung und durch einen Schuh mit nicht übermässig hohem inneren Absatz.

Zuletzt demonstriert er an der Hand von zwei Radigraphien die Regelmässigkeit, Solidität und vorzüglichen Funktionsverhältnisse eines osteoplastischen Amputationsstumpfes nach Szabanieff. Diese Methode verdient nach dem Redn., da sie sämtliche natürlichen Hilfsmittel der Mobilität und Statik des Amputationsstumpfes intakt erhält, ausgedehnter angewandt zu werden, als dies gegenwärtig der Fall ist.

Buccheri-Palermo.

67) **Heller.** Medizinischer Verein in Greifswald. 3. Juni 1908.
Deutsche med. Woch. 1908. Nr. 49. p. 2149.

Vortr. hat bei zwei Fällen Knochenplastiken zur Heilung von Pseudarthrosen nach Frakturen vorgenommen (Vorderarm und Humerus). Und zwar hat er nicht nur die Knochen-Enden angefrischt, sondern auch den Markraum aufgebohrt, um das Knochenmark zur Kallusbildung nutzbar zu machen. Ferner wurden die Fragmente dadurch vereinigt, dass einmal (Vorderarm-Pseudarthrose!) ein starker Magnesiumstab in die Markräume eingeschoben wurde, durch den die Enden gegen einander verzapft wurden. Bei der Humeruspseudarthrose wurde dazu ein Tibiastück und Periost verwendet, durch dessen Länge sich auch gleichzeitig die Verkürzung ausgleichen liess. Letztere Methode erwies sich hinsichtlich des Heilerfolges, der Kallusbildung und Konsolidierung als die bessere und stellt ein sehr aussichtsreiches Verfahren dar.

Ewald-Hamburg.

68) **Bätzner.** Freie Vereinigung der Chirurgen Berlins. 15. Juni 1908.
Deutsche med. Woch. 1908. Nr. 39. p. 1697.

B. berichtet über die Erfolge, die in der Bierschen Klinik bei gonorrhoischen Gelenkentzündungen mit der Stauungsbehandlung erzielt wurden, und die im Gegensatz zu den Hamburger Erfahrungen (Preiser, Lenhartz, König) sehr gute waren. Allerdings kamen viele Patienten schon in den ersten Tagen in Behandlung, die nach acht Tagen bis sechs Wochen wieder völlig normale Gelenke herstellte. Von den übrigen Fällen (27 von 40), die erst nach 10 Tagen bis 21 Wochen unter Stauungsbehandlung

Digitized by Google
Original from UNIVERSITY OF MICHIGAN
Generated on 2019-06-08 18:05 GMT / http://hdl.handle.net/2027/mdp.39015073447636
Public Domain in the United States, Google-digitized / http://www.hathitrust.org/access_use#pd-us-google

gesetzt wurden, sind 12 mit voller Funktion, 9 mit ganz geringer Bewegungsbeschränkung ausgeheilt; die übrigen sechs erlitten eine Einbusse der Funktion etwa um die Hälfte des Normalen. 28 mal handelte es sich um phlegmonöse Formen. Auch in einer neuen Untersuchungsreihe von 20 Fällen fanden sich die gleichen günstigen Resultate, niemals Ankylose, niemals ein operativer Eingriff. Die Hamburger Misserfolge erblickt B. in einer unpräzisen Technik. (B. hat die meisten Fälle poliklinisch behandelt, 6 Tage bis 3 Monate hindurch, 22 Stunden lang täglich, 2 Stunden Suspension.) Demonstration einer Reihe von mit voller Funktion ausgeheilter phlegmonöser gonorrhoischer Arthritiden.

In der Diskussion erklärt Bier, dass derjenige, der mit der Stauungsbinde bei der gonorrhoischen Arthritis keine Erfolge erzielt, sicher mit der Technik nicht umzugehen weiss.

Ewald-Hamburg.

69) **Codivilla** (Bologna). Sulla tecnica dei trapianti tendinei.
Società medico-chirurgica di Bologna. 4. luglio 1908.

Redn. hält es nicht für unzweckmässig, auf dieses Argument zurückzukommen, nachdem in den jüngsten Diskussionen auf dem Kongresse für Chirurgie in Paris und dem für Orthopädie zu Berlin im verflossenen Jahre schwere Zweifel über den Wert der Sehnenüberpflanzungen erhoben worden sind. Die Haupteinwürfe sind folgende:

1. Ein überpflanzter Muskel kann nicht eine Funktion erwerben, die in Antagonismus zu der vor der Ueberpflanzung ausgeübten steht.

2. Die überpflanzte Sehne geht auf ihrem neuen Verlauf mit den Geweben, mit denen sie in Kontakt ist, Verwachsungen ein, welche den Muskel an seiner Funktion hindern.

In dem von ihm vorgestellten Fall handelte es sich um eine Lähmung infolge zufälliger Durchschneidung des Ischiaticus poplitaeus externus. Die Verletzung war vor zwei Jahren erfolgt. Die Sehnen des Tib. post. und des langen gemeinschaftlichen Zehenbeugers wurden auf die dorsale Region des Fusses überpflanzt, nachdem sie durch den Zwischenknochenraum hindurchgeführt waren. Der Flex. long. hall. wurde auf die Peronäen überpflanzt. Nach zwei Monaten der Immobilisierung und Abnahme des Gipsverbandes zeigten sich die überpflanzten Muskeln sofort zur kräftigen Ausübung der neuen Funktion fähig. Auf jeden Willensimpuls bringen sie den Fuss in dorsale Flexion und in Abduktion in der nämlichen Weise wie die normalen agonistischen Muskeln. Diese Tatsache, welche den Wert eines physiologischen Versuches besitzt, zeigt: a) die Leichtigkeit der Anpassung

Digitized by Google
Original from UNIVERSITY OF MICHIGAN
Generated on 2019-06-08 18:05 GMT / http://hdl.handle.net/2027/mdp.39015073447636
Public Domain in the United States, Google-digitized / http://www.hathitrust.org/access_use#pd-us-google

des Nervensystems, um die Muskeln eine antagonistische Funktion abgesondert von den Kontraktionen der gleichartig wirkenden Muskeln vollführen zu lassen; b) das Fehlen von Verwachsungen, wenn die Ueberpflanzung mit guter Technik geschehen ist. Der Fall ist überdies ein Beweis für die Rationalität und den Wert der Methode.

Redn. betont seine persönliche Technik, die durch verschiedene Veröffentlichungen über den Gegenstand bekannt ist. Zur besseren Sicherung des Periostknochenansatzes des Endes der überpflanzten Sehne verwendet er seit über einem Jahr gabelartige Nägel, welche die Sehne in sicherer Weise auf dem Knochen befestigen. Diese Nägel werden nach beendigter Immobilisierung entfernt. Die schlechten Resultate anderer Operateure beruhen nach ihm, ausser auf einem falschen Operationsplan, auf einer nicht sicheren Befestigung der Sehne unter geeigneter Spannung, wodurch die Bildung von Verwachsungen erleichtert wird.

Buccheri-Palermo.

70) **Ashhurst.** Chirurgenverein in Philadelphia. 6. IV. 1908.

Revue de Chirurgie. 1908, 11, p. 665.

A. stellt Fälle von Kinderlähmung, behandelt mit Sehnenüberpflanzung und Nervennaht, vor.

1. Paralytischer Klumpfuss (11j. Junge). Operation: Tibial. ant. an die Basis des metatarsale V genäht, nach vorheriger Korrektion des Klumpfusses. — Vollkommenes Resultat bzgl. Stellung und Funktion.

2. Pes valgus — Schlottergelenk am Sprung- und Kniegelenk (11j. Junge) — Transplantation des peroneus brevis auf die Basis des metatarsale I. — Ueberpflanzung des gracilis und semitendinosus auf die Patella. Resultat: Gang ohne Schiene nicht möglich, da Unterschenkel im Knie nicht aktiv zu strecken. Am Sprunggelenk muss die Arthrodese gemacht werden.

3. Hacken-Schlotterfuss (7j. Junge). — Ausser Peroneen die gesamte Unterschenkelmuskulatur gelähmt. — Operation: Transplantation des nervus tib. ant. auf den n. musculocutaneus, ferner der m. peroneuslongussehne auf die Achillessehne. Resultat: Arthrodese nötig.

4., 5. u. 6. Pes valgus, Transplantation der beiden Peroneen auf die Basis des I. metatarsale. — Gutes Resultat.

Jopson meint bezgl. Fall 2 (Quadricepsüberpflanzung), dass es zweckmässiger sei, sämtliche inneren Beuger auf die Patella zu transplantieren. Davis hält den semitendinosus für ausreichend.

Ewald-Hamburg.

Digitized by Google
Original from UNIVERSITY OF MICHIGAN
Generated on 2019-06-08 18:05 GMT / http://hdl.handle.net/2027/mdp.39015073447636
Public Domain in the United States, Google-digitized / http://www.hathitrust.org/access_use#pd-us-google

71) **H. Tubby.** Britische medizinische Gesellschaft. 76. Jahresversammlung zu Sheffield. 28.—31. Juli 1908.

Revue de chir. 1908. 11. p. 668.

Ueber die chirurgische Behandlung der Kinderlähmung

Nacheinander werden Tenotomie, Arthrodese und Sehnentransplantation besprochen. Bezgl. letzterer ist T. der Ansicht, dass die Langesche Methode (Naht der Sehne eines funktionsfähigen Muskels an einen neuen Insertionspunkt [Knochen]) einen Fortschritt bedeutet. Die verschiedenen Indikationen für die verschiedenen Behandlungsarten werden eingehend besprochen, ebenso die Nachbehandlung und die eventuellen Misserfolge. Die Resultate waren am besten beim paralytischen Klumpfuss (Transplantation des musc. tibialis ant. auf das Kuboid) und beim Plattfuss (peroneus longus oder brevis auf den Innenrand des Fusses) und beim Spitzfuss (Hälfte der Achillessehne auf den Fussrücken). Keinen Erfolg hatte T. mit der Ueberpflanzung des Peroneus longus auf die Achillessehne beim Hackenfuss. Bei Quadrizepslähmung ergab die Transplantation des Sartorius oder der Beuger in 50% der Fälle aktive Streckmöglichkeit.

An der oberen Extremität hat T. viermal den äusseren Trizepskopf auf den gelähmten Bizeps mit Erfolg transplantiert; in fünf Fällen von Radialislähmung hat er Dorsalreflexion der Hand dadurch erreicht, dass er den flexor carpi radialis und ulnaris mittels Seidenfäden verlängerte und ihre Wirkung auf den Handrücken (Basis des II. und IV. metacarpale) übertrug.

Nervenpfropfungen hat T. mehrfach versucht: eine Deltoideuslähmung hat er beseitigt durch Spaltung der V. Halswurzel und Pfropfen der einen Hälfte auf das periphere Ende der VI. Halswurzel. Ferner machte er in zwei Fällen von Hackenfuss durch Nervenanastomose den gastroknemius und soleus wieder funktionsfähig.

Ganz allgemein gesagt sind aber nach T's Ansicht die Indikationen für die Nerventransplantationen nur beschränkt.

Ewald-Hamburg.

72) **Le Conte.** Chirurgische Akademie in Philadelphia. 2. März 1908.

Revue de chirurgie 1908. 9, p. 453.

Bei einem 11jährigen Jungen, der einen rechtsseitigen kongenitalen Torticollis infolge Kontraktur des musk. sternocleidomastoideus hatte, der doppelt so voluminös und kräftig wie der linke war, resecierte Le C. den Nerven dicht vor seiner Eintrittsstelle um mehr als 1 cm. Heilung und volle Bewegungsfreiheit des Kopfes.

Ewald-Hamburg.

Digitized by Google
Original from UNIVERSITY OF MICHIGAN
Generated on 2019-06-08 18:05 GMT / http://hdl.handle.net/2027/mdp.39015073447636
Public Domain in the United States, Google-digitized / http://www.hathitrust.org/access_use#pd-us-google

73) **Codivilla** (Bologna). Sulla patogenesi della Scoliosi da Siringomielia.

Società medico-chirurgica di Bologna. 5. dic. 1907.

Es handelt sich um einen Fall von schwerster rechtsseitiger dorso-lumbaler Skoliose bei einem jungen Manne von 23 Jahren. Derselbe fiel im Alter von 13 Jahren von einem Wagen. Ausser oberflächlichen Kontusionen und leichten Schmerzen in verschiedenen Teilen des Körpers hatte er nicht über schwere Verletzungen zu klagen, so dass er allein aufstehen und mühelos ein grosses Stück Weg zurücklegen konnte. Nach einigen Monaten bemerkten die Eltern, dass der Junge den Rumpf nach links geneigt hielt. Von nun an hat die Deformität allmählich an Schwere zugenommen. Aus der objektiven Untersuchung des Pat. ergeben sich alle klassischen Symptome der Syringomyelie (Dissoziierung der Sensibilität, Steigerung der Patellarreflexe auf der einen Seite und fast Verschwinden auf der anderen, dystrophische Erscheinungen an den Extremitäten etc.). Inbezug auf die Rückgratdeformität rückt Codivilla die ganz spezielle Morphologie derselben ins Licht und bemerkt, dass er im vorliegenden Fall im Unterschied zu dem, was allgemein für die Genese der Syringomyelitischen Skoliose angenommen wird, glaubt, dass dieselbe nicht die Folge von dystrophischen Erscheinungen des Rückgrats, sondern des paralytischen Zustandes sei, in dem sich die Muskeln der konkaven Seite der Skoliose befinden. Aus funktioneller Notwendigkeit heraus hat sodann der Pat. den Rumpf nach der Seite der gelähmten Muskeln fallen lassen, da es ihm nur auf diese Weise gelingt, durch Spielenlassen der gesunden Muskeln der konvexen Seite freiwillig eine relative Korrektion der Deformität zu erzielen, was ihm unmöglich sein würde, wenn die Wirbelsäule nach der Seite der aktiven Muskeln geneigt wäre.

Das Röntgenogramm der Wirbelsäule bestätigt die Annahme, dass die Ursache der Skoliose ganz ausserhalb des Skeletts liegt, insofern es in den Wirbeln keine bemerkenswerten strukturellen Veränderungen zeigt.

Buccheri-Palermo.

74) **J. Young.** Chirurgische Akademie in Philadelphia. 3. Febr. 1908.

Revue de chir. 1908. 7. p. 203.

Y. stellt ein 11jähriges Mädchen vor, dem er vor vier Monaten wegen Osteomyelitis die ganze linke Clavicula subperiostal reseziert hatte. Die Röntgenphotographie zeigt schon jetzt eine Knochenregeneration. Vollkommene Funktionsfähigkeit in der linken Schulter.

Ewald-Hamburg.

Digitized by Google
Original from UNIVERSITY OF MICHIGAN
Generated on 2019-06-08 18:05 GMT / http://hdl.handle.net/2027/mdp.39015073447636
Public Domain in the United States, Google-digitized / http://www.hathitrust.org/access_use#pd-us-google

75) **W. S. Spencer.** Kgl. Medizinische Gesellschaft in London.

Revue de chir. 1908. 10. p. 537.

Ein 35jähriger Mann litt an einer schon 3 1/2 Monate bestehenden Luxatio humeri subcoracoidea. Sp. legte von hinten her die Kapsel frei, entfernte einen Teil der verdickten Pfanne und der Kapsel, ohne irgendwelche Muskeln und Gefässe zu verletzen und renkte den Humeruskopf dann nach Kocher ein. Gutes Resultat. Die Vorteile dieser Methode, das Gelenk von hinten her freizulegen, sind Schonung der Muskeln, Nerven und Gefässe und Vermeiden eines leeren Raumes, so dass keine Drainage nötig ist und die Wunde p. p. i. heilen kann.

Ewald-Hamburg.

76) **Willy Meyer.** Chirurgische Gesellschaft in New-York. 12. Febr. 08.

Revue de Chir. 1908. 7. p. 200.

Bei einer habituellen Schulterluxation, die seit 4 Jahren im Anschluss an eine traumatische Verrenkung immer wieder auftrat, legte M. die Kapsel frei und faltete sie in der Längsrichtung. Seit 19 Monaten kein Rezidiv. **Ewald**-Hamburg.

77) **Samter.** Verein für wissenschaftliche Heilkunde in Königsberg i. Pr. 11. I. 1909.

Berl. klin. Woch. 1909. 4, p. 183.

Bei einem 50j. Mann, bei dem nach einer Humerusluxation der musc. deltoideus 8 Monate lang reaktionslos blieb, wurde ein plastischer Ersatz des Deltoideus durch die klavikulare Portion des M. pectoralis major vorgenommen. Schon 19 Tage nach der Operation konnte Pat. den neugebildeten Deltoideus willkürlich innervieren. Jetzt kann er den Arm aktiv um etwa 40° über die Wagerechte erheben.

Diskussion: Lichtheim kann sich von einer Deltoideuswirkung nicht überzeugen. Er sehe nur Serratuswirkung.

Samter meint, dass die Schulterblattmuskeln erst nach dem Deltoideusersatz in Wirkung treten können.

Lexer sagt, man hätte noch eine Verpflanzung des Trapezius auf den Deltoidens hinzufügen sollen. **Ewald**-Hamburg.

78) **Alglave.** Société anatomique et clinique de Paris (chir. Abt. 1907).

Arch. génér. de Chir. 1908. 12. p. 615.

A. teilt einen Fall von grossem Osteom des musc. brachialis int., sowie Exostose am Olecranon mit, entstanden 2 Jahre nach einer Ellenbogenluxation nach hinten. **Ewald**-Hamburg.

Digitized by Google

Original from UNIVERSITY OF MICHIGAN

Generated on 2019-06-08 18:05 GMT / http://hdl.handle.net/2027/mdp.39015073447636
Public Domain in the United States, Google-digitized / http://www.hathitrust.org/access_use#pd-us-google

79) **Rossi** (Mailand). Il meccanismo di riduzione nelle fratture trasversali dell' estremo inferiore dell' omero.

Società Milanese di medicina e biologia. 30. giugno 1908.

Redn. berichtet über einige Fälle von suprakondylärer Läsion des Humerus und zeigt durch Röntgenogramme von persönlichen Fällen, wie sich eine vollkommene Verheilung der Fragmente durch eine forzierte Beugung im Ellenbogengelenk erzielen lässt, wenn das untere Fragment nach hinten verschoben ist, durch dauernden Zug mit Gewichten bei Extension der Extremität, wenn das untere Fragment nach vorn verschoben ist. Er erklärt die Wirkungsweise dieses Verfahrens und empfiehlt es als das einzige, welches die vollkommene Verheilung der Fragmente garantieren kann. **Buccheri**-Palermo.

80) **Perriol.** Société de médecine de Grenoble. 30. VI. 1908.

Revue de chir. 1908. Nr. 11, p. 648.

P. hat bei einer Olekranonfraktur den Arm in Streckstellung eingegipst und, um den Triceps zu massieren, an der Streckseite ein Fenster in den Verband geschnitten. Nach 3 Wochen gutes Resultat, keine Tricepsatrophie, keine Steifigkeit. Man kann also auch ohne sofortige funktionelle Behandlung (Lucas — Champonnière) gute Erfolge erzielen. **Ewald**-Hamburg.

81) **Gayet.** Société de chirurgie de Lyon. 27. II. 1908.

Revue de chir. 1908. 4, p. 375.

G. stellt einen Mann von 25 J. vor, dessen rechter Vorderarm durch Ueberfahren schwer verletzt war. Es trat in der Folgezeit eine Gasgangrän ein. Trotzdem konnte der Arm erhalten und durch spätere orthopädische Massnahmen (Durchmeisselung und Glättung der zusammengewachsenen Elle und Speiche) wieder durchaus brauchbar gemacht werden. **Ewald**-Hamburg.

82) **S. Taylor.** Chirurgengesellschaft in New-York, 8. IV. 1908.

Revue de Chirurgie 1908. Heft 11, p. 654.

T. bespricht in extenso die Volkmannsche ischämische Muskellähmung. Er stellt ein 4jähriges Kind vor, das im Anschluss an eine Humerusfraktur, die mit Gipsverband behandelt wurde einen grossen Abszess an der Beugeseite des Unterarms bekam. Allmählich bildete sich die Deformität mit Klauenhand heraus. Nachdem 13 monatige Massage u. s. w., auch Freilegen des nervus radialis an der Bruchstelle erfolglos blieben, wurden die narbig zusammenge-

Digitized by Google
Original from UNIVERSITY OF MICHIGAN
Generated on 2019-06-08 18:05 GMT / http://hdl.handle.net/2027/mdp.39015073447636
Public Domain in the United States, Google-digitized / http://www.hathitrust.org/access_use#pd-us-google

wachsenen Beugesehnen freigelegt und isoliert. Ferner Kontinuitätsresektion von Ulna und Radius um 2 cm, wodurch die völlige Dorsalflexion der Hand und Streckung der Finger ermöglicht wurde. Die Knochen wurden mit passenden Aluminiumröhren vereinigt. Heilung p. p. i. Acht Monate nach der Operation waren die trophischen Störungen verschwunden, Beugung und Streckung der Hand und der Finger bessert sich ganz allmählig.

T. konnte 59 Fälle aus der Lit. zusammenstellen (zweimal eine ähnliche Kontraktur an den Beugern des Unterschenkels). Der Grund der Ischämie war in 80 % ein zu einger Gipsverband bei Humerus — oder Unterarmfraktur. In den übrigen Fällen Verletzung der art. brachialis, ferner Thrombose, wodurch Nekrose und Eiterung hervorgerufen (in 60 % aller Fälle). Der Beginn der Ischämie ist immer rapid zunehmende Schwellung, Cyanose, Schmerzen, Herausbildung der Kontraktur an Fingern und Hand, Funktionslosigkeit.

Therapeutisch kommt Verkürzung der Knochen oder Verlängerung der Beugesehnen in Betracht. T. gibt der ersteren Methode wegen der Einfachheit den Vorzug.

Blake hat 3 Fälle von ischämischer Kontraktur beobachtet. Bevor man zur Knochenverkürzung schreitet, soll man mehrere Monate lang die unblutige orthopädische Behandlung versuchen.

Ewald-Hamburg.

83) **Destot.** Société de chirurgie de Lyon. 2. April 1908.
Revue de chir. 1908. 5, S. 725.

D. teilt Fälle von Verletzungen des Handgelenks und der Handwurzel mit, die die verschiedenen Möglichkeiten der Bänder- und Knochenverletzungen zeigen. Neben Radiusbrüchen und einfachen Distorsionen kommen Luxationen, Brüche des os naviculare und os lunatum (15 Fälle!) isoliert oder vergesellschaftet mit anderen Brüchen vor. Welche Verletzung zu Stande kommt, hängt von der Haltung der Hand beim Unfall ab. Nervöse Störungen sind häufig. D. sowie Gangolphe sprechen sich für die unblutige Behandlung aus.

Ewald-Hamburg.

84) **Delbet.** Société de Chirurgie de Paris. März 1908.
Revue de Chirurgie 1908. 5, p. 715.

Beim Fall auf die stark dorsalflektierte Hand kommt es keineswegs immer zu der typischen Radiusfraktur, sondern wie die von D. zusammengestellten 129 Fälle beweisen, häufig auch zu typischen Dislokationen im Handgelenk, resp. der Handwurzel. Nach den Versuchen an der Leiche handelt es sich um eine dorsale Luxation

Digitized by Google
Original from UNIVERSITY OF MICHIGAN
Generated on 2019-06-08 18:05 GMT / http://hdl.handle.net/2027/mdp.39015073447636
Public Domain in the United States, Google-digitized / http://www.hathitrust.org/access_use#pd-us-google

des os capitatum, das die distale Karpalknochenreihe ev. zusammen mit dem os triquetrum und abgerissenen Teilen des os semilunare und naviculare mit dislocieren kann. Der Hauptteil des os lunatum bleibt am Radius und verhindert die Volarflexion, sowie die freie Beweglichkeit der Finger. In 41 Fällen waren auch nervöse Störungen vorhanden (n. medianus oder seltener der n. ulnaris). Die Prognose ist ernst, wenn die Hand sich selbst überlassen bleibt: von 40 unbehandelten Fällen waren 27 Hände völlig funktionsunfähig. Die Exstirpation des os lunatum ist die Operation, die die günstigsten Resultate zeitigt.

Ewald-Hamburg.

85) **Royal Whitman,** Chirurgengesellschaft in New-York. 8. April 1908.

Revue de Chirurgie 1908. 11, p. 651.

R.-W. hat bei einem 10 jährigen Knaben eine Coxa vara in der von ihm geübten Weise behandelt: Abtragung der Spitze des Trochanter major, Immobilisation des Beines in Abduktionsstellung. Gutes Resultat. (Demonstration.) **Ewald**-Hamburg.

86) **Biondi** (Siena). Proposta di una nuova cura in casi di coxite avanzata.

XXI. Congresso della Società italiana di chirurgia 1908.

Redn. stellt einen Pat. vor, bei dem eine seit 11 Jahren dauernde rechtsseitige tuberkulöse Koxitis spontan mit Luxation nach hinten geheilt war.

In Anbetracht der aus dieser Beobachtung, die Redner seit zehn Jahren verfolgt, sich herleitenden Belehrungen sowie der ungenügenden operativen Resultate bei verschiedenen seiner Fälle, die mit der typischen Resektion des Hüftgelenks und darauffolgender Einpassung des Kopfes des bleibenden Femurendes in die Gelenkpfannenhöhle operiert worden waren, behält Redner für die Fälle von beginnender Koxitis zwar die Immobilisierung und allgemeinen Kuren vor, schlägt dagegen für die vorgeschrittenen Fälle vor, denselben Weg zu befolgen, auf dem der Krankheitsprozess spontan zu verheilen strebt, nämlich die pathologische Luxation auf das Darmbein zu begünstigen. So wird die Gravitation des Rumpfes auf der Gelenkpfanne und auf dem erkrankten oder zur Erkrankung disponierten Femurende vermieden.

Buccheri-Palermo.

Digitized by Google
Original from UNIVERSITY OF MICHIGAN
Generated on 2019-06-08 18:05 GMT / http://hdl.handle.net/2027/mdp.39015073447636
Public Domain in the United States, Google-digitized / http://www.hathitrust.org/access_use#pd-us-google

87) **Piquand** u. **Dreyfus.** Société anatomique et clinique de Paris (chir. Abth. 1907).

Arch. génér. de chir. 1908. 12. p. 619.

Sechs Monate nach einer starken Kontusion der linken Hüftgegend bildete sich ein grosser Tumor an der Aussenseite des Oberschenkels, der sich bei der Operation als ein Osteom des tensor fasciae latae darstellte. Dasselbe durchsetzte die ganze Dicke des Muskels. — Morestin hat einen analogen Fall operiert.

Ewald-Hamburg.

88) **Müller.** Rostocker Aerzteverein. 6. Juni 1908.

Deutsche med. Woch. 1908. Nr. 47. p. 2051.

M. demonstriert ein Kniegelenksresektionspräparat einer 16jährigen, 6 Jahre mit Stauung und Jodoform-Injektionen behandelten Patientin. Nach anscheinend völliger Ausheilung plötzlich lokale Gebrauchsbehinderung, Operation, käsige Gelenktuberkulose mit Knochen-Knorpelzerstörung. M. schliesst daraus auf die Unzuverlässigkeit der konservativen Mittel. **Ewald**-Hamburg.

89) **Fasano** (Roma). Osteomielite della rotula.

XXI. Congresso della società italiana di chirurgia. Roma 27.—28. ott. 1908.

Es handelt sich um einen Fall von primärer Osteomyelitis der rechten Kniescheibe, in welchem dreimal eingegriffen werden musste: das erste Mal wegen Abszessen, die sich auf dem Oberschenkel derselben Seite gebildet hatten; das zweite Mal wegen Fraktur; das dritte Mal wegen Refraktur.

Beim zweiten Eingriff wird der osteomyelitische Herd freigelegt, der ausgekratzt und entfernt wird. Es wurde die Naht der Kniescheibe nachgeschickt. Beim dritten Eingriff zeigt die Kniescheibe komplizierten Splitterbruch. Anstatt die Exstirpation der Kniescheibe vorzunehmen, schritt Redn. zu einer besonderen Technik. Er inzidierte in Längsrichtung die Kniescheibendeckaponeurose in der ganzen Länge der Patella und enuklierte durch diese Längsinzision mit stumpfen Instrumenten nach und nach die Frakturfragmente. Darauf regulierte er die Ränder der zuerst gemachten Inzision derart, dass er sie in eine rhomboidale Inzision verwandelte, deren Ränder auf der Mittellinie vernäht wurden, wobei er darauf achtete, auf der Nahtlinie soviel ligamentöser Aponeurose als möglich zu fassen, um eine kräftige Verbindungssehne zwischen der Quadrizepssehne und der Patellarsehne zu bilden. Dieses Verfahren wurde ihm durch die Bedeutung eingegeben, welche in diesen Fällen die Erhaltung der ligamentösen Teile

Digitized by Google
Original from UNIVERSITY OF MICHIGAN
Generated on 2019-06-08 18:05 GMT / http://hdl.handle.net/2027/mdp.39015073447636
Public Domain in the United States, Google-digitized / http://www.hathitrust.org/access_use#pd-us-google

und besonders der seitlichen Aponeuroseanteile besitzt, in denen bekanntlich strecktüchtige von dem Vastus internus und dem Tensor fasciae latae kommende Fasern verlaufen. Das erzielte Resultat rechtfertigte den Eingriff, denn Pat. hatte nach fünf Monaten vollkommen normalen Gang und nach drei Jahren sind die Funktionsverhältnisse unverändert. Der Pat. ist imstande Treppen auf- und abzusteigen und dabei schwere Lasten auf den Schultern zu tragen. Der Gang ist physiologisch normal. Redn. legt Photographien und Radiographien vor.

Buccheri-Palermo.

90) **M. Hartwell.** Chirurgische Gesellschaft in New-York. 22. IV. 1908.

Revue de chirurgie 1908. 11. p. 659.

H. stellt einen 42jährigen Neger vor, der infolge einer alten, mangelhaft behandelten Patellarfraktur schwere Gehstörungen hatte Die Bruchstücke standen 9 cm auseinander. Operation: Da die Fragmente durch fibröse Stränge festgehalten wurden, so wurden diese durchschnitten, so dass nur noch eine Diastase von 3 cm blieb. Um die Fragmente völlig zur Berührung zu bringen, wurden die Quadrizepssehne und das lig. patellare durch einen Mförmigen Schnitt verlängert. Vereinigung der angefrischten Fragmente mittels Silberdraht. Seidendrainage, Gipsverband. Schon sechs Wochen nach der Operation war aktive Beugung und Streckung um 45° möglich.

Ewald-Hamburg.

91) **Günther.** Freie Vereinigung der Chirurgen Berlins. 13. Juli 1908.

Deutsche med. Woch. 1908. Nr. 47. p. 2051.

G. berichtet über 11 Fälle von Patellarfraktur, die im Virchowkrankenhause behandelt wurden. Von diesen konnten vier, die das gestreckte Bein noch aktiv heben konnten, mit Schienen und Heftpflastertestudines, nach einigen Tagen mit Massage des Quadrizeps, nach 3 Wochen mit medico-mechanischen Uebungen behandelt werden. Resultat bei dreien gut, der vierte gelangte nachträglich zur Operation. Die 7 anderen Fälle wurden sofort mit Seide genäht, dann Schiene oder Gips (14 Tage), dann Massage, vier Wochen nach der Operation medico-mechanische Behandlung. Am 70. Tage etwa Entlassung. Alle konnten ohne Stock oder Apparat gehen. Streckbewegung meist gut, Beugung behindert.

Im Anschluss daran wird ein Fall von Quadrizepszerreissung mitgeteilt. Der Quadrizeps wird an das Patellarperiost

Digitized by Google
Original from UNIVERSITY OF MICHIGAN
Generated on 2019-06-08 18:05 GMT / http://hdl.handle.net/2027/mdp.39015073447636
Public Domain in the United States, Google-digitized / http://www.hathitrust.org/access_use#pd-us-google

mit Katgut fixiert. Vollkommenes Resultat, nur beim plötzlichen schnellen Gehen verspürt Pat. einen blitzartigen Ruck an der Streckseite des Femur. **Ewald-Hamburg.**

92) **Willy Meyer.** Chirurgische Gesellschaft in New-York. 12. II. 08.
Revue de chir. 1908. 7. p. 199.

Nachdem M. vergebens versucht hatte, einen Tumor albus des Sprunggelenkes mit Fistel mittels Stauung zu behandeln, nahm er eine Talusexstirpation vor, reinigte das Gelenk und die Sehnenscheide der Peroneen von den Fungusmassen, füllte das Gelenk mit der Jodoformplombe und erreichte so ein vorzügliches Resultat. — Geringe Verkürzung. **Ewald-Hamburg.**

93) **Wharton.** Chirurgische Akademie in Philadelphia. 3. Febr. 1908.
Revue de chir. 1908. 7. p. 204.

Im Anschluss an eine Demonstration von drei Fällen schildert W. sein Vorgehen bei der Behandlung der Patellarfrakturen: 3 Tage nach der Verletzung Knochennaht mit Katgut, Kapselnaht, Hautnaht, Drainage (nach 3 Tagen entfernt), Gipsverband, der nach 1 Monat abgenommen wird; Massage, Uebungen, 6 Wochen nach der Operation Gehversuche an Krücken, in der 10. Woche Gang mit einem Stock, im 6. Monat geheilt. **Ewald-Hamburg.**

94) **Oelecker.** Aerztlicher Verein in Hamburg.
Biologische Abteilung. 16. II. 09.

Ö. zeigt ein Präparat eines nach Pirogoff amputierten Fusses, der hochgradige Veränderungen an Fusswurzelknochen und Gelenken zeigt (Knochenschwund und -hypertrophie, Knorpelusuren, Luxationen). Vor 5 Jahren war dem 25jährigen Manne wegen desselben Leidens der andere Fuss abgenommen worden. Der Mann erscheint sonst gesund, Tuberkulose, Lues, Sarkom war auszuschliessen, auch für Tabes ergab sich kein Anhaltspunkt, ebensowenig für Syringomyelie. O. kommt zu dem Resultat, dass es sich wohl doch um eine Arthropathie neurogenen Ursprungs handeln müsse (vielleicht Spina bifida occulta). Es werden Röntgenbilder dieses Falles sowie von tabischen Arthropathien demonstriert.

In der Diskussion erwähnt Preiser einen Fall von Arthropathie der Fussgelenke bei einem Patienten, bei dem erst nach einem Jahr tabische Symptome auftraten. Dann zeigt Pr. Röntgenbilder mit Heberdenschen Knoten an den Fingergelenken, die wahrscheinlich auch neuropathischer Natur seien. Sie werden bei Frauen, seltner

Digitized by Google
Original from UNIVERSITY OF MICHIGAN
Generated on 2019-06-08 18:05 GMT / http://hdl.handle.net/2027/mdp.39015073447636
Public Domain in the United States, Google-digitized / http://www.hathitrust.org/access_use#pd-us-google

beim Mann zur Zeit der Involution beobachtet, beginnen mit Oedem und Schmerzen und schwerer Beweglichkeit an den Fingern, und gehen in Knotenbildung und teilweise Versteifung über, ohne dass die Pat. jedoch später Schmerzen haben. Radiographisch findet man Knochenatrophie, sekundäre Arthritis deformans, Ausfraisungen unterhalb der Capitula phalangorum, sowie 1—2 stecknadelkopfgrosse Knochenschatten seitlich vom Gelenk. — Therapie: Pendeln, Bäder, Massage.

König zeigt eine Reihe von Röntgenbildern tabischer Fuss- und Kniegelenke. An einer Serie von Aufnahmen eines Falls wird die fortschreitende Erkrankung demonstriert. Charakteristisch ist für die tabische Arthropathie die Knochenerweichung sowie die Ossifikationen in Knochen, Muskeln und Bändern, die K. für typisch hält, während die Osteophytenbildung der Arthritis deformans eigentümlich ist. Doch sind beide Prozesse — namentlich in ihren Anfängen nicht auseinanderzuhalten.

Derselben Meinung sind Hänisch und Preiser.

Ewald-Hamburg.

95) **Wharton.** Chirurgische Akademie in Philadelphia. 3. Febr. 1908.
Revue de Chir. 1908. 7. p. 203.

W. hat drei Fälle von Fraktur der Tuberositas metatarsi V beobachtet, die in einem Gipsverband, der 14 Tage liegen blieb, heilten. Die Funktion des Fusses wurde durch die Fraktur nicht beeinträchtigt.

Young hat im Anschluss an eine Fraktur der Tuberositas metatarsi V eine Pseudarthrose und daraus folgende Metatarsalgie sich entwickeln sehen, so dass er operativ einschreiten musste. Die Prognose dieser Frakturen ist also nicht absolut günstig. **Ewald**-Hamburg.

Inhalt: Eine Armschiene aus Zelluloidstahldraht. Von Dr. B. Baisch in München. — **Ein orthopädischer Handschuh aus Zelluloidstahldraht.** Von Dr. W. Engelhard in München. (Originalmitteilungen.)

Bücherbesprechungen: Hoffa und **Wollenberg**, Arthritis deformans und sogenannter chronischer Gelenkrheumatismus.

Referate: 1) **Mathew**, Hereditäre Brachydaktylie. — 2) **Broca** u. **Barbet**, Hypertrophie der rechten Körperhälfte. — 3) **Lamy**, Hypertrophie der linken unteren Gliedmassen. — 4) **Lindenstein**, Anästhesierungs-Verfahren. — 5) **Fränkel**, Kinematographische Untersuchung des Ganges. — 6) **v. Baeyer**, Fremdkörper im Organismus. — 7) **Foustanos**, Die Biersche Methode aus Hippokrates Werken entnommen. — 8) **Dietrich**, Krüppelfürsorge und Staat. — 9) **Schanz**, Krüppelfürsorge und soziale Gesetzgebung. — 10) **Haglund**, Schwedische Krüppelstatistik. — 11) **Knottnerus**, Krüppelpflege in Holland. — 12) **Gallois** und **Bosquette**,

Digitized by Google
Original from UNIVERSITY OF MICHIGAN
Generated on 2019-06-08 18:05 GMT / http://hdl.handle.net/2027/mdp.39015073447636
Public Domain in the United States, Google-digitized / http://www.hathitrust.org/access_use#pd-us-google

Innenarchitektur der Knochen. — 13) **Findlay**, Rachitis-Aetiologie. — 14) **Lexer**, Knochenplastik. — 15) **Veit**, Gelenkmäuse. — 16) **Bibergeil**, 353 komplizierte Frakturen. — 17) **Takahaschi**, 57 komplizierte Frakturen. — 18, 19) **Lucas-Championnière**, **Tyrrel Gray**, Behandlung von Frakturen. — 20) **Peltesohn**, Operative Behandlung der Knochenbrüche. — 21) **Vanverts**, Fehlerhafte Frakturheilung. — 22) **Becker**, Extension am querdurchbohrten Knochen. — 23) **Stoettner**, Pseudarthrosen. — 24) **Hashimoto** und **So**, Pseudarthrosen-Behandlung von Schussverletzungen. — 25) **Pielicke**, Chronischer Gelenkrheumatismus. — 26) **Calot**, Tumor albus. — 27) **Porcile**, Multiple Muskel-Angiome. — 28) **Harris**, Neuritis des medianus und ulnaris. — 29) **Kölliker**, Sekundäre Sehnennaht. — 30) **Kilvington**, Regeneration durchtrennter Nerven. — 31) **Tubby**, Infantile Paralyse. — 32) **Evler**, Lederstreckverbände. — 33) **Kennedy**, Operation von spastischem Torticollis. — 34) **Depage**, Schmerzhafte Rippenverlagerung. — 35) **v. Foller**, Muskelkraft des biceps und brach. int. — 36) **Broca**, Verkürzung des Humerus. — 37) **Schlinck**, Subkutane Durchreissung des Musc. triceps brachii. — 38) **Eames**, Radius-Fraktur. — 39) **Brunn**, Schnellende Hüfte. — 40) **Guillaume-Lollis** und **Galvé**, Doppelte Koxitiden. — 41) **Bowlby**, 900 Fälle von Koxitis. — 42) **Tubby**, Coxa valga. — 43—46) **Helbing**, **Drehmann**, **Damany**, **Bade**, Behandlung der angeborenen Hüftverrenkung. — 47) **Edmonson**, Oberschenkelfraktur bei Neugeborenen. — 48) **Meissner**, Frakturen beider Femurkondylen. — 49) **Wrede**, Veraltete Kniescheibenbrüche. — 50) **Desguin**, Apparat zur Reposition und Fixation der Schrägfrakturen des Unterschenkels. — 51) **Nason**, Fuss-Luxation. — 52) **Abbot** und **Pingree**, Wiederherstellung normaler Fussstellung. — 53) **Hübscher**, Behandlung des kontrakten Plattfusses im Schlaf. — 54) **v. Oettingen**, Klumpfuss-Behandlung beim Säugling durch den praktischen Arzt. — 55) **Dillens**, Tarsektomie beim Klumpfuss. — 56) **Bérard** und **Rendu**, Hallux varus.

Aus Kongress- und Vereinsberichten: 57) Sitzung der Niederländischen orthopädischen Gesellschaft vom 29. November 1908 in Amsterdam. — 58) **Umber**, Gicht. — 59) **Jovane** und **Pace**, Einfluss der Nebennieren auf den Rachitismus. — 60) **Rocchini**, Osteomalacie. — 61) **Glässner**, Pagetsche Knochenerkrankung. — 62) **Carnot** und **Bonniot**, Exostosen an den Extremitätenknochen. — 63) **Pfister**, Peri- und paraostale Ossifikationen. — 64) **Vogelmann**, Behandlung isolierter tuberkulöser Knochenherde. — 65) **Kaposi**, Knochenzysten. — 66, 67) **Tusini**, **Heller**, Knochenplastik. — 68) **Bätzner**, Erfolge bei gonorrhoischen Gelenkentzündungen mit der Stauungsbehandlung. — 69) **Codivilla**, Sehnenüberpflanzung. — 70) **Ashhurst**, Kinderlähmung, behandelt mit Sehnenüberpflanzung und Nervennaht. — 71) **Tubby**, Chirurgische Behandlung der Kinderlähmung. — 72) **Le Conte**, Rechtsseitiger kongenitaler Torticollis. — 73) **Codivilla**, Dorsolumbale Skoliose. — 74) **Young**, Resektion der linken Clavicula wegen Osteomyelitis. — 75) **Spencer**, Luxatio humeri subcoracoidea. — 76) **Meyer**, Habituelle Schulterluxation. — 77) **Samter**, Plastischer Ersatz des Deltoideus. — 78) **Aiglave**, Osteom des musc. brach. int. — 79) **Rossi**, Suprakondyläre Läsion des Humerus. — 80) **Perriol**, Olekranonfraktur. — 81) **Gayet**, Gasgangrän am rechten Vorderarm. — 82) **Taylor**, Volkmannsche ischämische Muskellähmung. — 83) **Destot**, Verletzungen des Handgelenks und der Handwurzel. — 84) **Delbet**, Dislokationen im Handgelenk. — 85) **Whitman**, Coxa vara. — 86) **Biondi**, Tuberkulöse Koxitis. — 87) **Piquand** und **Dreyfus**, Osteom des tensor fasciae latae. — 88) **Müller**, Kniegelenksresektionspräparat. — 89) **Fasano**, Osteomyelitis der Kniescheibe. — 90) **Hartwell**, Gehstörungen nach mangelhaft behandelter Patellarfraktur. — 91) **Günther**, 11 Fälle von Patellarfraktur. — 92) **Meyer**, Tumor albus des Sprunggelenks. — 93) **Wharton**, Patellarfrakturen. — 94) **Oelecker**, Arthropathie neurogenen Ursprungs. — 95) **Wharton**, Fraktur der Tuberositas metatarsi V.

Originalmitteilungen, Monographien und Separatabdrücke wolle man an Prof. Dr. **O. Vulpius** in Heidelberg, Luisenstr. 1—3, oder an die Verlagsbuchhandlung **S. Karger** in Berlin NW 6, Karlstr. 15, einsenden.

Digitized by Google
Original from UNIVERSITY OF MICHIGAN
Generated on 2019-06-08 18:05 GMT / http://hdl.handle.net/2027/mdp.39015073447636
Public Domain in the United States, Google-digitized / http://www.hathitrust.org/access_use#pd-us-google

Zentralblatt
für
Chirurgische und mechanische Orthopädie
einschliesslich der gesamten Heilgymnastik und Massage.

Redigiert von
Prof. Dr. O. Vulpius
in Heidelberg.

Verlag von
S. Karger in Berlin
NW., Karlstrasse 15.

Monatlich erscheint ein Heft im Umfang von 48 Seiten. Preis des Jahrgangs Mk. 15,—. Zu beziehen durch die Post und durch alle Buchhandlungen des In- und Auslandes.

Bd. III. **Juni 1909.** **Heft 6.**

Der Gang des Menschen und die Fussgeschwulst.

Von Momburg, Stabsarzt beim Garde-Fussartillerie-Rgt. Mit 22 Tafeln und 8 Textfiguren. Berlin 1908. August Hirschwald.

Das kleine Buch stellt Band 25 der Bibliothek v. Coler dar, und ist dem Korpsarzt des Gardekorps Dr. Stechow zugeeignet. Es gibt ein umfassendes Bild der häufigen Erkrankung, die 1855 erstmals beschrieben und 1897 erst in ihrem Wesen richtig erkannt wurde.

Die ersten Abschnitte beschäftigen sich mit der Anatomie und Physiologie des Fusses bezw. des Ganges, ein Gebiet, auf dem Verf. experimentell durch Analyse von Trittspuren auf weichem Boden gearbeitet hat.

Weiter lässt er die ätiologischen Theorien Revue passieren. Für die Therapie lobt er besonders die heilungsbefördernde Wirkung der Stauungshyperämie und die Heissluftbehandlung.

Hinsichtlich der Prophylaxe urteilt er pessimistisch. Die Beseitigung des Parademarsches ist nicht erwünscht, da dieser die schlecht entwickelte Fussmuskulatur des modernen Menschen zu kräftigen und dadurch Fussverletzungen eher zu verhüten vermag.

Schädlich wirkt der Parademarsch nur dann, wenn er am Schluss einer anstrengenden Uebung der ermüdeten Truppe zugemutet wird.

Vulpius - Heidelberg.

1) **Bernardi** (Pisa). Modificazioni post-fratturali del sangue. Pisa. Tipogr. Editrice Mariotti 1907.

Verf. hat die histologischen Modifikationen studiert, die das Blut der Frakturierten erfahren kann.

Digitized by Google
Original from UNIVERSITY OF MICHIGAN
Generated on 2019-06-08 18:05 GMT / http://hdl.handle.net/2027/mdp.39015073447636
Public Domain in the United States, Google-digitized / http://www.hathitrust.org/access_use#pd-us-google

Nach einer Fraktur würden im allgemeinen folgende Modifikationen eintreten: Absolute Vermehrung der Leukozyten, proportioniert dem Alter des Frakturierten, der Bedeutung des verletzten Knochens, der Schwere der Verletzung. Die Vermehrung soll eine aufsteigende Kurve befolgen, welche 10—15 Tage nach geschehener Fraktur ihr Maximum erreicht, und dann eine abfallende Kurve bis zum Moment der Heilung. Was das Verhältnis der verschiedenen Leukozytenelemente angeht, so bekäme man das Ins-Spiel-treten einer gewissen Anzahl von Myelozyten, jedoch ohne stabile Beziehung zu der Art der Fraktur. Die vielkernigen neutrophilen, die grossen einkernigen und die Uebergangsformen vermehrten sich auf Kosten der Lymphozyten. Die eosinophilen Elemente neigen in den ersten Tagen der Fraktur zur Verminderung. Ihr sekundäres Verschwinden soll andererseits ein prognostisch ungünstiges Zeichen bilden.

Buccheri-Palermo.

2) **H. Ling Taylor** (New York). Present-day needs of an orthopedic service.

The americ. journ. of orth. surgery 1908. Bd. VI, 1.

Allgemeine Bemerkungen über die fortschreitende Entwicklung der Orthopädie, der immer weitere Grenzen gesteckt werden, wie z. B. an einigen Krankenhäusern schon frische Knochenbrüche den orthopädischen Abteilungen zugewiesen werden. Wichtige Fragen, wie die Neubesetzung des Hoffaschen Lehrstuhls in Berlin, die Errichtung von See- und Krüppelheimen, in denen zugleich Schul- und Handwerksunterricht erteilt wird, werden in der Rede, die die Einleitung zum 22. amerikanischen Orthopäden-Kongress bildet, berührt.

Ewald-Hamburg.

3) **Wilhelm Magnus.** Eine Familie mit sechs Fingern und sechs Zehen.

Norsk Magazin for Laegevidenskaben. Nr. 1. 1909. Pag. 47.

1. Generation: Der Stammvater hatte 6 Finger und 6 Zehen, die Frau war normal. Sie hatten 10 Kinder.

2. Generation: 9 von diesen 10 Kindern hatten 6 Finger und 6 Zehen. Nur ein Kind war normal. Nur über Nr. 5 hat man Erkundigungen. Dieser Nr. 5 hatte mit einer normalen Frau 5 Kinder.

3. Generation: Das älteste Kind war ein Knabe, der wieder 6-fingrig und 6-zehig war; der überzählige Finger und die Zehe waren 3-gliedrig. 5. und 6. Finger viel kürzer als die übrigen. Er war verheiratet, hatte aber keine Kinder.

Digitized by Google
Original from UNIVERSITY OF MICHIGAN
Generated on 2019-06-08 18:05 GMT / http://hdl.handle.net/2027/mdp.39015073447636
Public Domain in the United States, Google-digitized / http://www.hathitrust.org/access_use#pd-us-google

Nr. 2 war ein Mädchen, das als Kind starb; normal.

Nr. 3 normal, verheiratet, hat keine Kinder.

Nr. 4, Frau, 6 Finger und 6 Zehen; der 5. und 6. Finger viel kürzer als die übrigen, mit 3 Phalangen versehen. Es sind 6 Metakarpalknochen.

Nr. 5, Mann, 6 Finger und Zehen, unverheiratet gestorben.

Nr. 4 wurde mit einem normalen Mann verheiratet und hatte 5 Kinder.

4. Generation: Nr. 1 Frau, 6 Finger und Zehen, verheiratet, ohne Kinder.

Nr. 2, Mann, mit normaler Frau verheiratet. Die 5 ältesten Kinder 6 Finger und Zehen. Das jüngste, 6. Kind, normal.

Nr. 3, Frau, normal, mit normalem Mann verheiratet. Sie haben 2 normale Kinder.

Nr. 4, Frau, 6 Finger und Zehen; mit normalem Mann verheiratet. Sie haben 4 Kinder. Der älteste Knabe hat 6 Finger und Zehen; diese haben 3 Phalangen, sind aber sehr atrophisch und stehen nicht in Verbindung mit den Metakarpalknochen. Die darauf folgenden Kinder sind Zwillinge -- Mädchen — normal. Der letzte, ein Knabe, hatte 6 Finger, aber 5 Zehen.

Nr. 5, Mann, an der rechten Hand 6 Finger, an der linken 7 Finger, die 3 letzten sind verwachsen. Hat 5 normale Zehen.

Die Verhältnisse zwischen 6 und 5 Finger in jeder Generation stellten sich also:

Zu	der	2.	Generation	9	zu	1.
„	„	3.	„	3	„	2.
„	„	4.	„	4	„	2.
„	„	5.	„	7	„	5.

Es scheint, als ob die Missbildungen in den letzten 2 Generationen zum Verschwinden neigen. **Reinhardt-Natvig**-Kristiania.

4) **Aug. Thorndike** (Boston). The regeneration of bone from periosteum.

The americ. journ. of orthop. surg. 1908. IV. p. 455.

Drei Krankengeschichten von kleinen Kindern, denen wegen Tuberkulose resp. Osteomyelitis ein Drittel des Humerus- resp. Femurschaftes inkl. Kopf und Hals, einmal der ganze Fibulaschaft subperiostal entfernt wurde. Die Knochenneubildung wurde röntgenographisch kontrolliert und stellte demnach höchst vollkommene Knochenformen wieder her.

Digitized by Google
Original from UNIVERSITY OF MICHIGAN
Generated on 2019-06-08 18:05 GMT / http://hdl.handle.net/2027/mdp.39015073447636
Public Domain in the United States, Google-digitized / http://www.hathitrust.org/access_use#pd-us-google

Gelernt hat Th. weiter aus seinen Beobachtungen, dass man tuberkulöse Abszesse wegen der Gefahr der Sekundärinfektion möglichst ungeöffnet lassen soll. Die osteomyelitischen Knochen sollen zunächst drainiert werden; erst 6—8 Wochen später sind die Sequester zu entfernen, sind sie gross, sogar erst in 3—4 Monaten, bis sich eine neue Knochenschale um den toten Knochen gebildet hat. Bei der Sequestrotomie soll dann der grösste Teil der Lade bis auf eine dünne Spange entfernt und dann Periost an Periost gelegt werden, damit es einen soliden Zylinder gibt, der besser ist als ein mit Blut gefüllter Periostschlauch. Den ersten Schatten des neugebildeten Knochens sieht man 5—6 Wochen nach der Operation; erst nach Monaten und Jahren hat die Knochenproduktion ein Ende.

Ewald-Hamburg.

5) **Trappe** (Breslau). Die hysterischen Kontrakturen und ihre Beziehungen zu organisch bedingten Krankheitszuständen des Menschen.

Mitteil. a. d. Grenzg. der Med. u. Chir. 19. Bd. H. 3. S. 514.

Verf. berichtet in seiner Arbeit über Beobachtungen von Fällen hysterischer Kontraktur, die nach Beseitigung der ursprünglich reizauslösenden organischen Ursache bestehen blieb, und teilt die Krankengeschichten mit.

Die Körperhaltung, in der die Kontraktur sich entwickelt, ist keine unwillkürliche, sondern entspricht der Haltung, welche das erkrankte oder verletzte Glied aktiv oder passiv eine Zeit lang eingenommen hat.

Die hysterische Kontraktur entwickelt sich und bleibt bestehen auf Grund schmerzhaft sensibler Reize. Beim hysterisch veranlagten Individuum findet eine Ueberwertung sensibler Reize statt.

Die Muskelkontrakturen, denn um solche handelt es sich bei den hysterischen, stellen nur eine vermehrte aktive Spannungsentwickelung des Muskels vor, zu Veränderungen in der Muskelsubstanz kommt es dabei nicht, jedenfalls nicht ursprünglich.

Manhold-Heidelberg.

6) **Calcaterra** (Genova). Contributo alla conoscenza dei crampi professionali.

La Liguria medica. A. II, Nr. 11.

Durch die Erläuterung von vier klinischen Fällen von Berufskrampf glanbt Verf. beweisen zu können, dass die Vorstellung von dem rein funktionellen oder zentralen Ursprung dieser Krankheitsform nicht unbedingt angenommen werden kann.

Buccheri-Palermo.

Digitized by Google
Original from UNIVERSITY OF MICHIGAN
Generated on 2019-06-08 18:05 GMT / http://hdl.handle.net/2027/mdp.39015073447636
Public Domain in the United States, Google-digitized / http://www.hathitrust.org/access_use#pd-us-google

7) **Fritsch.** Das diffuse Riesenzellensarkom der Sehnenscheiden.

Beitr. z. klin. Chir. 60. Bd., S. 344.

Fall 1. 31jähriger Mann, der seit seiner Kindheit eine Geschwulst am inneren Knöchel bemerkt hat. Keine Schmerzen und Bewegungsstörungen. Der Tumor geht von den Sehnenscheiden aus. Die Sehne des flexor hallucis longus und Tibialis posticus sind fest mit dem Tumor verwachsen, der zwischen Tibia, Kalkaneus und Talus zapfenartig hineinragt. Exstirpation.

Fall 2. Allmählich entstand der Tumor bei dem 73jährigen Patienten innerhalb der letzten 20 Jahre; wobei besonders zuletzt starke Schmerzen auftraten. Anschwellung des unteren Drittels des Unterarms und in der Hohlhand. Die Tumoren sind prall gespannt und fluktuieren, so dass Diagnose auf Lipoma arborescens gestellt wird. Die Operation zeigt zahllose Fettträubchen, die aus der Wunde herausquellen und sämtliche Weichteile des Unterarms und der Hand umhüllen. Die Sehnen und Muskeln sind nicht durchwachsen, sondern nur durch den Druck atrophiert, z. T. sind die Sehnen aufgefasert. Mikroskopisch: Sarkoma gigantocellulare. Ablatio des Unterarms. Prognose quoad vitam gut, quoad functionem ungünstig, da die Fälle meistens zu spät in Behandlung kommen.

Meyer-Heidelberg.

8) **A. Dabisch** (Auscha-Deutschböhmen). Zur Aetiologie der Köhlerschen Knochenerkrankung.

Münch. med. Woch. 1908. 44. S. 2285.

Ein 3jähr. Knabe erkrankte unter immer heftiger werdenden Schmerzanfällen in der Gegend der unteren Epiphyse beider Schienbeine, später beider Kniee. Die Anfälle kamen nach längerem Gehen, Laufen, auch häufig vor stürmischem Wetter. Sie nahmen bei Bettruhe und lauen Umschlägen nach etwa 2—3 Stunden ab und waren am nächsten Tage völlig verschwunden. Dieses Spiel wiederholte sich während zweier Jahre alle 8 Tage bis 3 Wochen. Dann war die Krankheit spurlos verschwunden. D. beschuldigt mit Köhler eine während der Gravididät akquirierte Gonorrhoe der Mutter.

Ewald-Hamburg.

9) **F. Haenisch** (Hamburg). Ueber eine häufige, bisher anscheinend unbekannte Erkrankung einzelner kindlicher Knochen.

Münch. med. Woch. 1908. Nr. 46. S. 2377.

Vorgetragen in der biologischen Abteilung des ärztlichen Vereins in Hamburg. 27. X. 1908. Siehe Referat. **Ewald**-Hamburg.

Digitized by Google
Original from UNIVERSITY OF MICHIGAN
Generated on 2019-06-08 18:05 GMT / http://hdl.handle.net/2027/mdp.39015073447636
Public Domain in the United States, Google-digitized / http://www.hathitrust.org/access_use#pd-us-google

10) **Frank E. Peckham** (Providence). The treatment of some types of rheumatoid disease by means of physical therapeutics (electric light baths etc.).

The american journ. of orth. surg. 1908. April.

P. hat bei chronischem Gelenkrheumatismus sowie Arthritis deformans elektrische Lichtbäder, totale und lokale, mit nachfolgender kalter Abreibung und Vibrationsmassage angewandt, und mit dieser Methode vorzügliche Resultate erzielt. **Ewald**-Hamburg.

11) **Charles F. Painter** (Boston). The place of operative surgery in the treatment of chronic arthritis.

The americ. journal of orth. surg. 1908. April.

P. unterscheidet drei Arten von chronischer Arthritis: die infektiöse Polyarthritis, die atrophische oder rheumatoide und die hypertrophische Arthritis. — Der operative Eingriff kann bezwecken Entfernung von Entzündungsprodukten resp. Zotten oder Korrektion einer Deformität.

Die offene Inzision mit nachfolgender Auswaschung, sowie die Aspiration kommt namentlich bei der gonorrhoischen Arthritis in Frage, ferner bei traumatischen Arthritiden, wenn sie Neigung zu Fibrinbildung zeigen. Kommt es zu erheblicher Zottenwucherung, so muss die Arthrotomie mit Ausräumung des Gelenks gemacht werden. Bei der hypertrophischen Form der Arthritis hat die Arthrotomie nur bei freien Gelenkkörpern Zweck.

Zur Beseitigung von Deformitäten wird bei einer Kontraktur die Mobilisierung unter Anästhesie, eventuell mit Tenotomie der Beuger, angewandt. Besteht eine Ankylose, so ist die Osteotomie, das Brisement forçé oder eine Resektion nötig. Bei der hypertrophischen Form der Arthritis soll mit dem operativen Eingriff gewartet werden; gewöhnlich genügen Apparate.

Sehr wichtig ist in jedem Falle die Nachbehandlung, wobei immer die passiven und aktiven Bewegungen die Hauptrolle spielen. Die einzelne Manipulation darf dabei nicht so hart sein, dass eine reaktive Entzündung ausbricht, muss aber andererseits immer einen, wenn auch kleinen Fortschritt zeitigen. Eine im Gelenk bewegliche Schiene ist oft angebracht. Daneben kommen alle physikalischen Heilmethoden zur Anwendung. **Ewald**-Hamburg.

12) **Muggia** (Bologna). Alcune applicazioni ambulatorie di stasi alla Bier.

Gazzetta degli ospedali e delle cliniche. A. XXIX. Nr. 107.

Verf. wollte bei ambulatorischen Kranken mit relativ kurzen

Digitized by Google
Original from UNIVERSITY OF MICHIGAN
Generated on 2019-06-08 18:05 GMT / http://hdl.handle.net/2027/mdp.39015073447636
Public Domain in the United States, Google-digitized / http://www.hathitrust.org/access_use#pd-us-google

Sitzungen sehen, welche Resultate durch Anwendung der Bierschen Stauung zu erzielen wären. Die Kranken, an denen er seine Untersuchungen anstellte, waren teils mit akuten Läsionen, teils mit chronischen Formen, teils auch mit postoperativen Gelenkläsionen behaftet.

In fast sämtlichen Fällen hat die Anwendung der Bierschen Stauung befriedigende Resultate gegeben. Stets wurde nicht nur die Heilung oder wenigstens die Beschränkung des Krankheitsprozesses erzielt, sondern bei den akuten Formen die Dauer des Prozesses abgekürzt und jene Folgezustände, die Gelenkrigiditäten und Ankylosen, vermieden, die recht häufig auch die leichtesten Krankheitsformen zu schweren machen. **Buccheri**-Palermo.

13) **Klotzer.** Zur Kasuistik, zum Wesen und zur Genese der Osteoarthropathie hypertrophiante (Marie).

Diss. Leipzig 1909.

K. stellt, nachdem er die bisher in der Literatur veröffentlichten Fälle wiedergegeben hat, folgende Schlusssätze auf:

1. Die Osteoarthropathie hypertrophiante ist als der Ausdruck einer allgemeinen, die einseitige Form als der Ausdruck einer lokalen Intoxikation aufzufassen.

2. Die einseitige Form — bisher nur in Abhängigkeit von Aneurysmen der Art. subclavia bezw. ihrer benachbarten Gefässabschnitte beobachtet — ist vielleicht zweckmässig als Osteoarthr. hypertroph. aneurysmatique zu bezeichnen.

3. Zum Zustandekommen der Difformität ist eine persönliche individuelle Disposition notwendig.

4. Alle die gewebliche Widerstandskraft schwächenden Potenzen (Grundkrankheit und berufliche Ueberanstrengung der Extremitäten; Zirkulationsstörungen; Neuritis; Trauma; Lues; Alkoholismus etc.) — soweit sie nicht vermöge toxischer Wirkung ätiologisch selbstständig — sind als genetische Hilfsmomente anzusehen.

Blencke-Magdeburg.

14) **Malis** (Basel). Die Kutandiagnose der Tuberkulose bei chirurgischen Leiden.

Deutsche Zeitschr. f. Chir. 1908. 93. Bd. 3. Heft. S. 252.

Die Pirquet'sche Kutanreaktion ist fast nur an inneren Kranken erprobt worden.

Verf. beschreibt genau die von ihm vorgenommenen Pirquetschen Impfungen an chirurgischen Tb-suspekten Patienten und kommt

Digitized by Google
Original from UNIVERSITY OF MICHIGAN
Generated on 2019-06-08 18:05 GMT / http://hdl.handle.net/2027/mdp.39015073447636
Public Domain in the United States, Google-digitized / http://www.hathitrust.org/access_use#pd-us-google

ausser der Bestätigung vieler Sätze zu Gunsten der Pirquet-Reaktionen, die schon von Internen aufgestellt worden sind, zum Resultat, dass die chirurgischen Tuberkulösen im allgemeinen viel heftiger reagieren als die Lungentuberkulösen, und meist eine Reaktion zeigen, die bei jenen als seltene und ungewöhnlich starke beschrieben wird.

Manhold - Heidelberg.

15) **Wolff Eisner** und **J. Brandenstein** (Berlin). Ueber Ergebnisse der lokalen Tuberkulinreaktion (Konjunktival- und Kutanreaktion an chirurgischen Kranken, speziell bei Kindern.

Mitteil. a. d. Grenzg. d. Med. u. Chir. 19. Bd., H. 3, S. 381.

Die Verf. fanden, dass, wie auch bei inneren Kranken, bei chirurgischen die positive Konjunktivalreaktion eine aktive Tuberkulose und nur eine solche anzeigt, die positive Kutanreaktion auch bei latenter Tuberkulose vorkommt.

Bei Kindern war im allgemeinen die Konjunktivalreaktion schwer auszuführen wegen des Weinens (Ausschwemmung des Tuberkulins); andererseits die Beurteilung des Ausfalls auch durch die infolge Weinens vorgetäuschte Rötung erschwert. Die Konjunktivalreaktion ist bei genauer Beachtung der Technik und der Kontraindikationen vollkommen gefahrlos. Als Kontraindikationen gelten Vorhandensein von Augenkrankheiten, besonders tuberkulöser Natur; ferner: schon vorgenommene Impfung desselben Auges.

Neben der konjunktivalen empfehlen Verf. stets auch die kutane Reaktion auszuführen.

Die diagnostischen und prognostischen Schlussfolgerungen der beiden Reaktionen kommen ebenso den Chirurgen, wie den Internen, zu gute — dies ist der Schluss, zu dem die Verf. auf Grund ihrer Beobachtungen kommen.

Bei Skrophulose fanden sie bei erethischen Formen eine positive, bei torpiden eine negative Ophthalmoreaktion.

Manhold-Heidelberg.

16) **Vogel** (Dortmund). Ueber Gelenktuberkulose.

Deutsche Zeitschr. für Chir. 97. Bd. 1.—2. H., p. 1.

Mit Erläuterung durch Kurven gibt Verf. eine Statistik über Gelenktuberkulose an Hand von 349 von ihm selbst am Johannesspital zu Bonn im Verlauf von 9 Jahren behandelten Fälle.

Digitized by Google
Original from UNIVERSITY OF MICHIGAN
Generated on 2019-06-08 18:05 GMT / http://hdl.handle.net/2027/mdp.39015073447636
Public Domain in the United States, Google-digitized / http://www.hathitrust.org/access_use#pd-us-google

In einer allgemeinen Uebersicht geht er auf Aetiologie und Therapie der Gelenktuberkulose ein, in einem speziellen Teil nimmt er ausführlich die von ihm behandelten Fälle von Hüft-, Knie-, Fuss-, Schulter-, Ellenbogen- und Handgelenkstuberkulose durch. Als Anhang bespricht er die wechselnden Resultate der Stauungshyperämie nach Bier. **Manhold**-Heidelberg.

17) **Bernabeo** (Napoli). Sulla „cura Bernabeo" nella tubercolosi chirurgica.

Il Tommasi. A. III, Nr. 18.

Die Arbeit ist im grossen und ganzen die nachstehende. In jedem Fall von Gelenktuberkulose macht Verf., welches auch immer das befallene Gelenk sein möge, auch die Immobilisierung mit gefenstertem Gipsverband. Die Injektion erfolgt intraartikulär, begonnen wird mit $^1/_4$ Spritze, und wie sich der Organismus daran gewöhnt, wird auf 2 ccm gestiegen. Ausgezeichnete Resultate.

Buccheri-Palermo.

18) **Bernabeo** (Napoli). Contributo alla cura della tubercolosi chirurgica.

La Riforma medica. A. XXIV, Nr. 25.

Seit einigen Jahren greift Verfasser nicht mehr operativ ein, sondern sorgt für Steigerung der Leukozytose, welche bekanntlich die Reaktion ist, die der Organismus dem Eindringen jeder Krankheit entgegenstellt.

Unter den Substanzen, deren Vermögen zur Steigerung der Leukozytose experimentell erprobt wurde, fand er den Blutegelsaft, welcher kombiniert mit Asa foetida und Menthol schmerzlos injiziert werden kann.

Er bringt viele Krankengeschichten von schweren multiplen tuberkulösen Affektionen, bei denen er in kurzer Zeit absolute Heilung erzielte. **Buccheri**-Palermo.

19) **R. Horánd** (Lyon). Tuberculose sclérosante. Rheumatisme tuberculeux articulaire. — Camptodaktylie. — Inflexion permanente du petit doigt d'origine tuberculeuse, et exostose de la tubérosité antérieure du tibia droit.

Revue d'orthop. 1908. Juli. p. 289.

Der Fall eines 23j. Mannes, der eine langsam zunehmende Beugekontraktur im I. Interphalangealgelenk des rechten kleinen Fingers und rheumatische Erscheinungen in anderen Fingergelenken,

Digitized by Google
Original from UNIVERSITY OF MICHIGAN
Generated on 2019-06-08 18:06 GMT / http://hdl.handle.net/2027/mdp.39015073447636
Public Domain in the United States, Google-digitized / http://www.hathitrust.org/access_use#pd-us-google

sowie auch in einigen grossen Gelenken hat, soll beweisen, dass die Kontraktur nicht Folge einer Knochenveränderung ist, sondern das Resultat eines tuberkulösen sklerotischen Prozesses der Weichteile. Das Röntgenbild zeigt intakte Knochen. Weshalb die Weichteilretraktion gerade tuberkulösen Ursprungs sein soll, ist aus der Darstellung nicht ersichtlich. **Ewald**-Hamburg.

20) **Leopold Freund.** Die Röntgenbehandlung tuberkulöser Osteoarthritiden.

Wiener med. Wochenschr. 1908. Nr. 43—45.

Verf. erörtert mit Anführung zahlreicher eigener günstiger Erfahrungen und mit reichlichen Literaturnachweisen die Indikationen und Technik der Röntgenbehandlung tuberkulöser Knochen- und Gelenkerkrankungen. Die Methode bietet insbesondere dann Aussichten auf radikale, schnelle Erfolge, wenn es sich um oberflächlich gelegene kariöse Herde kleiner Knochen und Gelenke handelt, wenn die Synovia gar nicht oder nur wenig an der Erkrankung mitbeteiligt ist und wenn keine Retention von Eiter und Knochentrümmern stattfindet. Wichtig ist die chirurgische Nebenbehandlung (Eröffnung von Abszessen, richtige Stellung des kranken Teiles etc.). **Spitzy**-Graz.

21) **E. W. Ryerson** (Chicago). Blastomycosis; report of two cases resembling bone tuberculosis.

The americ. journ. of orth. surg. 1908. Bd. VI, 1.

In den beiden Fällen, die Männer in den zwanziger Jahren betrafen, bildeten sich an Lungen, Haut, Knochen und Gelenken in schleichender Weise Erscheinungen heraus, die völlig tuberkulösen Erkrankungen glichen. Erst als der Eiter, der aus den Gelenken durch Aspiration gewonnen war, mikroskopisch untersucht wurde, konnte die Diagnose: „Blastomycose" gestellt werden. Da diese gewöhnlich nur an der Haut auftritt, war ein diagnostischer Irrtum verzeihlich. **Ewald**-Hamburg.

22) **Pudor** (Leipzig). Die Kunst des Atmens.

Zeitschr. für physik. und diätet. Therapie. XII. Bd., 11. H., p. 678.

P. weist auf die Wichtigkeit des richtigen Atmens hin bei allen sportlichen Uebungen und führt als leuchtendes Beispiel die alten Griechen an. Bei jedem Unterricht in Schwimmen, Turnen etc. sollte der Lernende gleich bei Anfang der Uebungen dazu angehalten werden, tief und regelmässig zu atmen. Dadurch würde dem allgemein üblichen Unfug, bei irgend einer beginnenden Körper-

Digitized by Google
Original from UNIVERSITY OF MICHIGAN
Generated on 2019-06-08 18:06 GMT / http://hdl.handle.net/2027/mdp.39015073447636
Public Domain in the United States, Google-digitized / http://www.hathitrust.org/access_use#pd-us-google

anstrengung erst den Atem anzuhalten, gesteuert werden, auf diese Weise die Kohlensäureanhäufung im Blut und deren Folgen für den Körper vermieden werden. **Manhold** - Heidelberg.

23) **Bayer** (Prag). Ueber eine schwache Stelle bei Turnern.
Med. Klinik 1909. Nr. 6, p. 207.

Verf. glaubt an die Möglichkeit eines Zusammenhanges turnerischer Traumen mit bestimmter Lokalisation von Erkrankungen; er wurde in dieser Annahme bestärkt durch zwei Beobachtungen seiner Praxis.

In dem einen Fall handelte es sich um einen 25jährigen Turnlehrer, der an einem Tumor duodeni litt, welcher sich bei der Sektion als Sarkom der retroperitonealen Lymphdrüsen erwies.

Die turnerischen Traumen hatten entweder einen locus minoris, resistentiae geschaffen, wenn nicht die Entstehung der Geschwulst angeregt.

Im zweiten Fall handelte es sich um einen passionierten Turner, der an Thrombose der Gefässe des Mesenteriums der obersten Dünndarmschlingen nach Operation starb.

Als „schwache Stelle" bezeichnet Verf. den Hiatus aorticus und seine Umgebung. Die Organe sind hier an der hinteren Bauchwand fixiert. Zerrungen durch die Zwerchfellschenkel machen sich schon bei forcierter In- und Exspiration geltend, wie viel mehr bei starken Bewegungen des ganzen Rumpfes, wie es beim Turnen geschieht.

An dieser Stelle sind Insulte der hier entspringenden Gefässe (truncus coeliacus, vena portae), der retroperitonealen Lymphdrüsen, des Pankreas, Duodenum und des obersten Abschnittes des Dünndarmgekröses leicht denkbar. **Manhold** - Heidelberg.

24) **Fisch** (Wien-Franzensbad). Mechanische Herzregulation als Uebungstherapie bei Herzkranken.
Med. Klinik 1909. Nr. 7. p. 246.

Verf. empfiehlt einen von ihm konstruierten Apparat, der Brust- und Bauchatmung unterstützt, ohne starken Druck auf die betreffenden Partien auszuüben. Durch die vertiefte Respiration wird der Blutkreislauf befördert. Der Apparat ist nur durch eine Hand in Bewegung zu setzen, die andere ist frei zum Pulsfühlen etc.

Neben der Massage wird durch Kältewirkung (mittelst eines Kühlapparates) das Herz günstig beeinflusst. Die Anwendung des Apparates ist zu raten bei akuter und chronischer Herzmuskel-

Digitized by Google
Original from UNIVERSITY OF MICHIGAN
Generated on 2019-06-08 18:06 GMT / http://hdl.handle.net/2027/mdp.39015073447636
Public Domain in the United States, Google-digitized / http://www.hathitrust.org/access_use#pd-us-google

schwäche mit dyspnoischen Zuständen, Klappenfehlern, Herzmuskelerkrankungen, Wiederbelebungsversuchen, Stoffwechselanomalien; kontraindiziert ist er bei allen frischen Entzündungen.

Manhold - Heidelberg.

25) **J. Stitaj.** Ein Thermomassageapparat für den praktischen Arzt.

Wiener med. Wochenschr. 1908. Nr. 49.

St.'s Apparat besteht aus einer hohlen Metallwalze, welche mit warmem Wasser gefüllt und in der üblichen Art angewendet wird. Verf. bespricht die Indikationen zur Thermomassage.

Spitzy - Graz.

26) **W. G. Turner** (Montreal). Hyperaemia as a therapeutic agent.

The american journ. of orth. surg. 1908. April.

Nach Darlegung der bekannten von Bier aufgestellten Prinzipien der Stauungs- und Saughyperämie und seiner Technik, werden die Behandlungsdauer sowie einige von Bier erzielte Resultate mitgeteilt.

Ewald-Hamburg.

27) **Bernstein.** Zur Technik der Bandagenbehandlung der Brüche.

Zeitschr. f. ärztl. Fortb. 1908. Nr. 23.

B. hat unter Mitarbeit eines Berliner Bandagisten zwei Bruchbänder konstruiert, die allen Anforderungen gerecht werden. Die Vorzüge des einen, Multiform genannt, bestehen darin, dass sämtliche Teile einzeln auswechselbar sind, dass die Feder vierfach vor Rost geschützt ist, dass der Trikotbezug schweissaufsaugend und schweissverdunstend wirkt und dass die Pelotten in zwei Achsen, längs und quer, verstellbar sind. Da dieses Bruchband sich aber nur bei Brüchen von etwa Hühnereigrösse anwenden lässt, hat B. noch ein zweites konstruiert, das in drei stereometrischen Achsen verstellbar ist und das uneingeschränkt für alle Leisten- und Schenkelbrüche benutzt werden kann, sobald sich diese nur reponieren lassen. Sogar Brüche von Kindskopfgrösse werden durch dasselbe zurückgehalten. Die Pelottenform ist seiner Meinung nach Nebensache, Hauptsache ist und bleibt die Verstellbarkeit in zwei und drei Achsen. Der grösste Teil der Radikaloperationen lässt sich nach des Verf. Ansicht vermeiden bei Anwendung solcher Bruchbänder.

Blencke-Magdeburg.

Digitized by Google
Original from UNIVERSITY OF MICHIGAN
Generated on 2019-06-08 18:06 GMT / http://hdl.handle.net/2027/mdp.39015073447636
Public Domain in the United States, Google-digitized / http://www.hathitrust.org/access_use#pd-us-google

28) **Compton Riely** (Baltimore). Report of a case of chronic dislocation of the lower jaw, also presenting a simple device for maintaining reduction.

The american journal of orthop. surg. 1908. April, p. 477.

Eine 25 jährige Patientin litt nach einer mehrstündigen Zahnoperation schon seit 3 Jahren an einer habituellen Unterkieferluxation, die täglich mehrmals beim Essen, Lachen, Gähnen (auch im Schlaf!) auftrat. Da die Pat. deswegen keine festen Speisen mehr zu sich nehmen konnte, magerte sie stark ab, so dass unbedingte Hilfe nottat. R. passte einen federnden Drahtbügel über den Kopf an; die Enden des Bügels trugen je ein rundes Filzstück, die direkt einen Druck auf das Kiefergelenk ausübten. Die Luxation trat beim Tragen dieses Apparates nicht mehr auf. Nach einer längeren Massage- und Elektrizitätsbehandlung konnte sogar der Bügel weggelassen werden. **Ewald**-Hamburg.

29) **Orlowski** (Berlin). Ueber die kosmetische Umformung einer knorpeligen Nasendifformität durch Massage.

Med. Klinik 1909. Nr. 4, p. 134.

Die operative Nasenkosmetik ist beim Publikum unbeliebt, erstens wegen der zweifelhaften Resultate, zweitens wegen der grossen Kosten.

Verf. empfiehlt eine von ihm ausgebildete Methode der Nasenmassage zur Beseitigung einer bestimmten Difformität, der „Nasenspitzenblähung", die darauf beruht, dass die Cartilago triangularis und der laterale Schenkel der Cartilago alaris major miteinander verwachsen sind. Die Nüsternblähung ist unmöglich, weil gleichzeitig eine Schwäche oder Atrophie der Pars alaris des Musculus nasalis besteht.

Durch teils äussere, teils innere Massage wird an der Nase eine Rarefikation des Knorpels zustande gebracht, der Muskel gestärkt, mechanisch die Cartilago triangularis in mediale Position gebracht und die Cartilago alaris vom Nasenloch aus nach aussen gedrängt.

Einen befriedigenden Erfolg dieser Massage sah Verf. nach 2—3 Monaten. **Manhold**-Heidelberg.

30) **Joel E. Goldthwait.** A consideration of the round or stoop shoulder deformity.

The american journal of orthop. surg. 1908. April.

In der Kindheit nur eine Haltungsanomalie wird die hängende Schulter beim Erwachsenen ein ernsteres Leiden.

Digitized by Google
Original from UNIVERSITY OF MICHIGAN
Generated on 2019-06-08 18:06 GMT / http://hdl.handle.net/2027/mdp.39015073447636
Public Domain in the United States, Google-digitized / http://www.hathitrust.org/access_use#pd-us-google

Normal soll das Zentrum des Schultergelenks hinter der Körpermitte liegen. Werden nun die Schultermuskeln schwächer, so muss die Skapula sich nach vorn bewegen und flügelförmig abstehen. Ist dazu noch ein runder Rücken vorhanden, so ist die Neigung der Schulter, nach vorn zu fallen, noch grösser und veranlasst ihrerseits wiederum eine Verschlimmerung des runden Rückens. Das Nachvornfallen vollzieht sich nun im oberen Teil der Skapula mehr als im unteren, so dass der obere Teil nicht mehr mit dem Thorax in Berührung bleibt und daher — vorausgesetzt, dass der Knochen noch nachgiebig ist — nach vorn umgebogen wird. So kommt eine scharfe Abknickung des oberhalb der Gräte gelegenen Skapulateils zustande. G. bringt Bilder, die von der leicht und gleichmässig gebogenen normalen Skapula erheblich abweichen.

Wie anatomische Untersuchungen lehren, besteht überhaupt eine starke Variation in Grösse und Gestalt der Skapula, namentlich des oberen Winkels. Zum Teil ist dies durch den physiologischen Hochstand beim Embryo zu erklären, z. T. aber und häufiger durch die veränderte Stellung der Skapula wegen der Muskelschwäche (hervorgerufen durch Trauma, Lähmung, Beruf und Kleidung [Schulterträger!]). Manchmal wird über Schmerzen in der Schulter- und Nackengegend geklagt. Oft ist eine Bewegungsstörung in der Schulter vorhanden. Krepitation (Skapularkrachen) ist oft zu konstatieren und kommt nicht etwa von einer Bursitis her, da es keine nennenswerten subskapularen Schleimbeutel gibt.

Ther.: Präventivbehandlung bei Kindern (Kleidung!), Kleiderträger, die sich auf dem Rücken kreuzen, wodurch ein Druck auf die lateralen Schulterpartien vermieden wird. — Hat sich die hängende Schulter schon herausgebildet, so muss ein Korsett den Körper aufrecht- und die Schultern zurückhalten. Ist die Skapula noch nicht selbst deformiert, so genügt dies, um im Verein mit Uebungen, die die hintere Schultermuskulatur kräftigen, in 3 bis 4 Monaten normale Verhältnisse zu schaffen. G. wendet ein Korsett an, das in der Hauptsache dem Nyropschen Geradehalter entspricht. Bei noch bildungsfähigem Knochen kann die umgebogene Skapula durch einen federnden Stahlstreifen, der mit dem Korsett in Verbindung steht, an den Thorax angedrückt werden. Nach dem 15. Lebenjahre muss gewöhnlich die Deformität operativ beseitigt werden (Exstirpation des oberhalb der Gräte befindlichen gebogenen Skapulateils; nach 14 Tagen Uebungen der Arm- und Rückenmuskulatur).

Ewald-Hamburg.

Digitized by Google
Original from UNIVERSITY OF MICHIGAN
Generated on 2019-06-08 18:06 GMT / http://hdl.handle.net/2027/mdp.39015073447636
Public Domain in the United States, Google-digitized / http://www.hathitrust.org/access_use#pd-us-google

31) **E. Kirsch** (Magdeburg). Untersuchungen über habituelle Skoliose.

Archiv für Orthop., Mechanoth. und Unfallchirurgie. 1908. Bd. VII, 1. Heft.

K. hat an über 1000 Volksschulkindern Untersuchungen angestellt, die ihm zu folgenden Mitteilungen Anlass geben: Es ist sehr die Frage, ob aus einer habituellen Schiefhaltung eine schwere Verkrümmung werden kann. Die Belastungstheorie muss als alleinige Ursache der Skoliose angezweifelt werden. Es kommt auf jeden Fall ein rachitischer oder der Rachitis ähnlicher Prozess hinzu, der früher oder später erst in Erscheinung tritt resp. erkannt wird.

K. unterscheidet fixierte und nicht fixierte Skoliosen (bei letzteren gleicht sich die Torsion in Vorbeugehaltung aus). Er hat ca. 500 Kinder beim Eintritt in die Schule und ebensoviele beim Austritt untersucht. Aus den mitgeteilten Tabellen entnehmen wir, dass bei Mädchen beim Schulanfang 21,9 % Skoliosen gefunden wurden, beim Schulende 41,1 %. Bei Knaben sind die Zahlen 19 % und 21,4 %. Davon waren bei Mädchen 7,4 % (resp. 12,9 %) fixiert, bei Knaben 7,2 (resp. 6 %).

Der Einfluss der Schule ist im Anschwellen der Skoliosenzahl von ca. 20 % auf 30 % zu sehen, und zwar sind die Mädchen erheblich stärker beteiligt als die Knaben, namentlich bezüglich der unfixierten Skoliose. Die Zunahme der fixierten Skoliose beträgt bei Mädchen 5,5 %, bei Knaben 0 %. (Turnen?)

In therapeutischer Beziehung ergibt sich, dass man mit der Behandlung der Skoliose möglichst früh — noch vor der Schule — anfangen soll. K. legt den Hauptwert auf ein energisch redressierendes Lagerungsbett mit schrägen Gurten. Nach seiner Ansicht sollte das Gipsbett bei der Skoliose keine Anwendung finden.

Ewald-Hamburg.

32) **A. Schanz** (Dresden). Insufficientia vertebrae und Skoliose.

Berliner klin. Wochenschr. 1908. Nr. 43. S. 1923.

Sch. gelangt auf Grund seiner neuesten Untersuchungen zu folgenden Anschauungen:

In der Entwicklungsperiode jeder Skoliose tritt der Symptomenkomplex der Insufficientia vertebrae (beim Beklopfen der Dornfortsatzlinie Schmerzen, Druckschmerz an den Lendenwirbelkörpern, ausstrahlende Schmerzen) in die Erscheinung. Bei mangelhafter Untersuchung und ungenügender Aufnahme der Anamnese werden

Digitized by Google
Original from UNIVERSITY OF MICHIGAN
Generated on 2019-06-08 18:06 GMT / http://hdl.handle.net/2027/mdp.39015073447636
Public Domain in the United States, Google-digitized / http://www.hathitrust.org/access_use#pd-us-google

freilich diese Symptome sehr leicht übersehen. Sch. zieht nun folgenden Schluss: „Kann ich nachweisen, dass mit der aus einem Belastungsmissverhältnis hervorgehenden Skoliose regelmässig Beschwerden der Insufficientia vertebrae verbunden sind, so kann ich weiter schliessen, dass in diesem Belastungsmissverhältnis die Ursache jener Beschwerden gegeben ist, auch in Fällen, wo eine anatomische Formveränderung der Wirbelsäule noch nicht eingetreten ist."

Die im Wachsen begriffene Skoliose soll die erwähnten Schmerzstellen aufweisen, während in einen stationären Zustand getretene Skoliose ohne Schmerzstellen sein soll.

Die Fälle, bei denen das Bild der Insufficientia vertebrae sehr lebhaft in die Erscheinung tritt, vertragen die gymnastischen Uebungen sehr schlecht. Daher individualisierende Behandlung!

Stoffel - Heidelberg.

33) **Wollenberg.** Die Diagnose und Therapie der seitlichen Rückgratsverkrümmungen.

Zeitschr. f. ärztl. Fortb. 1909. Nr. 2.

Ausgehend von dem Gedanken, dass die schweren Formen der Skoliose seltener zur Beobachtung kommen werden, je mehr der praktische Arzt mit Rat und Tat sich an der Skoliosenfrage beteiligen wird, hat W. die vorliegende Arbeit geschrieben und in derselben von den beiden Fragen, der Diagnose und der Therapie, die Punkte hervorgehoben, welche das besondere Interesse des Praktikers verdienen. — Ich brauche wohl nicht näher darauf einzugehen, da ja in der lediglich für den Praktiker bestimmten Arbeit nichts neues für den Orthopäden zu finden ist.

Blencke - Magdeburg.

34) **E. H. Bradford** (Boston). Studies in the treatment of scoliosis.

The americ. journ. of orth. surg. 1908. April.

B. glaubt beim wachsenden Individuum durch permanent wirkenden Druck Rippen- und Wirbeldeformitäten heilen zu können. Vom Gipskorsett fordert er, dass es über die Schultern weggeht, da es sonst nicht nur nichts nützt, sondern sogar durch Verschieben des Verbandes einen Druck auf die Konkavität ausüben kann. Abnehmbare Korsetts müssen auch wirklich einen immer mehr sich steigernden Druck an einer gewollten Stelle hervorbringen. Ein Druck kann in der Hauptsache nur an den Rippen wirken, Becken

Digitized by Google
Original from UNIVERSITY OF MICHIGAN
Generated on 2019-06-08 18:06 GMT / http://hdl.handle.net/2027/mdp.39015073447636
Public Domain in the United States, Google-digitized / http://www.hathitrust.org/access_use#pd-us-google

und Hals müssen die Stützpunkte sein. Das Korsett, das B. beschreibt, korrigiert sämtliche Anamalien in mehr oder weniger befriedigender Weise. Es wird aus Zelluloid oder Leder über einem Modell gearbeitet und reicht vom Becken bis etwas unterhalb der Achselhöhle, ist vorn zum Schnüren eingerichtet, hat Schulterbänder und verschiedene Verstärkungs- und korrigierende Stahlstreifen.

Ewald-Hamburg.

35) **E. H. Bradford** (Boston). Simple methods in recording Scoliosis.

The american journal of orth. surg. 1908. April.

B. wendet zum Messen des Torsionswulstes Wachsstreifen an in ähnlicher Weise, wie Andere Bleistreifen benutzen. — Ein einfach konstruierter Messapparat ähnelt dem Mikuliczschen. — Ein drittes Verfahren besteht darin, dass der Patient mit dem Rücken dicht gegen eine Glas- oder durchsichtige Zelluloidplatte gelehnt steht, und nun die Umrisse seines Rückens genommen werden.

Ewald-Hamburg.

36) **Haglund** (Stockholm). Isolierte Frakturen der Processus transversi der Lendenwirbelsäule.

Deutsche Zeitschr. f. Chir. 96. Bd. 4.—6. H., S. 321.

Verf. beschreibt aus seiner Praxis der letzten sechs Jahre 5 Fälle, wo von ihm die Diagnose Fraktur eines Proc. transv. der Lendenwirbelsäule nach den Klagen der Patienten und durch palpatorischen Befund gestellt worden war. Die Diagnose wurde durch Röntgenbilder bestätigt.

Verf. will damit nur sagen, dass diese Verletzungen keine so grosse Seltenheit sind, als die sie von anderen Autoren bezeichnet wurden, und dass der praktische Arzt in vielen Fällen, die als Verstreckung bezeichnet werden, wo Funktionsstörungen und Schmerzen im Rücken vorhanden sind, auch die Diagnose „isolierte Fraktur eines Proc. transversus“ in Betracht ziehen möge.

Oft bildet sich eine Zwangsskoliose aus mit der Konkavität nach der verletzten Seite.

Meist ist direkte Gewalteinwirkung die Ursache des Unfalls. Seltener forzierte Muskelkontraktion bei Bestrebungen das Gleichgewicht zu wahren.

Manhold-Heidelberg.

37) **L. Della Valle** (Genova). Atrofia muscolare in morbo di Pott.

La Liguria medica. A. II, Nr. 5.

Verf. berichtet über einen Fall, in dem infolge zervikaler

Digitized by Google
Original from UNIVERSITY OF MICHIGAN
Generated on 2019-06-08 18:06 GMT / http://hdl.handle.net/2027/mdp.39015073447636
Public Domain in the United States, Google-digitized / http://www.hathitrust.org/access_use#pd-us-google

Pottscher Krankheit Paraplegie, Atrophie der Daumenballen und der Zwischenknochenmuskeln auftrat, alles in Abhängigkeit von der zervikalen Spondylitis, verbunden mit einer raschen schweren Kompression, welche nicht nur die Funktion der Arme, sondern auch die Leitung der das Halsmark durchziehenden für die Unterextremitäten bestimmten Fasern gefährdet hat. **Buccheri**-Palermo.

38) **P. Tridon** (Berck). Mal de Pott et doigts Hippocratiques.
Revue d'orth. 1908. Juli. p. 347.

T. teilt 2 Fälle von Spondylitis mit, bei denen so starke Thoraxdeformitäten vorhanden waren, dass zeitweise Zirkulationsstörungen infolge Herzinsuffizienz eintraten. Die Folge waren Trommelschlägelfinger und eine unverhältnismässige Vergrösserung der ossa metacarpalia, namentlich aber der Phalangen.

Ewald - Hamburg.

39) **Rieger.** Beitrag zur Therapie der Kompressionsmyelitis infolge Spondylitis tuberculosa.
Diss. Leipzig 1908.

Nach einigen kurzen Worten über die Geschichte der Trepanation der Wirbelsäule bei Frakturen und spondylitischen Lähmungen berichtet R. über einen Fall von Spondylitis mit Kompressionslähmung, der in der Berliner Universitätsklinik von Lexer operiert wurde. Mit Rücksicht darauf, dass trotz sachgemäss ausgeführter mechanischer Behandlung der gewünschte Erfolg ausblieb, ja sogar eine deutliche Verschlimmerung der Rückenmarkserscheinungen eintrat, wurde bald zu einer operativen Behandlung geschritten, um mit noch möglichst wenig irreparablen Veränderungen am Rückenmark rechnen zu müssen. Die Kompressionsursache konnte mit ihren Folgen durch die Operation beseitigt werden, nicht aber natürlich die bereits vorhandenen Veränderungen des Markes. An der Hand dieses Falles kommt R. sodann in der ausführlichsten Weise auf die Pathogenese der bei Spondylitis auftretenden Lähmungen zu sprechen, da ja doch die Frage, ob ein operativer Eingriff rationell ist und mit Aussicht auf Erfolg überhaupt unternommen werden kann, hauptsächlich von den anatomischen Veränderungen abhängt, welche im Verlauf der Wirbelkaries so oft die schwere Funktionsstörung des Rückenmarks bedingen. Ein Ueberblick über den heutigen Stand der Therapie dieser Lähmungen beschliesst die sehr lesenswerte Arbeit, der noch ein Literaturverzeichnis von 111 Arbeiten beigegeben ist. **Blencke**-Magdeburg.

Digitized by Google
Original from UNIVERSITY OF MICHIGAN
Generated on 2019-06-08 18:06 GMT / http://hdl.handle.net/2027/mdp.39015073447636
Public Domain in the United States, Google-digitized / http://www.hathitrust.org/access_use#pd-us-google

40) **E. Finckh** (Tübingen). Ueber spondylitische Abszesse des Mediastinum posticum.

Beiträge z. klin. Chir. 1908. Bd. 56. H. 1. p. 65.

Die Diagnose eines spondylitischen Abszesses im hinteren Mediastinalraum ist bisher in vivo selten gestellt worden. F. teilt einen Fall mit, bei dem dies mit Hilfe der Röntgenstrahlen möglich war. Bei dem 14jährigen Mädchen war vor einem viertel Jahr eine immer mehr zunehmende Erschwerung des Atmens aufgetreten. Seit langem bestanden schon Erscheinungen multipler Tuberkulose (Gibbus im Bereich der obersten Brustwirbel, multiple kalte Abszesse, Lungeninfiltration). Im Vordergrund stand die durch deutlichen Stridor gekennzeichnete Erschwerung der Atmung. Der Gibbus wies auf einen spondylitischen Abszess hin, der durch Röntgenaufnahme sicher gestellt wurde: Man sah bei der Durchleuchtung deutlich vor den obersten Brustwirbeln einen breiten, rundlich begrenzten Schatten mit schwachen pulsatorischen und deutlichen respiratorischen Bewegungen. Die Stenose der Luftwege wird durch das Anpressen der Bifurkation gegen das Sternum erklärt. Da die Beschwerden bedrohlich wurden, so wurde der Abszess vom dritten rechten Interkostalraum dicht neben dem Proc. transversus punktiert und 500 ccm Eiter entleert, wodurch die Atmung sichtlich freier wurde. Zum Schluss 40 cbcm. Jodoformöl injiziert. Punktion wurde noch 4 mal alle 4—6 Wochen wiederholt. Doch trat nach einigen Monaten unter Erscheinungen der Kompressionsmyelitis der Exitus ein. Die Sektion bestätigte die durch den Röntgenbefund gestellte Diagnose: Der prävertebrale Abszess geht vom 1., 2. und 3. Brustwirbel aus. Die anschliessenden Hals- und Brustwirbel sind kariös.

Ewald - Hamburg.

41) **Georg Müller** (Berlin). Ein Fall von schwerer Spondylarthritis deformans, gebessert durch Fibrolysinbehandlung.

Med. Klinik 1909. Nr. 3. S. 91.

Verf. berichtet über einen Fall aus seiner Praxis, wo er bei schwerer Spondylitis deformans nach 20 Einspritzungen von Fibrolysin und auxiliärer Behandlung mit Lichtbädern, Dampfduschen, kräftiger Massage und passiven Widerstandsbewegungen ein auffallend gutes Heilungsresultat bei einer 39jährigen Patientin, deren Leiden schon im 19. Lebensjahr angefangen, sich aber im Verlauf der Ehe und von 6 sonst normalen Geburten sehr verschlechtert hatte, erzielte. Die Behandlung dauerte 4 Wochen.

Digitized by Google
Original from UNIVERSITY OF MICHIGAN
Generated on 2019-06-08 18:06 GMT / http://hdl.handle.net/2027/mdp.39015073447636
Public Domain in the United States, Google-digitized / http://www.hathitrust.org/access_use#pd-us-google

Nach einiger Zeit soll ein neuer Behandlungsturnus einsetzen. Verf. wollte nur in Anbetracht des auffallend günstigen Resultates der Fibrolysinbehandlung schon jetzt eine diesbezügliche Notiz veröffentlichen. **Manhold** - Heidelberg.

42) **Röpke** (Jena). Ueber progressive Rippenknorpelnekrose.
Archiv f. klin. Chir. 87. Bd., 4. H., S. 970.

Akute Erkrankungen der Rippenknorpel kommen sehr selten vor, meist sind es aus der Umgebung fortgeleitete, besonders chronisch tuberkulöse Prozesse, die auch die Rippenknorpel befallen.

Sobald ein pathogener Herd sich im Rippenknorpel gebildet hat, ist er nur sehr schwer und durch ausgedehnte Radikaloperationen zu entfernen. Dieser Umstand ist bedingt einerseits durch die anatomischen Verhältnisse der Blutversorgung im Rippenknorpel — eine ausgiebige findet nur an der Knochenknorpelgrenze von der Rippe aus statt, daher verbreiten sich nekrotische Prozesse distal von der Rippe sehr schnell im Knorpel; andererseits stehen die Knorpel der einzelnen Rippen durch den Bandapparat miteinander in Verbindung, und ein rasches Uebergreifen der Erkrankung von einem Rippenknorpel zum andern ist die Regel.

Als Entzündungs- und Eitererreger an den Rippenknorpeln wurden gefunden ausser den gewöhnlichen: Typhusbazillen, Bacterium coli, Pneumonieerreger.

Verf. beschreibt genau die von ihm beobachteten Fälle von Rippenknorpelnekrosen. Es handelte sich in allen Fällen um ältere Leute. Das Alter wird auch als begünstigendes Moment für Zustandekommen der Knorpelnekrosen angesehen — Vaskularisation und Markraumbildung im Alter, dadurch leichtere Verbreitung des Eiters. Alle Fälle wurden durch ausgedehnte Resektionen der erkrankten Teile geheilt. **Manhold** - Heidelberg.

43) **Jenkel.** Traumatische Heterotopie des Rückenmarkes.
Arch. f. klin. Chir. Bd. 83. H. 1. S. 275.

Ein 36jähriger Mann bot nach einem Fall von $2^1/_2$ m Höhe auf das Genick die Zeichen der Querschnittsläsion in Höhe des V. Halssegmentes. Als Grund dafür wurde eine Fraktur des V. Halswirbels ev. Hämatomyelie angenommen. Bei der Sektion fand sich am knöchernen Skelett der Wirbelsäule keinerlei Veränderung, ebenso keine extra- oder intradurale Blutung. Makroskopisch war das Rückenmark selbst auch unverändert. Die mikroskopische Untersuchung dagegen ergab eine völlige Absprengung und Verlagerung

Digitized by Google
Original from UNIVERSITY OF MICHIGAN
Generated on 2019-06-08 18:06 GMT / http://hdl.handle.net/2027/mdp.39015073447636
Public Domain in the United States, Google-digitized / http://www.hathitrust.org/access_use#pd-us-google

der beiden Hinterhörner in die weisse Substanz hinein in der Höhe des 5. Halssegmentes. Ausgedehntere Blutungen, Erweichungs- oder Nekrosenheerde fehlten.

Es ist dies der erste bekannte Fall von traumatischer Heterotopie des Rückenmarkes. Sein Zustandekommen erklärt sich so, dass durch den Sturz auf das Genick und die dadurch bedingte Drehung des Kopfes das Rückenmark nach hinten konvex abgeknickt wurde, sodass die Hinterhörner an der nachgiebigsten Stelle abrissen und in die weisse Substanz verlagert wurden. **Lindenstein**-Heidelberg.

44) **J. Abadie** (Oran). Malformation curieuse du membre supérieur.

Revue d'orthop. 1908. Juli. p. 317.

Bei dem 20jährigen Individuum zeigten sich am rechten Arm folgende Missbildungen (durch Röntgenbild näher erläutert): Partieller Defekt der Ulna, des ulnaren Teils der Hand, sowie des IV. und V. Finger („Defekt des ulnaren Strahls"). — Zwischen II. und III. Finger besteht eine Syndaktylie. Ferner besteht — eine sehr seltene Besonderheit — kein Ellenbogengelenk, Humerus und Radius sind knöchern mit einander verbunden. (Erst 5 Fälle radiographisch beobachtet!) **Ewald**-Hamburg.

45) **Willy Heimann** (Berlin). Ueber einige subkutane Muskel- und Sehnenverletzungen an den oberen Gliedmassen.

Monatsschr. f. Unfallheilk. 1908. H. 8 u. 9.

Nach einer Literaturzusammenstellung kommen weitaus am häufigsten von den Muskelverletzungen am Arm und Schultergürtel Bizepsrisse vor. H. geht nur auf die indirekt entstandenen Muskeleinrisse resp. -Zerreissungen ein. Er stellt fest, dass der Zustand des Muskels sehr wesentlich ist, insofern als der kontrahierte Muskel viel leichter zerreisslich ist als der schlaffe, dem eine grosse Dehnbarkeit innewohnt. (Thiem.) Aus dem Missverhältnis der Belastung und der Eigenelastizität des kontrahierten Muskels resultiert die Ruptur. Der Belastungsfaktor kann noch durch den Widerstand des Körpers resp. einer unvorhergesehenen forzierten Bewegung kompliziert werden. Der Entstehungsmechanismus der Muskelrisse wird genau beschrieben. Die Prognose ist verhältnismässig günstig. Unter 122 Soldaten (Knaack) mit subkutanen Muskelzerreissungen wurden 84% völlig geheilt, 8% gebessert und nur 8% dienstunfähig.

H. berichtet über 6 Risse des Bizeps, von denen 2 die periphere Sehne betrafen, einer den medialen (kurzen) Kopf, die übrigen drei

Digitized by Google
Original from UNIVERSITY OF MICHIGAN
Generated on 2019-06-08 18:06 GMT / http://hdl.handle.net/2027/mdp.39015073447636
Public Domain in the United States, Google-digitized / http://www.hathitrust.org/access_use#pd-us-google

den äusseren (langen) Kopf am Uebergang vom Muskel zur Sehne. Ferner beschreibt er einen Fall von Trizepsruptur und zwei Fälle von Riss des pectoralis major.

Die Behandlung war in allen Fällen eine unblutige (Massage, mediko-mechanische Uebungen, Faradisation). Meist blieb eine teilweise Erwerbsbeschränkung zurück. **Ewald**-Hamburg.

46) **O. Wandel** (Kiel). Ueber nervöse Störungen der oberen Extremität bei Arteriosklerose (Dyskinesia und Paraesthesia intermittens).

Münch. med. Woch. 1908. 44. p. 2268.

Nervöse Störungen bei peripherer Arteriosklerose kommen sicher häufiger vor, als sie beschrieben sind (Dyspraxie, intermittierendes Hinken, Dysbasie) Berufsschädlichkeiten, namentlich Durchnässungen spielen eine Hauptrolle. W. beschreibt einen Fall von sensibler und motorischer Störung bei einem 50jährigen Alkoholiker, der im übrigen an einer Aorteninsuffizienz leidet. Schon bei leichten körperlichen Anstrengungen (z. B. Essen) aber auch nur dann, treten plötzlich kranpfhafte Schmerzen im Ulnarisgebiet einer Hand auf, verbunden mit spastischer Streckstellung des IV. und V. Fingers. Nach einigen Minuten ist der Anfall vorüber. W. ist der Meinung, dass örtliche Zirkulationsstörungen am N. ulnaris vor sich gehen, hervorgerufen durch eine bevorzugte Entwickelung des arteriosklerotischen Prozesses in der Art. ulnaris. **Ewald**-Hamburg.

47) **C. Borchgrevink.** Die ambulatorische Extensionsbehandlung der oberen Extremität. Vortrag mit Demonstration in der medizinischen Gesellschaft zu Kristiania, den 18. Nov. 1908.

Norsk Magazin for Laegevideuskabeu. Nr. 2. 1909.

Der Vortrag ist ein Auszug seiner „Ambulatorische Extensionsbehandlung der oberen Extremität". Jena 1908 (vgl. Zentralblatt B. III, Heft 1). Das Material M. B. umfasst 450 Brüche der oberen Extremität in der Poliklinik des Reichshospitals zu Kristiania, im Diakonheime und privat behandelt. **Reinhardt-Natvig**-Kristiania.

48) **Schulz.** Zur Prognose der traumatischen, unkomplizierten Schulterluxation.

Beiträge z. klin. Chir. 60. Bd. S. 333.

Auf Grund von 54 Nachuntersuchungen kommt Verf. zu den Schlüssen, dass in sehr vielen Fällen keine Absprengung von Knochenteilchen die Luxation kompliziert im Gegensatz zu Bardenheuer, und dass die Prognose selbst bei frühzeitiger und kunstgerechter

Digitized by Google
Original from UNIVERSITY OF MICHIGAN
Generated on 2019-06-08 18:06 GMT / http://hdl.handle.net/2027/mdp.39015073447636
Public Domain in the United States, Google-digitized / http://www.hathitrust.org/access_use#pd-us-google

Behandlung — die Reposition in der Klinik geschah meist nach Kocher — durchaus nicht als günstig bez. der völligen Wiederherstellung der Gebrauchsfähigkeit des Armes zu bezeichnen ist. Nur 7 Nachuntersuchte waren als völlig geheilt zu betrachten. Als Ursache der schlechten Erfolge sieht V. die im Anschluss an die Verletzung auftretenden Schrumpfungen der Gelenkkapsel und des umgebenden Gewebes an. Als Therapie empfiehlt er Massage und vorsichtig steigernde Bewegungsübungen bereits in den ersten Tagen nach dem Unfall. Evtl. käme bei klinischer Behandlung Extension nach Bardenheuer in Betracht. **Meyer**-Heidelberg.

49) **Tavernier** u. **Chalier** (Lyon). Luxation traumatique de l'épaule en haut. Issue de la tête humérale à travers une boutonnière formée par le tendon du muscle sus-epineux, sans fracture concomitante.

Revue d'orthop. 1908. Juli. p. 375.

Die seltene Schulterverrenkung nach oben fanden Verf. an einer Leiche; der Ansatz des m. supraspinatus war vom Humeruskopf durchbohrt, der M. Deltoideus war zum grössten Teil fibrös. Die Teile des Akromions und der Klavikel, die vom Kopf berührt wurden, hatten einen Knorpelüberzug bekommen. Der Kopf ist vergrössert, sein Zentrum ist glatt, doch sind die Gelenkränder unregelmässig und arthritisch verändert. Der noch sichtbare Kapselriss bürgt dafür, dass es sich nicht um eine pathologische, sondern um traumatische Luxation handelt. Ueber die Entstehung sind sich die Verf. unklar, an der Leiche konnten sie sie ohne Bruch des Akromion nicht zustande bringen. **Ewald**-Hamburg.

50) **H. Ziegler** (Winterthur). Ein weiterer Fall von isolierter Lähmung des Nervus suprascapularis durch Trauma.

Monatsschr. f. Unfallheilk. 1908. H. 12.

Einem 40jährigen Mann fiel ein 75 kg schweres Rohr, während er sich an der Leiter festhielt, auf die rechte Schulter. Es stellten sich die Zeichen einer Lähmung des supraskapularis (Atrophie des musc. infra- und supraspinatus, Schmerzen in der Skapulagegend) ein, die die Funktion des Armes sehr behinderten, sich aber nach $^1/_2$ Jahr langsam zu bessern schienen.

Da seine Leichenversuche ergaben, dass bei keiner Armstellung der Nerv. suprascapularis isoliert gequetscht werden kann, so nimmt Z. für seinen Fall eine Schädigung des Nerven durch direkten Druck des Rohres auf die Schulter- resp. Halsgegend an.

Ewald-Hamburg.

Digitized by Google
Original from UNIVERSITY OF MICHIGAN
Generated on 2019-06-08 18:06 GMT / http://hdl.handle.net/2027/mdp.39015073447636
Public Domain in the United States, Google-digitized / http://www.hathitrust.org/access_use#pd-us-google

51) **Bircher** (Basel). Ueber eine der Coxa vara entsprechende Difformität der Schulter (Humerus varus) bei Kretinen.

Deutsche Zeitschr. f. Chir. 96. Bd. 4—6. H. S. 598.

Als zufälligen Nebenbefund bei Röntgenbildern von Kretinen fand Verf. eine Verbildung des Humeruskopfes im Collum anatomicum. Es war eine Abwärtsbiegung des Kopfes und Hochstand des Tuberculum majus vorhanden. War häufiger als die Coxa vara.

Ebenso wie letztere ist diese Difformität als eine statische zu deuten, durch das Kriechen entstanden. Die Weichheit der Knochen bei Kretinen ist noch ein begünstigendes Moment zum Zustandekommen dieser Verbildung. Der Deltoides ist beim Kriechen am meisten beteiligt, sein Zug am Knochen übt die stärkste Wirkung aus.

Weder an Clavicula noch an Scapula waren Veränderungen konstatiert worden.

Eine Omarthritis kann zu ähnlichen Veränderungen führen, aber in den 10 beschriebenen Fällen war sie als Aetiologie auszuschliessen.

Manhold - Heidelberg.

52) **Lupi** (Genova). Liberazione del nervo radiale imbrigliato in callo osseo da circa due mesi. Guarigione funzionale dopo dieci mesi.

La Liguria medica. A. II, Nr. 12.

Bei einer Fraktur des linken Humerus an der Vereinigungsstelle des mittleren mit dem unteren Drittel, kompliziert durch Hautwunde, wurde nach 28 Tagen der Zugverband entfernt und konstatiert, dass die Fraktur gut konsolidiert war, aber eine vollständige Lähmung der durch den Radialis innervierten Vorderarmmuskeln mit Einschluss des Supinator longus bestand, welche auf der Kompression des Nervenstammes beruhte. Die Freimachung des Nerven geschah zwei Monate nach dem Unfall. Der Nerv wurde in einer Rinne gefunden, die durch zwei auf Kosten des Kallus gebildete knöcherne Erhabenheiten gebildet war, zwischen denen der Nerv komprimiert und verdünnt wurde. Heilung per prim. Nach der Operation bestand eine vollständige Lähmung aller Vorderarmmuskeln. Die funktionelle Besserung setzte zwei Monate nach der Operation ein, war progressiv und die funktionelle Heilung war zehn Monate nach dem Unfall fast vollständig.

Buccheri - Palermo.

Digitized by Google
Original from UNIVERSITY OF MICHIGAN
Generated on 2019-06-08 18:06 GMT / http://hdl.handle.net/2027/mdp.39015073447636
Public Domain in the United States, Google-digitized / http://www.hathitrust.org/access_use#pd-us-google

53) **E. Joüon** (Nantes). Fracture oblique interne de l'extremité inférieure de l'humérus.

Revue d'orthopéd. 1908. Juli. p. 379.

Durch Ueberfahrenwerden hatte ein 7jähriger Junge neben einer Luxatio iliaca und clavicularis acromialis eine seltene Fraktur im Bereich des Ellenbogengelenks erlitten (Röntgenbild): Die Frakturlinie ging nicht wie gewöhnlich durch den Condylus internus, sondern beginnt höher oben am Humerus und geht nach aussen bis zum Condylus ext., lässt also die Trochlea unverletzt.

Ewald - Hamburg.

54) **Kirmisson** (Paris). Les fractures du coude chez l'enfant.

La pathologie infantile. 1908. Nr. 10.

Bezugnehmend auf einige selbstbeobachtete Fälle bespricht K. kurz alle im Bereich des Ellenbogens vorkommenden Knochen- und Gelenkverletzungen, namentlich die der unteren Humerusepiphyse. Neues wird in dem Artikel nicht mitgeteilt. **Ewald** - Hamburg.

55) **Vignard** u. **Barlatier** (Lyon). De l'intervention sanglante dans les fractures récentes du coude.

Revue d'orthop. 1908. Juli. p. 297.

Wegen der Schwierigkeit der Reduktion frischer Ellenbogenfrakturen erreicht man häufig keine guten funktionellen Resultate. Die mangelhafte Reduktion fällt viel mehr ins Gewicht als etwa eine sekundäre traumatische Arthritis oder eine übermässige Kallusproduktion, obwohl letztere manchmal eine grosse Rolle spielen kann.

Würde man von Anfang an den frischen reponierten Bruch im Ellenbogengelenk mit Röntgenbildern öfter kontrollieren, so müssten die Resultate besser werden. Wenn auf keinem anderen Wege eine gute Stellung der Knochenfragmente zu erreichen ist, dann soll man blutig eine Reposition (eventuell mit Resektion oder Exstirpation einzelner Teile (Condylus internus, Trochlea)) herbeiführen. Die blutige Reposition hat in 6 Fällen (bei Kindern von 6—13 Jahren) sehr gute Erfolge gezeitigt. — Krankengeschichten mit Röntgenbildern vor und nach der Behandlung.

Ewald - Hamburg.

56) **Charles Martin Du Pau** (Genf). Myositis ossificans des m. brachialis int. nach Luxation des Ellbogens. Exstirpation. Heilung.

Revue médicale de la Suisse Romande 20. I. 09.

M. berichtet über einen 8jährigen Knaben, der am 30. März 08

Digitized by Google
Original from UNIVERSITY OF MICHIGAN
Generated on 2019-06-08 18:06 GMT / http://hdl.handle.net/2027/mdp.39015073447636
Public Domain in the United States, Google-digitized / http://www.hathitrust.org/access_use#pd-us-google

beim Turnen in der Schule auf die linke Hand fällt und sich dabei eine Luxation des linken Ellbogens zuzieht. Es wird die Luxation sofort reponiert. Eine später gemachte Radiographie zeigt, dass die Einrenkung komplet ist, und dass keine Fraktur noch periostale Ablösung zu konstatieren ist. Ziemlich ausgedehnte Schwellung der Gelenksgegend, die mit kalten Kompressen behandelt wird.

Immobilisation während 8 Tagen, sodann passive Bewegungen. Die diffuse Schwellung nimmt ab, aber man konstatiert von jetzt an eine harte Resistenz in der Ellenbogenbeuge, die von Tag zu Tag deutlicher wird. Man vermutet anfänglich ein intrakapsuläres Hämatom. — Am 11. April ist alle periartikuläre Schwellung zurückgegangen, der Tumor in der Ellenbogenbeuge hat aber zugenommen und fühlt sich immer härter an. Keine Druckempfindlichkeit. Die Flexion, besonders aber die Extension des Vorderarms sind limitiert. Am 14. April wird eine neue Radiographie gemacht. Es zeigt sich dabei, dass der harte nussgrosse Tumor in der Ellenbogenbeuge knöcherne Konsistenz hat und von dem Humerusende völlig unabhängig ist. —

Am 27. April wird Pat. von Prof. Girard operiert. Der Tumor befindet sich zwischen den Muskelbündeln des m. brachial. int. und reicht nach hinten bis auf's Periost des Humerus. Er bildet eine höckerige spongiöse Masse von der Grösse einer Wallnuss. Die Gelenkkapsel ist vorne zerrissen. Der zirka 3 cm lange Riss wird mit Katgut vernäht. —

Der Fall heilt per primam; 8 Tage nach der Operation wird mit passiven und aktiven Bewegungen begonnen. Am 16. Mai verlässt Pat. das Spital. Die Flexion und Extension des Vorderarms können komplet ausgeführt werden. — Die im Patholog.-Anatom. Institut gemachte Untersuchung der Geschwulst ergibt: Zum Teil gestreifte Muskelfasern, die in das neue knöcherne Gewebe übergehen, welch letzteres aus Trabekeln besteht, die einzelne Havers-sche Kanäle enthalten. **Scholder**-Lausanne.

57) **P. Jottkowitz** (Oppeln). Ueber einen Fall von habitueller (lateraler) Luxation des Ellenbogengelenks.

Monatsschr. f. Unfallheilk. 1908. H. 8, p. 249.

Bei der Eigentümlichkeit des Ellenbogengelenks ist eine habituelle Luxation a priori nicht zu erwarten. In dem Fall, den J. eingehend schildert, war bei einem 37jährigen Mann der rechte Arm in Streckstellung im Ellenbogengelenk gewaltsam radialwärts abduziert worden, so dass der Epikondylus int. und ext. abgesprengt

Digitized by Google
Original from UNIVERSITY OF MICHIGAN
Generated on 2019-06-08 18:06 GMT / http://hdl.handle.net/2027/mdp.39015073447636
Public Domain in the United States, Google-digitized / http://www.hathitrust.org/access_use#pd-us-google

wurde. Die Verletzung kam ohne direkte Gewalteinwirkung und ohne intraartikuläre Verletzung zustande. Im Anschluss daran trat nun bei kräftigen Streck- und Supinationsbewegungen eine laterale Luxation der Elle und Speiche ein, die habituell wurde, so dass Pat. in der Funktionsfähigkeit des rechten Arms erheblich beeinträchtigt war. Die Luxation und die Reposition, die beide vom Pat. selbst hergestellt werden konnten, machte grosse Schmerzen. Ein Schienenhülsenapparat, der nur Beuge- und Streckbewegungen im Ellenbogengelenk erlaubte, liess seitliche Verschiebungen nicht zustande kommen. Bilder, Röntgenbilder sowie eine Besprechung der anatomischen Verhältnisse erläutern das Zustandekommen der seltenen Verletzung. **Ewald**-Hamburg.

58) **William G. Erving** (Washington). Fractures of the head and neck of the radius.

The americ. journ. of orthop. surg. 1908. April.

Der isolierte Bruch des Radiusköpfchens oder -halses ist keine grosse Seltenheit und muss bei Ellenbogenverletzungen immer in Betracht gezogen werden. Er kommt zustande beim Fall auf den ausgestreckten Arm, selten durch direkten Schlag auf das obere Radiusende. Die Diagnose ist oft schwer zu stellen (lokaler Druckschmerz, der bei Supinationsversuchen sich steigert, jedoch auch bei Zerreissungen des äusseren Seitenbandes zu konstatieren ist; auch partielle Luxation des Radiusköpfchens, Absprengung des äusseren Humerusepikondylus können differentialdiagnostisch in Frage kommen). Bei Frakturen ohne Dislokation gibt nur das Röntgenbild Aufklärung.

Die Behandlung nicht dislozierter Frakturen besteht in Massage und Bewegungsübungen. Bei schweren Fällen zweiwöchige Fixation im rechten Winkel, dann Bewegungen, in alten und irreponiblen Fällen Resektion des Radiusköpfchens und bald daran anschliessende Bewegungsübungen. Rein konservative Behandlung stark dislozierter Frakturen ergibt schlechte Resultate.

92 Fälle aus der Literatur (37 Mal vergesellschaftet mit Verletzungen von Humerus oder Ulna), 4 eigene Beobachtungen.

Ewald-Hamburg.

59) **Robert Jones.** On a simple method of dealing with Volkmanns ischemic paralysis.

The american journal of orthop. surg. 1908. April.

J. hat 24 Fälle der Volkmannschen Deformität beobachtet, von denen 19 nach einer Fraktur sich herausgebildet hatten (zwölf

Digitized by Google
Original from UNIVERSITY OF MICHIGAN
Generated on 2019-06-08 18:06 GMT / http://hdl.handle.net/2027/mdp.39015073447636
Public Domain in the United States, Google-digitized / http://www.hathitrust.org/access_use#pd-us-google

Radius- und Ulnafrakturen, die übrigen Ellenbogen- und Humerusfrakturen). In zwei Fällen hatten die Arme nur Quetschungen erlitten, zweimal blieb die Esmarchsche Binde zu lange (24 Stunden) liegen, in einem Falle folgte die Kontraktur einer rapid sich entwickelnden Myositis ossificans traumatica. Nur in 12 Fällen konnte ein zu enger Verband nachgewiesen werden. Alle Fälle betrafen Kinder zwischen einem und 14 Jahren, zweimal begann die Kontraktur erst drei Wochen nach dem Vorderarmbruch. Entfernung des Verbandes und Massage brachte völlige Heilung. J. kann sich zu den allgemein üblichen plastischen Sehnenverlängerungen resp. Knochenverkürzungen nicht entschliessen und wendet zur Behandlung der Deformität nur mechanische Manipulationen an. Zunächst werden die Finger einzeln in gestreckter Stellung (bei volar flektierter Hand) auf Schienen bandagiert, nach einigen Tagen wird die Mittelhand in den Verband einbegriffen, schliesslich auch das Handgelenk in Dorsalflexion gestellt. Erst nach einigen Wochen, wenn jede Neigung zur Kontraktur verschwunden ist, wird der Schienenverband entfernt und mit Massage und Uebungen begonnen. — Einen in dieser Weise behandelten Fall führt J. im Bilde vor.

Ewald-Hamburg.

60) **O. Meyer** (Heidelberg). Zur Frage der Brüche des os naviculare.

Monatsschr. f. Unfallheilk. 1908. 12.

Während die typischen isolierten Navikularbrüche an der Handwurzel durch Fall auf die dorsalflektierte und radialabduzierte Hand als Kompressionsfrakturen zustande kommen, sind die durch direkte Gewalt hervorgerufenen Brüche seltener. M. beschreibt einen solchen aus der Vulpiusschen Klinik, der als wichtigste Störung die völlig behinderte Dorsalflexion aufwies. Das Röntgenbild ergab eine Auseinanderdrängung beider Fragmente durch das Capitatum und eine Radialverschiebung des radialen Stückes des naviculare. — Mit der mediko-mechanischen Behandlung konnte ein befriedigendes Resultat erreicht werden. Ein blutiger Eingriff hätte nach Verf.'s Ansicht zu keinem besseren Resultat geführt. **Ewald**-Hamburg.

61) **E. Kirmisson.** Malformation symétrique des deux pouces et des régions thénar.

Revue d'orthop. 1908. Juli. p. 335.

Bei einem 14jährigen Mädchen, das sonst durchaus wohlgebildet war, fand sich beiderseits ein sehr zurückgebliebener graziler

Digitized by Google
Original from UNIVERSITY OF MICHIGAN
Generated on 2019-06-08 18:06 GMT / http://hdl.handle.net/2027/mdp.39015073447636
Public Domain in the United States, Google-digitized / http://www.hathitrust.org/access_use#pd-us-google

Daumen mit sehr dünnem Metacarpale und Phalangen, syndaktylisch mit dem Zeigefinger verbunden. Beide Zeigefinger waren seitlich verkrümmt. Ausserdem fehlte beiderseits der Thenar, für den an der radialen Seite der Hand eine Konkavität sichtbar war. Adduktionsbewegungen kann der Daumen aktiv ausführen, Beuge- und Streckbewegungen nicht. K. trennte die Syndaktylie und erreichte so eine bedeutend bessere Gebrauchsfähigkeit der Hand.

Ewald - Hamburg.

62) **J. Rhenter** (Lyon). Un cas d'éléphantiasis nostras du membre inférieur gauche.

Revue d'orthop. 1908. Juli. p. 363.

Ein 40jähriger Mann, der nie in den Tropen gelebt hat, erkrankte vor $5^1/_2$ Jahren unter Fieber und Erbrechen an einer schmerzhaften Schwellung des linken Knies. Nach 6 Wochen waren die akuten Symptome verschwunden, die Schwellung hatte sich jedoch auf das ganze Bein ausgebreitet und nahm immer mehr zu, so dass es jetzt mehr als doppelt so dick ist wie das rechte Bein. (Oberschenkelumfang 67 cm, Wade 60, Malleolen 44!). Die Leistendrüsen sind geschwollen (Schanker!) und dadurch der Lymphstrom behindert. Nach Ausschluss aller anderen Ursachen, glaubt Verfasser die Tuberkulose anschuldigen zu müssen — Die Arbeit stammt aus der Klinik von Poncet. **Ewald** - Hamburg.

63) **Coville** (Orléans). Malformation congénitale des membres inférieurs.

Revue d'orth. 1908. Juli. p. 357.

Das $1^1/_2$ jährige Kind, das aus gesunder Familie stammt, hatte eine doppelseitige Hüftluxation, genua recurvata, Pedes varo-equini und völlige Bewegungslosigkeit, wahrscheinlich auch Anästhesie beider unterer Extremitäten. Trotzdem wird das Redressement der Kniee und Füsse vorgenommen, das ohne Schwierigkeit gelingt. In letzter Zeit scheint etwas aktive Beweglichkeit aufzutreten. Aetiologisch wird Druck des Foetus in utero beschuldigt.

Ewald - Hamburg.

64) **Cremer.** Ein Beitrag zur Kasuistik der Geburtslähmung.

Dissert. Marburg. 1908.

C. bereichert die Kasuistik der Geburtslähmungen um einen weiteren selbst beobachteten Fall und stellt im Anschluss an diesen die mannigfachen Formen zusammen. Es handelt sich um eine 40jährige Patientin, die sofort nach der Geburt — es war ihre

Digitized by Google
Original from UNIVERSITY OF MICHIGAN
Generated on 2019-06-08 18:06 GMT / http://hdl.handle.net/2027/mdp.39015073447636
Public Domain in the United States, Google-digitized / http://www.hathitrust.org/access_use#pd-us-google

siebente — über heftige Schmerzen im rechten Bein und in der rechten Hüfte zu klagen hatte. Bei der näheren Untersuchung zeigte die Peronealmuskulatur partielle Entartungsreaktion, desgleichen auch die vom Nervus cruralis versorgten Musc. vastus ext. und internus und der vom N. glutaeus sup. innervierte M. tensor fasciae latae. Neben diesen 3 Nerven waren aber zum Teil auch noch der N. tibialis, der die M. interossei versorgt, und der N. glutaeus inf., welcher den M. glut. max. innerviert, mitbeschädigt. Die beiden letztgenannten Muskeln zeigten verlangsamte Zuckung und die von ihnen ausgeübten Funktionen waren dementsprechend herabgesetzt. Unter der Behandlung mit dem konstanten Strom und Bädern besserte sich das Leiden.

Die häufigste Ursache dieser Lähmungen ist in dem Missverhältnis zwischen Becken und kindlichem Schädel zu suchen und zwar handelt es sich in den meisten Fällen um allgemein verengte Becken. In dem vorliegenden Falle war beim Fehlen eines solchen Missverhältnisses wohl die lange Dauer der Geburt (vier Tage) anzuschuldigen. — Die an eine spontane Geburt sich anschliessenden Lähmungen geben zweifellos noch die beste Aussicht auf Heilung, während bei instrumentellen Eingriffen die Aussicht viel schlechter zu sein pflegt.

Von den 35 Fällen von Lähmungen nach Zangengeburten, die C. zusammengestellt hat, wurden nur 5 geheilt, 13 gebessert, während 17 mal eine schwere Lähmung mit Spitzfussstellung und erheblicher Atrophie bestehen blieb. . **Blencke**-Magdeburg.

65) **Bardenheuer.** Die Behandlung der Frakturen des oberen und unteren Endes des Femur mittels Extension.

Arch. für klin. Chir. Bd. 83. H. 1. S. 173.

Die Berechtigung und Begründung der jetzt wohl allgemein anerkannten Behandlungsmethode wird an der Hand mehrerer Typen gegeben. Die Erfolge an 179 Patienten sind vorzügliche, 157 davon sind ohne Verkürzung geheilt. Die blutige Reposition mit und ohne Naht verwirft B. zwar nicht, hält sie aber für entbehrlich und hat noch nie Veranlassung dazu gehabt. Zur Vermeidung einer nachträglichen Verkürzung und Verbiegung empfiehlt sich möglichst späte Belastung auch nach angenommener knöcherner Konsolidation, Bettruhe bis zu 3 Monaten und darüber. Für die Belastung des Kallus ist die Fragmentstellung wichtig, je grösser der Grad der bestehenden Difformität, um so höhere Ansprüche werden an die Tragfähigkeit des Kallus gestellt. **Lindenstein**-Heidelberg.

Digitized by Google
Original from UNIVERSITY OF MICHIGAN
Generated on 2019-06-08 18:06 GMT / http://hdl.handle.net/2027/mdp.39015073447636
Public Domain in the United States, Google-digitized / http://www.hathitrust.org/access_use#pd-us-google

66) **Wettstein** (Winterthur). Die Heilungsresultate der Ober- und Unterschenkelbrüche bei Anwendung der Zuppingerschen automatischen Extensionsapparate.

Beiträge z. klin. Chir. 60. Bd. 3. H. S. 684.

Verf. führt die mit den Zuppinger'schen Apparaten in der Züricher Klinik behandelten Frakturen an und spricht sich sehr befriedigt über die Heilungsresultate aus.

Der Vorzug vor dem Bardenheuer'schen starren Extensionssystem besteht bei Zuppinger darin, dass vom ersten Tag der Behandlung an neben der retinierenden Wirkung auf die geschädigte Extremität aktive Bewegungen dem Patienten möglich sind. Es resultieren deshalb bei dieser Behandlungsmethode weder Gelenkversteifungen, noch Muskelatrophien, noch Muskelerschlaffungen, wie sie durch die ungeheuren Gewichtsmassen bei Bardenheuer hervorgebracht werden können.

Die Extension wird bei Beugung in den Gelenken vorgenommen, da sie dann wirksamer ist. Als höchstes Gewicht für den Oberschenkel werden 6 kg genommen.

Die Extension wird nicht verstärkt mit der Zeit (im Interesse der Konsolidation).

Die bei Unterschenkelbrüchen im Apparat verwendete Spitzfussstellung soll die Bildung einer Rekurvation des Unterschenkels vermeiden und soll sich vollkommen wieder ausgleichen, auch keinerlei Bewegungsstörungen des Fusses hinterlassen.

Ein anderer Vorzug des Z. Apparates ist seine Handlichkeit. Er kann in jedem Bett ohne Hilfsapparate angebracht werden, eignet sich deshalb auch für die Privatpraxis. Er ermöglicht einen Bett- und Zimmerwechsel ohne Aufheben der Extension und eine ständige Kontrolle der Fraktur (Verschiebung, Kallusbildung, Weichteilveränderungen) und Wechseln des Verbandes bei ev. vorhandenen Wunden.

Die beschriebenen Fälle wurden kurz folgendermassen behandelt:

1. Sofort nach Einlieferung ins Spital Reposition der Fragmente unter energischem Längszug, meist ohne Narkose.

2. Lagerung auf den Z.-Apparat. Zugwirkung von 3—4 kg. Nach wenigen Tagen leichte Massage. Aktive Bewegungen vom ersten Tag an.

3. Abnehmen vom Apparat, der jetzt nur als Unterlage benutzt wird. Energische Massage und Bewegungen.

4. Aufstehen nach 6 Wochen.

Digitized by Google
Original from UNIVERSITY OF MICHIGAN
Generated on 2019-06-08 18:06 GMT / http://hdl.handle.net/2027/mdp.39015073447636
Public Domain in the United States, Google-digitized / http://www.hathitrust.org/access_use#pd-us-google

Eine genaue Beschreibung des Apparates unterlässt Verf. und weist auf Zuppingers eigene Schrift hin:

Automat. Apparate zur Permanentextension von Knochenbrüchen. Korr. Blatt f. Schweizer Aerzte 1905. Nr. 22.

Manhold - Heidelberg.

67) **Scurati** (Mailand). Considerazioni sulla lussazione otturatoria bilaterale. Osservazione personale.

La Riforma medica. A. XXIV. Nr. 37.

Vorliegender Fall ist bisher der einzige in der italienischen Literatur und der fünfte überhaupt von dieser Affektion, und wie in den früheren Fällen handelt es sich um einen Burschen, der aus der Höhe herabgestürzt war.

Wie in den gleichartigen Fällen konnte die unblutige Reposition vorgenommen werden und wie immer wurde vollkommene Heilung erzielt.

Buccheri - Palermo.

68) **Schloffer.** Allmähliches Entstehen einer Luxatio femoris centralis.

Arch. f. klin. Chir. Bd. 34. H. II. S. 499.

Sch. beschreibt einen Fall von allmählich entstehender Luxatio femoris centralis, durch den die Ansicht von Simon, dass die zentrale Luxation Folge mehrerer nach einander wirkender Gewalten ist, eine wesentliche Stütze erfährt.

Die Verletzung betraf einen 63jährigen Bauernknecht, der stehend von einem 4 m langen, dicken Baumstamm, in der rechten Hüftgegend getroffen wurde. Bei der Aufnahme bot der Kranke das Bild einer Schenkelhalsfraktur. Die Röntgenaufnahme bestätigte dies nicht, sondern liess eine Beckenfraktur ohne nennenswerte Dislokation erkennen. Eine 6 Wochen nach der Aufnahme erneut vorgenommene Untersuchung zeigte, dass der Kopf, der im 1. Bild nur sehr tief in der Pfanne stand, beträchtlich über die Linea innominata gegen das Beckeninnere vorsprang, ebenso liess der klinische Befund, besonders bei der Untersuchung per rectum, diese Veränderung erkennen.

Schl. deutet den Fall so, dass infolge des Traumas die Beckenfraktur eintrat und infolge des Muskelzuges die allmähliche Luxation erfolgte. Er legt seiner Beobachtung eine prinzipielle Bedeutung bei und glaubt, dass durch diesen Mechanismus auch andere Fälle eine Erklärung finden können. Uebrigens hätte sich die Luxation vermeiden lassen, wenn man sofort eine Extensionsbehandlung ein-

Digitized by Google
Original from UNIVERSITY OF MICHIGAN
Generated on 2019-06-08 18:06 GMT / http://hdl.handle.net/2027/mdp.39015073447636
Public Domain in the United States, Google-digitized / http://www.hathitrust.org/access_use#pd-us-google

geleitet hätte. Mit Simon stimmt er dahin überein, dass die Luxation keine Erkrankung sui generis ist, sondern dass es sich um eine Komplikation von Beckenfrakturen handle. Die Wilmssche Einteilung modifiziert er dahin, dass er zur 1. Gruppe alle Fälle rechnet, in denen eine Perforation der Pfanne die Veranlassung der Luxation war, zur 2. Gruppe alle übrigen Fälle, die Beckenringbrüche und die Ausbrechung des Sitzbeines.

Lindenstein-Heidelberg.

69) **Frangenheim.** Die Spontanlösung der Ypsilonförmigen Knorpelfuge.

Archiv für klin. Chir. Bd. 83. H. 1. S. 263.

In den mitgeteilten Fällen war einmal in Folge tuberkulöser Erkrankung der r. Hüfte, das zweite Mal infolge von Osteomyelitis eine pathologische Luxation erfolgt durch eine vollkommene Lösung in der y förmigen Knorpelfuge. Es handelt sich um selten beobachtete Folgezustände; F. ist geneigt, den Fällen grosse Bedeutung beizumessen und erkennt in der pathologischen Luxation ein Kriterium zur Diagnose der eitrigen Epiphysenlösung in der Hüftgelenkspfanne. **Lindenstein**-Heidelberg.

70) **Dreesmann** (Köln). Angeborene Hüftverrenkung.

Deutsche Zeitschr. f. Chir. 96. Bd., 4.—6. H., S. 476.

Verf. empfiehlt zur Bestimmung der Anteversion des Schenkelhalses bei Hüftgelenksluxationen einen Apparat, den er konstruiert hat.

Er fasst in seiner Arbeit alle bekannten Symptome zusammen, die zur Diagnose Luxatio coxae führen, und geht näher auf sie ein.

Bei einseitiger Luxation rät er in den Gipsverband auch das Knie der kranken und die Hüfte der gesunden Seite mit einzubeziehen.

Bei grösseren Kindern schneidet er (bei gutem Stand des Kopfes) nach 14 Tagen den Verband vom Knie und von der gesunden Hüfte los und lässt Gehversuche machen mit erhöhtem Absatz und Kniekappe, durch die eine Belastung des Kniegelenks erreicht wird.

Bei doppelseitiger Luxation lässt er einen Laufstuhl benutzen. Beim Verbandwechsel wird die Grundstellung nur ganz allmählich geändert.

In seiner Praxis sah Verf. als Komplikationen der Einrenkung 2 Mal Frakturen des Schenkelhalses, 1 Mal Myositis, 1 Mal eine Ischiadikuslähmung durch Hyperabduktion, die aber zurückging. Bei beiderseitiger Luxation empfiehlt er gleichzeitige Einrenkung.

Manhold-Heidelberg.

Digitized by Google
Original from UNIVERSITY OF MICHIGAN
Generated on 2019-06-08 18:06 GMT / http://hdl.handle.net/2027/mdp.39015073447636
Public Domain in the United States, Google-digitized / http://www.hathitrust.org/access_use#pd-us-google

71) **Peter Bade** (Hannover). Zur Frage der angeborenen Hüftverrenkung, insbesondere kritische Bemerkungen zu der Arbeit von Deutschländer „Die blutige Reposition der angeborenen Hüftverrenkungen".

Arch. für Orth., Mechanoth. und Unfallchir. 1908. Bd. VII, 1.

In äusserst scharfer, kategorischer Weise wendet sich B. gegen den von Deutschländer in der Zeitschr. f. orth. Chir. (Gedenkschrift für A. Hoffa) skizzierten Standpunkt, man solle in Fällen von Hüftluxation, wo das unblutige Verfahren versagt, die blutige Reposition versuchen. B. behauptet nicht mehr und nicht weniger, als dass bei genauerer radiographischer Kontrolle und bei einer mehr individualisierenden Behandlung (namentlich bei den doppelseitigen Fällen) D. auf unblutigem Wege gute Heilresultate erreicht hätte, während seine mitgeteilten Fälle von blutiger Behandlung die Unsicherheit und Nutzlosigkeit, ja die Gefährlichkeit des Verfahrens dargetan hätten. B. beweist dies durch eine eingehende Kritik der von D. veröffentlichten Krankengeschichten, in denen er bald Angaben bezgl. der Kontrolle, ob der Kopf wirklich reponiert ist, ob die günstigste Stellung im Verband gewählt worden ist, vermisst, bald die Zeiten der einzelnen Behandlungsphasen für zu kurz bemessen erachtet, bald die Weichteilwiderstände nicht genügend ausgeschaltet findet. Der D.'sche Misserfolg dürfe nicht der Methode zur Last gelegt werden. Die durch die Autopsie gewonnenen Befunde hätten auch nicht unüberwindliche Repositionshindernisse dargeboten.

Die D.'schen Resultate ermuntern nicht zu einer Wiederaufnahme des blutigen Verfahrens, sondern veranlassen B. zu der resignierten Bemerkung: Ist ein Kind unblutig nicht zu reponieren, so lasse man es lieber ganz unbehandelt. **Ewald**-Hamburg.

72) **Schanz.** Zur Behandlung der Schenkelhalsbrüche.

Arch. f. klin. Chir. Bd. 83. H. 1. S. 336.

Für die Behandlung der Schenkelhalsbrüche wird zur Vermeidung von Spätdifformitäten, die im Laufe der Zeit zur Coxa valga führen, eine von Sch. angegebene „federnde Hüftbrücke" empfohlen. Es handelt sich um einen Schienenapparat, der am Tuber ischii ansetzt. Im Unterschenkelteil ist ein Federmechanismus konstruiert, durch den der Grad der Belastung resp. Entlastung bestimmt werden kann. Der Apparat eignet sich auch für die Fälle, die eine knöcherne Vereinigung vermissen lassen, nur muss dabei die Feder entsprechend stärker gewählt werden, um die Hüfte vollständig zu entlasten. **Lindenstein**-Heidelberg.

Digitized by Google
Original from UNIVERSITY OF MICHIGAN
Generated on 2019-06-08 18:06 GMT / http://hdl.handle.net/2027/mdp.39015073447636
Public Domain in the United States, Google-digitized / http://www.hathitrust.org/access_use#pd-us-google

73) **J. Torrance Rugh** (Philadelphia). Cause of flexion in hip disease.

American journ. of orth. surg. 1908. April.

Während eine Anzahl Autoren behauptet, die Beugestellung in der Hüfte bei Koxitis sei auf eine Anfüllung des Hüftgelenks mit Flüssigkeit zurückzuführen, wollen andere die Flexion durch den Reiz der Gelenkkapselnerven und die darauf antwortende Kontraktion der überwiegenden Beuger erklären. Phelps führt vier Gründe für die typische Flexionskontraktur an:

1. das Bestreben des Patienten, Druck und Schmerzen aufzuheben;

2. der unfreiwillige Muskelspasmus;

3. Irritation einzelner Muskelgruppen in der nächsten Nähe des Krankheitsherdes;

4. direkte Knochen- und Weichteildestruktionen.

R. glaubt, dass in der Mehrzahl der Koxitisfälle der dritte Grund der massgebende ist. Er führt dafür als Beleg den Fall einer Karies im Collum femoris an, wo der Krankheitsherd in nächster Beziehung zu dem musc. ileopsoas stand und so einen fortwährenden Reiz auf den Muskel und seine Sehnen ausübte. Und diese tuberkulöse Erkrankung des Halses oder Kopfes ist meist der Ausgangspunkt der Koxitis. Bei Primärerkrankung der Synovialis gibt es angeblich auch keine Flexionskontraktur, ebensowenig, wenn die Ileopsoassehne durch den Herd nicht direkt gereizt wird.

Ewald-Hamburg.

74) **Gerson.** Technik der Ischiasbehandlung durch Injektionen.

Zeitschr. f. ärztl. Fortb. 1908. Nr. 20.

Einen Teil der Misserfolge, die man bei der Behandlung der Ischias mit Injektionen erlebt, schiebt G. auf eine mangelhafte Technik zurück, die er deshalb noch einmal eingehend beschreibt. Aber selbst bei genauester Beachtung dieser darf man nur bei solchen Fällen von Ischias eine vollkommene Heilung erwarten, die auf rheumatischer Basis beruhen. Syphilitische und gonorrhoische Ischias weicht nur spezifischen Injektionsmitteln. Ischias bei Tabes und Diabetes, bei Erkrankungen der Wirbel, sowie des Rückenmarks und seiner Häute wird durch Injektionen nur zeitweise gemildert werden können. Bei Hysterie können Einspritzungen suggestiv wirken.

Blencke-Magdeburg.

Digitized by Google
Original from UNIVERSITY OF MICHIGAN
Generated on 2019-06-08 18:06 GMT / http://hdl.handle.net/2027/mdp.39015073447636
Public Domain in the United States, Google-digitized / http://www.hathitrust.org/access_use#pd-us-google

75) **Vogel** (Dortmund). Ueber eine typische Fraktur des Epicondylus internus femoris.

Archiv für klin. Chir. 87. Bd. 4. H. S. 1076.

Zuerst machte Stieda auf Grund von Röntgenbildern auf diese Art der Fraktur aufmerksam.

Verf. hatte auch Gelegenheit, an seinem umfangreichen Unfallmaterial ähnliche Frakturen zu beobachten.

Die typische Verletzung entsteht durch direkte Gewalt, welche, schräg von unten innen nach oben aussen gerichtet, den Epicondylus internus femoris trifft, dessen oberen Teil absprengt und auf der durch den Femur hier gebildeten schiefen Ebene nach oben verschiebt.

Die Symptome sind typischer Druckschmerz an der Frakturstelle, Schwellung, Bluterguss, ev. Bewegungsstörung im Gelenk.

Das Röntgenbild zeigt am Condylus internus eine schalenartige flache Knochenpartie in grösserem oder kleinerem Abstand vom Femur.

Verf. wendete einerseits die konservative Therapie an in Form von Massage, Heissluftkastenbehandlung, Pendelübungen.

In zwei Fällen exstirpierte er die Splitter und empfiehlt mehr diese operative Behandlung, die ungefährlich ist, die Heilungsdauer abkürzt und eine Garantie für völlige Restitutio ad integrum bietet, während bei der länger dauernden konservativen Behandlung Verf. Gelegenheit hatte, Osteophyten- und Exostosenbildung zu beobachten. Diese können zwar resorbiert werden, können aber auch stärker wachsen und dadurch Beschwerden veranlassen. Ihre Bildung ist wahrscheinlich mit Versprengung von Periostlappen in Zusammenhang zu bringen. **Manhold**-Heidelberg.

76) **Matthias Reich.** Ein Fall von subkutaner Ausreissung des Patellarknochens.

Wien. klin. Woch. 1908. Nr. 51.

Ein vierzehnjähriger Schüler kam beim Turnen am Pferd zu Fall. Kniegelenk stark geschwollen, deutliche Fluktuation. Patellargegend blutig suffundiert. Heben und aktives Strecken des Beines nicht möglich. Bei der Operation zeigt sich, dass die Vastussehne zu beiden Seiten der Patella quer eingerissen, die Patella in ihrer unteren Hälfte aus ihrer knorpeligen und sehnigen Umhüllung förmlich ausgeschält und dem Muskelzuge folgend nach oben verlagert ist. Der Patellarknochen ist unverletzt. Am Ligamentum hängen Knorpelstückchen und der von der Vorderseite der Patella losge-

Digitized by Google
Original from UNIVERSITY OF MICHIGAN
Generated on 2019-06-08 18:08 GMT / http://hdl.handle.net/2027/mdp.39015073447636
Public Domain in the United States, Google-digitized / http://www.hathitrust.org/access_use#pd-us-google

rissene sehnige Ueberzug, welcher ins Kniegelenk hineingeschlagen ist. Therapie: Ausräumung des Blutes aus dem Gelenk, Exstirpation der abgesprengten Knorpelstücke. Naht des Risses in der Sehne und Festnähen der präpatellaren Bandteile an ihrer früheren Stelle. Völlige Heilung. **Spitzy**-Graz.

77) **Jörgen Jensen.** Fractura tuberositatis tibiae.
Arch. f. klin. Chir. 83. Bd. 1. H. S. 30.

Zum Verständnis dieser Frakturen, deren Kasuistik um 10 Fälle vermehrt wird, ist eine genaue Kenntnis der anatomischen Verhältnisse erforderlich, besonders über den Vorgang der Verknöcherung. Auf Grund ausführlicher Untersuchungen an Röntgenaufnahmen ist es ziemlich sicher festgestellt, dass die Tuberositas einen eigenen Knochenkern besitzt. Je nach der Zeit, in der die Verletzung stattfindet, wird eine vollständige oder unvollständige Fraktur resultieren, wenn die Synostose mit der Epiphyse schon abgeschlossen ist oder nicht. Die Verletzung betrifft meistens das männliche Geschlecht im 2. Dezennium und ist Folge eines übermässigen Muskelzuges. Die sichere Diagnose ist nur mit Hülfe der Röntgenuntersuchung möglich. Die Behandlung der unvollständigen Fraktur besteht in 8—14 tägiger Fixierung des Beines, bei der vollständigen Fraktur kann, wenn die Gelenkfunktion gestört ist, eine operative Behandlung, die in Annähung der abgerissenen Tuberositas besteht, notwendig werden. **Lindenstein**-Heidelberg.

78) **Bartsch** (Parchim). Eine seltene Verletzung des Kniegelenks.
Monatsschr. f. Unfallheilk. 1908. H. 9.

Einem 23jährigen Mädchen schlug eine Geschützkartusche aus einer Entfernung von 40 m gegen das linke gestreckte Knie, so dass sie hinfiel. Das Röntgenbild ergab einen Abriss der Eminentia intercondyloidea (Ansatz der Ligg. cruciata), sowie einen Abriss des Condylus int. tibiae. Die Beschwerden — starke Schmerzen beim Gehen — schwanden erst nach mehreren Monaten und sind jetzt, nach einem Jahre, noch teilweise vorhanden. **Ewald**-Hamburg.

79) **Hoffmann** (Greifswald). Ueber die Fehlergrösse bei der klinischen Bestimmung des Kniebasiswinkels.
Deutsche Zeitschr. für Chir. 97. Bd. 1.—2. H., p. 128.

Zur Bestimmung des Kniebasiswinkels z. B. bei genu valgum gibt Verf. ausser den beiden bekannten Methoden von Mikulicz (mit Hilfe des Tasterzirkels) und der direkten Messung am Röntgenbild eine neue an.

Digitized by Google
Original from UNIVERSITY OF MICHIGAN
Generated on 2019-06-08 18:07 GMT / http://hdl.handle.net/2027/mdp.39015073447636
Public Domain in the United States, Google-digitized / http://www.hathitrust.org/access_use#pd-us-google

Er markiert sich am ausgestreckten Bein des Patienten die Endpunkte des Kniegelenkspaltes. Die Femurachse wird bestimmt durch einen Punkt in der Mitte zwischen Trochanter major und Arteria femor. unter dem Poupartschen Band, unten: in der Halbierungslinie der Vorderseite des Knies, wo sie die Kniebasislinie (Vereinigungslinie der Endpunkte des Gelenkspaltes) trifft.

Am Unterschenkel ist der Verlauf des Tibiaschaftes durch Palpation der Crista leicht zu bestimmen. Mit dem Winkelmesser kann man nun die Winkel, die einerseits der Femurschaft, andererseits der Tibiaschaft mit der Kniebasislinie bilden, messen. Diese neue Methode soll gegenüber der von Mikulicz genauere Messungen gestatten, die Grösse der Fehler zum wirklichen anatomischen Befund soll sich verhalten wie $4\frac{1}{7}$ zu 1,9.

Eine möglichst genaue Bestimmung des Winkels, den die Deformität bildet, ist wichtig, wenn es sich um operative Beseitigung der falschen Stellung handelt. **Manhold**-Heidelberg.

80) **J. Torrance Rugh** (Philadelphia). The greater tendency to spontaneous correction in bow-leg than in Knock-Knee, and anatomic reasons for the same.

The americ. journ. of orth. surg. 1908. April.

Eine anatomische Ueberlegung bzgl. der Anordnung der Muskeln, die vom Becken zum Oberschenkel und Unterschenkel ziehen, resp. ihrer Ansatzpunkte an den verschiedenen Teilen der Knochen führt zu dem Schluss, dass die Adduktoren eine grössere Kraft an Knie und Femurmitte entfalten können, während die Abduktoren nur das Bein als Ganzes in Bewegung zu setzen vermögen. Wegen dieser rein mechanischen Vorteile ist die Spontanheilung beim O-Bein grösser als beim X-Bein. **Ewald**-Hamburg.

81) **Seemann.** Anatomische Untersuchungen über die Sehnenscheiden der Fussbeuge in Beziehung zur sogenannten Tendovaginitis und Perimyositis crepitans.

Beiträge z. klin. Chir. 60. Bd. S. 355.

V. hat zahlreiche Untersuchungen mit ausführlicher Angabe der Technik gemacht und kommt zu dem Schluss: Die Sehnenscheiden sind schon bei einem 12 wöchigen Foetus ausgebildet als weite Höhlen, die bis zur Geburt ihre spezifische Bindegewebsauskleidung erhalten. Bei einem Erwachsenen überragt die Scheide des M. tibialis ant. die Malleolarlinie um 5,5 cm, des M. extensor hall. long. um 1,0 cm, des M. extensor digitor. long. um 3 cm, Durchschnittslänge der Scheide

Digitized by Google
Original from UNIVERSITY OF MICHIGAN
Generated on 2019-06-08 18:06 GMT / http://hdl.handle.net/2027/mdp.39015073447636
Public Domain in the United States, Google-digitized / http://www.hathitrust.org/access_use#pd-us-google

des tibial. ant. 8 cm, die Scheide des Ext. hall. long. endet meistens in der Höhe des Tarsometatarsalgelenks. Die Scheide des tibial. ant. stellt wahrscheinlich einen geschlossenen Spalt dar, der auf der konkaven Seite einfach, auf der Seite und hinten durch Faltung des Mesotenonium und der Synovialis kompliziert wird. Im oberen Teil der Scheide überlagert eine oder mehrere Plicae semilunares die Sehne, die als Fortsetzung des Bindegewebes, das den Spalt zwischen Fascia cruris und Sehne ausfüllt, in den Scheidenspalt anzusehen ist. Sie stellt ein hülsen- oder manschettenförmiges Gebilde dar von 1—2 cm Länge, an ihren freien Enden mit Synovialis überzogen und mit einem halbmondförmig ausgeschnittenen freien Rand; sie umfasst die Sehne von vorn her. Die Verschiebung eines beliebigen Punktes der Sehne gegen einen festen Punkt der Fascie bei der Sehne des Tibial. ant. beträgt in maximo 3,5 cm. Die Verschiebungen der Sehne am oberen Scheidenende geschehen zwischen Plica und Sehne. Sie werden durch Faltenbildung der Synovialis ausgeglichen.

Proximal von der Sehnenscheide liegt die Sehne des Tibial. ant. der Unterschenkelfascie in ca. 8 cm Ausdehnung an und ist mit ihr durch Bindegewebe verbunden, dass bei Auflockerung mitunter einen grossen Spaltraum bildet. In diesem Bindegewebe können sich krepitierende Entzündungen abspielen. Histologisch findet sich der Scheidenspalt allseitig von einer dünnen Bindegewebsmembran umgeben, die beim Uebergang auf die Sehne mit dieser verschmilzt. Die Innenfläche der Membran zeigt eine homogene Masse mit einer Schicht von Zellen, beides von unklarer Natur. Auch die Scheidenfläche der Sehne enthält beide Bestandteile der Synovialis. Die Scheide wird von einer grossen Menge längsgerichteter Blutgefässe umsponnen, die auch in die Scheidenmembran eindringen. In der reichlichen Blutversorgung erblickt V. einen Zusammenhang mit der Synoviabildung und andererseits ein prädisponierendes Moment für embolische Entzündungen der Scheide.

Meyer-Heidelberg.

82) **A. Puyhaubert** (Bordeaux). De la luxation congénitale des tendons des muscles péroniers latéraux.

Revue d'orthop. 1908. Juli. p. 321.

Nach den anatomischen — an Füssen von Säuglingen vorgenommenen — Untersuchungen berichtet P. die allgemein bekannte Tatsache, dass die Peronealsehnen hinter dem Malleolus ext. in Rinnen verlaufen und durch das Lig. talo —, resp. calcaneo - fibulare

Digitized by Google
Original from UNIVERSITY OF MICHIGAN
Generated on 2019-06-08 18:06 GMT / http://hdl.handle.net/2027/mdp.39015073447636
Public Domain in the United States, Google-digitized / http://www.hathitrust.org/access_use#pd-us-google

vor dem Luxieren bewahrt werden. Bei einem Foetus von 8 Monaten konnte er feststellen, dass der Grund der Luxation in der schlechten Ausbildung dieser Rinne und dieser Bänder lag.

Ferner hat er bei einem 3jährigen Knaben die angeborene Luxation der Peroneen doppelseitig gesehen. (Bisher nur einmal, von Cramer, beobachtet.)

Grund zu einem operativen Eingriff lag im Fall P.'s nicht vor, da keine Beschwerden vorhanden waren. **Ewald**-Hamburg.

83) **H. Wiele.** Ankylosieren des Fussgelenks in einem Falle von angeborenem Fibuladefekt, durch freie Knochenplastik ausgeführt.

Norsk Magazin for Laegevidenskaben. 1909 Nr. 2. Pag. 134.

In diesem Falle ist ein Versuch mit Transplantieren von Knochen von einer Person zur anderen gemacht Der transplantierte Knochen ist als Knochenkeil angewendet, der durch Kalkaneus, Talus und Tibia eingeschlagen wurde, um Ankylose des Fussgelenks zu erreichen. Patient ist ein 10jähriger Knabe mit linksseitigem angeborenem Fibuladefekt; die 2. Zehe mit zugehörendem Metatarsus fehlte. Die untere linke Extremität war 15 cm verkürzt; die Winkelstellung zwischen Fuss und Unterschenkel betrug 100—110°. Das Operationsverfahren des Verfassers stützt sich auf den Vortrag Lexers auf dem letzten Berliner Chirurgen-Kongress.

Das Material lieferte ein 67jähriger Mann, dessen Bein wegen Gangräna senilis amputiert wurde. Die obere Hälfte der Fibula wurde mit intaktem Periost herausgenommen. Die scharfe mediane Kante mit der Lüerschen Zange abgebissen. Das Gelenk wurde breit geöffnet. Mit einem elektrischen Bohrer, Diameter 1,2 cm, wurde durch die früher erwähnten Knochen gearbeitet. Der 12 cm lange Knochenkeil, der vorläufig in Salzwasser aufbewahrt worden war, wurde mit seinem Periost eingekeilt. Danach wurde der Fuss eingegipst. Der Verlauf war reaktionslos. Nach 6 Wochen Entfernen der Bandage. Das Gelenk zeigte sich vollständig fixiert. Um sicher zu sein, wurde das Gelenk aufs neue, im ganzen 2 1/2 Monate, in Gips fixiert gehalten.

Das transplantierte Fibulastück ist fest eingeheilt und der Knabe hat einen brauchbaren Fuss erhalten.

An den Radiogrammen lässt sich keine Knochenresorption des fremden Knochens observieren, was sich angeblich nach 4—6 Monaten zeigen soll. **Reinhardt-Natvig**-Christiania.

Digitized by Google
Original from UNIVERSITY OF MICHIGAN
Generated on 2019-06-08 18:06 GMT / http://hdl.handle.net/2027/mdp.39015073447636
Public Domain in the United States, Google-digitized / http://www.hathitrust.org/access_use#pd-us-google

84) **Hofmann** (Karlsruhe). Die Resektion des Lisfrancschen Gelenkes zur Therapie des Hohlfusses.

Beiträge zur klin. Chir. 60. Bd. 3. H. S. 752.

Verf. zählt die einzelnen Heilverfahren auf, die von verschiedenen Autoren zur Bekämpfung des Hohlfusses vorgenommen wurden: Beelys Apparat zum Redressement des nicht paralytischen, v. Volkmanns Schiene gegen paralytischen Hohlfuss, Nicoladonis Sehnenüberpflanzung der Peronaei auf die Achillessehne, Entfernen der Fusswurzelknochen nach Jones (Keil) und Laurent (Resektion des Naviculare und Cuboid).

Verf. operierte einen Fall von Hohlfuss, indem er das Uebel da angriff, wo es hauptsächlich sitzt nach seinen Ueberlegungen — nämlich in den Keilbeinen und dem Cuboid, deshalb bezeichnet er auch seine Operation als physiologische, die dem Fuss die normale Konfiguration wieder gibt.

Die drei Keilbeine wurden enukleiert, das Cuboid reseziert. Darauf 14 Tage Gipsverband, dann Schiene, zuletzt Stiefel mit Einlage wie bei Plattfuss.

Das Resultat war ein gutes.

Verf. rühmt auch die relativ leichte und sichere Technik dieser Operationsmethode.

Manhold-Heidelberg.

85) **Deutschländer.** Die Verrenkungsbrüche des Naviculare pedis und deren Folgezustände.

Archiv für klin. Chir. Bd. 83. H. 1. S. 58.

Mitteilung von fünf Fällen, von denen 3 sich bei geringen, 2 bei schweren Gewalteinwirkungen ereigneten. Klinisch waren nur die Zeichen der Distorsio pedis ausgeprägt, die Diagnose konnte nur durch das Röntgenbild sichergestellt werden. Abgelaufene Fälle nachträglich durch das Röntgenbild zu analysieren ist schwierig. Die Fraktur wird hauptsächlich durch die Körperschwere erzeugt und ist mit einer, wenn auch meist unvollständigen Luxation kompliziert. Ihre Folge ist oft eine arthritische Erkrankung des Chopartschen Gelenkes, die nicht unerhebliche Beschwerden auslöst, die oft unter die Rubrik „Plattfussbeschwerden“ kommen. Die konservative Behandlung bleibt häufig ohne dauernden Erfolg. D. hat in einem Fall eine Resektion, in einem 2. Fall eine Exstirpation des os naviculare mit gutem Erfolg ausgeführt.

Lindenstein-Heidelberg.

Digitized by Google
Original from UNIVERSITY OF MICHIGAN
Generated on 2019-06-08 18:06 GMT / http://hdl.handle.net/2027/mdp.39015073447636
Public Domain in the United States, Google-digitized / http://www.hathitrust.org/access_use#pd-us-google

86) **Kunz.** Ein Beitrag zur Kenntnis der Fractura ossis navicularis tarsi.

Diss. Leipzig 1908.

Verf. hatte Gelegenheit einen Fall von Kahnbeinfraktur zu beobachten, dessen Krankengeschichte er wiedergibt. Im Anschluss an diesen Fall führt er dann noch aus der ihm zugänglich gewesenen Literatur 22 Fälle an, die zweifellos als Kahnbeinfrakturen angesprochen werden müssen, um dann an der Hand aller dieser Fälle am Schluss der Arbeit noch näher auf den Entstehungsmechanismus, die Diagnose, Prognose und Therapie dieser Verletzung einzugehen, die nach des Verf. Ansicht gar nicht so selten zu sein scheint, wie man bisher immer angenommen hatte.

Blencke-Magdeburg.

87) **Max Herz** (Auckland). Die Behandlung des angeborenen Klumpfusses im ersten Kindesalter.

Arch. f. Orth., Mechanother. und Unfallchir. 1908. Bd. VII, 1.

H. äussert sich zu dem Streit Lange-Schultze bezgl. Gipsverband- oder Schienenbehandlung bei den Klumpfüssen Einjähriger dahin, dass der Gipsverband der Langeschen Klumpfussschiene in jeder Beziehung überlegen sei. Die Schienenbehandlung dauert zu lange (12 Monate), ist umständlich und wenig sicher (da sie zum grossen Teil den Eltern überlassen ist) und zeitigt keine vollkommenen Resultate (s. die von Lange gebrachten Bilder!) Die Vorwürfe, die Lange dem Gipsverband macht, können widerlegt werden: die Beobachtung des Kindes im Gipsverband dauert viel kürzere Zeit, die Atrophie der Wade ist schon da und wird durch den Gipsverband nicht erst hervorgerufen, Ekzeme können vermieden werden, wenn man den Gipsverband durch dicke Flanellbinden vor Durchnässung schützt und die Haut einpudert. Ein Dekubitus wird selten zustande kommen, wenn man den Gipsverband glatt und faltenlos anlegt, was allerdings nicht leicht ist. **Ewald**-Hamburg.

88) **Fr. Staffel** (Wiesbaden). Einige Bemerkungen über Plattfuss- und Valguseinlagen.

Arch. f. Orth., Mechanother. und Unfallchir. 1908. Bd. VII. 1.

Zur Beseitigung der Plattfussbeschwerden hat St. neben der Verwendung von den üblichen Einlagen häufig nichts anderes getan, als die normale Innenwölbung der Stiefelsohle gestützt, und zwar durch einen 1,8 mm dicken, 1,7 cm breiten federnden Bandstahl, der an der Ferse befestigt ist und bis zum Grosszehenballen

Digitized by Google
Original from UNIVERSITY OF MICHIGAN
Generated on 2019-06-08 18:06 GMT / http://hdl.handle.net/2027/mdp.39015073447636
Public Domain in the United States, Google-digitized / http://www.hathitrust.org/access_use#pd-us-google

verläuft. Die Stahlspange wird nach einer weicheren Modellspange, die der Innenseite des strumpfbekleideten Fusses angepasst ist, zurechtgebogen. Die Spange wird vom Schuhmacher mit Leder abgedeckt.

Beim Pes valgus muss der ganze Fuss auf eine schiefe Ebene gebracht werden, weshalb in leichteren Fällen Absatz und Innenrand der Sohle nur erhöht zu werden braucht. In schwereren lässt St. aus Kork einen zweckmässig geformten Keil im Stiefel auf der federnden Spange aufbauen. Derartige Stiefel müssen jahrelang getragen werden, gleichzeitig darf eine Kräftigung der Muskulatur durch Massage, Faradisation und Uebungen nicht versäumt werden. **Ewald**-Hamburg.

89) **Robert Jones** (Liverpol). An operation for paralytic calcaneo-cavus.

The american journal of orthop. surg. 1908. April.

J. nimmt folgende zweizeitige Operation zur Beseitigung des paralytischen Hackenhohlfusses vor:

I. Tenotomie der fascia plantaris und manuelles Redressement des Fusses. — Schnitt an der Innenseite, keilförmige Resektion des Caput tali und os naviculare. Naht und Beseitigung des Hohlfusses dadurch, dass der Vorderfuss mit der Längsrichtung des Kalkaneus in eine Linie gebracht wird. Dadurch also scheinbare Vermehrung des Hackenfusses. —

II. Nach vier Wochen Schnitt an der Hinterseite der Ferse. Keilresektion der Trochlea und der beiden Malleolen. Der Fuss muss dann mit dem Unterschenkel einen rechten Winkel bilden. Verband, bis beide Resektionsstellen knöchern vereinigt sind. — Ist die Lähmung nur eine teilweise, so soll man nur die erste Operation machen und vier Wochen später die Gelenkkapsel und Achillessehne verkürzen. **Ewald**-Hamburg.

90) **Laument** (Antwerpen). Un cas de luxation complète du métatarse.

Journal de Radiologie. Décembre 1908.

Der V. berichtet über einen Fall von vollkommener Luxation des Mittelfusses. Der Unfall war durch Fall auf die Füsse aus 8 Meter Höhe entstanden. Die klinische und Röntgenuntersuchung wiesen auf eine Verlagerung des ersten Mittelfussknochens nach innen und oben, der vier anderen nach aussen und oben hin.

Digitized by Google
Original from UNIVERSITY OF MICHIGAN
Generated on 2019-06-08 18:06 GMT / http://hdl.handle.net/2027/mdp.39015073447636
Public Domain in the United States, Google-digitized / http://www.hathitrust.org/access_use#pd-us-google

V. nimmt folgenden Mechanismus an: Die proximale Gelenkfläche des ersten os metatarsi und des ersten cuneiforme ist schräg von aussen nach innen und von vorn nach hinten gerichtet, während die Gelenkflächen der anderen Mittelfussknochen, der zwei anderen Keilbeine und des Würfelbeins schräg von innen nach aussen und von vorn nach hinten verlaufen.

Proximalwärts sind die äusseren Mittelfussknochen fest durch Bänder miteinander verbunden. Die Bänder aber zwischen dem ersten und zweiten Mittelfussknochen sind dünn und schwach.

So erklärt es sich, dass bei Fall auf den Vorderfuss der erste Mittelfussknochen nach oben und innen, die anderen nach oben und aussen sich verschieben.

Die Reposition war in diesem Fall in Narkose leicht. Nach 5 Monaten aber hatte sich bei zufriedenstellendem lokalen Zustand eine schwere Neuritis ascendens ausgebildet. **Kaisin**-Floreffe.

91) **Martin.** Zur Behandlung der Zehenkontrakturen, insbesondere der „Hammerzehe".

Zeitschr. f. ärztl. Fortbildung 1908. Nr. 19.

M. nimmt zur Korrektur von Zehendeformitäten einen schmalen Gummistreifen, dessen mittlerer Teil durch die Zehen geflochten wird und dessen Enden spiralig um Fuss und Unterschenkel in die Höhe geführt und dort durch ein paar nicht zu feste Bindentouren befestigt werden. Der Gummistreifen gestattet bei richtiger Anlegung den Zehen die nötigen Bewegungen, die einem eventuell beim Stehen und Gehen erfolgenden Druck ausweichen können, aber doch jedesmal durch den elastischen Zug des Streifens in die korrigierte Stellung zurückkehren. Man kann mit dem Streifen, je nachdem man ihn von oben oder von unten über die difforme Zehe führt, eine Zehe niederdrücken oder heben, man kann auch mehrere Zehen gleichzeitig in ihrer Stellung korrigieren. **Blencke**-Magdeburg.

92) **A. Tietze** (Breslau). Beiträge zur Kenntnis des Entstehungsmechanismus und der wirtschaftlichen Folgen von Fersenbeinbrüchen.

Arch. f. Orth., Mechanoth. und Unfallchir. 1908. Bd. VI.

T. bespricht zunächst den Kalkaneussporn, der die bekannten Schmerzen am Hacken hervorzurufen vermag; nach seiner Ueberzeugung ist derselbe immer ein Zeichen eines beginnenden Plattfusses, hervorgerufen durch übermässiges Zerren der am tuberculum majus calcanei ansetzenden starken Bänder und Muskeln. Der

Digitized by Google
Original from UNIVERSITY OF MICHIGAN
Generated on 2019-06-08 18:06 GMT / http://hdl.handle.net/2027/mdp.39015073447636
Public Domain in the United States, Google-digitized / http://www.hathitrust.org/access_use#pd-us-google

Schmerz verschwindet bei der üblichen Plattfussbehandlung. Der Sporn braucht also weder durch ein Trauma entstehen, wie dies von anderer Seite behauptet worden ist, noch braucht er zu frakturieren, um die Schmerzen hervorzurufen.

Zum Studium des Entstehungsmechanismus standen T. die Krankengeschichten und Röntgenbilder von 22 Kalkaneusfrakturen zur Verfügung. Die Ergebnisse sind folgende: Rissfrakturen (durch forzierte Kontraktion der Achillessehne) fanden sich nicht, stets handelte es sich um Kompressionsfrakturen. Für deren Zustandekommen spielt nicht nur die Wucht des Falls, sondern auch der Bodendruck, der Bandapparat und die Spaltrichtung des Knochens eine Rolle. Die Bruchform wechselt nach der Richtung der einwirkenden Gewalt.

Ausserdem hat T. die Fraktur 14 Mal an Leichen durch Schlag auf die Fusssohle hergestellt (oder durch Fall eines Gewichts auf die Fusssohle) und fand ähnliche Bilder wie bei den Verletzungen am Lebenden.

Nach der Heilung des Bruchs findet man ausser Kalkaneuszacken und verschobenen Knochenstückchen Abplattung des Kalkaneus, Verschwinden der Strukturzeichnung.

Folgende klinische Mitteilungen über 206 im Breslauer Institut für Unfallverletzte während 12 Jahren beobachtete Fersenbeinbrüche beanspruchen Interesse. Gleich nach dem Unfall diagnostiziert waren davon nur 68 Brüche (!). Nach ½ Jahr etwa konnten 43% mit 25% Rente und weniger (4 mit 0%) abgefunden werden, meist schwankte die Rente zwischen 20 und 40%. — 3 Jahre später konnten von diesen Patienten 156 noch einmal untersucht werden. Davon wurden 20 völlig erwerbsfähig gefunden; 72,4% bezogen eine Rente von oder unter 20%. Die wirtschaftlichen Folgen der Fersenbeinbrüche sind demnach nicht so traurige, wie sie meistens dargestellt sind. Bei 76 Patienten wurden Dauerrenten festgesetzt. Im Ganzen wurden 24 wieder vollkommen erwerbsfähig, mehr als die Hälfte von den Uebrigen erhielt Dauerrenten von 15%.

Therapeutisch warnt T. vor zu langer Immobilisation, da ja die meisten Fersenbeinbrüche Gelenkbrüche seien. — Die besten Resultate wiesen die Frakturen auf, die nicht erkannt wurden und dementsprechend auch nicht immobilisiert waren. T. gibt zunächst für 10—14 Tage einen Gipsverband in Varusstellung, dann eine Gipshülse mit Gehbügel, die den Fuss freilässt und Bewegungen desselben gestattet, nach 6 Wochen bekommen die Patienten denselben Apparat aus Leder und Stiefel für ein halbes Jahr.

Ewald-Hamburg.

Digitized by Google
Original from UNIVERSITY OF MICHIGAN
Generated on 2019-06-08 18:06 GMT / http://hdl.handle.net/2027/mdp.39015073447636
Public Domain in the United States, Google-digitized / http://www.hathitrust.org/access_use#pd-us-google

93) **W. Becker** (Bremen). Redressement und nachfolgende Behandlung des angeborenen Klumpfusses.

Archiv f. Orthop., Mechanoth. und Unfallchirurgie 1908. VI., 4., p. 315.

Auf Grund seiner Erfahrungen rät B. das Redressement von angeborenen Klumpfüssen im ersten Lebensjahr überhaupt zu unterlassen; ein Säuglingsklumpfuss ist in vielen Fällen schwerer redressierbar als ein erwachsener; oft ist es ausgeschlossen dem Säugling einen unverrückbaren Gipsverband anzulegen. Zum Redressement benutzt B. den Graffschen Osteoklasten aus der Schedeschen Klinik, der eine gute Fixation des Kalkaneus erlaubt. Am wichtigsten erscheint ihm die Aufrollung des inneren Fussrandes (die Klebeverbände nach Finck und v. Oettingen erfüllen diese Forderung nicht!). Spannt sich bei der Aufrollung des inneren Fussrandes die Plantarfaszie und der Abductor hallucis, so sollen sie tenotomiert werden; die Achillotenotomie schliesst sich nach vollendetem Redressement an. Die Resultate sollen an der Form der unbelasteten Fusssohle beurteilt werden. Den Verband legt B. nie in der Stellung des maximalen Redressements an, auch redressiert er etappenweise nach jeder neuen Gipsbinde bis zum jedesmaligen Erhärten. — Jegliches Watteunterpolstern hält er für schädlich. Um der Gefahr eines Rezidivs vorzubeugen, sollen die überflüssigen Hautfalten auf der Aussenseite des Fussrückens exzidiert, und die Wundränder vernäht werden. Vom 4. Tag an kann der Patient im Gipsverband gehen. Manchmal kommt es nach dem Redressement zum traumatischen Oedem mit Blasenbildung an den Zehen; dann muss der Verband entfernt und nach Schwinden des Oedems erneut werden.

Mit der Behandlung rezidivierter Klumpfüsse hat B. sehr schlechte Erfahrungen gemacht, weshalb er alle Rezidive einer vorherigen Injektionskur mit Thiosinamin oder Fibrolysin unterzieht. — Um das Rezidiv zu vermeiden, soll man die Verbandperiode lange genug ausdehnen, ohne die Muskelatrophie am Unterschenkel zu berücksichtigen. Die Nachbehandlung soll ein bis mehrere Jahre dauern, am meisten empfiehlt sich ein Schienenhülsenapparat, wo dieser nicht anwendbar ist, ein geeigneter Schuh am Tage und eine einfache Hülse während der Nacht. **Ewald-Hamburg.**

Digitized by Google

Original from UNIVERSITY OF MICHIGAN

Generated on 2019-06-08 18:06 GMT / http://hdl.handle.net/2027/mdp.39015073447636
Public Domain in the United States, Google-digitized / http://www.hathitrust.org/access_use#pd-us-google

Kongressberichte, Vereinsnachrichten etc.

VIII. Kongress der Deutschen Gesellschaft für orthopädische Chirurgie. Berlin, 13. April 1909.

Bericht, erstattet von

Privatdoz. Dr. WOLLENBERG,

Berlin.

Das umfangreiche Programm des diesjährigen Kongresses, welcher unter dem Vorsitz von Lange-München tagte, konnte in einer am Vorabend des Hauptverhandlungstages stattfindenden Projektionssitzung und in den drei Sitzungen des Hauptverhandlungstages vollständig erledigt werden.

Der dankenswerte Versuch des Vorsitzenden, eine Einigung in mehreren, die angeborene Hüftgelenksverrenkung betreffenden Fragen zu erzielen und durch Aufstellung einiger Hauptthemen aus diesem Gebiet die Diskussion fruchtbarer zu gestalten, dürfte zum grössten Teile als gelungen bezeichnet werden.

1) **Drehmann** referierte über das Thema „Anteversion und Sagittalstellung". Er unterscheidet Anteversion und Retroversion des Kopfes und des Halses, Antetorsion und Retrotorsion des oberen Femurendes; unter Sagittalstellung bezeichnet er eine Drehung des Femur in toto zum Becken, wie sie bedingt wird durch Rotation nach aussen resp. nach innen. Anteversion des Kopfes hat er nur beim Foetus gefunden, Retroversion des Kopfes bei Coxa vara.

Die physiologische Torsion des oberen Femurendes schwankt zwischen 10 und 40°, ist verschieden bei den verschiedenen Lebensaltern, beträgt beim Erwachsenen 10—12°; es findet also mit zunehmendem Alter ein Zurückgang der Torsion statt. Es gibt ferner anthropologische Differenzen (Klaatsch). Beim Vergleiche mit der Tierreihe zeigt sich der Torsion des menschlichen oberen Oberschenkelendes am nächsten nicht etwa die der Affen. Bei den Vögeln, z. B. bei der Gans, dem Huhn, ist eine Retrotorsion vorhanden.

Bei der angeborenen Hüftgelenksverrenkung konnte D. eine reine Anteversion des Kopfes nicht auffinden, eine Anteversion des Halses war ebenfalls nicht bedeutend. Torsion findet sich dagegen stets; sie beträgt meist 30—45°; in älteren Fällen kommen auch höhere Grade vor (60—80°).

In der Diskussion pflichtet Gocht diesen Ausführungen im Allgemeinen bei, er besitzt jedoch ein Präparat von Anteversion des Kopfes bei Luxation der Hüfte. Am Halse hat er stets Retroversion gesehen. Die Torsion des Femur liegt normalerweise im unteren Abschnitte, bei der Lux. coxae dagegen im obersten Teile des Schaftes.

Reiner weist bei dieser Gelegenheit wieder auf sein Verfahren zur Beseitigung der Anteversion hin: Osteoklase im unteren Femurende und Korrektur. Bade widerspricht Reiner bezüglich der Bedeutung der Anteversion als retentionshindernden Momentes. Hohmann setzt die Röntgenbefunde bei den verschiedenen Stellungsveränderungen des Halses und Kopfes auseinander. Bei der Antetorsion tritt der Troch. min. — bei Aufnahme in Mittelstellung — stärker hervor als normal; bei der Anteversion dagegen genau so, wie im normalen Bilde. Bei der Retrotorsion springt der Troch. min bei Innenrotation

Digitized by Google

Original from UNIVERSITY OF MICHIGAN

Generated on 2019-06-08 18:06 GMT / http://hdl.handle.net/2027/mdp.39015073447636
Public Domain in the United States, Google-digitized / http://www.hathitrust.org/access_use#pd-us-google

nicht mehr hervor; der Hals zeigt bei Mittelstellung seine grösste Länge, wird bei Innenrotation kürzer (umgekehrt also, wie normaliter). Die Funktion findet H. trotz der Anteversion nach gelungener Reposition meist gut.

2) **Spitzy**: Wie oft findet sich in den luxierten Gelenken eine angeborene Coxa vara? Bei Innenrotation und Abduktion kann im Röntgenbilde eine Coxa vara vorgetäuscht werden. Bei 331 Röntgenplatten von Luxierten konnte Sp. bei Jugendlichen nirgends eine Coxa vara nachweisen; je älter die Fälle waren, desto häufiger war eine Varusstellung sichtbar.

Also ist die Coxa vara bei der angeborenen Hüftverrenkung sekundär, es besteht kein engerer Kausalnexus zwischen beiden Krankheitsbildern. Wohl aber kommt die Coxa vara bei Geschwistern vicariierend mit der Lux. congen. coxae vor, auf der Basis fehlerhafter Keimentwicklung.

Diskussion: Lange hat in seinem Luxationsmateriale 2,3 % Coxa vara congen. Bade hält die mit der angeborenen Luxation vergesellschaftete Coxa vara nicht für congenital; er glaubt, dass sie bedingt werde durch irgend welche knochenerweichende Prozesse, z. B. durch Rachitis.

3) **Stieda**: Wie oft findet sich in den luxierten Gelenken gleichzeitig eine angeborene Coxa valga? Referent kann diese Frage nicht beantworten, da er weder am anatomischen Praeparat diese Kombination auffinden konnte, noch beweisende Fälle aus der Literatur.

Diskussion: Drehmann hat einen einzigen einwandsfreien Fall dieser Art gefunden; er erinnert an einen hierher gehörenden Fall Heusners. Lange konnte in seinem Materiale in 1,1 % der Fälle Coxa valga nachweisen.

4) **Fröhlich**: Die Entstehung und Bedeutung der nach der Reposition öfters beobachteten, erworbenen Coxa vara.

F. unterscheidet a) Verbiegungen, die bald nach der Reposition eintreten und sich durch ihren akuten Verlauf auszeichnen; sie sind auf Fraktur, Epiphysenlösung während der Reposition oder auf ein Abreissen des Collum fem. während der Massage und Mobilisationsbehandlung zurückzuführen; b) langsam zur Ausbildung kommende Coxa vara, die als Belastungsdeformität zu deuten ist; in einigen Fällen mag Rachitis, in anderen irgend ein infektiöser Prozess die Ursache abgeben. Die Prognose ist bis auf wenige Ausnahmen günstig, die Therapie eine palliative.

Diskussion: Joachimsthal hat unter 150 Fällen, deren Reposition mindestens 4 Jahre zurückliegt, 5 Fälle mit sekundärer Coxa vara (früher war dieselbe nach den Röntgenbefunden nicht vorhanden) beobachtet; es war stets die typische Coxa adducta, analog der rachit. Coxa vara, vorhanden. Pürkhauer berichtet aus Langes Klinik über 176 Fälle, unter denen 7,5 % nach der ersten Verbandperiode Coxa vara aufwiesen (Verletzung des Schenkelhalses, der Kopfepiphyse, vielleicht auch Folge der Muskelwirkung). 8,2 % zeigten Coxa vara nach der dritten Verbandperiode (Belastungsdeformität). 48 % zeigten in noch späterer Zeit erworbene Coxa vara. Lange nimmt an, dass in diesen Fällen die Pfanne nicht Kugelform hatte und so eine Deformierung des oberen Oberschenkelendes bewerkstelligte. Alsberg ist der Ansicht, dass Langes Fälle von Coxa vara, im zweiten Verbande entstanden, vielleicht vorgetäuscht worden sind dadurch, dass die Röntgenbilder in Abduktion des Oberschenkels aufgenommen werden mussten.

5) **Köhler** demonstriert Bilder, welche die normale Anatomie der Pfanne im Röntgenogramm erläutern; er berücksichtigt besonders die sich

Digitized by Google
Original from UNIVERSITY OF MICHIGAN
Generated on 2019-06-08 18:06 GMT / http://hdl.handle.net/2027/mdp.39015073447636
Public Domain in the United States, Google-digitized / http://www.hathitrust.org/access_use#pd-us-google

überschneidenden Linien, welche durch die Corticalis der Beckenknochen und der Pfannenkomponenten gebildet werden, deren Deutung uns ja aus dem Buche des Redners „Die normale und pathol. Anatomie des Hüftgelenks etc. etc.“ bekannt ist.

6) **Cohn** demonstriert seinen Lagerungsapparat, der die Aufnahmen bei der kongenitalen Hüftluxation unter stets gleichen Bedingungen zulässt.

7) **Böhm** zeigt Diapositive von anatomischen Präparaten, welche die Assimilation des Atlas an das Hinterhaupt in verschiedenen Graden, sowie Präparate, welche teilweise Verschmelzung der obersten Halswirbel, meist auch mit Spaltbildung kombiniert, aufweisen; er betont die durch derartige kongenitale Anomalieen bedingten Schiefhaltungen des Kopfes, den Torticollis congenitus osseus, auf den in Zukunft mehr geachtet werden müsse. Einige Röntgenbilder, in vivo aufgenommen, scheinen ebenfalls Belege für derartige Anomalieen zu sein.

8) **Schulthess** spricht über die Funktionsprüfung der Muskeln bei Lähmungen; zur Feststellung der Lähmungen verdient das Bewegungsexperiment gegenüber der elektrischen Untersuchung in den Vordergrund gestellt zu werden. Bei Bewegungsversuchen werden stets mehrere Muskelgruppen in Funktion treten, nicht ein einzelnes Muskelindividuum. Die Funktionsprüfung muss bei einer gewissen Dehnung des Muskels, nicht zu gross und nicht zu klein, ausgeführt werden; diese Dehnung darf nur mit geringer Kraft hervorgerufen werden; es muss ferner auf eine Entspannung der Antagonisten hingearbeitet werden; Kontrakturen sind zu berücksichtigen. Seine Methode, die allen diesen Aufgaben gerecht wird, erläutert Redner an zahlreichen Beispielen, die am Projektionsschirm demonstriert wurden.

9) **Becher** referiert über die anatomischen und funktionellen Resultate der unblutigen Einrenkung der angeborenen Hüftverrenkung bei älteren Personen. Hier ist die Schwierigkeit weniger in der Reposition und Retention gelegen, als in der leicht eintretenden nachfolgenden Versteifung resp. Kontraktur. Drei Fälle von reponierten veralteten Luxationen werden gezeigt. Die Nachbehandlung ist sehr wichtig, es wird nur 6 Wochen fixiert. Von der Wiederherstellung eines guten Gelenkes kann nicht die Rede sein, da Kopf und Pfanne zu inkongruent sind. Die rasch eintretende Kapselschrumpfung, die so leicht zur Versteifung des Gelenkes führt, ist auf der anderen Seite wieder das retinierende Moment.

10) **Deutschländer** demonstriert die Erfolge der blutigen Reposition der kongenitalen Hüftverrenkung, bezüglich deren Einzelheiten wir auf die Publikationen des Redners verweisen.

11) **Rosenfeld**: Die Bezeichnung der verschiedenen Stellungen des Oberschenkels. R. hat ein Koordinatensystem, analog dem in der geographischen Topographie gebräuchlichen, auf einer Kugeloberfläche konstruiert, in deren Mittelpunkt der Drehpunkt des Hüftgelenkes liegt. Die Streckstellung des Oberschenkels soll mit 180° bezeichnet werden. Der Vorschlag wird nicht diskutiert, sondern einer Kommission überwiesen.

12) **Lorenz**: Die heutige Technik der Reposition. L. will für seine Primärstellung die Bezeichnung der Flexions-Abduktion von 90° beibehalten wissen. Die bei Anteversion in späterer Fixationsperiode nötig werdende Fixierung der Innenrotation ist sehr schwierig; es ist bei stärkerer Anteversion zunächst eine forzierte „Lorenzsche Primärstellung“ notwendig. Es ist dann

Digitized by Google
Original from UNIVERSITY OF MICHIGAN
Generated on 2019-06-08 18:06 GMT / http://hdl.handle.net/2027/mdp.39015073447636
Public Domain in the United States, Google-digitized / http://www.hathitrust.org/access_use#pd-us-google

eine „retrograde Korrektur“ erforderlich, derart, dass in der zweiten Verbandperiode die Flexion stärker ausgeprägt bleibt, als die Abduktion. Für Fälle mit sehr starker Anteversion, von zirka 90°, empfiehlt L. die Reinersche Osteoklase. Für die blutige Operation plaidiert L. nicht, da sie nach Jahr und Tag Flexions- und Abduktionskontrakturen ergibt.

13) **Joachimsthal:** Die Retention durch Neubildung des knöchernen Pfannendaches. Die Untersuchungen zeigen, dass von einer Pfannenneubildung während der Verbandperiode nicht gesprochen werden kann. J. zeigt zwei Präparate von reponierten Luxationen, die ihm von E. Müller-Stuttgart zur Verfügung gestellt wurden, bei welchen der Kopf gut von der Pfanne eingeschlossen ist.

Diskussion: Baeyer: Da wir mit einer Pfannenneubildung während der ersten Zeit nicht rechnen dürfen, kommt alles auf die Kapselschrumpfung an; am wichtigsten für die Retention ist die Schrumpfung des vorderen und oberen Kapselbandes schon während der Verbandperiode. Springer bestätigt diese Erfahrungen; er verlängert die erste Stellung auf 6 Monate und lässt dann den Verband ganz weg. Bade empfiehlt einige technische Kleinigkeiten: a) Beckenfixation durch eine T-Binde, b) für schwere Fälle Zug durch eine Binde am gebeugten Kniegelenke und am Trochanter major. Hohmann: Aehnlich so wird in der Langeschen Klinik verfahren; Zug in der Längsachse des Beines, Querzug am Trochanter. Gocht weist darauf hin, dass das Lig. ileofemorale ant. und super. bei der Hüftluxation stets verkürzt ist. Die Beckenfixation besorgt er, ähnlich wie Bade, durch Quelen.
Schultze zeigt seinen Tisch zur Einrenkung der Hüftluxation, bei welchem der Rumpf nach oben gezogen wird, der Fuss mit Laschen nach unten, während ein Trochanterzug senkrecht dazu wirkt.

14) **Ludloff:** Vorschläge zu einer Sammelforschung für die bisherigen Ergebnisse der unblutigen Einrenkung. Es sollen Pausen, die analog den von Ludloff gezeichneten hergestellt sind, von einwandsfrei aufgenommenen Röntgenbildern der Fälle bis zum Jahre 1908 anonym eingesandt werden.

15) **Bade:** Lähmungen nach Einrenkung der angeborenen Hüftverrenkung. Unter 2204 Fällen (Sammelenquête) 67 Lähmungen. Die Häufigkeit der Lähmungen steigt im ersten Decennium an, im zweiten ab. Die Mehrzahl der Fälle ist als Quetschungslähmung zu deuten, und zwar durch Abrutschen des Kopfes auf das Foramen ischiadicum bei iliacaler Luxation. Ein Teil der Fälle besteht in Zerrungslähmungen. Es kommt eine causale und symptomatische Therapie in Betracht; am wichtigsten ist jedoch die Prophylaxe, die in frühzeitiger Reposition, in kräftiger Extension während der Repositionsmanöver besteht; zu vermeiden sind besonders die Hoffaschen Streckbewegungen des Unterschenkels bei in Abduktion und Flexion stehendem Oberschenkel.

16) **Reiner:** Die blutige Einrenkung. Bei einseitiger Luxation ergibt die blutige Reposition in 40% gute Resultate, in 18% Misserfolge (Reluxation, Ankylose), während die doppelseitige Luxation in 50% Misserfolge ergibt. Gleichwohl erkennt R. die blutige Reposition als einen berechtigten Eingriff an, nämlich, wenn die primäre Reposition nicht möglich ist; nicht jedoch, wenn die Retention bei unblutiger Einrenkung versagt.

17) **Hoeftman** zeigt zwei Fälle, bei welchen er durch prothetischen Ersatz, in dem einen Falle der Füsse, in dem anderen der Hände und Füsse

Digitized by Google
Original from UNIVERSITY OF MICHIGAN
Generated on 2019-06-08 18:06 GMT / http://hdl.handle.net/2027/mdp.39015073447636
Public Domain in the United States, Google-digitized / http://www.hathitrust.org/access_use#pd-us-google

hervorragende Funktion erzielte. Die Fussgelenke der Prothesen sind versteift und erlauben ein sehr sicheres Gehen; der Patient mit Prothesen der Vorderarme resp. Hände ist imstande, sich allein aus- und anzukleiden (Druckknöpfe), seine Prothesen sind mit auswechselbaren Instrumenten (Messer, Gabel, Löffel, Schlosserwerkzeuge) versehen.

18) **Mayer** erzielte durch die Kombination der Sehnenverkürzung mit der Nervenplastik gute Resultate bei einem Falle von Radialislähmung infolge Decubitus nach Streckverband und bei einem Falle von Medianuslähmung nach spinaler Kinderlähmung.

Diskussion: Spitzy zeigt den vor 4 Jahren schon demonstrierten Fall von durch Nervenplastik geheilter Radialislähmung (es handelte sich um eine bei der Geburt erworbene traumatische Lähmung). Die Sehnenoperation soll erst ausgeführt werden, wenn in geeigneten Fällen die Nervenplastik vorher ausgeführt ist, da sonst das Resultat verschleiert wird. Bei spastischen Lähmungen hat er sehr gute Resultate durch Nervenplastik erzielt, indem er den Medianus durch Abspaltung schwächte und den Radialis stärkte durch Kraftzufuhr mittelst Annähung des abgespaltenen Medianuszipfels. Die Stellung des Daumens muss in solchen Fällen durch Tenotomie des Adductor pollicis korrigiert werden.

19) **Krukenberg** demonstriert ein neues System von Bewegungsapparaten, das sich von anderen dadurch unterscheidet, dass die Pendel aufgehängt sind, sodass die Bewegungsexkursionen nach allen Seiten hin stattfinden können.

20) **Caro** zeigt einen Universalwandpendelapparat, bei welchem der Ausschlag durch eine Kuppelung (Zahnkranz an der Stirnseite der Pendelachse) reguliert wird. Fixierung der Glieder durch Schlitzbandage. Den Apparaten wird Raumersparnis und Billigkeit nachgerühmt.

21) **Schanz**: Ueber die paraartikuläre Korrektur von Kniegelenksdeformitäten. Sch. zeigt Röntgenbilder von Genu valgum resp. varum, bei welchen er die Deformität durch Infraktion auf spitzem Keile korigiert hat (die Methode ist von Lehr beschrieben).

Diskussion: Werndorff und Lorenz begrüssen das Vorgehen von Schanz, da es dem fruchtbaren orthopädischen Prinzipe, die Deformität nicht durch Eingriff in den Gelenkmechanismus selbt zu beseitigen, entspreche. Perthes empfiehlt für gewisse Fälle die Keilosteotomie. Spitzy die Epiphyseotomie.

22) **Finck**: Ueber die Entbindungslähmung. F. hat drei Fälle beobachtet, bei denen keinerlei Kunsthülfe angewandt worden war. Er schildert die Syptomatik.

Diskussion: Rosenfeld hat einen ähnlichen Fall beobachtet. Werndorff hält die Epiphysenlösung für die häufigste Ursache. Spitzy empfiehlt Osteotomie des Humerus und folgende Drehung des unteren Fragmentes, ebenso Vulpius. Helbing hat in solchen Fällen die Tenotomie des Pektoralis mit Erfolg ausgeführt. Becher betont, dass die von Spitzy empfohlene Operation schon vor 6—8 Jahren von Hoffa geübt wurde.

23) **Böcker**: Gibt es wirklich permanente paralytische Hüftluxationen nach vorne? B. verneint die Frage auf Grund seiner Beobachtungen und seines Literaturstudiums.

Diskussion: Vulpius hat eine ganze Reihe von paralyt. Luxationen nach vorne gesehen

Digitized by Google
Original from UNIVERSITY OF MICHIGAN
Generated on 2019-06-08 18:06 GMT / http://hdl.handle.net/2027/mdp.39015073447636
Public Domain in the United States, Google-digitized / http://www.hathitrust.org/access_use#pd-us-google

24) **Kölliker**: Plan der neuen Poliklinik für orthopäd. Chirurgie in Leipig. K. demonstriert Baurisse der offenbar sehr zweckmässig angeordneten Anstalt.

Diskussion: Spitzy freut sich mitteilen zu können, dass auch in Graz die seiner Leitung unterstellte orthopädische Abteilung unabhängig gemacht ist.

25) **Biesalski** überreicht der Gesellschaft ein Exemplar der nunmehr in Buchform erschienenen der Verarbeitung der Krüppelstatistik, betitelt: Umfang und Art des jugendlichen Krüppeltums und der Krüppelfürsorge in Deutschland. Hamburg u. Leipzig 1909). Das umfangreiche Werk ist die Frucht einer dreijährigen Arbeit.

Diskussion: Schlichthorst betont die Wichtigkeit der Prophylaxe in der Krüppelfrage und fordert zur Errichtung eines Seehospizes, das diesen Zwecken dienen soll, auf. Verteilung eines gedruckten Aufrufes, welcher die Wichtigkeit des Gegenstandes begründet. Becher glaubt nach seinen Erfahrungen annehmen zu müssen, dass die Krüppelstatistik über das Ziel hinausschiesse, insofern, als mehrfach Patienten als Krüppel gezählt seien, die keinen Anspruch auf diesen Namen machen könnten. An der Diskussion hierüber beteiligen sich Biesalski, Muskat, Schanz, Spitzy, Klostermann, Rosenfeld. Letzterer meint, dass Bechers Kritik, wenn sie vielleicht auch für Münster stimmen hönnte, keine allgemeine Geltung habe. Fehlerquellen seien bei derartigen Erhebungen natürlich nicht ganz zu vermeiden.

26) **Drehmann**: Beiträge zur Aetiologie und Therapie der Coxa vara. D. glaubt, dass die zu starke Belastung eines auf kindlicher Stufe zurückgebliebenen Skeletteiles (hier also des oberen Oberschenkelendes) eine Verbiegung an der schwächsten Stelle, also der Epiphysenlinie zur Folge habe, wobei die Ausgangsstellung bei der Belastung, Aussenrotation und Hyperextension bedeutsam ist. Als Therapie empfiehlt Dr. das unblutige Redressement in Narkose, Gipsverbände auf längere Zeit. Die funktionellen Resultate sind gute.

Diskussion: Lorenz glaubt, dass die statische Coxa vora auf Epiphysenlösung zurückzuführen sei, dass dementsprechend die Behandlung in Refraktion und Adaption der Fragmente zu bestehen habe. Die früheren Resultate der blutigen intrakapsulären Operationen wiesen eine hohe Mortalität auf. Gocht betont, dass das Redressement schon früher angewandt wurde. Bei dem Falle von Coxa vara bei Osteomalacie, über welchen er im Vorjahre berichtete, ist unter starken Phosphorgaben eine weitere ganz erhebliche Besserung eingetreten. Preiser erzielte bei einer Coxa vara bei idiopathischer Arthritis deformans durch Eingipsung, Medicomechanik, Schienenhüslenapparat grosse Besserung. Alsberg meint, dass der blutigen Therapie doch ihr Gebiet bleibe; die Osteotomia subtrochanterica leiste vorzügliches. Lange macht nur Tenotomie der Adduktoren und Redressement durch Gewichtszug; er hat dabei auch objektive Besserung der Coxa vara (Röntgenbild!) gesehen. Guradze tritt in schweren Fällen für die subtrochantere Osteotomie ein. Lorenz bemerkt ausdrücklich, dass seine vorherigen Ausführungen sich nur auf intrakapsuläre Eingriffe bezögen; gegen extraartikuläre Eingriffe verhält er sich durchaus nicht ablehnend Preiser meint, dass bei der mit Arthr. deformans vergesellschafteten Coxa vara die Verhakungen durch Brisement gelöst werden müssen; Karch dagegen warnt vor diesem Manöver bei Arthritis deformans, da er in einer Woche zwei Todesfälle dabei erlebte. Drehmann empfiehlt sein Verfahren nur für die Coxa vara adolescentium.

Digitized by Google
Original from UNIVERSITY OF MICHIGAN
Generated on 2019-06-08 18:06 GMT / http://hdl.handle.net/2027/mdp.39015073447636
Public Domain in the United States, Google-digitized / http://www.hathitrust.org/access_use#pd-us-google

27) **Riedinger** zeigt Präparate und Röntgenbilder von Humerus varus, jener Deformität, bei welcher, analog dem Trochanterhochstand bei der Coxa vara, die Tubercula dem Caput humeri gegenüber in die Höhe geschoben sind, resp. bei welcher eine Adduktion der Humerusdiaphyse gegenüber dem Kopfe zustande gekommen ist. Die Röntgenuntersuchungen stammen von Kretinen, bei welchen die Deformität einige Male deutlich war, während ein anatom. Präparat die Deformität im Gefolge der Arthritis deformans darstellt.

28) **Röpke** benutzt die unter der Anwendung starrer Verbände auftretende Knochenatrophie zum Ausgleich rachitischer Unterschenkelverkrümmungen. Die Technik besteht darin, dass das Glied auf einige Wochen eingegipst wird, worauf man die Umkrümmung in Narkose vornimmt. Letzteres gelingt dann sehr leicht, die Erfolge sind gute.

29) **Cramer** hat die Heilung von Knorpelwunden bei gleichzeitiger künstlicher Entzündung des Gelenkes einer experimentellen Prüfung am Kaninchen unterzogen, wobei er zu dem bemerkenswerten Ergebnis kam, dass — entgegen der herrschenden Ansicht — auch bei dieser Versuchsanordnung, genau wie bei Knorpelwunden nicht entzündeter Gelenke, keinerlei Knorpelwucherung, nie ein Ausgleich der Wunde durch echtes Knorpelgewebe eintritt.

30) **Jansen** stellt eine neue Theorie der habituellen Skoliose auf, bei welcher bes. die respiratorische Wirkung der Skaleni berücksichtigt wird.

31) **Gocht** zeigt einen Apparat zur Lordosierung der Wirbelsäule bei rundem Rücken und bei Skoliose; es handelt sich um eine schiefe Ebene, auf welcher der Patient in Bauchlage und unter Suspension am Kopfe ruht.

32) **Härtel** spricht über Rückgratverkrümmungen bei Tieren. (Der Vortrag wurde nicht vollständig gehalten.)

33) **Krieg** betont die Bedeutung der Atemgymnastik bei schweren Skoliosen im Zusammenhang mit dem Klappschen Kriechverfahren.

34) **Fränkel** sucht die Wirkung des letzteren Verfahrens in seiner von ihm modifizierten Form durch Demonstration einer Patientin und von Röntgenogrammen darzutun.

35) **Wahl** demonstriert einen „Scharnierosteoklast“ bes. zum Redressement der Fussdeformitäten,

36) **Reiner** eine sehr zweckmässige Modifikation des Lorenzschen Osteoklasten.

37) **Muskat:** Orthopädie und Schule. Redner weist auf die Prophylaxe der Deformitäten hin, die natürlich schon vor dem Eintritt in die Schule in Aktion kommen müsse; es wird auf das skoliosenfördernde Moment des schiefen Führens der Kinder (Zerren am Arme) aufmerksam gemacht.

Zum Vorsitzenden des 9. Kongresses der Gesellschaft wurde mit grosser Majorität Joachimsthal gewählt.

Digitized by Google

Original from
UNIVERSITY OF MICHIGAN

Generated on 2019-06-08 18:06 GMT / http://hdl.handle.net/2027/mdp.39015073447636
Public Domain in the United States, Google-digitized / http://www.hathitrust.org/access_use#pd-us-google

XXXVIII. Versammlung der Deutschen Gesellschaft f. Chirurgie zu Berlin, Langenbeckhaus.

14.—17. April 1909.

Bericht, erstattet von

Dr. MOSENTHAL,

Berlin.

An dem Demonstrationsabend wurden Bilder zu folgenden Vorträgen gezeigt.

Birt (Hamburg) führt Spätaufnahmen von Frakturen vor, an denen ersichtlich ist, dass selbst bei schweren komplizierten Frakturen nach ca. 5 Jahren die äussere Form der Knochen kaum eine von der Norm abweichende ist, nur an der inneren Struktur zeigen sich noch hier und da Veränderungen. Kortikalis und Epiphysenlinien sind glatt.

Wollenberg (Berlin) zeigt die mikroskopischen Präparate von 6 Fällen von Arthritis deformans mit verschiedener Aetiologie, die ergeben, dass die klinisch verschiedenen Formen der A. d. sich auch anatomisch differenzieren lassen, speziell was die entzündliche und nicht entzündliche Basis betrifft; im Versorgungsgebiet des Gewebszerfalles zeigen sich bei der traumatischen und idiopath. a. d. frappierend hochgradige Sklerosen der Arterienwände, während dort wo die Regeneration vorwiegt, stets hyperämische Venen nachweisbar sind. Die so dunkle idiopatische A. d. ist also wahrscheinlich analog der traumatischen A d. durch Sklerose der Knochenarterie, allerdings aus noch unbekannter Veranlassung, entstanden.

Katzenstein (Berlin) führt einen Pat. mit Trapeziusparese vor, bei dem er folgende schöne erfolgreiche Operation ausgeführt hat. Ersatz des unteren Abschnittes durch den oberen Teil des latissimus dorsi derselben Seite, des mittleren und oberen Abschnittes durch ein entsprechendes Stück desselben Muskels von der anderen Seite. Bei Serratuslähmung ersetzt er den Muskel durch ein Stück des trapezius und pectoralis maior, die um den Scapularrand herumgeschlagen werden.

Preiser (Hamburg) zeigt 16 Diapositive einer typischen periostalen Kallusbildung am condylus internus femoris nach Kniedistorsionen (Stieda), Es handelt sich nach P.s Bildern und Leichenversuchen meist nicht um eine Fraktur, sondern um ein Stück abgerissenen Periosts mit nachfolgender Verknöcherung nach einem von aussen nach innen stattgehabten Trauma In Betracht kommen noch ein Abriss des distalen Endes der Sehne des adductor magnus und Abriss des ligamentum collaterale internum. Der Kallusschatten tritt erst einige Zeit nach dem Trauma auf und kann wieder verschwinden.

Der Kongress selbst wird mit einer interessanten Debatte über Narkose eröffnet. Bei Inhalationsnarkose legt **Neuber** (Kiel) grossen Wert auf gute Vorbereitung des Patienten: Säuberung des Mundes, Darmentleerung, ev. Digitalis. Die Referenten sind sich darüber einig, dass der Aetherrausch ungefährlich ist, **Sudek** (Hamburg) rät für einschleichende Anwendungsweise desselben und empfiehlt die Skopolamin-Morphium-Narkose, da die narkotischen Dosen stark herabgesetzt werden können und nur bis zum Eintritt völliger Schmerzlosigkeit betäubt zu werden braucht.

Digitized by Google

Original from UNIVERSITY OF MICHIGAN

Generated on 2019-06-08 18:06 GMT / http://hdl.handle.net/2027/mdp.39015073447636
Public Domain in the United States, Google-digitized / http://www.hathitrust.org/access_use#pd-us-google

Bier (Berlin), der über den heutigen Stand der Lumbal- und Lokalanästhesie berichtet, hält das Cocain und seine Präparate für unentbehrlich. Das beste lokale Anästhetikum, Nococain mit Adrenalinzusatz in richtiger Dosierung, ist ohne Schädlichkeit. Weiter empfiehlt er die Hackenbruchsche Infiltration, die endoneurale Injektion und die anderen altbewährten Methoden lokaler Anästhesierung. Venenanäst. ist contraindiziert bei seniler diabetischer Gangrän. Bei der Lumbalanästhesie ist das beste Mittel Tropococain 0,05—0,06. Erbrechen tritt in 8%, Kopfschmerzen in 6% auf. Indiziert ist die Lumbalanesthesie, wo Narkose kontraindiziert ist.

Rehn (Frankfurt a. M.) hat an Tierversuchen (Lumbalanästhesie) die Dosen der verschiedenen Präparate und ihre Ausscheidung im Urin und ihr Erscheinen im Gehirn geprüft. Tropococain erscheint nach 10, Novocain nach 30 und Stovain nach 36 Stunden im Urin; beim Pferd spätestens nach 24 Minuten im Gehirn, er kommt zu dem Schluss, dass auch ein spezifisch schwererer Stoff zentralwärts geführt wird.

Von allen Autoren, speziell von **Kader** (Krakau), wird besonders auf die Technik der Injektion Wert gelegt, von deren exakter Ausführung aller Erfolg in erster Linie abhängig ist. Absoluteste Asepsis etc. Er gibt grössere Dosen 0,07 bis sogar 0,12 ccm, er erlebte unter 985 Fällen 11 Versager, 2 schwere Kollapse, 4 Todesfälle, die er aber nicht auf Kosten der Lumbalan. schiebt

Ehrhardt (Königsberg) berichtet über den Versuch von Injektion mit arabinsauren Anästheticis. **Hosemann** (Rostock) empfiehlt zur Therapie der Kopfschmerzen Kochsalzinfusionen nach vorangegangener Druckmessung.

Bauer (Breslau) zeigt einen Aethertropfnarkosen-Apparat, der dem Narkotiseur die Hände frei lässt. Bier spricht sich zum Schluss dahin aus, dass die Lokalanästhesie noch viel öfter angewendet werden soll.

Den Reigen der orthopädischen Vorträge eröffnet **Bardenheuer** (Köln). Er spricht über Plexuslähmung. Die Ursache derselben sieht er in erster Linie in entzündlichen Infiltrationen in der Umgebung, nicht im Trauma selbst. Therapie: Exzision der Narbe und Umlegung des Plexus mit Katgutplatten.

Tilman (Köln) zeigt einen sehr schönen Erfolg von facialis-hypoglossus-Anastomose nach Durchhauen des Fazialis vor 4 Jahren. Der Hypoglossus wurde an der Stelle, wo er seine Aeste herabsendet, mit dem Fazialis am Austritt aus dem foramen sthylo-mastoideum vernäht. Nach 9 Monaten traten Bewegungen ein. Jetzt ist der Patient imstande, durch eigenen Impuls den Fazialis zu innervieren und die so komplizierten mimischen Bewegungen fast wie auf der gesunden Seite auszuführen. Hypoglossusausfall macht keine Störungen, während das Fehlen des accessorius kosmetische Störungen verursacht.

Madelung (Strassburg) empfiehlt zur Reposition der irreponiblen Schulterluxation einen Schnitt auf der Hinterfläche der Schulter, durch den die eventuellen Komplikationen des vorderen Schnittes, die in der Diskussion **Borchhard** (Posen) (Axillariszerreissung) erwähnt, vermieden werden.

Clairmont und Ehrlich (Wien) bilden bei habitueller Schulterluxation einen Muskellappen aus dem hinteren Teil des Deltoides, den sie zwischen den zwei Köpfen des Bizeps nach vorn fixieren.

In der sehr lebhaften Diskussion schliesst sich **Spitzy** (Graz) Bardenheuer an und führt seinen Patienten mit medianus-radialis-Anastomose vor

Digitized by Google
Original from UNIVERSITY OF MICHIGAN
Generated on 2019-06-08 18:06 GMT / http://hdl.handle.net/2027/mdp.39015073447636
Public Domain in the United States, Google-digitized / http://www.hathitrust.org/access_use#pd-us-google

(s. Orthopäden-Kongress). **Körte** (Berlin) berichtet über eine erfolgreiche Operation von facialis-hypoglossus-Naht (Lochung). **Schlange** (Hannover) empfiehlt bei Schulterluxation dort einzuschneiden, wo der Kopf steht. Bei habitueller Luxation verkürzt er durch einen nach aussen offenen trapezförmigen Schnitt die Kapsel. **Lauenstein** (Hamburg) warnt bei frischer Luxation vor zu zeitigem Operieren, wegen der mangelhaften Thrombosierung der Gefässe, auch vor zu frühem Mobilisieren, mit dem man immer noch zurecht käme, während Bier nicht zur Fixation, sondern zu Bewegungen und Heissluftbehandlungen rät. **Heussner** (Barmen) zeigt eine äusserst einfache Universalschiene, die aus einem Filzstreifen mit darüber gelegter, in der Mitte abgeknickter Serpentinfeder besteht, die sich zur Mobilisierung aller Gelenke, speziell zur Redression kindlicher Klumpfüsse eignet. **Perthes** (Leipzig) beobachtete Rezidive bei habitueller Luxation der Schulter nach 3 Jahren und erwähnt die verschiedenen Arten der Luxationen mit vorderem Rand- und hinterem Muskelabriss. **Hildebrandt** (Berlin) fügt dazu noch die freien Körper als Entstehungsursachen und empfiehlt stets die Eröffnung des Gelenks. **Samter** (Königsberg) rät, an den Stellen die Kapsel zu raffen, an denen sie erweitert ist. **Reiner** (Wien) verstärkt die Kapsel durch den Bizeps. **Lengfellner** (Berlin) stellt einen Fall von Plexuslähmung vor, bei dem er zahlreiche komplizierte Muskel- und Sehnentransplantationen gemacht hat.

Willems (Gent) spricht sich für frühzeitiges Gehen nach Punktion vom Kniehaemarthos aus; je reichlicher der Erguss, je besser das Resultat. 20 Operierte haben im Durchschnitt nur je 9 Tage die Arbeit ausgesetzt.

Draudt (Königsberg) hat die erworbene Elephantiasis mit gutem Erfolg mit Einlegen von Seidenfäden, die am besten 1 Stunde in physiologischer Kochsalzlösung gekocht werden, behandelt.

Klapp (Berlin) sprach über Mobilisierung von Gelenken. 80 Fälle von Gelenkgonorrhoe hat er ohne Inzision behandelt. Bei anderen Gelenkerkrankungen operierte er nach Helferich 14 Fälle von Ellbogenversteifung: sechs ideale Heilungen, 4 erhebliche Besserungen. Der Ellbogen eignet sich besonders für die Operation, da er kein Stützgelenk ist und durch die langen Muskeln und entsprechenden Hebelarme sehr günstige Verhältnisse bietet. Coxitis, die unter Korrektur eingegipst wurde, gab sehr gute funktionelle Resultate. Diskussion. **Payr** (Greifswald) steht auf dem Standpunkt, dass der geschädigte Kapselschlauch bei verklebten Gelenken, wenn er nicht rekonstruiert werden kann, exzidiert werden muss. Durch Tierexperimente stellte er fest, dass die resezierte Kapsel sich immer wieder ersetzt. Die geschädigte Kapsel muss ersetzt oder vernichtet werden, sonst ist sie nicht nur überflüssig, sondern auch schädlich, bei Scharnier-Gelenken müssen die ligamenta lateralia erhalten bleiben, bei Interposition spielt die Art der interponierten Weichteile keine Rolle, am besten ist Knorpel geeignet. **Schulthess** (Zürich) legt grossen Wert auf die Allgemeinbehandlung bei Tbc.-Gelenkerkrankungen. **Preyser** (Hamburg) warnt vor Inzision und Drainage bei gonorrh. Arthritis. **Rehn** (Frankfurt) hält jedoch die Inzision bei gonorrh.-pyämischer Arthr. für notwendig. **Schanz** (Dresden) vermeidet beim Mobilisieren von versteiften Gelenken alle scharfen Bewegungen (brisement forcé), gonorrhoische Versteifungen sind sehr schwer beweglich zu machen, er empfiehlt bei Hüftgelenksankylose die Interposition eines Glutäuslappens und erinnert an die schönen Erfolge bei Kieferankylose mittels Temporalislappen-Einpflanzung.

Digitized by Google
Original from UNIVERSITY OF MICHIGAN
Generated on 2019-06-08 18:06 GMT / http://hdl.handle.net/2027/mdp.39015073447636
Public Domain in the United States, Google-digitized / http://www.hathitrust.org/access_use#pd-us-google

Fränkel. Klumpfussbehandlung im Saugkasten, kombiniert mit Heftpflasterzügeln, die am Vorderfusse pronieren, am Knöchel supinieren, womit die Redression selbst bei alten Fällen schön gelingt und Narkose erspart wird.

Hoffmann (Greifswald) legt bei Patellarfraktur Quernähte, auch durch die Weichteile. Die Knochennaht bei Frakturen ist der Knochenbolzung vorzuziehen. Der Eingriff ist kleiner und das Resultat besser.

Kausch (Berlin) hat bei seinem vor drei Jahren gezeigten Fall von Knochen-Homoplastik feste knöcherne Vereinigung erzielt, die nicht nur an den Naht- und Berührungsflächen zustande kam, sondern vom Periost aus herüberwuchs. Er kommt auf Grund seiner Versuche zu dem Resultat, dass toter Knochen einheilen kann. Leichenknochen eignet sich nicht besonders zur Implantation.

Steissler (Graz) spricht über die Bedeutung der freien Knochentransplantation zur Wiederherstellung der Knochen- und Gelenkfunktionen und zeigt seine schönen Erfolge an 22 Fällen. Misserfolge kommen oft zustande dadurch, dass sich die Weichteile nicht adaptieren, sondern Höhlen um den Knochen lassen: u. a. wurde eine Humeruscyste ersetzt durch Fibula mit Epiphysenlinie, die weiter funktionsfähig blieb. Ein Talus, der ebenfalls durch eine Cyste zerstört war, wurde durch ein Stück des ossis ilei ersetzt. Ebenso ein zerstörter Trochanter.

Wrede (Königsberg) zeigt Kaninchen, bei denen vor 13½ Monaten frei transplantierte Kniegelenke ausgezeichnet funktionsfähig sind. Er berichtet über die mikroskopischen Veränderungen bei Knochentransplantation. Am 111. Tag waren die Knochenhöhlen leer, das Mark hat sich gut erhalten und bildete neuen Knochen. Die alten Knochenzellen gehen verloren, werden aber vom eigenen Mark wieder ersetzt. Der Knorpel hat sich auch gut erhalten verändert hat sich nur die Oberfläche des Knochens.

Kutscha (Wien) spricht über ostitis deformans.

In der Diskussion über Knochenbolzung und Naht empfiehlt **Wilms** (Basel) bei jeder Fraktur, die nicht mit Extension heilt, die Bolzung. **Schultze** (Duisburg) macht die Arthrodese der Fussgelenke durch Bolzung nach Lexer. Die zentrale Bolzung der Tibia gelingt oft nicht. **Reiner** (Wien) empfiehlt bei schwersten Plattfüssen die Implantation eines Periostknochenlappens unter der Wölbung vom Kalkaneus bis zum Metatarsus, der wie ein Zuganker wirkt. **Bardt** (Danzig) empfiehlt, mit den so geglückten Versuchen von Homo- und Autoplastik fortzufahren.

Höftmann (Königsberg) führt einen Patienten vor, dem beide Vorderarme und beide Unterschenkel wegen Erfrierung amputiert wurden. Er hat ihm durch äusserst sinnreich erdachte und praktischr Apparate nicht nur den ausgiebigen Gebrauch seiner Beine (Schienenhülsen mit Gehplatten) wiedergegeben, sondern ihm auch ermöglicht, zu essen, trinken und Handwerkzeuge zu gebrauchen. An den Vorderarmprothesen ist eine Vorrichtung, mit der Patient sich selbst das notwendige Handwerkzeug von einem Gestell fortnimmt und wieder weglegt.

Heibing (Berlin) berichtet über gelungene Operationsresultate bei abnorm weiten Gaumenspalten, die durch eine von ihm erdachte Methode der temporären Verschmälerung des Oberkiefers, die der Langenbeckschen Operation 4—6 Wochen vorausgeschickt wurde, der Heilung nach dem von Langenbeckschen Verfahren zugänglich werde. Das Verfahren eignet sich auch für die Fälle, bei welchen durch eine vorherige missglückte Operation Weichteilmaterial verloren gegangen ist, und für Fisteln, die sich ohne Operation schliessen.

Digitized by Google
Original from UNIVERSITY OF MICHIGAN
Generated on 2019-06-08 18:06 GMT / http://hdl.handle.net/2027/mdp.39015073447636
Public Domain in the United States, Google-digitized / http://www.hathitrust.org/access_use#pd-us-google

Steinmann (Bern) benutzt zur Nagelextension einen zweiteiligen Nagel. **Anschütz** (Kiel) bezeichnet die Nagelextension als Ausnahmeverfahren und will sie immer dort anwenden, wo die Bardenheuersche Extension versagt, die Verkürzung wird dadurch stets ausgeglichen. 29 Pfund Belastung genügen, sie konnte bei Phlegmonen beibehalten werden und hat für den Kriegsfall grosse Bedeutung. **Wilms** (Basel) wendet die Nagelextension bei komplizierten Frakturen sofort, bei einfachen erst am 7.—8. Tage an, falls man anderwärts nicht zum Ziel kommt, vor allem ist das Verfahren zur Verlängerung des Beines und bei T-Frakturen am Ellbogen geeignet. **Spitzy** (Graz) erwähnt, dass der Nagel von Codivilla stammt.

Rehn (Königsberg) kommt auf Grund seiner Experimente von freier Sehnentransplantation zu dem Schluss, dass das Peritenonium (intern. u. externum) für die Sehne gleiche Bedeutung hat, wie das Periost für den Knochen. Bei Ueberpflanzungen arbeitet das Periten. der alten und neuen Sehne Hand in Hand. Die freie Sehnenverpflanzung hat vor den anderen Methoden Vorteile. 1) Möglichkeit grosse Defekte zu decken (wichtig für den Quadrizepsdefekt bei Kniegelenkstransplantation), 2) der Heilungsvorgang ist vereinfacht und abgekürzt.

Schlosser (Innsbruck) bespricht die Luxation der gespaltenen Strecksehne am 5ten Finger, die er durch Naht am Dorsum heilte und Knopflochluxation genannt wissen will.

Feinen (Köln) macht bei Sehnenverletzungen der Handflexoren nicht nur die Sehnennaht, sondern auch die Myotomie der Muskeln.

Krukenberg (Elberfeld). Neue Probleme zur Behandlung der Belastungsdeformitäten. 1) Die statischen Verhältnisse einer Deformität werden durch weitere Belastung in demselben Sinne schlechter; um diese falschen Belastungen auszugleichen, hat K. eine Schiene konstruiert, die bei genu valgum und varum aus einem Stiefel mit schaukelförmigem Bogen an der Aussen- resp. Innenseite der Sohle besteht und zwar so, dass die proizierte Belastung in die Grundebene zu liegen kommt und so selbst korrigierend wirkt, in ähnlicher Weise wird ein Gewicht bei Beugekontraktur des Kniees vorn unter der Fussspitze befestigt. 2) Der Fuss bildet kein Gewölbe, sondern besteht aus 2 Streben, die an der Innenseite grösser sind als aussen. 3) Bei jeder Deformität verändern sich die statischen Verhältnisse zu ihrer Ungunsten. 4) Belastet man ein Gewölbe in der Mitte, so fällt es zusammen, während man exzentrisch einen höheren Druck ausüben kann. Darauf fussend setzt K. bei pes planus einen Bügel dicht vor den Absatz, der höher als dieser ist, so dass die Belastung exzentrisch ist. 5) Umsetzung der Schwerkraft in Rotation; durch einen rotierenden ähnlichen Mechanismus muss der Patient in Valgus- oder Varus-Stellung auftreten. 4) In vertikaler Richtung verwendet K. die Schwerkraft bei Koxitis durch einen Selbstbelastungsapparat. 5) Bei schweren Lumbalskoliosen soll der psoas maior als Beuger und Aussenrotator tenotomiert werden. Skoliose behandelt er mit Seitenzügeln, an denen an der konkaven Seite der S. Gewichte hängen (Belastung in horizontalem Sinne).

Borchhard (Posen) spricht über operative Behandlung von jugendlichen Schenkelhalsfrakturen: Indikation ist keine, oder schlechte Heilung. Die Resektion bei subkapitaler Fraktur gibt anfangs gute, später schlechter werdende Resultate. Bei der intertrochanteren Fraktur rät er zur Keilosteotomie von vorderem Schnitt. Die Kapsel soll nur so weit, wie unbedingt nötig,

Digitized by Google
Original from UNIVERSITY OF MICHIGAN
Generated on 2019-06-08 18:07 GMT / http://hdl.handle.net/2027/mdp.39015073447636
Public Domain in the United States, Google-digitized / http://www.hathitrust.org/access_use#pd-us-google

gespalten werden; lange Bettruhe, später sollen Apparate die Belastung des Schenkelhalses vermeiden. Bei subkapitaler Fraktur soll der Kopf entfernt werden.

Lauper (Interlaken) berichtet über extrakapsuläre typische Frakturen bei Skifahrern. Diskussion: **Pochhammer** zeigt einen Fall von Abrissfraktur des trochanter minor und bespricht die Symptome. **Kirschner** hat bei Hunden und Kaninchen die Achillessehne mit gutem Erfolg durch Faszienstränge ersetzt und empfiehlt die freie Faszientransplantation, da stets reichlich Material zur Verfügung ist (Tractur ileo-tibialis und fascia lata).

Der V. Kongress der deutschen Röntgengesellschaft. Berlin, 18. IV. 1909.

Vorsitzender: KRAUSE,
Jena.

Bericht erstattet von Dr. R. Radike, Berlin.

Die Verhandlungen gliederten sich in Vorträge, Demonstrationen und Projektionen.

1. **Albers-Schönberg**-Hamburg. Die Behandlung der Myome und anderer Erkrankungen des Uterus mittelst Röntgenstrahlen.

   Die Bestrahlung wird angewendet in 4 Fällen:

   1. zur Erzielung der cessatio mensium bei Blutungen infolge von Myomen im Klimakterium,
   2. bei postklimakterischen Blutungen,
   3. bei Myombeschwerden ohne Blutungen,
   4. bei Beschwerden anderer Art.

   Um die artifizielle Klimax herbeizuführen, wird die Verkleinerung der Myome angestrebt durch lang dauernde Bestrahlungen, dabei hat die Erfahrung ergeben, dass bei zunehmendem Alter die erforderliche Bestrahlungszeit abnimmt.

   Postklimakt. Blutungen sind leichter beeinflussbar und geben bei verhältnismässig kurzer Bestrahlung günstige Resultate. Bei Myombeschwerden ohne Blutung ist lang anhaltende Bestrahlung indiziert.

   Auch bei andern Erkrankungen des Uterus sind günstige Resultate zu erwarten.

2. **M. Fränkel**-Berlin: Ueber günstige Beeinflussung von Periodenbeschwerden aller Art (Blutungen, Dysmennorhoen etc.) durch Röntgenstrahlen.

   Die Beobachtungen erstrecken sich über eine Reihe von Jahren, die Behandlung hat zu günstigen Resultaten geführt. Ob die Myome direkt beeinflussbar sind, ist fraglich, vielmehr scheint die Bestrahlung auf die Eierstöcke zu wirken. Bei zunehmendem Alter sind die Eierstöcke durch Röntgenstrahlen leichter beeinflussbar. In der Diskussion, in der auch **H. E. Schmidt**-Berlin über die Wirkungen der Röntgenstrahlen auf Menstruation und Gravidität beim Menschen berichtet. wird die direkte Beeinflussbarkeit der Myome im allgemeinen

Digitized by Google
Original from UNIVERSITY OF MICHIGAN
Generated on 2019-06-08 18:07 GMT / http://hdl.handle.net/2027/mdp.39015073447636
Public Domain in the United States, Google-digitized / http://www.hathitrust.org/access_use#pd-us-google

nicht für sicher gehalten. Die Gefahr der Herbeiführung eines Abortes wird nach der Beobachtung von **Schmidt**-Berlin und **Krause**-Jena nicht für gross erachtet.

Anämische ganz ausgeblutete Personen sind zu operieren. (**Abel**-Berlin).

Späth-Hamburg berichtet über einen Fall von exitus bei sehr schwerer Blutung.

3. **Kromayer**-Berlin: Röntgendosierung in Theorie und Praxis.
Von den zwei Arten der Messung, der direkten und indirekten, ist die indirekte Methode, die Messung der elektrischen Energie, bestehend aus Spannung und Stromstärke, die bessere. Es wird dazu benutzt die parallele Funkenstrecke und ein Ampèremeter. Die Messung wird also repräsentiert durch ein Produkt aus Milliampère und Zentimeter.

In der Diskussion werden die verschiedenen Arten der Messung besprochen und bewertet, sowie einige Veränderungen und Vereinfachung an einigen bereits bekannten Dosimetern demonstriert.

4. **Försterling**-Mörs: Wachstumsstörungen nach Röntgenbestrahlung.

Vortragender führt eine Ziege vor, deren eine Kopfseite 30 Minuten bestrahlt ist. Es besteht eine kolossale Verkleinerung dieser ganzen Kopfseite, Veränderung am Auge, Defekt des Horns und Enthaarung.

Vorschlag, eine Sammelstatistik anzulegen über Wachstumsstörungen nach Bestrahlung.

5. **Kruckenberg**-Elberfeld hat zwei neugeborene Hunde bestrahlt, bei dem einen die vordere Körperhälfte, bei dem anderen die hintere. Es ergaben sich an den vorgeführten Tieren sehr merkwürdige Veränderungen, indem der eine einen kleinen Kopf und kleine Vorderfüsse, der andere bei normalem Vorderkörper eine abfallende verkleinerte hintere Körperhälfte aufweist. Das erstere Tier, dessen Kopf bestrahlt ist, zeigt Symptome, deren Natur noch nicht klar ist und als Kleinhirnschädigung gedeutet werden könnte.

6. **Krause**-Jena: Ueber schwere nervöse und psychische Störungen nach Röntgenverbrennung.
   1. Fall: Nach einer ziemlich langen Bestrahlung bildet sich ein Ulcus am Leibe heraus und im Anschluss daran eine traumatische Neurose.
   2. Fall: Infolge schwerer Röntgenverbrennung Auftreten einer Psychose, ähnlich wie man sie bei Vergiftungen beobachtet.

7. **Gocht**-Halle: Ueber Röntgenschädigungen. Es werden 8 Thesen vorgeschlagen, in denen eine Präzisierung der Vorschriftsmassregeln für Röntgenologen angestrebt wird.

Im Anschluss an die Vorträge 4, 5, 6, 7 wird beschlossen, durch Kommissionen eine Sammelstatistik über Schädigungen nach Bestrahlung zu veranstalten, und die Fixierung der Gochtschen Thesen für den nächsten Kongress vorzubereiten.

8. **Klieneberger**-Königsberg: Empyen und Pyopneumothorax. Berichtet über die Art der Aufnahme in sitzender Stellung und die Sicherung der Diagnose durch den röntgenologischen Nachweis.

9. **Gottschalk**-Stuttgart: Zur Behandlung von Asthma bronchiale mit Röntgenstrahlen.

Hat 10 Fälle behandelt, bei denen alle anderen Mittel erfolglos waren, das Resultat war ein durchaus günstiges, durch die Bestrahlung sollen die Hilusdrüsen, die durch ihre Schwellung eine Vagusreizung und dadurch das

Digitized by Google
Original from UNIVERSITY OF MICHIGAN
Generated on 2019-06-08 18:07 GMT / http://hdl.handle.net/2027/mdp.39015073447636
Public Domain in the United States, Google-digitized / http://www.hathitrust.org/access_use#pd-us-google

Asthma bronchiale verursachen, verkleinert werden. Ueber entsprechende günstige Erfolge, besonders bei jugendlichen Individuen, berichtet auch **Immelmann**-Berlin.

10. **Gocht**-Halle demonstriert einige kleine technische Neuerungen.
11. **Gillet**-Berlin-Schöneburg: Ueber einen einfachen, präzis arbeitenden Vertikal-Orthodiagraphen.
12. **M. Cohn**-Berlin: Blenden-Apparat zur präzisen Untersuchung der angeborenen Hüftluxation.
13. **Grashey**-München, Demonstrationen einiger interessanter Aufnahmen.
14. **Walter**-Hamburg: Ein Röntgenröhrenstativ mit Schutzkappe verbunden.
15. **Levy Dorn**-Berlin zeigt einen Plattenhalter.
16. **Muskat**-Berlin: Angeborene familiäre Kontraktur des kleinen Fingers.

    Einer Reihe von Beobachtungen zufolge scheint es sich um eine atavistische Rückbildung zu handeln.
17. **Dessauer**-Aschaffenburg. Eine neue Methode der Röntgenaufnahmen in sehr kurzer Zeit:

    Vortragender zeigt wirkliche Moment-Röntgenbilder, in $^1/_{125}$ Sekunde aufgenommen. Die Messung der Expositionszeit erfolgt an einem rotierenden Film.
18. **Lüppo Cramer**-Achen: Photochemische Vorgänge in der Röntgenographie.
19. **Eberlein**-Berlin: 4 Fälle von Sarkom der Oberkieferhöhle des Pferdes behandelt mit Röntgenstrahlen.

    Nach dem Ergebnis, demzufolge zwei Fälle ungünstig, zwei günstig verlaufen sind, befürwortet Vortragender mit Rücksicht auf die sonst so überaus ungünstige Prognose eine gemischte Behandlung, bestehend in Operation und darauffolgender Röntgenbestrahlung.
20. **Hessmann**-Berlin: Tiefenbestrahlung in unmittelbarem Anschluss an die Operation. Bericht über Versuche, die im Rudolf Virchow-Krankenhause angestellt sind, die vom Chirurgen geschaffene Wundfläche, nach möglichster Entfernung der erkrankten Stelle, sofort zu bestrahlen.
21. **Gocht**-Halle: erörtert die Frage, ob Röntgenbilder plastische oder reine Schattenbilder seien und kommt zu dem Schluss, dass ersteres der Fall sei.
22. **B. Alexander**-Budapest führt Bilder vor von Oberflächendarstellung der Körper.
23. **P. H. Eykmann**-Scheveningen über Röntgenplatten, zeigt seine neue Art von Platten, die den Vorteil der leichten Demonstrierbarkeit haben.

    b. Neue Anwendung der Stereokopie, dabei wird das Röntgenbild in den Körper des Patienten projiciert.

    Ferner eine Kombination von photographischen Aufnahmen und Röntgenogrammen; schliesslich Projektion stereoskopischer Bilder auf den Durchleuchtungsschirm.

    Immelmann-Berlin hat gleichfalls photographische Aufnahmen und Röntgenogramme kombiniert.
24. **Immelmann**-Berlin weist auf die günstige Wirkung des Fibrolysinpflasters bei Röntgendermatitis hin. In der Behandluug des Röntgenulkus sei das beste die sofortige Exzision oder Auskratzung.

    In der Diskussion wird die Frage des zur Operation günstigen Zeitpunktes erörtert; ferner wird festgestellt, dass die Anwendung von Anästhetika die Heilungstendenz behindert.

Digitized by Google
Original from UNIVERSITY OF MICHIGAN
Generated on 2019-06-08 18:07 GMT / http://hdl.handle.net/2027/mdp.39015073447636
Public Domain in the United States, Google-digitized / http://www.hathitrust.org/access_use#pd-us-google

25. **Grisson**-Berlin über das Wesen der Röntgenstrahlen und die Bedeutung der Stromkurven.
26. **Davidsohn**-Berlin: über Entwickelung und Bestrahlung von Röntgenplatten, Einzelpackungen sind nicht zu empfehlen, ebensowenig Spezialröntgenplatten. Vortragender demonstriert einen Beleuchtungskasten für die Entwickelung, sodass diese in ihrem Verlauf beobachtet werden kann; auch als Plattenschaukasten verwendbar.
27. **Grummach**-Berlin: a. über stereoskopische Untersuchung innerer Organe. Demonstration stereoskopischer Bilder, die mit einem Apparat angefertigt sind, durch den Patient in beliebiger Richtung gedreht und fixiert werden kann.
b. Ueber Röntgendiagnostik bei Verbildung des Kopfes. Es ist wichtig, durch die Röntgenuntersuchung die Diagnose des Turmschädel zu sichern, um die Treparnationsindikation stellen zu können, bevor die sonst eintretende schwere Schädigung des nervus olfactorius und des nervus opticus (Erblindung) sich einstellt.
Die Beobachtung des Redners wird in der Diskussion bestätigt.
28. **Forsell**-Stockholm: Ueber die Radiologie der endogenen Prostatakonkremente. Bericht über Röntgenuntersuchungen bei Prostatakonkrementen, die unter 100 Fällen 13 mal zum Nachweis derselben führten.
29. **Settegast**-Berlin: Fraktur des Calcaneus und röntgenographische Diagnose derselben.
Demonstration von Bildern der Horizontal- und Vertikalbrüche.
30. Für **Voelker**-Heidelberg berichtet Lichtenberg über Röntgenographie des Nierenbeckens (Pyelographie) unter Einspritzung von Collargol.
31. **Levy-Dorn**-Berlin zur Teleröntgenographie. Vergleich derselben mit Orthoröntgenographie zur Abwägung der beiderseitigen Vorzüge.
32. **Heinz Bauer**-Berlin über einige konstruktive Neuerungen mit Demonstrationen.
33. **Schwarz**-Berlin: Ueber Neuerungen an Röntgenröhren etc.
34. **Grisson**-Berlin: Neues über Röntgenröhren etc.
35. **Fürstenau** über Röntgentiefenmesser, Bestimmung von Fremdkörpern durch Stereoaufnahmen mit Stereoröhren.
36. **Béla Simonyi**-Budapest: Demonstration eines kombinierten Durchleuchtungsstativs und Untersuchungstisches.

Projektionsvorträge.

37. **Schmidt**-Altona: Knochenbilder bei Osteopsathyrosis und bei Chondrodystrophie. In erstem Falle bleibt das Längenwachstum der Knochen normal, dieselben sind aber ungeheuer dünn und spröde, daher ist die Spontanfraktur hierbei geradezu typisch. In letzterem Falle beruht die Krankheit auf einer Dystrophie des Knorpels, das Längenwachstum bleibt zurück; besonders am Oberarm und Oberschenkel besteht starke Verkürzung und Verdickung.
38. **Friedrich**-Jena: a. Beiträge zur Röntgendiagnostik der Knochensyphilis; b. über einen schwer zu deutenden Röntgenbefund.
39. **Brauer**-Marburg zeigt in der Diskussion ein Thoraxbild mit enormen Hilusdrüsen.
40. **Wohlauer**-Charlottenburg zeigt die Struktur rachitischer Knochen in einer grossen Reihe von Bildern und macht auf die Konstanz und kräftige Entwickelung der den Knochen senkrecht zur Längsachse durchsetzenden Knochenbälkchen aufmerksam.

Digitized by Google
Original from UNIVERSITY OF MICHIGAN
Generated on 2019-06-08 18:07 GMT / http://hdl.handle.net/2027/mdp.39015073447636
Public Domain in the United States, Google-digitized / http://www.hathitrust.org/access_use#pd-us-google

41. **Grödel**-Nauheim: Röntgenkinematographie der Herzpulsation.
42. **Biesalski**-Berlin: über Röntgenkinematographie. Die Technik besteht in der photographischen Aufnahme der auf dem Durchleuchtungsschirm sich darstellenden Bilder, in diesem Falle Armbewegungen.
43. **Alexander**-Berlin: Ueber einen ungiftigen Ersatz des Bismuths in der Röntgenologie. Demonstration damit erzielter Magendarmaufnahmen. Um die Gefahren der Bismuthvergiftungen zu vermeiden, wird Magneteisenstein empfohlen.
44. **Schürmayer**-Berlin: Beiträge zur Röntgenoskopie und Röntgenographie der Erkrankungen des Verdauungstraktus.

    In der Diskussion der Frage, ob bei den nach Bismuthsubnitricium-Darreichung beobachteten Vergiftungserscheinungen diese als reine Bismuth- oder als Nitritvergiftungen aufzufassen sind, neigt die Mehrzahl zur letzteren Annahme und es wird im allgemeinen festgestellt, dass das Bismuthum carbonicum als Ersatz für das Bismuthum subnitricium auch fernerhin zu empfehlen sei.
45. **Kästle**-München: führt in der Diskussion kinematographische Aufnahmen der Magenperistaltik vor.
46. **Thiemann**-Jena: Iuvenile Epiphysenstörungen. Bilder einer idiopathischen Erkrankung, besonders deutlich eine Verbreitung der Fingerphalangen, ferner am Fuss und an Radius und Ulna.

    b. Korespondierende Erkrankung des Ellenbogengelenkes bestehend in einer Vergrösserung der drei das Gelenk bildenden Knochen.

    c. Exostosis cartilaginea multiplex.
47. **Haenisch**-Hamburg: Röntgendiagnostik der Hydronephrose. Weist bei den Bildern auf einen Doppelschatten als auf ein diagnostisches Merkmal hin. In einem besonders schwierigen Fall hat Vortragender auch eine Einspritzung von Collargol zum Ziele geführt.
48. **Krause**-Jena: Zur Röntgendiagnostik, führt Bilder einer eigenartigen Erkrankung vor. Es finden sich dabei in die Weichteile eingelagerte dichte Schatten, deren Natur noch ungeklärt ist.
49. **Immelmann**: Röntgenphotographie, Projektion von Bildern bestehend aus Kombination von Röntgenogrammen und Photographie.
51. **Jaquet**-Berlin: Demonstration seltener Röntgenbefunde.
52. **Böhm**-Berlin: Primäre ossäre Veränderungen als Ursache des kongenitalen Schiefhalses. Demonstration der Assimilationsvorgänge an den einzelnen Abschnitten der Halswirbelsäule, die zum ossären Schiefhals führen können.

    In der Diskussion zeigt **Radike**-Berlin Bilder eines ossären Schiefhalses, infolge von Defekten und Spaltbildung der Halswirbelsäule.
54. **Abbot**-Berlin: Röntgenbilder aus der Zahnheilkunde.
55. **Hänisch**-Hamburg: Beitrag zur Zahnuntersuchung.
56. Für **Scheier**-Berlin zeigt Grisson Bilder zur Physiologie der Stimme und Sprache nach Momentaufnahmen des Kopfes.

    Zum Vorsitzenden für den Röntgenkongress 1910 ist **Holzknecht**-Wien gewählt.

Tagesnachrichten.

Vom 2.—8. August hält Dr. Calot in Berck s. m. einen Ferienkurs der Orthopädie ab für praktische Aerzte mit Krankenvorstellung und praktischen Uebungen. Anmeldungen zur Teilnahme (Preis 100 Franks) sind an Herrn Dr. Privat, Berck Plage zu richten.

Digitized by Google
Original from UNIVERSITY OF MICHIGAN
Generated on 2019-06-08 18:08 GMT / http://hdl.handle.net/2027/mdp.39015073447636
Public Domain in the United States, Google-digitized / http://www.hathitrust.org/access_use#pd-us-google

Inhalt: Bücherbesprechung: Momburg, Der Gang des Menschen und die Fussgeschwulst.

Referate: 1) **Bernardi,** Histologische Modifikationen des Blutes bei Frakturen. — 2) **Ling Taylor,** Tagesfragen der Orthopädie. — 3) **Magnus,** Eine Familie mit 6 Fingern und 6 Zehen. — 4) **Thorndike,** Knochenregeneration. — 5) **Trappe,** Die hysterischen Kontrakturen. — 6) **Calcaterra,** Berufskrampf. — 7) **Fritsch,** Diffuses Riesenzellensarkom der Sehnenscheiden. — 8) **Dabisch,** Köhlersche Knochenerkrankung. — 9) **Haenisch,** Erkrankung kindlicher Knochen. — 10) **Peckham,** Therapie bei Gelenkrheumatismus und Arthritis deformans. — 11) **Painter,** Operativer Eingriff bei chronischer Arthritis. — 12) **Muggia,** Biersche Stauung. — 13) **Klotzer,** Osteoarthropathie hypertrophiante. — 14) **Malls,** Kutandiagnose der Tuberkulose. — 15) **Eisner** und **Brandenstein,** Lokale Tuberkulinreaktion. — 16) **Vogel,** Gelenktuberkulose. — 17, 18) **Bernabeo,** Chirurgische Tuberkulose. — 19) **Horand,** Rheumatische Erscheinungen bei Tuberkulose. — 20) **Freund,** Röntgenbehandlung tuberkulöser Osteoarthritiden. — 21) **Ryerson,** Blastomycose. — 22) **Pudor,** Kunst des Atmens. — 23) **Bayer,** Schwache Stelle bei Turnern. — 24) **Fisch,** Mechanische Herzregulation. — 25) **Stitaj,** Thermomassageapparat. — 26) **Turner,** Stauungs- und Saughyperämie. — 27) **Bernstein,** Bandagenbehandlung. — 28) **Riely,** Chronische Unterkieferluxation. — 29) **Orlowski,** Umformung einer knorpeligen Nasendifformität. — 30) **Goldthwait,** Hängende Schulter. — 31) **Kirsch,** Habituelle Skoliose. — 32) **Schanz,** Insufficientia vertebrae und Skoliose. — 33) **Wollenberg,** Seitliche Rückgratsverkrümmungen. — 34, 35) **Bradford,** Scoliosis. — 36) **Haglund,** Isolierte Frakturen der Proc. transvers. — 37) **Della Valle,** Muskelatrophie. — 38) **Tridon,** Spondylitis. — 39) **Rieger,** Kompressionsmyelitis. — 40) **Finckh,** Spondylitische Abszesse. — 41) **Müller,** Fibrolysinbehandlung. — 42) **Röpke,** Rippenknorpelnekrose. — 43) **Jenkel,** Traumatische Heterotopie des Rückenmarkes. — 44) **Abadie,** Missbildung am rechten Arm. — 45) **Heimann,** Subkutane Muskel- und Sehnenverletzungen. — 46) **Wandel,** Nervöse Störungen bei Arteriosklerose. — 47) **Borchgrevink,** Extensionsbehandlung der oberen Extremität. — 48, 49) **Schulz, Tavernier** und **Chalier,** Traumatische Schulterluxation. — 50) **Ziegler,** Traumatische Lähmung des Nervus suprascapularis. — 51) **Bircher,** Humerus varus bei Kretinen. — 52) **Lupi,** Freimachung des Nervus radialis. — 53) **Jolion,** Seltene Fraktur im Ellenbogengelenk. — 54) **Kirmisson,** Ellenbogenfraktur bei einem Kind. — 55) **Vignard** und **Barlatier,** Blutige Reposition. — 56) **Du Pau,** Myositis ossificans. — 57) **Jottkowitz,** Habituelle Luxation des Ellenbogengelenks. — 58) **Erving,** Frakturen des Radius. — 59) **Jones,** Volkmannsche Deformität. — 60) **Meyer,** Brüche des os naviculare. — 61) **Kirmisson,** Missbildung beider Daumen. — 62) **Rhenter,** Elephantiasis des linken unteren Gliedes. — 63) **Coville,** Angeborene Missbildungen. — 64) **Cremer,** Geburtslähmung. — 65) **Bardenheuer,** Extensionsbehandlung bei Femurfrakturen. — 66) **Wettstein,** Zuppingersche automatische Extensionsapparate. — 67) **Scurati,** Doppelseitige Luxation. — 68) **Schloffer,** Luxatio femoris centralis. — 69) **Frangenheim,** Ypsilonförmige Knorpelfuge. — 70, 71) **Dreesmann, Bade,** Angeborene Hüftverrenkung. — 72) **Schanz,** Schenkelhalsbrüche. — 73) **Rugh,** Coxitis. — 74) **Gerson,** Ischiasbehandlung durch Injektionen. — 75) **Vogel,** Fraktur des Epicondylus internus femoris. — 76) **Reich,** Subkutane Ausreissung des Patellarknochens. — 77) **Jensen,** Fractura tuberositatis tibiae. — 78) **Bartsch,** Verletzung des Kniegelenks. — 79) **Hoffmann,** Bestimmung des Kniebasiswinkels. — 80) **Rugh,** Spontanheilung beim O-Bein. 81) **Seemann,** Tendovaginitis und Perimyositis. — 82) **Puyhaubert,** Angeborene Luxation. — 83) **Wiele,** Angeborener Fibuladefekt. — 84) **Hofmann,** Therapie des Hohlfusses. — 85) **Deutschländer,** Verrenkungsbrüche des Naviculare pedis. — 86) **Kunz,** Fractura ossis navicularis tarsi. — 87) **Herz,** Angeborener Klumpfuss. — 88) **Staffel,** Plattfuss- und Valguseinlagen. — 89) **Jones,** Paralytischer Hackenhohlfuss. — 90) **Laument,** Luxation des Mittelfusses. — 91) **Martin,** Zur Behandlung der Zehenkontrakturen. — 92) **Tietze,** Fersenbeinbrüche. — 93) **Becker,** Klumpfuss.

Aus Kongress- und Vereinsberichten: 94) VIII. Kongress der Deutschen Gesellschaft für orthopädische Chirurgie. Berlin, 13. April 1909. — 95) XXXVIII. Versammlung der deutschen Gesellschaft für Chirurgie zu Berlin, Langenbeckhaus 14.—17. April 1909. — 96) Der V. Kongress der deutschen Röntgengesellschaft, Berlin, 18. IV. 1909.

Originalmitteilungen, Monographien und Separatabdrücke wolle man an Prof. Dr. **O. Vulpius** in Heidelberg, Luisenstr. 1—3, oder an die Verlagsbuchhandlung **S. Karger** in Berlin NW 6, Karlstr. 15, einsenden.

Digitized by Google
Original from UNIVERSITY OF MICHIGAN
Generated on 2019-06-08 18:07 GMT / http://hdl.handle.net/2027/mdp.39015073447636
Public Domain in the United States, Google-digitized / http://www.hathitrust.org/access_use#pd-us-google

Zentralblatt
für
Chirurgische und mechanische Orthopädie
einschliesslich der gesamten Heilgymnastik und Massage.

Redigiert von
Prof. Dr. O. Vulpius
in Heidelberg.

Verlag von
S. Karger in Berlin
NW., Karlstrasse 15.

Monatlich erscheint ein Heft im Umfang von 48 Seiten. Preis des Jahrgangs Mk. 15,—. Zu beziehen durch die Post und durch alle Buchhandlungen des In- und Auslandes.

Bd. III. Juli 1909. Heft 7.

(Akademie für praktische Medizin, orthop. chir. Abteilung in Köln.)

Metatarsus adductus congenitus.

Von
Prof. Dr. CRAMER,
dirigierender Arzt.

Sehr viele Deformitäten kommen vor angeboren und erworben. Der Metatarsus adductus ist bisher bekannt geworden hauptsächlich bei nachstehenden Abnormitäten: Bei kongenitalen Klumpfüssen, im Gefolge bestimmter Ausfallserscheinungen bei spinalen Lähmungen, bei

Fig. 1.

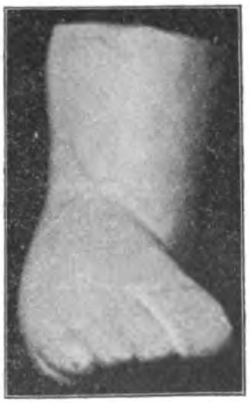

Fig. 2.

stark ausgeprägtem Hallux valgus, wobei die luxierten Sehnen an der Beuge- und Streckseite der Grosszehe mit dem Metatarsus I

Digitized by Google
Original from UNIVERSITY OF MICHIGAN
Generated on 2019-06-08 18:08 GMT / http://hdl.handle.net/2027/mdp.39015073447636
Public Domain in the United States, Google-digitized / http://www.hathitrust.org/access_use#pd-us-google

schliesslich den ganzen Mittelfuss der Mittellinie näheren. Die Keilbeine, besonders das erste, bleiben hierbei nicht selten in fester Verbindung mit den Metatarsen, lockern sich aus der Verbindung mit dem Naviculare, rotieren sich um ihre senkrechte Achse nach innen und stellen sich ebenfalls in Adduktion. Weiter findet sich der Mittelfuss adduziert in seltenen Fällen von Frakturen des Metatarsus bei akuten und chronisch entzündlichen Prozessen im ersten Tarso-Metatarsalgelenk.

Angeboren isoliert habe ich den Metatarsus adductus nicht beschrieben gefunden. Er ist streng zu trennen vom Metatarsus varus. Bei letzterem sind die Mittelfussknochen verbogen, verkrümmt mit der Konvexität nach aussen und oben. Bei dem Metatarsus adductus sind sie nach innen abgewichen unter Beibehaltung ihrer Form, ohne ihre Gestalt irgendwie verändert zu haben.

Fig. 3.

Krankengeschichte: 9 Monate altes, stark überernährtes, im übrigen gesundes Kind aus der Poliklinik. Keine Geschwister. Es war nie krank. Die Eltern sind gesunde Menschen im kräftigsten Alter. Sie wissen nichts von Missbildungen oder angeborenen Krankheitszuständen in ihrer Familie.

Status: Beide Unterschenkel sind gleich an Gestalt und Länge. Die Fusswurzelknochen zeigen keinerlei Abnormitäten weder an Konfiguration, noch an Grösse oder Lage oder Stellung. Die Metatarsen sind in den Mittelfusswurzelgelenken stark adduziert. Sie sind gerade, nicht verbogen. An den Zehen nichts besonderes, nur dass die Zehe I durch die starke Adduktionsstellung des Metatarsus I in Varusstellung sich befindet.

Digitized by Google
Original from UNIVERSITY OF MICHIGAN
Generated on 2019-06-08 18:07 GMT / http://hdl.handle.net/2027/mdp.39015073447636
Public Domain in the United States, Google-digitized / http://www.hathitrust.org/access_use#pd-us-google

In ätiologischer Hinsicht dürfte in Frage kommen: Raumbeschränkung in utero resp. Amniondruck. Die Eltern versichern mit Bestimmtheit, dass die Missbildung angeboren sei. Die Therapie war dankbar. Die Deformität liess sich leicht redressieren, überkorrigieren und im Gipsverband fixieren.

Bardenheuer und **Graessner.** Die Technik der Extensionsverbände.

Vierte, vollständig umgearbeitete Auflage. Mit 1 Tafel und 68 Textabbildungen. Stuttgart. 1909. F. Enke. Preis 7 Mark.

Der vorzügliche Leitfaden bedarf keiner erneuten Empfehlung der sich rasch ablösenden Auflagen. Sehr zu begrüssen ist es, dass die Verf. nunmehr den ausgezeichneten Heusnerschen Klebeextensionsverband für die untere Extremität eingeführt haben.

Derselbe hat vor dem Heftpflasterverband eine Reihe angenehmer Eigenschaften voraus:

Die grosse Einfachheit seiner Anlegung, welche ihn dem Arzt leicht zugänglich macht, die Billigkeit, Festigkeit etc.

Auch in anderen Kapiteln sind Umänderungen und Nachträge zu verzeichnen.

Das Buch ist auch im Ausland anerkannt, es ist ins Französische übertragen worden. **Vulpius** - Heidelberg.

Zuckerkandl. Atlas und Grundriss der chirurgischen Operationslehre.

Lehmanns Handatlanten. Bd. XVI. Mit 45 farbigen Tafeln und 356 Abbildungen im Text. München. 1909. Preis 12 Mark.

Indem das prächtige Werk nach fünfjährigem Intervall in 4. Auflage erscheint, ist es einer der meist verlegten Atlanten des Lehmannschen Verlages geworden und beweist dadurch seinen Wert und seine Würdigung, ohne lobender Kritik zu bedürfen.

Das Buch ist gründlich überarbeitet, verbessert und vervollständigt. Umgebildet ist der Abschnitt „Operationen an den Venen", ferner ist hinzugekommen: Gefässnaht, Blosslegung der Nerven an den Extremitäten, Operationen der Appendicitis, Nerventransplantation bei Fazialislähmung usw.

Ein halbes Hundert Abbildungen sind eingefügt worden.

Vulpius - Heidelberg.

Digitized by Google
Original from UNIVERSITY OF MICHIGAN
Generated on 2019-06-08 18:07 GMT / http://hdl.handle.net/2027/mdp.39015073447636
Public Domain in the United States, Google-digitized / http://www.hathitrust.org/access_use#pd-us-google

A. Stoffel und **E. Stempel** (Heidelberg). Anatomische Studien über die Klumphand.

Stuttgart. 1909. F. Enke. Preis 6 Mk.

In der in grösserem Stile angelegten Arbeit sind die Ergebnisse der Untersuchung von 19 Klumphänden aus der Sammlung der Vulpiusschen Klinik (6 mit totalem, 3 mit partiellem Radiusdefekt; 6 Klumphände mit erhaltenem Radius; 1 atyp. Strahldefekt; 1 Klumphand beim Schwein und 2 Klumphände mit Ulnadefekt [totalem und partiellem]) niedergelegt. Das Studium dieser Klumphände war für die Verfasser in zwei Richtungen hin fruchtbringend: in anatomischer und ätiologischer; in anatomischer Hinsicht insofern, als die Untersuchungen eine Menge neuer, für die Klumphand charakteristischer Befunde erbrachten und als sie ergaben, dass wir, da die Veränderungen an den Muskeln, Nerven und dem Skelettsystem immer nur auf der radialen oder ulnaren Seite lokalisiert sind, vom anatomischen Standpunkte aus zwei Hauptgruppen unterscheiden müssen: die radiale und die ulnare Klumphand. Wollen wir die klinisch am meisten in die Augen springende jeweilige Lageabweichung der Handachse zur Unterarmachse in der Nomenklatur zum Ausdruck bringen, so sprechen wir von verschiedenen Typen, dem palmaren, dorsalen, radiopalmaren etc. Typus. Greift man das Allerwichtigste aus den Untersuchungen heraus, so charakterisiert sich die radiale Klumphand durch folgende Befunde: A. Muskeln: M. biceps fast immer abnorm, meist nur einköpfig. M. triceps normal. Muskeln der Radialseite des Unterarms zeigen konstant Defekte. Muskeln der Ulnarseite des Unterarms immer normal. — B. Nerven: N. musculocutaneus fehlt fast regelmässig. Ramus superficialis N. radialis fehlt fast immer. — C. Knochen: Die radialen Teile (Capitulum radii, Radius, Os naviculare, Os multangulum majus etc.) von Defekten betroffen. Die ulnaren Teile konstant normal. Die ulnare Klumphand kennzeichnet sich durch Folgendes: A. Muskeln: M. biceps immer normal. M. triceps zeigt grosse Defekte. Muskeln der Radialseite des Unterarms immer normal. Muskeln der Ulnarseite des Unterarms zeigen regelmässig Defekte. — B. Nerven: N. musculocutaneus normal. N. radialis ohne Defekte. — C. Knochen: Die radialen Teile normal, die ulnaren (Trochlea humeri, Ulna, Os pisiforme) zeigen Defekte.

Die Zusammenstellung demonstriert auch, wie genau sich die Befunde beider Klumphandarten gegenüberstehen.

In ätiologischer Beziehung werden ebenfalls mehrere neue Momente herbeigebracht. Verf. führen die Klumphand auf mecha-

Digitized by Google
Original from UNIVERSITY OF MICHIGAN
Generated on 2019-06-08 18:07 GMT / http://hdl.handle.net/2027/mdp.39015073447636
Public Domain in the United States, Google-digitized / http://www.hathitrust.org/access_use#pd-us-google

nische Ursachen, auf das Einwirken eines modellierenden Traumas, zurück. Sie stützen sich dabei vor allem auf die durch ihre Untersuchungen erbrachte Tatsache, dass bei den Deformitäten und Varietäten der einzelnen Organteile Abstufungen, graduelle Unterschiede zu finden sind, die als Ausdruck des mit verschiedener Intensität und Dauer wirkenden Traumas gelten müssen.

Der ebenso fleissigen als interessanten Arbeit, die wir dem günstigen Umstand verdanken, dass ein Orthopäde zugleich durchgebildeter Anatom ist, sind 27 Textfiguren, ein ausführliches Literaturverzeichnis, 3 Tabellen und 3 prächtige und instruktive Farbentafeln beigegeben.

Vulpius - Heidelberg.

1) **Carrel** (New York). La transplantation des membres. (Die Ueberpflanzung von Gliedmassen.)
Revue de chirurgie. 38. Bd. Heft 12. S. 673.

C. hat in zwei Fällen versucht eine Extremität eines Hundes auf einen anderen zu überpflanzen. Beim ersten Male wurde der Versuch durch eine Infektion vereitelt. Die zweite Operation, die wie auch das erste Mal in einer Vereinigung der Knochen, Gefässe, Nerven, Muskeln und Haut bestand, führte zu einer reaktionslosen Heilung. Leider starb der Hund 22 Tage nach dem Eingriff an einer Pneumonie, sodass über die Wiederkehr der Muskelfunktion noch nichts festgestellt werden konnte. Der Versuch selbst ist als gelungen zu bezeichnen, eine Uebertragung auf den Menschen ist auch nach des Verf. Ansicht nicht so leicht ausführbar. Technisch wäre die Operation bei den grösseren Verhältnissen des menschlichen Körpers eher einfacher, die Hauptschwierigkeit liegt darin, das nötige Material zur Transplantation zu erhalten, da die Uebertragung möglichst lebenswarm geschehen muss. Verf. glaubt, dass es wie bisher mit Organen und Gewebestücken, so in Zukunft auch mit ganzen Gliedmassen gelingen wird, sie in lebensfähigem Zustande längere Zeit zu konservieren, sodass sich auf diese Weise vielleicht eher Material beschaffen lässt.

Ottendorff - Hamburg-Altona.

2) **G. A. Wollenberg** (Berlin). Kasuistischer Beitrag zur sogenannten „Arthropathia psoriatica".
Berl. klin. Wochenschr. 1909. Nr. 2, p. 50.

Es sind bisher etwa 100 Fälle dieser Gelenkerkrankung bei Psoriasis veröffentlicht.

Bei dem 24jährigen Fräulein besteht seit 10 Jahren eine Psoriasis, die ab und zu auf Medikamente zurückging, aber immer

Digitized by Google
Original from UNIVERSITY OF MICHIGAN
Generated on 2019-06-08 18:07 GMT / http://hdl.handle.net/2027/mdp.39015073447636
Public Domain in the United States, Google-digitized / http://www.hathitrust.org/access_use#pd-us-google

wieder auftrat. Vor $1^1/_4$ Jahren schwoll der rechte Zeigefinger unter geringen Schmerzen in allen seinen Gelenken an. Auf Massage und Jodvasogeneinreibung gingen die Erscheinungen in 2—3 Monaten zurück. — Vor $1^1/_2$ Monaten erkrankten jedoch in gleicher Weise die Gelenke am r. 4. Finger, vor 3 Wochen das linke Handgelenk, vor 14 Tagen verschiedene Metakarpo- und Metatarsophalangealgelenke. Man findet an den befallenen Gelenken eine mehr oder weniger starke Auftreibung und Druckempfindlichkeit. Radiographisch findet sich Knochenatrophie an den Phalangen, um so hochgradiger, je weiter der Beginn der Affektion zurückliegt. Die Gelenkspalten sind erhalten. Es handelt sich um eine Affektion, die dem primär chronischen Typus der progredienten Polyarthritiden ähnlich ist. Eine Moorbadekur besserte die Psoriasis und die Gelenkleiden, doch erkrankten noch weitere Fingergelenke, die aber bald wieder besser wurden. Die Prognose ist trotz der Besserung ungünstig zu stellen.

Ewald-Hamburg.

3) **Ball** et **Alamartine** (Lyon). Ostéoarthropathies hypertrophiantes d'origine tuberculeuse chez l'homme et chez le chien. (Hypertrophierende Osteoarthropathien tuberkulösen Ursprungs beim Menschen und beim Hund.)

Revue de chirurgie. 38. Bd. Nr. 10. S. 472.

Die Verf. besprechen zunächst die spärliche bisher erwachsene Literatur über die Ostéo-arthropathie hypertrophiante pneumique beim Menschen und beim Hunde, um dann die Erscheinungen intra vitam bei einem Hunde und das Sektionsergebnis genauer zu schildern. Das Tier zeigte zu seinen Lebzeiten eine starke Abmagerung und litt an langdauerndem Husten. Bei der Sektion fand sich ausser Versteifung der Gelenke Volumvermehrung der peripheren Extremitätenpartien teils durch Verdickung der knöchernen Bestandteile, teils durch Oedem der Weichteile. Das ganze Skelett, am meisten die distalen Extremitätenabschnitte, war mit massenhaften Osteophyten und periostalen Auflagerungen bedeckt. In der Lunge fanden sich Erscheinungen von Emphysem und Bronchiectasien neben Cavernen. Es gleichen diese Veränderungen ganz denjenigen, die beim Menschen beobachtet wurden. Trotzdem mikroskopisch in der Lunge keine Riesenzellen gefunden wurden (Färbung auf Tb.-Bazillen wurde nicht vorgenommen), so glauben die Verf. doch auf Grund des makroskopischen Befundes die Diagnose auf Pulmonaltuberkulose stellen zu müssen und betrachten auch die Knochenaffektion als durch die gleiche Ursache bedingt.

Ottendorff-Hamburg-Altona.

Digitized by Google
Original from UNIVERSITY OF MICHIGAN
Generated on 2019-06-08 18:07 GMT / http://hdl.handle.net/2027/mdp.39015073447636
Public Domain in the United States, Google-digitized / http://www.hathitrust.org/access_use#pd-us-google

4) **A. H. Freiberg** (Cincinnati). A further report on the treatment of joint tuberculosis with Marmoreks serum.

The americ. journ. of orth. surg. 1908. Bd. VI, 1.

Die 16 Fälle von leichter und schwerer Knochen- und Gelenktuberkulose, die F. mit Marmorekschem Serum behandelte, reagierten so verschieden, dass F. nicht in der Lage ist, über den Wert oder die Nutzlosigkeit ein Urteil abzugeben. Ein gewisser Heilerfolg schien manchmal auf Rechnung des Serums zu setzen zu sein, doch versagte das Mittel andererseits sowohl bei leichten als auch bei schweren Fällen. Freiberg rät zu weiteren Versuchen.

Ewald-Hamburg.

5) **Charles Ogilvy** (New York). A contribution to the study of tuberculin in orthopedic practice.

The americ. journ. of orthop. surg. 1908. Bd. VI, 1.

Verf. hat die Calmettesche Ophthalmoreaktion an 40 Fällen von Knochen- und Gelenkerkrankungen (meist tuberkulösen) geprüft und die Reaktion in Fällen von Tuberkulose immer positiv gefunden (mit Ausnahme eines Falles von doppelter Koxitis, der nach einigen Tagen starb).

Bezüglich der Behandlung tuberkulöser Knochen- und Gelenkerkrankungen mit kleinen Tuberkulindosen (Wright) unter Kontrolle durch den opsonischen Index spricht sich Verf. folgendermassen aus:

Tuberkulin in kleinen Dosen hat in ausgewählten Fällen unzweifelhaft eine Heilkraft. Die Kontrolle durch den opsonischen Index ist unnötig, doch hat dieser bezgl. der Prognose einen Wert.

Ewald-Hamburg.

6) **J. J. Nutt** und **T. W. Hastings** (New York). Tuberkulin in orthopedic surgery.

The americ. journ. of orth. surger. 1908. Bd. VI, 1.

Im New Yorker Krüppelheim, das alle Vorteile der Sanatoriums- und Freiluftbehandlung bietet, wurden 24 Fälle von Koxitis, Spondylitis und Gonitis mit schwachen Tuberkulininjektionen behandelt, mit dem Resultat, dass die Autoren folgende Schlüsse ziehen können: Die schwachen Tuberkulininjektionen sind entschieden von Nutzen bei der Behandlung von tuberkulösen Gelenkleiden. Die Temperatur muss genau kontrolliert werden (bei Ansteigen Aussetzen der Injektionen). Die Bestimmung des opsonischen Index ist unnötig.

Das Tuberkulin heilt nicht, sondern beeinflusst nur den lokalen Prozess und den Allgemeinzustand günstig. (Tonicum.)

Ewald-Hamburg.

Digitized by Google
Original from UNIVERSITY OF MICHIGAN
Generated on 2019-06-08 18:07 GMT / http://hdl.handle.net/2027/mdp.39015073447636
Public Domain in the United States, Google-digitized / http://www.hathitrust.org/access_use#pd-us-google

7) **John Ridlon und Wallace Blanchard** (Chicago). A new treatment for old tubercular sinuses.

(The americ. journ. of orthop. surg. 1908, Bd. VI, 1.

Die Wichtigkeit der neuen Methode in der Behandlung tuberkulöser Abszesse und Fisteln rechtfertigt ein eingehendes Referat.

Verf. behandelten nach dem Vorschlag von E. G. Beck (Chicago) 26 Abszesse bei Spondylitis und Koxitis mit und ohne Fisteln mit folgender Injektionsmasse:

Bismut. subn.	6
Cerae albae	1
Paraffin. liquid.	1
Vaselin	12

Erwärmen auf Körpertemperatur — Schütteln. Die Skiagramme, die nach der Injektion gemacht wurden, gaben genau Aufschluss über die Form der Abszesshöhlen. Alle 2—3 Tage wurden dieselben mit der Paste angefüllt, bis der Eiter völlig verdrängt war. Die Fisteln waren in durchschnittlich 1—3 Wochen (! !) geschlossen

Bei Abszessen mit sehr vielen Buchten und Nebenhöhlen wurden die Injektionen dreimal wöchentlich gemacht, bis der Eiter dünnflüssig abfloss; hier wurde erst nach monatelanger Behandlung die Fistel geschlossen. Bei sehr ausgedehnten Knochendestruktionen und tiefen Buchten konnte die Paste nicht überall hingelangen und konnte darum nicht allen Eiter entfernen.

Verf. stellen sich die günstige Wirkung so vor, dass die Wismutpaste 1. den Eiter herausgequetscht, 2. den Infektionserregern den Weg versperrt, 3. einen Druck auf die schlechten Granulationen ausübt und so normale Heilungsprozesse schafft.

Von 22 Patienten, die an ihrer Krankheit bereits 2—9 Jahre lang litten, wurden 9 innerhalb 7—33 Tage von ihren Fisteln befreit, 13 wurden mehr oder weniger gebessert, stehen aber noch in Behandlung.

Je 2 geschlossene Psoas- und Koxitisabszesse wurden geöffnet; nach Ablassen des Eiters wurde die ganze Höhle einmal mit der Paste angefüllt und die Inzisionsöffnung mit steriler Gaze bedeckt. Es entleerte sich einige Tage noch steriles Serum und etwa ein Viertel der Injektionsmasse, bis nach zirka 3 Wochen die Wunde definitiv geheilt war. Intoxikationen oder Sekundärinfektionen wurden nicht beobachtet.

Ewald-Hamburg.

Digitized by Google

Original from
UNIVERSITY OF MICHIGAN

Generated on 2019-06-08 18:07 GMT / http://hdl.handle.net/2027/mdp.39015073447636
Public Domain in the United States, Google-digitized / http://www.hathitrust.org/access_use#pd-us-google

8) **Arthur T. Legg.** The cause of atrophy in joint disease.

The americ. journ. of orth. surg. 1908, Bd. VI, 1.

L. hat im Tierexperiment den Grad der Atrophie beim Nichtgebrauch des Gelenks mit dem bei Gelenkerkrankungen verglichen. Je drei Ratten wurde ein cctm. Tuberkelbazillenemulsion in das linke Kniegelenk injiziert.

Die I. Serie liess er frei herumlaufen, der II. wurde das infizierte Kniegelenk immobilisiert, die III. Klasse wurde nicht infiziert, aber immobilisiert. Nach sechs Wochen wurden die Tiere getötet und der Quadrizepsquerschnitt (Durchschnitt von 300 Muskelfasern), der Querschnitt der Arteria femoralis und das Femur mit denen am gesunden Bein verglichen. Es fand sich, dass die Muskelarterien und Knochenatrophie am grössten am infizierten und immobilisierten Bein war; fast ebensostark beim immobilisierten nicht infizierten.

Messungen an 100 Coxitisfällen und 30 einfach kontundierten Beinen bestätigten das Ueberwiegen der Inaktivitätsatrophie. Ebenso konnte sie bei einfacher Bettruhe (schon nach 48 Stunden) nachgewiesen werden. Die Muskel- und Knochenatrophie ist — wie eine physiologische Ueberlegung zeigt — ein Resultat der verminderten Blutzufuhr im ruhenden Muskel (Vasomotoren!). Immerhin vermögen infizierte Gelenke ebenfalls eine Atrophie hervorzurufen, aber nur eine halbsogrosse; auch hier ist die Atrophie die Antwort des Vasomotorensystems auf den verminderten Gebrauch der fraglichen Muskeln.

Ewald-Hamburg.

9) **Berger** (Paris). Deformations tardives survenant dans les fractures, qui semblaient régulièrement consolidées. (Spät auftretende Verbiegungen nach anscheinend regelrechter Frakturheilung.)

La méd. des accid. du trav. Bd. 7. Nr. 1. S. 17.

In selteneren Fällen kommt es nachträglich, wenn die Knochenheilung längst abgeschlossen scheint, noch zu Verbiegungen der unteren Extremitäten, sobald der Kranke den Fuss belastet. B. empfiehlt deshalb auch noch zu der Zeit, wenn der Patient aufsteht, die Fraktur zu kontrollieren, damit man gegebenenfalls einschreiten kann. Man ist in solchem Falle gezwungen, das Glied von neuem zu fixieren eventl. durch kräftigere Ernährung (Zuckerzufuhr) oder Medikamente (Thyreoidin) die Konsolidation zu beschleunigen. Ist die Deformität schon ausgebildet, so erweist sich das Redressement eventl. auch Osteotomie als notwendig.

Ottendorff-Hamburg-Altona.

Digitized by Google
Original from UNIVERSITY OF MICHIGAN
Generated on 2019-06-08 18:07 GMT / http://hdl.handle.net/2027/mdp.39015073447636
Public Domain in the United States, Google-digitized / http://www.hathitrust.org/access_use#pd-us-google

10) **Perdu** (Amiens). Les attelles de store dans le traitement des fractures. (Ueber Schienen aus Holzdrahtrouleaux zur Frakturbehandlung.)

La méd. des accid. du trav. Bd. 7. Nr. 1. S. 24.

P. empfiehlt spez. für Notverbände passend zurechtgeschnittene Stücke von Holzdrahtrouleaux zu verwenden, da diese bei grosser Anpassungsfähigkeit genügende Festigkeit besitzen.

Ottendorff-Hamburg-Altona.

11) **Billon** (Marseille). Considérations sur les gangrènes dans les fractures fermées. (Ueber Gangrän bei subkutanen Frakturen.)

La méd. des accid. du trav. Bd. 7. Nr. 1. S. 19.

B. beobachtete einen Bruch des Unterschenkels, der von einer Gangrän des Beines gefolgt war und eine Amputation notwendig machte. Als Ursache fand sich ein Abszess an der Frakturstelle, ohne dass eine äussere Verletzung die Veranlassung dazu gegeben hätte. Es handelte sich anscheinend um eine hämatogene Infektion. Es kann demnach Gangrän eintreten, ohne dass ein zu enger Verband die Ursache ist, da in diesem Falle das Bein nur in einer Schiene gelagert worden war. **Ottendorff**-Hamburg-Altona.

12) **Wisner R. Townsend** (New York). The necessity for early orthopedic treatment in poliomyelitis.

The americ. journ. of orthop. surg. 1908. Bd. VI, 1.

Verf. hat während der letzten New-Yorker Poliomyelitisepidemie (Juli 1907 bis April 1908) über 300 Fälle untersucht, die im Krüppelhospital zur Behandlung kamen. Im Anfang der Erkrankung wurde völlige Ruhe eingehalten, bis die akuten Symptome vorüber waren. Damit glaubt Verf. mehr getan zu haben, als mit jeder medikamentösen oder physikalischen Behandlung. Ja, vielen Patienten gab er sogar einen Gipsverband, um jede Bewegung zu vermeiden. Später wurde elektrisiert (galvanischer Strom bevorzugt), noch später Massage, Salzbäder und Uebungen angewandt, und sobald die definitive Lähmung einer Muskelgruppe feststand, wurden Apparate gegeben, die die Herausbildung einer Deformität hintanhalten sollten. — Oft wurden durch genaue Untersuchung an beiden Extremitäten dieselben Muskelgruppen gelähmt gefunden, oder auch noch andere, ausser den von den Eltern bemerkten weniger in die Augen fallende Veränderungen (z. B. Pes valgus auf der einen, Schlotterfuss auf der anderen Seite). — Auch Deformierungen an sich nicht affizierter

Digitized by Google
Original from UNIVERSITY OF MICHIGAN
Generated on 2019-06-08 18:08 GMT / http://hdl.handle.net/2027/mdp.39015073447636
Public Domain in the United States, Google-digitized / http://www.hathitrust.org/access_use#pd-us-google

Körperteile können zustande kommen (genu recurvatum beim Pes equinus, Skoliose bei Verkürzung). — Häufig entstehen die Verbildungen äusserst schnell, machen also eine orthopädische Frühbehandlung zur Pflicht. Jedoch eine richtige Behandlung! Gedankenloses gymnastisches Ueben kann wegen Stärkung gerade der nicht gelähmten Muskeln die Herausbildung einer Deformität befördern. 60 Mal wurden Apparate gegeben, meist schon bei Kindern in den ersten vier Lebensjahren, durchschnittlich drei Monate nach der akuten Erkrankung. Meist konnte in 1—2 Monaten erkannt werden, welche Deformität zustande kam, resp. kommen würde. — Es ist ersichtlich, dass durch eine derartige frühzeitige Behandlung eine spätere Nerven- oder Sehnenplastik viel bessere Resultate zeitigen kann.

Ewald-Hamburg.

13) **Pürkhauer** (München). Nerven- oder Sehnenplastik.

Zeitschr. f. orthop. Chir. XXI. Bd., 1.—3. H., S. 170.

P. berichtet aus der Langeschen Klinik über einen Fall von Radialislähmung durch Trauma intra partum, die zu einer Flexionskontraktur der Hand geführt hatte. Da die Extensoren nicht gelähmt blieben, sondern nur infolge Ueberdehnung funktionsunfähig waren, so wurde ein Redressement der Handkontraktur und eine Verkürzung der Strecker durch Raffnaht vorgenommen, danach Uebungen und redressierende Schiene. Der gute Erfolg ist dem Verf. ein Beweis dafür, dass in solchen Fällen das einfache Verfahren der Sehnenraffung vor der komplizierten und unsichereren Nerventransplantation den Vorzug verdiene.

Ottendorff-Hamburg-Altona.

14) **Spitzy** (Graz). Die neurologische Stellung der spastischen Lähmung und ihre Behandlung mit Nervenplastik.

Zeitschr. f. orthop. Chir. Bd. XX. S. 571.

Die Arbeit des Neurologen Förster über Kontrakturen bei den Erkrankungen der Pyramidenbahnen wird von Sp. des Nähern gewürdigt. F. hat festgestellt, dass wenn die Hemmungsfasern der Pyramidenbahnen irgendwelche Störungen erleiden, diejenigen Muskeln am ersten der Kontraktur verfallen, deren Insertionspunkte dauernd einander genähert sind. Es liegt deshalb nahe, die Lage des Fötus in utero als prädisponierend für die Spasmen der konstant befallenen Muskeln anzusehen. Therapeutisch bestehen darum an den unteren Extremitäten die Tenotomien der kontrakten Muskeln zu Recht, die eine Verlängerung der befallenen Muskeln bewirken und

Digitized by Google
Original from UNIVERSITY OF MICHIGAN
Generated on 2019-06-08 18:07 GMT / http://hdl.handle.net/2027/mdp.39015073447636
Public Domain in the United States, Google-digitized / http://www.hathitrust.org/access_use#pd-us-google

ihre Antagonisten zur Zusammenziehung kommen lassen. An den oberen Extremitäten mit ihren komplizierteren Muskelverhältnissen kommt man damit nicht aus. Sp. hat, um die gewissermassen zu starke Innervation des einen Gebietes zu verringern und die des anderen zu stärken, einen Teil des Nervus medianus, dessen Gebiet die hyperinnervierten Muskeln angehören, auf den Radialis überpflanzt, da die von diesem versorgte Muskulatur sich im Zustand der Ueberdehnung und der motorischen Schwäche befindet. In 3 von Sp. geschilderten Fällen lieferte das Verfahren günstige Resultate.

Ottendorff-Hamburg-Altona.

15) **Biesalski** (Berlin). Zur Organisation der Krüppelfürsorge.

Zeitschr. f. orthop. Chir. XXI. Bd. 1.—3. II. S. 95.

B. gibt eine genaue Beschreibung der Berlin-Brandenburgischen Krüppelheilanstalt, die sowohl die Heilung der Krüppel als auch den Schulunterricht und die gewerbliche Fortbildung auf ihr Programm geschrieben hat. Gegründet ist die Anstalt von einem Verein, unterhalten wird sie vorzugsweise durch die Pflegegelder der Kommunalverwaltungen, da eine Heilung der Krüppel für diese eine Entlastung ihrer Finanzen für die Zukunft bedeutet. Neben der ärztlichen Tätigkeit ist dem Unterricht ein grosser Anteil eingeräumt. Stundenpläne und Auszüge aus den Bestimmungen für die Schwestern sind angefügt. Für Berlin hält Verf. es für richtig, das Heim in der Grossstadt zu lassen, da hierdurch der Verkehr mit den Kindern für Eltern und interessierte Personen bequemer ist. Auch können die Kinder leichter auf Zeit ihren Eltern zurückgegeben werden, wodurch die Gesamtverpflegungskosten sich verringern. Ebenso lässt sich Schule und Behandlung den Ambulanten besser zugänglich machen und es ist auch für die Insassen des Heims spezieller Unterricht eventuell eher zu beschaffen.

Ottendorff-Hamburg-Altona.

16) **Bidon** (Grenoble). Arthromoteur général. (Medikomechanischer Apparat von universaler Gebrauchsfähigkeit.)

Annales de chir. et de l'orthop. Bd. 21. Heft 11. S. 333.

B. empfiehlt den von ihm angegebenen Apparat mit Elektromotor, der sich für alle Gelenke und für jede Bewegung einstellen lässt. Er glaubt, dass dieser einfache Apparat, der nicht viel Platz einnimmt und nicht so teuer ist wie viele Einzelapparate, die sonst notwendig wären, zur weiteren Verbreitung der Mechanotherapie beitragen wird.

Ottendorff-Hamburg-Altona.

Digitized by Google
Original from UNIVERSITY OF MICHIGAN
Generated on 2019-06-08 18:07 GMT / http://hdl.handle.net/2027/mdp.39015073447636
Public Domain in the United States, Google-digitized / http://www.hathitrust.org/access_use#pd-us-google

17) **Brandenberg** (Winterthur). Ein Fall von Spondylolisthesis mit Missbildung des Kreuzbeins bei einem 17jährigen Jüngling.

Zeitschr. f. orthop. Chir. XXI. Bd. 1.—3. H. S. 214.

Beschreibung eines der schon beim weiblichen Geschlecht und erst recht beim männlichen seltenen Spondylolisthesis. Verf. ist mit anderen Autoren der Meinung, dass als angeboren nur eine Spondylolysis vorlag, die erst durch die einsetzende schwerere körperliche Arbeit zu einer Spondylolisthesis wurde. Die Skizzen der Röntgenbilder zeigen die Veränderungen des 5. Lendenwirbels und des Kreuzbeins. **Ottendorff**-Hamburg-Altona.

22) **Herz** (Auckland). Die Seltenheit von Rachitis und Scoliosis auf Neuseeland. Eine Statistik und ihre Aufschlüsse.

Zeitschr. f. orthop. Chir. XXI. Bd., 1.—3. H., S. 70.

H. hat durch Untersuchung von Schulkindern sowie nach der Statistik seiner eigenen Patienten festgestellt, dass Skoliosen dort trotz äusserst mangelhafter Schulhygiene zu den grössten Seltenheiten gehören. Ebenso kommt Rachitis nur ganz vereinzelt vor. Es differieren hiermit die europäischen Statistiken in ganz erheblichem Masse. Verf. glaubt, dass das Fehlen dieser beiden Erkrankungen auf der besseren Gesundheit und den günstigeren Lebensbedingungen des ganzen Volkes beruhe. Auch hält er für durchaus wahrscheinlich, dass die Rachitis die Vorbedingung für die Entstehung der Skoliose biete, da ohne solche Prädisposition die sonst beschuldigten Schädlichkeiten eigentlich bei jedem Menschen zur Skoliose oder anderen statischen Deformitäten (Genu valgum, Pes valgus) führen müssten. Auch letztere Missbildungen sind in Neuseeland äusserst selten. **Ottendorff**-Hamburg-Altona.

23) **Bosse** (Berlin). Der Kampf gegen die Skoliose.

Berl. klin. Wochenschr. 1909. Nr. 1, p. 21.

Nachdem Verf. auf statistische und ätiologische Fragen der Skoliosenbehandlung in seinem Aufsatz eingegangen ist, bestätigt er den schon von den meisten Orthopäden aufgestellten Satz, dass das wichtigste Moment im Kampf gegen die Skoliose die Prophylaxe ist. Wenn die Schule allgemein hygienischen Ansprüchen gerecht wird und eine rationelle Verteilung zwischen geistiger und körperlicher Beschäftigung einhält, so erübrigt sich die Einrichtung von kostspieligen Skoliosenschulen.

Digitized by Google
Original from UNIVERSITY OF MICHIGAN
Generated on 2019-06-08 18:07 GMT / http://hdl.handle.net/2027/mdp.39015073447636
Public Domain in the United States, Google-digitized / http://www.hathitrust.org/access_use#pd-us-google

Schwere Skoliosefälle sollen in orthopäd. Anstalten untergebracht werden, die leichteren in orthopäd. Polikliniken turnen, wobei die Mütter gleichzeitig Verhaltungsmassregeln über die Ernährung der Kinder erhalten sollen, da ein grosser Teil der Skoliosen auf fehlerhafte Knochenbildung — in letzter Instanz auf unzweckmässige Ernährung — zurückzuführen ist. **Manhold**-Heidelberg.

20) **E. H. Bradford** und **R. Soutter** (Boston). Studies in the treatment of laterale curvature.

The americ. journ. of orth. surg. 1908. Bd. VI, 1.

Verf. sind der Ansicht, dass alle Momente der Skoliose in pathologischer, physiologischer, ätiologischer und therapeutischer Beziehung jetzt so bekannt seien, dass man eine allgemein anerkannte Behandlungsmethode aufstellen kann.

Die Freiübungen seien bei Knochendeformitäten des Thorax und der Wirbelsäule von geringem Wert, die Apparate können nur einer kleinen Anzahl von Patienten zur Verfügung stehen.

Da die Uebungen zwar eine fehlerhafte Haltung bessern können, andererseits aber nicht viele Stunden am Tage durchgeführt werden können, müssen noch andere Hilfsmittel verwandt werden. Verf. geben zwei einfache Eisenröhrengestelle an, deren Aufbau und verschiedentliche Benutzung (Lateralbeugung der Wirbelsäule an einer gewünschten Stelle, Rückwärtsbeugung unter Widerstand, Pendelbewegung des Unter- oder Oberkörpers, passive Korrektur in horizontaler Lage) im Original nachgelesen werden muss. Uebungen an diesen Apparaten sollen über den ganzen Tag verteilt werden.

Die Anlegung von Gipskorsetts geschieht in der üblichen Weise in Suspension und unter Korrektur mit Bindenzügeln. Um den Verband leichter zu machen, kann er an allen Stellen, wo er nicht fixieren oder einen Druck ausüben soll, ausgeschnitten werden. — Da aber die Muskelschwäche in den Dauergipsverbänden sehr beträchtliche Grade annehmen kann, so benutzen Verfasser Stahlstreifen, die sie zweckmässig der konkaven Körperhälfte anlegen, ev. noch mit einem Lederhalbkorsett verstärken und so mit einander verbinden, dass sie am Halse, am Becken und der Vorderseite des Thorax einen Halt finden. Von diesen Stahlstreifen lässt er redressierende Bänder oder Lederstreifen zur konvexen Seite gehen und auf den Rippenbuckel drücken.

Für die Nacht wird dasselbe Korsett gegeben. Verf. glauben damit einen maximalen Druck bei geringster Unbequemlichkeit und minimalster Schädigung der Muskeln ausüben zu können.

Digitized by Google
Original from UNIVERSITY OF MICHIGAN
Generated on 2019-06-08 18:08 GMT / http://hdl.handle.net/2027/mdp.39015073447636
Public Domain in the United States, Google-digitized / http://www.hathitrust.org/access_use#pd-us-google

Bezüglich der gymnastischen Uebungen bemerken Verf., dass nur eine bestimmte Muskelgruppe gestärkt werden soll. Daher werden für den Anfang Uebungen in Horizontallage empfohlen, für später Uebungen in aufrechter Stellung. — Auf die Wichtigkeit der Zusammenarbeit von Schule und Arzt wird zum Schluss hingewiesen. — Leider erfahren wir nichts über die Resultate der Behandlung. **Ewald**-Hamburg.

21) **Terrien.** Du traitement précoce des déformations scoliotiques. (Ueber frühzeitige Behandlung skoliotischer Verbiegungen.)

Annales de chir. et d'orthop. Bd. XXI. Nr. 9. S. 265.

T. plaidiert dafür, die Skoliose möglichst zeitig zu behandeln, da die Deformation der Wirbelsäule immer Neigung zur Verschlimmerung zeige und ohne entsprechende Behandlung zur Verkrüppelung führen müsse. Als Ursache der Verbiegung nimmt T. andauerndes Ruhigsitzen in aufrechter Stellung an, das zu einer Erschlaffung der Muskeln und Bänder und weiterhin zu einer Deformation der Knochen führen müsse. Therapeutisch kommt es mehr darauf an, dem Körper resp. den Muskeln die Normalhaltung wieder anzuerziehen als die Wirbelsäule zu redressieren. Als Mittel dazu empfehlen sich: Suspension in Seitenlage, Gipsbett für die Nacht und einen Teil des Tages, Gymnastik und Atemübungen, später ein orthopädisches Korsett. **Ottendorff**-Hamburg-Altona.

22) **Härtel** (Berlin). Wie kontrollieren wir die Resultate unserer Skoliosenbehandlung.

Zeitschr. f. orthop. Chir. XXI. Bd. 1.—3. H. S. 283.

H. bespricht das von Klapp bei Behandlung der Skoliose geübte Regime. Ausser reichlicher Ernährung, genügenden Ruhepausen und Dispens vom Schulbesuch wird die Klappsche Kriechmethode in Anwendung gebracht. Zur Kontrolle des Allgemeinbefindens finden jeden Monat regelmässige Wägungen statt, deren Resultate in Form einer Kurve aufgezeichnet werden. Weiterhin wird die Gesamtkörperlänge in derselben Weise registriert. Bei der Betrachtung der Längendifferenz des Körpers vor und nach dem Turnen kommt Verf. nach Parallelversuchen zu der Ansicht, dass die grösste Zunahme sowohl in Bezug auf schlaffe wie auf straffe Haltung durch das Kriechen bewirkt werde, während andere Uebungen eher eine Abnahme der Gesamtlänge herbeiführen. Als weiteres Kontrollmittel wendet H. die Stereoskopphotographie an

Digitized by Google
Original from UNIVERSITY OF MICHIGAN
Generated on 2019-06-08 18:08 GMT / http://hdl.handle.net/2027/mdp.39015073447636
Public Domain in the United States, Google-digitized / http://www.hathitrust.org/access_use#pd-us-google

und zwar sowohl in lässiger wie in bester Haltung. An fünf Fällen wird dann das oben geschilderte Verfahren beispielsweise gezeigt. Die Behandlungszeiten erstrecken sich über 6—8 Monate bei täglich einstündigem Turnen. **Ottendorff**-Hamburg-Altona.

23) **Ewald** (Hamburg-Altona). Isolierte Neuritis des Nervus suprascapularis nach Trauma.

Med. Klinik 1909. Nr. 2, p. 56.

Verf. hatte Gelegenheit einen der seltenen Fälle von isolierter Neuritis des N. suprascapularis zu behandeln.

Es handelte sich um einen 59jährigen Patienten, der mit im Schultergelenk abduziertem Arm auf den Ellenbogen gefallen war. Es fand eine Subluxation und Knochenabsprengung an der Klavikula statt.

3 Wochen nach dem Unfall trat eine Lähmung der Mm. Infra- und Supraspinatus und Neuritis im Gebiet des N. suprascapularis auf.

Die direkte traumatische Schädigung ist durch den Verlauf des N. suprascapularis auf dem M. Scalenus medius zu erklären. Beim Unfall wurde die Klavikula direkt auf die erste Rippe und den M. Scalenus medius aufgepresst.

Die Behandlung bestand in Massage und Elektrisieren. Aussicht auf Heilung ist nur sehr gering vorhanden auch nach allen in der Literatur zusammengestellten ähnlichen Fällen.

Eine funktionelle Besserung kann nur auftreten dadurch, dass der Deltoides und Trapezius mehr und mehr die Funktionen der geschädigten Muskeln übernehmen. **Manhold**-Heidelberg.

24) **Levy** (Breslau). Ueber Madelungsche Handgelenksdeformität.

Berl. klin. Wochenschr. 1908. Nr. 50, pag. 2213.

Verf. beobachtete einen Fall von Madelungscher Handgelenksdeformität als zufälligen Befund bei einer 38jährigen Patientin, die wegen eines anderen Leidens die chirurg. Klinik aufsuchte.

Man versteht unter Madelungscher Handgelenksdeformität eine spontan auftretende Verkrümmung der Handwurzel nach unten, dorsales Vorspringen des distalen Ulnaendes und volare Verkrümmung des vorderen Radiusendes.

Ueber die Aetiologie der Affektion sind noch die Meinungen verschieden.

Als angeborene Anomalie wurde diese Deformität nie beobachtet.

Digitized by Google
Original from UNIVERSITY OF MICHIGAN
Generated on 2019-06-08 18:08 GMT / http://hdl.handle.net/2027/mdp.39015073447636
Public Domain in the United States, Google-digitized / http://www.hathitrust.org/access_use#pd-us-google

Madelung sah die Deformität nie vor dem 13. Jahre auftreten, 6 andere Autoren (darunter Verf.) vorher.

Pels-Leusden will die Entstehung dieser Deformität mit Exostosis cartilaginea multiplex in Zusammenhang bringen — primäre Erkrankung des Zwischenknorpels, frühzeitige Verknöcherung in der Epiphysenlinie — diese tritt aber nur kongenital auf.

Rachitis ist als Aetiologie am wahrscheinlichsten als Früh- und Spätrachitis.

Die bei der Madelungschen Deformität auftretenden Exostosen am Radius an typischer Stelle — an der distalen Radiusmetaphyse an der ulnaren Seite — sind als Belastungsdeformitäten aufzufassen, entstanden durch Zerrung der hier ansetzenden Gelenkkapsel des distalen Ulnoradialgelenks. **Manhold**-Heidelberg.

25) **Félix Marsan** (Paris). La maladie de Madelung. (Radius curvus.)

Gazette des hôpitaux. 1908. Nr. 140.

Zusammenfassende Literaturübersicht, wonach M. zu dem Resultat gelangt, dass nur durch eine Inkurvation des Radius nach vorn und ulnarwärts eine echte Madelungsche Erkrankung, die weit richtiger nach einem Franzosen (Dupuytren, Malgaigne) benannt werden müsste, zustande kommen kann. Die einzig richtige Bezeichnung sei: radius curvus, da sich daraus alle anderen Symptome erklären lassen. Die Verbiegung hat ihre Ursache in einer Veränderung der Epiphysenlinie (Röntgenbild). Bei der Fülle der Theorien über die Entstehung der Deformität kommt M. zu dem Schluss, dass die Aetiologie keine einheitliche ist, dass die Missbildung aber immer von einer Läsion der Epiphysenlinie abhängt. Bezgl. der Behandlung meint M., dass logischerweise nur die Osteotomie — eventuell keilförmige — des Radius zur Beseitigung der Kurvatur in Frage kommen könne.

Ewald-Hamburg.

26) **S. Kofmann** (Odessa). Kasuistischer Beitrag zur Frage der Fingerfrakturbehandlung.

Arch. f. Orthop., Mechanother. und Unfallchirurgie. 1908. Bd. VI, 4, p. 326.

Ein Mechaniker erlitt neben Weichteilverletzungen eine Fraktur der Grundphalange des Zeige- und Mittelfingers, die beide in einem dorsalwärts offenen Winkel disloziert waren. Zur Heilung in korrigierter Stellung wurden die Finger über einen in der Vola liegenden Wattebausch in flektierter Haltung fixiert. Nach 10 Tagen Verbandabnahme; nach weiteren 3 Wochen Massage und Gymnastik war der Mann wieder arbeitsfähig. **Ewald**-Hamburg.

Digitized by Google
Original from UNIVERSITY OF MICHIGAN
Generated on 2019-06-08 18:08 GMT / http://hdl.handle.net/2027/mdp.39015073447636
Public Domain in the United States, Google-digitized / http://www.hathitrust.org/access_use#pd-us-google

27) **V. P. Gibney** (New-York). The influence of weight-bearing on the treatment of tuberculous hip-joint disease.

The americ. journ. of orth. surg. 1908, Bd. VI, 1.

G. hat in den letzten Jahren das Hauptgewicht der Behandlung tuberkulöser Gelenkerkrankungen auf die Immobilisation des Gelenks gelegt. Nach einer mehrmonatigen Extensionsbehandlung bekamen die Patienten mit Koxitis einen Gipsverband, mit dem sie umherlaufen konnten, ohne dass das Gelenk entlastet wird (Lorenz). Wie die acht mitgeteilten Krankengeschichten zeigen, gelangten die tuberkulösen Knochenherde unter und trotz der ambulatorischen Behandlung ohne starke Verkürzung und mit teilweiser Erhaltung der Beweglichkeit zur Ausheilung. Die Verbände wurden über Monate und Jahre beibehalten. **Ewald**-Hamburg.

28) **Flesch** (Wien). Zur Behandlung der Ischialgie mit Langescher Kochsalzinjektion.

Med. Klinik 1909. Nr. 1, p. 15.

Verf. findet die Fälle von Ischias geeignet für Behandlung mit Kochsalzinjektion, bei denen auf der erkrankten Seite der Achillessehnenreflex erloschen ist. Er teilt 8 Krankengeschichten aus seiner Praxis mit.

Die Injektion hat keine rein mechanische Wirkung im Sinne der Lösung perineuritischer Adhäsionen, sondern eine chemische und Resorptionswirkung. **Manhold**-Heidelberg.

29) **Kofmann** (Odessa). Ueber den natürlichen und künstlichen Ersatz des Extensor curis. Beitrag zur Frage der Indikation der Sehnenplastik bei Quadrizepslähmung.

Zeitschr. f. orthop. Chirurgie. XXI. Bd. 1.—3. H. S. 89.

Verf. benutzt bei Quadrizepslähmung mit Vorliebe den Tractus ileotibialis und den Musculus sartorius zur Ueberpflanzung, da diese sich in ihrem normalen Verlauf bereits als Hülfstrecker des Kniegelenks betätigen. Beim Sartorius bedarf es zur vollen Extensionswirkung nur einer geringen Verlagerung des peripheren Endes nach der Streckseite. Sind obige Muskeln nicht zur Verfügung, so kann man die Beuger zur Ueberpflanzung heranziehen. Ist das Material nicht genügend, so bleibt nur die Versteifung des Kniegelenks übrig. **Ottendorff**-Hamburg-Altona.

Digitized by Google

Original from
UNIVERSITY OF MICHIGAN

Generated on 2019-06-08 18:08 GMT / http://hdl.handle.net/2027/mdp.39015073447636
Public Domain in the United States, Google-digitized / http://www.hathitrust.org/access_use#pd-us-google

Kongressberichte, Vereinsnachrichten etc.

30) **Hagen.** Aerztlicher Lokalverein Augsburg. 24. Nov. 1908.
Münch. med. Wochenschr. 1908. 52. p. 2711.

Vorstellung einer 17jährigen Patientin mit angeborenem weichem Riesenwuchs der linken Körperhälfte, (mit Ausnahme von Hals und Kopf) und der rechten Hand. Am linken Bein hatte sich im Anschluss an die angeborene Deformität eine echte Elephantiasis entwickelt. Die Behandlung mit Röntgenstrahlen hatte auf letztere einen sehr günstigen Einfluss. **Ewald**-Hamburg.

31) **Lexer.** Verein f. wissenschaftl. Heilkunde zu Königsberg i. Pr. 8. Febr. 1909.
Berliner klin. Wochenschr. 1909, 8, p. 373.

Zwei Fälle von Elephantiasis. Operation nach Handley.

Bei den beiden Patienten hat nach Versenkung von 12 Seidenfäden (kapilläre Drainage!) der Beinumfang ganz erheblich abgenommen. Bei einem erst vor 9 Tagen Operierten ist der Wadenumfang um 31 cm geringer geworden. **Ewald**-Hamburg.

32) **Lehnerdt.** Verein der Aerzte in Halle a. S. 6. Jan. 1909.
Münch. med. Woch. 1909. Nr. 13. p. 679.

Ueber den Einfluss des Strontium auf die intrauterine Entwicklung des Knochensystems.

Wenn tragenden Kaninchen während des grössten Teils ihrer Gravidität das dem Calcium am nächsten stehende Strontium zugeführt wird, so zeigen die Jungen eine schwere Veränderung ihres Knochensystems, das mit Rachitis eine gewisse Aehnlichkeit hat (makroskopische und mikroskopische Präparate).

Stöltzner bemerkte in der Diskussion, dass diese schwere Veränderung nur bei grossen Strontiumdosen zustande komme. Kleine Dosen führen im Gegenteil zu einer sehr festen Sklerose der Knochen (ähnlich dem Phosphor). Kleine Strontiumdosen könnten also therapeutisch mit Erfolg angewandt werden.

Ewald - Hamburg.

33) **Röpke.** Naturwissensch.-med. Gesellschaft zu Jena. 4. II. 1909.
Münch. med. Wochenschr. 1909. Nr. 16, p. 833.

Die eigentlichen Zysten der langen Röhrenknochen.

1. Bei einer älteren Frau wurde seit einem halben Jahre eine Auftreibung am unteren Tibiaende bemerkt. Bei der Operation

Digitized by Google
Original from UNIVERSITY OF MICHIGAN
Generated on 2019-06-08 18:08 GMT / http://hdl.handle.net/2027/mdp.39015073447636
Public Domain in the United States, Google-digitized / http://www.hathitrust.org/access_use#pd-us-google

fand sich die knöcherne Wand an der Innenseite der Tibia papierdünn, sie war mit einer Membran ausgekleidet und durch bindegewebige Septen und knöcherne Vorsprünge mehrkammerig. Der Inhalt bestand aus seröser steriler Flüssigkeit mit Flocken, ohne Knorpel. Die Membran enthielt den Staphylococcus albus: die Zyste ist also durch subakute Osteomyelitis entstanden.

2. Bei einem 15jährigen Mädchen brach das obere Ende des rechten Femur wegen einer hühnereigrossen Zyste. Die Zyste hatte eine — auch Riesenzellen führende — lockere Membran. Ihr Inhalt war blutig serös. Es wurde die vordere und äussere Wand entfernt. Jetzt ist die Höhle durch Knochen ausgefüllt. R. meint, dass diese Zyste auf dem Boden einer Ostitis fibrosa entstanden ist.

Ewald-Hamburg.

34) **P. Teissier** und **R. Bénard.** Société médicale des hôpitaux. 5. März 1909.

Gaz. des hopitaux. 1909, 28, p. 337.

Demonstration eines Falles von Exostose, die in einer Familie erblich ist. Wie das Röntgenbild zeigt, geht die Exostose von einer Stelle der Femurepiphyse dicht oberhalb der unteren Epiphysenlinie aus. Ausser dem Vater zeigen zwei Kinder, die von zwei verschiedenen Müttern stammen, die Affektion.

Ewald-Hamburg.

35) **Port.** Aerztlicher Verein in Nürnberg. 6. Aug. 1908.

Münch. med. Wochenschr. 1909, 1, p. 48.

P. demonstriert die Röntgenbilder von Periostitis luetica am Schlüsselbein, Spina scapulae, Humerus, Ulna, Radius der linken Seite eines hereditär-luetischen 15jährigen Kindes, das sonst keine Zeichen von Lues aufwies. Jodkali brachte vollkommene Heilung.

Ewald-Hamburg.

36) **Hartung.** Schlesische Gesellschaft für vaterländische Kultur in Breslau. 22. I. 1909.

(Berl. Klin. Woch. 1909. 6. 278.)

Vortr. stellt 5 Patienten mit Gelenklues (2 hereditär) vor die alle auf Hg. injektionen Besserung zeigten. — Bis in die 80er Jahre wurde das Vorkommen einer Gelenklues überhaupt geleugnet, dann erkannte man, dass die Gelenke — meist symmetrisch oder einzeln — im Verlauf des sekundären Stadiums miterkranken können.

Digitized by Google
Original from UNIVERSITY OF MICHIGAN
Generated on 2019-06-08 18:08 GMT / http://hdl.handle.net/2027/mdp.39015073447636
Public Domain in the United States, Google-digitized / http://www.hathitrust.org/access_use#pd-us-google

Diskussion: Levy demonstriert Röntgenbilder von einem Fall multipler Gelenklues, die bald nach der normalen Geburt sich durch Gelenkschwellungen dokumentierte. L. meint, dass die sog. milden Formen von tabischen Arthropathien, bei denen es nur zum Erguss kommt, sehr wohl syphilitische Gelenkerkrankungen sein können, wenn auch anatomische Grundlagen für diese Annahme noch nicht vorliegen.

Förster hält dies auch für möglich: er hat gerade bei Arthropathien, wo nur ein Erguss vorlag, in früheren Stadien der Tabes häufiger auf antisyphilitische Behandlung auffallende Besserung konstatieren können, während die progressiven Arthropathien jeder Therapie trotzten. **Ewald**-Hamburg.

37) **v. Starck.** Medizinische Gesellschaft in Kiel. 16. I. 1909.
Münch. med. Wochenschr. 1909. Nr. 20, p. 1051.

Ein 7 monatiges, zweckmässig genährtes Kind, bekam eine hämorrhagische Schwellung des Zahnfleisches, war ausserordentlich empfindlich bei allen Bewegungen; geringe teigige Schwellung im Bereich des unteren Drittels der Tibia (im Röntgenbild Periostabhebung zu sehen!). Hämaturie. Diagnose: Barlowsche Krankheit. Ther.: rohe Vollmilch. **Ewald**-Hamburg.

38) **Lommel.** Naturwissensch.-med. Gesellschaft zu Jena. 25. II. 09.
Münch. med. Wochenschr. 1909. Nr. 20, p. 1050.

L. hat eine Reihe von Fällen infantilen Skorbuts (Müller-Barlowsche Krankheit) beobachtet. Die Diagnose wird so selten gestellt, weil häufig die charakteristischen schmerzhaften Schwellungen längs der Diaphysen namentlich der Ober- und Unterschenkel fehlen. Auf die grosse Blässe und Neigung zu Schleimhautblutungen ist zu achten. (Nasen-, Mundblutungen, auch Hämaturie!) Verwechselt wird das Leiden namentlich mit Rachitis und Osteomyelitis. Bei Durchleuchtung mit Röntgenstrahlen wird eine Schattenlinie sichtbar, die der jüngsten Diaphysenzone der langen Röhrenknochen entspricht (hier die schweren Störungen der Knochenbildung). Anatomisch kann L. nichts bringen, da alle seine Fälle heilten. Er verweist auf Eugen Fränkels Arbeit in den Fortsch. a. d. Geb. d. Röntgenstrahlen. Die Richtigkeit der Diagnose ergibt sich aus dem Erfolg der antiskorbutischen Diät (frischer Fleischsaft, Gemüse, Fruchtsaft, ungekochte Milch — letztere scheint L. allein auszureichen). **Ewald**-Hamburg.

Digitized by Google
Original from UNIVERSITY OF MICHIGAN
Generated on 2019-06-08 18:08 GMT / http://hdl.handle.net/2027/mdp.39015073447636
Public Domain in the United States, Google-digitized / http://www.hathitrust.org/access_use#pd-us-google

39) **De Gaetano** (Neapel). Processo di riparazione delle fratture.

R. Accad. medico-chirurgica di Napoli. 23. novembre 1908.

De Gaetano hat experimentell verschiedene Frakturen bei Tieren erzeugt und studiert, ob der grösste Beitrag zur Bildung des Kallus von dem Periost, Endost, oder von dem eigentlichen Knochen geliefert würde. Er hat so sehen können, dass es das Periost ist, welches den grössten Anteil an der Kallusbildung hat.

Buccheri-Palermo.

40) **Lenzmann** (Duisburg). Rheinisch-westfälische Gesellschaft für innere Medizin und Nervenheilkunde. Duisburg, 29. XI. 1908.

(Münch. med. Woch. 1909. 14. p. 736.)

Ueber die Anwendung der Tuberkuline und verwandter Mittel bei chirurgischer Tuberkulose.

L. betont, dass sämtliche bisher gefundenen Tuberkuline und Sera nicht immunisieren, sondern nur die Kampfkräfte des Organismus gegen den Tuberkelbazillus stützen oder wecken. Vom Marmorekserum sind einzelne günstige Einwirkungen auf schlecht granulierende Fisteln, auch auf konservativ behandelte Spondylitis, Fusswurzeltuberkulose usw. beobachtet worden; doch müssen weitere Untersuchungen abgewartet werden. — Die Kochschen Tuberkuline sind bisher bei chirurgischen Tuberkulosen nur wenig angewandt worden. Es wäre gut, wenn Versuche gemacht würden bei Synovialtuberkulosen (neben der Punktion). Ist aber der Krankheitsherd lokalisiert, so soll man ihn lieber entfernen. Was das Alttuberkulin anlangt, so steckt in ihm ein Heilprinzip: lokale Entzündung um den Tuberkelherd, von deren Ablauf (bindegewebige Induration oder Verflüssigung) der Erfolg der Kur abhängt. Bei schlecht granulierenden Fisteln hat L. die schönsten Erfolge gesehen. Voraussetzung ist, dass keine innere Tuberkulose daneben besteht. Geschlossene Tuberkulosen eignen sich weniger für das Alttuberkulin.

Ewald-Hamburg.

41) **Ludloff.** Breslauer chirurgische Gesellschaft. 11. Jan. 1909.

(Berl. klin. Wochenschr. 1909. 6. p. 275.)

Zur operativen Behandlung der Gelenktuberkulose.

L. stellt folgende Thesen auf:

I. Das tuberkulös erkrankte Gelenk ist öfter der einzige tuberkulöse Herd im Körper (nach König in 21%).

II. Die Behandlung hat zu allererst den Krankheitsherd zu

Digitized by Google
Original from UNIVERSITY OF MICHIGAN
Generated on 2019-06-08 18:08 GMT / http://hdl.handle.net/2027/mdp.39015073447636
Public Domain in the United States, Google-digitized / http://www.hathitrust.org/access_use#pd-us-google

eliminieren, dann erst ist an die Erhaltung der Funktion zu denken, denn an

granulierender Tuberkulose gingen in 18 Jahren 25% zu Grunde
und an eitriger „ „ „ 18 „ 46% zu Grunde.

III. Jede Operation muss radikal sein oder unterlassen werden. Nicht gründlich operierte Fälle verhalten sich schlechter als gar nicht operierte.

Amputation und Exartikulation sind nur ultimum refugium.

IV. Knochenherde müssen operativ, leichte, rein synoviale Formen müssen erst konservativ, gemischte Formen müssen sofort operativ behandelt werden.

V. Die Resektion am Knie-, Fuss- und Ellenbogengelenk ist ein verhältnismässig leichter und funktionell befriedigender Eingriff, die Resektion der Hüfte ein schwerer und funktionell unbefriedigender Eingriff.

VI. Weder das kindliche noch das Greisenalter geben an sich Kontraindikationen gegen die Resektion.

In der Diskussion stellt sich Küttner bezg. des radikalen Vorgehens auf den Standpunkt Ludloffs. Doch hat er jenseits des 50. Lebensjahres mit der Resektion schlechte Erfahrungen gemacht, weshalb er hier konservativ behandelt, oder wenn Knochenherde im Röntgenbilde nachweisbar sind, amputiert. Die Jodoforminjektionen haben ihm bei der konservativen Behandlung gute Resultate ergeben. Die Koxitis behandelt K. durchweg konservativ (Gipsverband in der pathologischen Stellung, später eventuell Osteotomie). Die Erfolge der Hüftresektion sind nach K.'s Erfahrungen geradezu traurige. Dagegen ergibt beim Kniegelenk (ausser beim Hydrops tuberkulosus, der auf konservativem Wege zur Ausheilung gelangen kann) die Resektion unter Opferung der Patella die besseren Resultate. Bei Tuberkulose des Fussgelenks macht K. fast nur die Resectio tibio-calcanea (v. Bruns). Die Ellenbogen- und Handgelenkstuberkulose heilt oft bei konservativer Behandlung aus; häufig lassen sich auch isolierte Knochenherde beseitigen.

Partsch will sich nicht so unbedingt auf den einseitigen operativen Standpunkt stellen; die konservative Behandlung soll in den meisten Fällen wenigstens versucht werden. Die einzelnen Tuberkulosen, sowie die Tuberkulosen bei den einzelnen Individuen seien verschieden zu beurteilen.

Drehmann meint, dass bei Kindern die Gelenktuberkulose in den seltensten Fällen der einzige Herd im Körper sei. Hier soll die Behandlung möglichst konservativ sein. Bei Erwachsenen führt

Digitized by Google
Original from UNIVERSITY OF MICHIGAN
Generated on 2019-06-08 18:08 GMT / http://hdl.handle.net/2027/mdp.39015073447636
Public Domain in the United States, Google-digitized / http://www.hathitrust.org/access_use#pd-us-google

die Resektion (namentlich am Knie) am schnellsten zum Ziele. Die Entlastung soll nicht zu lange durchgeführt werden, da die Knochenatrophie die Tuberkulose begünstigt. Am einfachsten ist der Gipsverband zur Fixation der Gelenke, am idealsten der Hessingsche Apparat.

Goebel will die zu operierenden Fälle mit Jodoformglyzerininjektionen vorbereiten, da die Heilung dann eine bessere sei. Gute Erfahrung hat er mit der konservativen Methode ohne Entlastung (Lorenz) gemacht. Schliesslich betont G. die Gutartigkeit der Alterstuberkulosen, die oft eine konservative Therapie gestatten.

Tietze stimmt mit L. darin überein, die Gelenktuberkulose je nach dem Gelenk unterschiedlich zu behandeln. Mikulicz habe schliesslich fast nur durch das Kniegelenk reseziert, da hier die Funktion günstig war. Es soll doch bei jeder Behandlung auch die spätere Funktion sofort berücksichtigt werden. — Die Operation soll vorgenommen werden, wenn der Herd radikal entfernt werden kann, und wenn die Operation bezg. Heilung und Funktion die besten Chancen liefert. Auch das soziale Moment ist bei der Wahl der Behandlung zu berücksichtigen: Arme Patienten sollen möglichst schnell und sicher, d. h. operativ wiederhergestellt werden; dasselbe gilt von alten Leuten, die nicht mehr viel Zeit haben, lange krank zu sein (Amputation der Resektion vorzuziehen). Die Behandlung der Gelenktuberkulose im kindlichen Alter soll — entgegen der Forderung Ts. möglichst konservativ sein: ausser den Kontrakturen nach Arthrektomien und Resektionen sind doch Wachstumsverkürzungen zu befürchten, die beide bei der konservativen Methode mit Jodoformglyzerininjektion zu den Ausnahmen gehören, häufig hat T. an Hand, Fuss und Knie tadellose Funktionen gesehen. Wenn König und mit ihm L. von der Jodoformbehandlung nichts halten, so hat nach Ts. Meinung ersterer diese selten lange genug durchgeführt. Selbst bei Käseherden im Knochen kann die Heilung auf konservativem Wege erreicht werden. Die Dauer der Behandlung ist aber mindestens ein Jahr. Das konservative Verfahren soll die Regel, das operative die Ausnahme bilden. Demonstration von konservativ geheilten Fällen.

Ludloff (Schlusswort) ist der Meinung, dass derartige günstige Heilungen, wie Tietze sie vorgestellt, unter vielen Hunderten von Fällen nur ein paar Mal vorkommen. Es bleibt auch immer der Verdacht bestehen, ob es überhaupt Tuberkulosen waren. L. hat noch keinen Fall von ausgesprochener Tuberkulose gesehen, der mit vollkommen frei beweglichem Gelenk ausgeheilt ist. Er war

Digitized by Google
Original from UNIVERSITY OF MICHIGAN
Generated on 2019-06-08 18:08 GMT / http://hdl.handle.net/2027/mdp.39015073447636
Public Domain in the United States, Google-digitized / http://www.hathitrust.org/access_use#pd-us-google

zuerst auch für die konservative Behandlung, müsse sie jetzt aber einschränken, nachdem er durch Nachprüfung erfahren, wie viele von den so Behandelten schon gestorben sind. — Von der Jodoforminjektion hat L. an der Hüfte, dem Knie- und dem Fussgelenk den Eindruck einer direkten Schädigung und lässt ihre Anwendung nur bei Ellenbogen- und Handgelenk gelten. Bei Koxitis sei der entlastende Gipsverband das beste Verfahren. Dagegen ist dieser am Knie unbefriedigend, da er das Knie in Kontraktur später doch versteifen lässt, ohne dass der tuberkulöse Herd entfernt ist. Das resezierte, schmerzlose, in Streckstellung versteifte Bein macht keine grosse Behinderung. Die konservative Behandlung bedingt häufig einen grösseren operativen späteren Eingriff. — Bei der multiplen Knochentuberkulose dagegen hat L. nicht viel Gutes von der chirurgischen Behandlung gesehen. Bei der Koxitis will er von dem entlastenden Gipsverband mit Gehbügel nicht abgehen; den Hessingschen Apparat wendet er erst an, wenn jede Schmerzhaftigkeit verschwunden ist, d. h. nachdem das Kind Jahr und Tag im Gipsverband umhergegangen ist. L. präzisiert seinen Standpunkt: „Hüft- und Handgelenk konservativ, Knie- und Fussgelenk operativ zu behandeln. Konservativ muss ausserdem die Wirbelsäule behandelt werden, während beim Ellenbogengelenk beide Methoden fast dieselben Resultate zu zeitigen scheinen.“ Die Jodoformglyzerininjektion ist nur an den oberen Extremitäten anzuwenden, also da, wo keine Belastung vorhanden ist. **Ewald**-Hamburg.

42) **His.** Verein für innere Medizin in Berlin. 1. Februar 1909.

Mediz. Klinik. 1909. Nr. 8, p. 306.
Deutsche med. Woch. 1909. Nr. 10, p. 460.

Gicht und Rheumatismus.

Das Wesen der Gicht erschöpft sich nicht mit der Anomalie des Purinstoffwechsels: Myalgien, Ischias und andere Neuralgien können nicht unmittelbar auf die Anwesenheit der Harnsäure im Blute zurückgeführt werden. — Bei 92 Personen, die seziert wurden, auch wenn sie nicht arthritisch erkrankt waren, zeigten 62 eine Auffaserung des Knorpels an den Ellenbogengelenken, sogar schon im jugendlichen Alter. Die Schädigungen führt Vortragender auf Ernährungsstörungen des Knorpels zurück. — H. geht dann auf die von Potain empfohlene Röntgendiagnostik der Gicht ein: Gichtiker sollen an den befallenen Gelenken helle Lakunen (angeblich durch Harnsäure bedingt) aufweisen. H. zeigt an Präparaten, dass die hellen Stellen Bindegewebe entsprechen, in denen allerdings

Digitized by Google
Original from UNIVERSITY OF MICHIGAN
Generated on 2019-06-08 18:08 GMT / http://hdl.handle.net/2027/mdp.39015073447636
Public Domain in the United States, Google-digitized / http://www.hathitrust.org/access_use#pd-us-google

früher einmal Urate gesessen haben. Im übrigen können auch bei anderen Arthritiden solche Lakunen im Röntgenbild sichtbar werden (Schwund der Spongiosa). Von den Schlusssätzen interessieren den Orthopäden folgende:

Die Gicht gehört zur arthritischen Diathese. Die anderen, nicht gichtischen Arthritiden zeigen keine Störung des Purinstoffwechsels (Differentialdiagnose!).

Therapie: Laktovegetabilische Diät nur bei echter Gicht, nicht bei anderen chronischen Arthritiden (Gefahr der Unterernährung).

In der Diskussion bemerkt Immelmann, dass er häufig röntgenographisch gichtische Konkremente in Gelenken nachweisen konnte, wenn die ersteren aus harnsaurem Kalk bestanden. Bestanden sie aus harnsaurem Natron, so fand er Lakunen in den Knochen (Demonstration). Bezüglich der Differentialdiagnose werden Bilder mit einfacher Knochenatrophie (bei akutem Gelenkrheumatismus), hochgradiger Knochenatrophie (chron. Gelenkrheumatismus), und verwischten Gelenkkonturen (Tuberkulose) gezeigt. Ferner werden Bilder von Arthritis deformans demonstriert, die man schon im Beginn an den Knochenveränderungen erkennen kann (kleine Osteophyten, meist an gegenüberliegenden Stellen, schalenförmige Auflagerungen, Umbiegungen der freien Gelenkenden). Die Diagnose der verschiedenen Arthritiden kann demnach durch Röntgenaufnahmen gestützt werden. **Ewald-Hamburg.**

43) **Poncet.** Société médicale des hôpitaux. 12. März 1909.

Gazette des hôpitaux. 1909, 31, p. 375.

Rhumatisme tuberculeux.

Ein junges Mädchen litt an multiplen rheumatischen Arthropathien, zu denen sich eine typische tuberkulöse Arthritis genu gesellte. Der Allgemeinzustand wurde trotz Resektion dieses Kniegelenks immer schlimmer, und schliesslich starb die Patientin an tuberkulöser Kachexie. Daher musste die Diagnose lauten: „rhumatisme articulaire tuberculeux“. **Ewald-Hamburg.**

44) **Léopold-Levi** und **H. de Rothschild.** Société médicale des hôpitaux (Paris). 12. März 1909.

Gaz. des hôpitaux. 1909, 31, p. 375.

Rheumatisme chronique thyroïdien chez les tuberculeux.

Der chronische Rheumatismus, wozu Vortr. auch die Retraktion der Palmaraponeurose rechnen, lässt sich manchmal auf

Digitized by Google
Original from UNIVERSITY OF MICHIGAN
Generated on 2019-06-08 18:08 GMT / http://hdl.handle.net/2027/mdp.39015073447636
Public Domain in the United States, Google-digitized / http://www.hathitrust.org/access_use#pd-us-google

eine Störung der Schilddrüsenfunktion zurückführen. Die Wirkung dieser Störung hat man sich so vorzustellen, dass sie das Erscheinen eines chronischen, tuberkulösen Rheumatismus begünstigt.

Ewald-Hamburg.

45) **Ehrlich.** Medizinischer Verein in Greifswald. 18. Juli 1908.
Deutsche med. Woch. 1909. Nr. 3, p. 130.

Multiple Gelenkankylosen. Die Ankylosen waren nach Gelenkrheumatismus aufgetreten. Um das fast völlig ankylotische rechte Hüftgelenk wieder zu mobilisieren, wurde das Gelenk von vorn freigelegt, geschrumpfte Kapselteile wurden exstirpiert, Verwachsungen zwischen Knochen und Knorpel gelöst und abgetragen. Sodann wurde von der Tibia des entsprechenden Beins ein Periostlappen genommen und ins Hüftgelenk transplantiert. Primäre Heilung, nach 14 Tagen Massage, Extension, Bewegungen. Nach 1½ Monaten Rotationsbewegung sehr gut, Extension aktiv 145°, passiv 160°, Flexion 90°. Kind kann auch gut stehen. Payr, der diese Operation ausführte, hatte schon in sieben Fällen mit Periosttransplantationen in versteifte Gelenke — u. a. in 2 Sprunggelenke — mit Ausnahme eines Falles gute Resultate erzielt. Man kann auch Perichondrium mit oder ohne Knorpel transplantieren. Von allen Geweben, die zur Transplantation verwendet wurden, scheinen sich Muskel- und Periostlappen am besten zu bewähren.

Ewald-Hamburg.

46) **Ludloff.** Mediz. Sektion der schlesischen Gesellschaft für vaterländische Kultur zu Breslau. 5. II. 09.
Berliner klin. Wochenschr. 1909, 8, p. 373.

Demonstration eines Falles von posttraumatischer Myositis ossificans am Ellenbogen. L. führt die vielen Fälle von Myositis ossificans, die gerade an der Breslauer Klinik beobachtet wurden, auf die frühzeitige Massage bei Hämatomen nach Trauma zurück. Er will daher mit der Massage nicht zu früh anfangen. — Bemerkenswert ist, dass der Vater der Patientin die gleiche Erkrankung post. trauma hatte. L. will jetzt Fibrolysininjektionen anwenden.

Ewald-Hamburg.

47) **Krüger.** Naturwissensch.-med. Gesellschaft zu Jena. 4. II. 09.
Münch. med. Wochenschr. 1909. Nr. 16, p. 833.

Dystrophia muscularis progressiva pseudohypertrophica.

Die 45jährige Patientin hat das Leiden seit früher Kindheit.

Digitized by Google
Original from UNIVERSITY OF MICHIGAN
Generated on 2019-06-08 18:08 GMT / http://hdl.handle.net/2027/mdp.39015073447636
Public Domain in the United States, Google-digitized / http://www.hathitrust.org/access_use#pd-us-google

Vorübergehend war Besserung eingetreten, doch kann Pat. seit dem 14. Lebensjahr nicht mehr gehen. Die starke Fettwucherung ergriff später auch die oberen Extremitäten. Infolge schmerzhafter elephantiastischer Schwellung des rechten Beins wurde dieses amputiert. Auffallend war das geringe Kaliber der Schenkelgefässe und die wachsgelbe Muskulatur. Der N. tibialis und peroneus waren zum grössten Teil verfettet. Der Knochen war hochgradig atrophisch, die Gelenkknorpel durchscheinend, die Gelenkzotten total fettig degeneriert. **Ewald**-Hamburg.

48) **Deutschländer.** Aerztlicher Verein in Hamburg. 23. III. 1909.

Autoreferat in d. Hamburger Aerzte-Korrespondenz. 1909, 13.

Ergebnisse der Hamburger Krüppelzählung.

Hamburg steht inbezug auf die Häufigkeit der krüppelhaften Gebrechen erheblich über dem Reichsdurchschnitt (2,10 ‰ : 1,48 ‰). Es wurden 1834 Krüppel gezählt, von denen 922 als einer Anstaltsfürsorge bedürftig erachtet wurden. Dem Alter nach handelt es sich um 191 vorschul- und 1643 schulpflichtige Krüppel. Nach den Krankheitsursachen verteilen sich die Krüppel auf 304 angeborene Erkrankungen (einer Anstaltsfürsorge bedürftig 112), 223 Skoliosen (70), 353 Rachitis (206), 265 Kinderlähmung (248), 330 Tuberkulose (143). Die Zahlen haben nur die Bedeutung von Minimalwerten, da die Ergebnisse der Zählung namentlich im vorschulpflichtigen Alter lückenhaft sind. Die Zählung der Fälle von angeborener Hüftverrenkung ergab im Alter von 0—6 Jahren 13, im Alter von 6—15 Jahren 99. Es existiert also ein ausserordentlich hoher Prozentsatz von Luxationsfällen, der bereits das repositionsfähige Alter überschritten hat. D. zieht daraus den gewagten Schluss, dass „wir von dem Idealziel der neuerdings behaupteten absoluten Heilung der Luxationen auf unblutigem Wege im einrenkungsfähigen Alter anscheinend noch erheblich entfernt sind, denn sonst würde nicht ein so ausserordentlich hoher Prozentsatz von Fällen vorhanden sein, der ungeheilt ins schulpflichtige Alter eintritt.“ Er leitet aus dieser Tatsache die Berechtigung auf anderem Wege als auf dem bisher geübten eine Heilung des Leidens herbeizuführen. Zum Schluss weist D. auf den vor kurzem begründeten „Verein zur Fürsorge für jugendliche Krüppel Hamburgs“ hin. **Ewald**-Hamburg.

49) **A. Schanz.** Gesellschaft für Natur- und Heilkunde zu Dresden. 28. X. 1908.

Münch. med. Wochenschr. 1909, 2, p. 101.

Insufficientia vertebrae und Skoliose.

Digitized by Google
Original from UNIVERSITY OF MICHIGAN
Generated on 2019-06-08 18:08 GMT / http://hdl.handle.net/2027/mdp.39015073447636
Public Domain in the United States, Google-digitized / http://www.hathitrust.org/access_use#pd-us-google

Wie S. schon früher ausführte (s. Zentralbl. I, S. 462), treten in vielen Fällen von Skoliose Klopfschmerzen in der Dornfortsatzreihe und Druckschmerzen an den zugänglichen Wirbelkörpern auf, die durch ein Belastungsmissverhältnis an der Wirbelsäule zustande kommen und dementsprechend durch Anlegen eines Stützkorsetts beseitigt werden können. Sch. behauptet heute, dass man in jedem Fall von Skoliose auch das Beschwerdebild der Insufficientia vertebrae nachweisen könne; die Skoliose macht bei ihrer Entstehung Beschwerden und ebenso bei ihrer Verschlimmerung. Immer finden sich die Klopfschmerzen an der Dornfortsatzreihe oder die Druckschmerzen an den Wirbelkörpern oder Beides, und zwar regelmässig an den Stellen der Hauptkrümmungen. Je häufiger die Schmerzen sind, um so schneller schreitet die Skoliose fort. Es ist auffällig, dass man diese Beschwerden ebenso wie die ausstrahlenden Brust-, Leibschmerzen, Ischias usw. bisher noch nicht gekannt hat. Alle Patienten, die diese Insufficientia vertebrae haben, vertragen gymnastische Kuren schlecht und sollten daher mit Stützkorsetts behandelt werden, bis die Empfindlichkeiten nachlassen.

Ewald-Hamburg.

50) **Wahl.** Aerztlicher Verein in München. 11. November 1908.
Münch. med. Woch. 1909. Nr. 13, p. 684.

W. demonstriert den Redressionsrahmen von Wullstein-Engelmann zur Behandlung schwerer Skoliosen und Kyphosen. Er lässt bei der Behandlung schwerer Skoliosen die Gymnastik tagsüber mit täglich erneuerten stark redressierenden Gipsverbänden nachtüber abwechseln. Diese Gipsverbände legt er in dem Wullsteinschen Rahmen an. Bilder einer schweren Skoliose bei einem 14jährigen Mädchen, bei dem das Verfahren 1/4 Jahr lang konsequent durchgeführt wurde. (Das „ausgezeichnete Resultat“ kann man an den beigegebenen Bildern nicht erkennen. Ref.) W. zweifelt nicht mehr daran, dass sich auch bei schweren fixierten Skoliosen jugendlicher Individuen ein Zustand erzielen lässt, der einer Heilung nahe kommt. (? Ref.)

Ewald - Hamburg.

51) **Risel.** Medizinische Gesellschaft in Zwickau. 13. Okt. 1908.
Deutsche med. Woch. 1909. Nr. 5, p. 227.

Bei einer 48jähr. Frau trat vor etwa 4 Jahren nach einem Fall eine Blasen-Mastdarmlähmung auf, 5 Wochen später eine allmählich bis zur völligen Lähmung zunehmende Parese beider Beine. An der Leiche liess sich ausser Tabes des Rückenmarks

Digitized by Google
Original from UNIVERSITY OF MICHIGAN
Generated on 2019-06-08 18:08 GMT / http://hdl.handle.net/2027/mdp.39015073447636
Public Domain in the United States, Google-digitized / http://www.hathitrust.org/access_use#pd-us-google

und Optikusatrophie eine völlige Kompression der Intervertebralscheibe zwischen dem 4. und 5. Lendenwirbel feststellen. Statt der Zwischenwirbelscheibe fand sich eine schmale Linie weissen fibrösen Gewebes, das an der Peripherie durch etwas kallösen Knochen überbrückt war. An der Wirbelsäule war sonst nichts zu erkennen. Es handelt sich um eine tabische Arthropathie der Lendenwirbelsäule. Das geringfügige Trauma hatte nur die bereits tabisch erweichte Zwischenbandscheibe getroffen.

Ewald-Hamburg.

52) **H. Haenel.** Gesellschaft für Natur- und Heilkunde in Dresden. 28. Oktober 1908.

Münch. med. Woch. 1909. Nr. 2, p. 100.

Osteoarthropathia vertebralis. Ein 52jähr. Offizier, der schon seit vielen Jahren an Tabes leidet, hat seit einigen Monaten neuralgieartige, nicht lanzinierende Schmerzen im Kreuz, Gesäss und in der Leistengegend. Es besteht eine Kyphose der Lendenwirbelsäule, so dass der Oberkörper nach vorn abgeknickt erscheint und der untere Rippenbogen dem Darmbeinkamme abnorm genähert ist. Pat. hat 6 cm von seiner ursprünglichen Länge verloren. Bei den — sehr beschränkten — Bewegungen ist Knirschen zu konstatieren. Das Röntgenbild zeigt, dass der 4. und 5. Lendenwirbel zu einer Masse zusammengeschmolzen ist; auch zwischen 5. Lendenwirbel und Kreuzbein scheint eine Obliteration zu bestehen. Die übrigen Intervertebralscheiben erscheinen verschmälert. Von der Basis der Querfortsätze gehen dicke, knollige Knochenmassen aus, die zum Teil von Wirbel zu Wirbel Brücken bilden, zum Teil auch in Haken und Zacken von den Wirbelkörpern abstehen. Es sind also gleichzeitig atrophische und hypertrophische Knochenprozesse zu konstatieren. — Ein Stützkorsett hatte insofern einen guten Erfolg, als die Schmerzen verschwanden, sowie der Gang und die Haltung gebessert wurden.

In der Diskussion bemerkt Rostoski, dass er zwei Fälle von Steifheit der Wirbelsäule beobachtet habe. Die Sektion des einen ergab eine knöcherne Verbindung zwischen den Gelenkfortsätzen der Wirbel und eine knöcherne Verbindung einer Brustwirbelzwischenscheibe. Der Mann hat viel an Gelenkrheumatismus gelitten.

Schanz bemerkt zu dem Fall von Haenel, dass aus der Besserung der Erscheinungen durch das Stützkorsett der Schluss gezogen werden kann, dass diese durch eine Ueberlastung der Wirbelsäule bedingt sind.

Digitized by Google
Original from UNIVERSITY OF MICHIGAN
Generated on 2019-06-08 18:08 GMT / http://hdl.handle.net/2027/mdp.39015073447636
Public Domain in the United States, Google-digitized / http://www.hathitrust.org/access_use#pd-us-google

Schmorl betont, dass die Versteifung der Wirbelsäule keine einheitliche Affektion sei: es gibt eine Spondylitis deformans (bei älteren Personen gar nicht selten — Degeneration der Bandscheiben, Wucherung von Knochen an den Rändern der Wirbelkörper); Spondylitis ankylopoetica (traumatische Einwirkungen, Ankylosierung der kleinen Gelenke der Wirbel).

Schanz macht darauf aufmerksam, dass das Trauma ätiologisch häufig herangezogen werden muss, auch wenn man keine Fraktur nachweisen kann. Er berichtet von einem Versuch Langes (Kopenhagen), der beim Feststellen der Druckfestigkeit einzelner Wirbel einen Wirbel von einem verunglückten Bauarbeiter fand, der trotz seiner scheinbaren völligen Intaktheit eine ganz ausserordentliche Verminderung der Tragfähigkeit aufwies.

Ewald-Hamburg.

53) **R. Kennedy** (Glasgow) Britische medizinische Gesellschaft. Sheffield 24—31. Juli 1908.

(Revue de chir. 1908. 12.)

Zur Beseitigung des spastischen Torticollis hat K. in den schwersten Fällen, wo einfache Muskeldurchschneidungen keinen Erfolg hatten, durch eine eingreifende Operation von hinten her die I. bis IV. Halswurzel freigelegt und ihre hinteren Aeste exzidiert. Dadurch werden nicht nur die Muskeln gelähmt, sondern ein beträchtlicher Bezirk der Nackenhaut wird auch anaesthetisch, was unangenehmer ist, als man annehmen sollte. Trotzdem das Endresultat befriedigend ist, soll man sich nur in den allerschwersten Fällen zu der schweren Operation entschliessen. **Ewald**-Hamburg.

54) **Tashiro.** Medizinische Gesellschaft in Tokyo. 5. 10. 1908.

Deutsche med. Wochenschr. 1909. 8 p. 375.

Bei dem jungen Mann, der einen angeborenen Hochstand der Skapula hatte, war auch der betreffende Arm kürzer, ebenso die Klavikula. Der Kopf war asymmetrisch der musc. deltoideus und supraspinatus atrophisch. **Ewald**-Hamburg.

55) **Legnani** (Pavia). Osteosarcoma della spalla.

Società medico-chirurgica di Pavia. Luglio 1908.

Verf. legt ein Osteosarkom der Schulter vor, das mittelst interscapulo-humeraler Amputation abgetragen wurde. Er macht auf die Bedeutung der temporären Unterbindung der Subclavia aufmerksam, die von ihm in dem Falle vorgenommen wurde, wodurch es ihm möglich war, den Tumor ohne Blutverlust zu inzidieren und so vor Aufopferung der Extremität die Diagnose sicherzustellen.

Buccheri-Palermo.

Digitized by Google
Original from UNIVERSITY OF MICHIGAN
Generated on 2019-06-08 18:08 GMT / http://hdl.handle.net/2027/mdp.39015073447636
Public Domain in the United States, Google-digitized / http://www.hathitrust.org/access_use#pd-us-google

56) **Hagen.** Aerztlicher Lokalverein Augsburg. 24. 11. 1908.
Münch. med. Wochenschr. 1908. Nr 52. p. 2711.

H. stellt einen 19jährigen Mann vor, der — mit einem schweren Rucksack beladen, beim Nehmen einer scharfen Kurve vom Rad stürzte. Ohne dass eine äussere Verletzung, Fraktur oder Luxation zustande gekommen wäre, war der ganze Plexus brachialis in allen seinen Wurzeln, dicht nach dem Austritt aus der Wirbelsäule zerrissen und Schulter und Arm infolgedessen gelähmt. Naht der Nerven, nach 4 Wochen schwache Wiederkehr von Motilität und Sensibilität. Nach anderthalb Jahren war die Lähmung vollständig verschwunden bis auf die des musc. deltoideus, serratus major und teilweise des triceps. **Ewald**-Hamburg.

57) **v. Lichtenberg.** Unterelsässischer Aerzteverein in Strassburg i. E. 27. Juli 1908.
Deutsche med. Woch. 1909. Nr. 3, p. 135.

Ueber Arthritis cubiti deformans juvenilis. Die Erkrankung ist gar nicht so selten. L. kann über sieben Fälle berichten. In 3 Fällen war ein leichtes Trauma vorhergegangen, in 3 anderen — einmal doppelseitig! — sicherlich nicht. In einem Falle handelte es sich um Chondromatose der Gelenkkapsel. In jedem Fall ist die Röntgenuntersuchung besonders wichtig.
Ewald-Hamburg.

58) **Stewart.** Chirurgische Gesellschaft in Newyork. 13. V. 1908.
Revue de chir. 1908. Nr. 12.

Ein 7jähr. Junge bekam wegen einer suprakondylären Oberarmfraktur einen Verband, der aber wegen Zirkulationsstörungen schon am nächsten Tag wieder entfernt wurde. Trotz Massage bildete sich am Oberarm ein Geschwür und in kurzer Zeit (3 bis 4 Wochen) eine Volkmannsche ischämische Muskelkontraktur der Hand- und Fingerbeuger. Da man eine Nervenläsion durch den Kallus annahm, wurde zunächst der Medianus an der Frakturstelle freigelegt, aber intakt gefunden. Man beschränkte sich auf Massage und Uebungen, die aber bisher zu einer nennenswerten Besserung nicht geführt haben. **Ewald**-Hamburg.

59) **Chalier,** Société des sciences médicales de Lyon. Juli 1908.
(Revue de chir. 1908. 12.)

Dem 46 jährigen Schuster hat Ch. vor 19 Jahren wegen einer Handgelenkstuberkulose sämtliche Handwurzelknochen entfernt. Sämtliche Bewegungen im Handgelenk sind trotzdem normal. **Ewald**-Hamburg.

Digitized by Google
Original from UNIVERSITY OF MICHIGAN
Generated on 2019-06-08 18:08 GMT / http://hdl.handle.net/2027/mdp.39015073447636
Public Domain in the United States, Google-digitized / http://www.hathitrust.org/access_use#pd-us-google

60) **Granier.** Freie Vereinigung der Chirurgen Berlins. 11. Jan. 1909.

Zentralbl. f. Chir. 1909. Nr. 10. p. 359
und Deutsche med. Wochenschr. 1909. 11. p. 506.

Ueber die Brüche der Handwurzelknochen. Diese Brüche sind ebenso typisch wie z. B. die Radiusfrakturen. Es handelt sich namentlich um isolierte indirekte Kahnbein- und Mondbeinfrakturen. Typisch für den Kahnbeinbruch ist lokale Druckschmerzhaftigkeit und Schwellung, sowie die stets behinderte Radial- und Dorsalflexion. Das Röntgenbild stellt die Diagnose sicher. Bericht über 6 selbst beobachtete Fälle, von denen zwei vorgestellt werden. Darauf wird der seltenere typische Mondbeinbruch besprochen, ebenfalls unter Demonstration der Röntgenbilder von zwei selbst beobachteten Fällen. Die Prognose beider Brüche ist recht ungünstig.

In der Diskussion berichtet E. Schultze über fünf Kahnbeinbrüche, meist durch Kompression bei starker Dorsal- und Ulnarflexion entstanden. Bei drei Lunatumfrakturen waren ganz leichte Verletzungen die Ursache. Die Exstirpation des os lunatum wurde verweigert. Bei zwei alten Mondbeinfrakturen zeigten sich arthritische Veränderungen. Die Navikularfrakturen, die Sch. sah, sind funktionell schlecht verheilt. Neuerdings wird an der Bierschen Klinik frühzeitige Massage, Heissluft- und Bewegungstherapie eingeleitet.

Ewald-Hamburg.

61) **Enderlen.** Würzburger Aerzteabend. 26. XI. 1909.

(Münch. med. Woch. 1909. Nr. 18. p. 949.)

Ein Defekt des ganzen Handrückens wurde durch einen gestielten Hautlappen aus der Bauchhaut gedeckt. Zuerst wurde im Epigastrium ein Brückenlappen geschnitten und unter diesem die Hand durchgeschoben; die Durchtrennung der Stiele erfolgte nach 12 Tagen. **Ewald**-Hamburg.

62) **Salle.** Gesellschaft der Charitéärzte in Berlin. 14. I. 1908.

(Berl. klin. Woch. 1909. Nr. 9.)

Eine 53 jähr. Frau bemerkte vor 5 Jahren an der Kuppe des rechten Mittelfingers eine kleine schmerzhafte Auftreibung, die 3 Jahre später aufbrach und unter Eiterung einen weissen Stein entleerte. An den Kuppen beider Mittelfinger bildeten sich jedoch im Laufe der Zeit wieder dieselben Verhärtungen aus. Ausserdem Schmerzen in verschiedenen Gelenken und teilweise Steifigkeit. Das Röntgenbild ergibt einen 1 ctm langen Körper, der nirgends mit

Digitized by Google
Original from UNIVERSITY OF MICHIGAN
Generated on 2019-06-08 18:08 GMT / http://hdl.handle.net/2027/mdp.39015073447636
Public Domain in the United States, Google-digitized / http://www.hathitrust.org/access_use#pd-us-google

den Knochen in Verbindung steht. Keine Arthritis an den Gelenken. Die chemische Untersuchung eines Steins stellt Kalk und Phosphorsäure, aber keine Harnsäure fest. Aehnliche Fälle von Ablagerung von phosphorsaurem Kalk im Unterhautgewebe sind bisher nur 10 beschrieben. Mit Gicht hat das Leiden nichts zu tun. Die Konkremente liegen in völlig reaktionslosem Gewebe, also kann es sich um keinen Entzündungsprozess handeln. Bei der Pat. von S. bestehen seit der Kindheit vasomotorische Störungen an den Händen. Durch Radiogenschlammpackungen konnte ein Stein zur Auflösung gebracht werden, der dann in Form kleiner Krystalle entleert wurde.

Brugsch bemerkt, dass Taylor in einem Fall von Kalkablagerung in der Haut nach Typhus den Pat. auf kohlehydratfreie Ernährung gesetzt hat: die erzeugte Azidose hatte zur Folge, dass der Kalk völlig resorbiert wurde. **Ewald**-Hamburg.

63) **Ghillini.** Prognosi della lussazione congenita dell'anca in rapporto alla deformità.

Società medico-chirurgica di Bologna. 14 dic. 1908.

Die unblutige Behandlung der erwähnten Luxation gibt verschiedene Resultate, welche von der Deformation der Gelenkknochenflächen abhängig sind. Während die pathologische Anatomie dieser von Palletta, Lorenz u. A. studiert worden ist, studierte Redner zuerst die fragliche Deformation an im Wachstum begriffenen Tieren, indem er unblutig die Hüftluxation nach dem Verfahren von Fabbri erzeugte und dann folgendes konstatierte:

Schwinden der Gelenkpfanne auf einen rudimentären Zustand derselben; der umliegende Knochen wird immer dicker, nur einmal dünner; in der Nähe der alten Gelenkhöhle wird durch den Kopf eine neue Höhle ausgehöhlt; beträchtliche Atrophie der oberen Epiphyse des Femur; Hals und Kopf stark deformiert und letzterer verschieden verlagert und plattgedrückt. Auf Grund dieser Alterationen empfahl Redn. bei der Behandlung zuerst Modifikationen in dem Reduktionsverfahren und zeigte sich als ein Gegner der Anwendung der klassischen Methode von Fabbri für die traumatische Luxation nach hinten auf das Darmbein bei der angeborenen Luxation.

Der Neigungsgrad des Darmbeins ist ebenfalls von Bedeutung für die neue Aushöhlung der Gelenkpfanne, da, wenn es wenig geneigt, fast vertikal ist, der Femurkopf oben keinen Halt für die Neoarthrose finden wird. Da die positiven Resultate bei der angeborenen Hüftgelenkluxation von den Veränderungen der Knochen-

Digitized by Google
Original from UNIVERSITY OF MICHIGAN
Generated on 2019-06-08 18:08 GMT / http://hdl.handle.net/2027/mdp.39015073447636
Public Domain in the United States, Google-digitized / http://www.hathitrust.org/access_use#pd-us-google

flächen abhängig sind, so wird sich die Prognose auf diese Deformationen stützen müssen. **Buccheri** - Palermo.

64) **Tashiro.** Medizinische Gesellschaft in Tokyo. 30. Sept. 1908.
Deutsche med. Wochenschr. 1909. 8. p. 375.

Demonstration eines Knaben, dessen angeborene Hüftluxation vor 6 Monaten unblutig reponiert wurde. Der Femurkopf steht gut in der Pfanne. Nach der Erfahrung des Vortragenden ist die angeborene Hüftgelenksluxation in Japan gar nicht selten. **Ewald** - Hamburg.

65) **A. Lorenz.** K. K. Gesellschaft der Aerzte in Wien. 19. II. 1909.
Münch. med. Woch. 1909. Nr. 10, p. 540.

Eine neue unblutige Behandlungsmethode der Coxa vara. Nach einer Besprechung der verschiedenen Formen der Coxa vara und ihrer Behandlungsmethoden, die, soweit blutig, sämtlich nicht ideal sind, kommt L. zu dem Schluss, dass eine Coxa vara überhaupt nicht operativ behandelt werden solle. Sie kann durch eine gefahrlose unblutige Methode einer sowohl funktionellen als auch anatomischen Heilung zugeführt werden. Bei der Coxa **vara traumatica** wird man, wie bei jedem anderen deformen Bruch, so vorgehen, dass man eine Reinfraktion, Reposition und Retention einleitet. Vorteilhaft ist es, die operierten Kranken mit ihrer Fraktur ambulant zu behandeln, natürlich ohne dass die Retention der Fragmente gefährdet wird. — Röntgenbilder von zwei Fällen, vor und nach der Behandlung. — Ein Fall von jugendlicher Coxa vara traumatica, bei dem sämtliche Symptome der Coxa vara dauernd verschwunden sind.

In der Diskussion weisen v. Frisch, Ewald und v. Eiselsberg darauf hin, dass auch Fälle von Coxa vara mit blutigen Eingriffen erfolgreich behandelt wurden, und dass das L.'sche Verfahren wohl kaum bei Erwachsenen anzuwenden sei. Auch wird bezweifelt, ob durch Wiederherstellung der anatomischen Intaktheit immer auch eine normale Funktion eintrete. **Ewald** - Hamburg.

66) **Blencke.** Medizinische Gesellschaft zu Magdeburg. 19. XI. 1908.
Münch. med. Woch. 1909. Nr. 9, p. 479.

Demonstration von Röntgenplatten zweier seltener Hüftgelenkserkrankungen. Im ersten Fall (18jähr. Mann) handelt es sich um eine stark erweiterte Pfanne. Nach den Symptomen muss eine angeborene Hüftverrenkung vorgelegen haben, bei der die alte mit der neu gebildeten Pfanne verschmolzen ist. — In

Digitized by Google
Original from UNIVERSITY OF MICHIGAN
Generated on 2019-06-08 18:09 GMT / http://hdl.handle.net/2027/mdp.39015073447636
Public Domain in the United States, Google-digitized / http://www.hathitrust.org/access_use#pd-us-google

dem zweiten Fall handelt es sich um eine subakut verlaufene Osteomyelitis des Schenkelhalses, der jetzt vollkommen verschwunden ist, so dass der Kopf dem Schaft direkt aufsitzt.

Ewald - Hamburg.

67) **Henschen.** Medizinisch-naturwissenschaftlicher Verein Tübingen. 9. Nov. 1908.

Münch. med. Wochenschr. 1909, 1, p. 49.

Zur Theorie und Praxis der Extensionsbehandlung der Ober- und Unterschenkelbrüche (Extension in Genuflexion bei Muskelentspannung).

Das Problem der Behandlung der Beinbrüche ist von Bardenheuer der Lösung ziemlich nahe gebracht worden. Doch weist dessen Verfahren immerhin noch einige physiologisch-mechanische Unrichtigkeiten auf, besonders die Strecklagerung des Beins. Besser ist es, in jedem Fall die kleinstmögliche Weichteil- und Muskelspannung als Stellung der Extensionsachse zu wählen. Diese Stellungen fallen mit den sogenannten Ruhelagen der Extremität zusammen, d. h. der Lage, in der sich die Streck- und Beugemuskeln in der physiologischen Gleichgewichtslage befinden. In dieser Lage kann überhaupt erst die Extension die grösstmögliche Wirkung ausüben. — Die eigentümlichen Ausdehnungs-(Verlängerungs-)verhältnisse der Muskeln, die nur eine gewisse Belastung ertragen, worüber hinaus sie reissen würden, machen die Anwendung hoher Gewichte unnötig, sobald wir bei abgespannten Muskeln, d. h. in halber Flexion extendieren und gleichzeitig eine Reibung des Beins durch Suspension in Spanntüchern (Hängematte) ausschalten. — Demonstration der verschiedenen Methoden (Middeldorpf, Lorinser, Hennequin, Brown, Steinmann, Henschen (Hängemattenextension), Zuppinger.

Ewald - Hamburg.

68) **Benkwitz.** Unterelsässischer Aerzteverein in Strassburg i. E. 27. Juni 1908.

Deutsche med. Woch. 1909. Nr. 3, p. 136.

B. demonstriert 5 Fälle einer typischen Verletzung des unteren Femurendes (Stieda). Nach B. handelt es sich um „Abrissfraktur des Epikondylus med. fem.“ und zwar im oberen Teil, an dem der mediale Gastroknemiuskopf und die untere Partie des musc. adductor magnus ansetzt. Die Verletzung entsteht entweder durch direkte Gewalt (Schlag gegen die Innenseite des Gelenks) oder indirekt durch gewaltsame Abknickung des Kniegelenks.

Digitized by Google
Original from UNIVERSITY OF MICHIGAN
Generated on 2019-06-08 18:08 GMT / http://hdl.handle.net/2027/mdp.39015073447636
Public Domain in the United States, Google-digitized / http://www.hathitrust.org/access_use#pd-us-google

Sicherung der Diagnose allein durch Röntgenbild möglich (Demonstration). **Ewald**-Hamburg.

69) **Wilms.** Medizinische Gesellschaft in Basel. 2. Juli 1908.
Deutsche med. Woch. 1909. Nr. 3, p. 136.

Die praktisch wichtigen inneren Verletzungen des Kniegelenks. 1. Einklemmung von Kapselteilen; 2. Einklemmung des Hoffaschen Fettkörpers und der von ihm ausgehenden Zotten; 3. Lösung und Frakturen mit Luxationen des Meniskus; 4. schalenförmige Absprengung von Knorpel und Knochen an den unteren Kondylenflächen des Femur.

Die Behandlung der Absprengungen und der Meniskusverletzung besteht in Entfernung der lädierten Teile, die Behandlung der Zottenbildung zuerst in Ruhigstellung durch Gummikniekappe, bei rezidivierender Störung auch in Exstirpation. **Ewald**-Hamburg.

70) **Wrede.** Verein f. wissenschaftl. Heilkunde zu Königsberg i. Pr. 8. II. 1909.
Berliner klin. Wochenschr. 1909, 8, p. 373.

Kongenitale erbliche Luxation der Patella nach aussen.

Die Deformität findet sich beim Vater und seinen beiden Kindern, soll auch beim Grossvater und 2 Geschwistern des Vaters vorhanden sein. Bei dem 12jähr. Mädchen war ausserdem eine Einsenkung am linken oberen Brustabschnitt unterhalb des Schlüsselbeins bemerkenswert (Aufliegen der Faust in utero). Der 11jähr. Junge wies ferner eine angeborene Skoliose der Lendenwirbel und eine doppelseitige Radiusluxation auf. Allen gemeinsam war noch eine Verkrüppelung des Daumennagelgliedes und eine Adduktionsdeformität des Endgliedes des kleinen Fingers.

Ewald-Hamburg.

71) **Crispolti** (Bologna). La resezione del ginocchio per osteomielite tubercolare.
Società medico-chirurgica di Bologna. 14 dic. 1908.

Bei dieser Krankheit empfiehlt die Schule Durantes noch die Resektion des Knies und die Erhaltung der Kniescheibe zur Verhinderung späterer Deformitäten. Zur Erzielung einer vollkommenen geraden Ankylose, des eigentlichen Resultates, das man im Auge hat, legt Prof. Ghillini das grösste Gewicht auf lange Beibehaltung des Apparates. Wegen der Schwierigkeiten in der Ausführung der keilförmigen Resektion empfiehlt er die transversale Resektion, welche

Digitized by Google
Original from UNIVERSITY OF MICHIGAN
Generated on 2019-06-08 18:08 GMT / http://hdl.handle.net/2027/mdp.39015073447636
Public Domain in the United States, Google-digitized / http://www.hathitrust.org/access_use#pd-us-google

rascher ist und eine gründlichere Untersuchung der erkrankten Teile gestattet. Die Kniescheibe exstirpiert er, da sie nicht nur keine Bedeutung für die Konsolidierung der Fragmente besitzt, sondern, falls sie einen tuberkulösen Herd bergen sollte, eine ständige Gefahr bilden würde. **Buccheri**-Palermo.

72) **Nové-Josserand,** Société de chirurgie de Lyon. 5. XI. 1908.
(Revue de chir. 1908. 12.)

N.-J. stellt ein Kind von 8 Jahren vor, das seit 6 Jahren eine Pseudarthrose der rechten Tibia hat. Er nahm von der gesunden Seite einen Haut-Periost-Knochenlappen, der gestielt auf die angefrischten Fragmente der Pseudarthrose überpflanzt wurde. Nach 8 Tagen wurde der Stiel durchschnitten. Guter Frfolg.
Ewald-Hamburg.

73) **Nové-Josserand.** Société de chirurgie de Lyon. 5. XI. 1908.
(Revue de chir. 1908. 12.)

Das vorgestellte Kind litt an einer Fusswurzeltuberkulose, weswegen nach vergeblicher konservativer Behandlung der Talus völlig entfernt, der Kalkaneus und Malleolus externus ausgekratzt wurden. Das Loch wurde mit der Jodoformplombe ausgefüllt, es bestand noch mehrere Monate eine Fistel, das Endresultat ist aber bezg. Stellung und Form des Fusses und der Beweglichkeit im Sprunggelenk ein gutes. **Ewald**-Hamburg.

74) **Willems** (Gent). Britische medizinische Gesellschaft Sheffield. 24.—31. Juli 1908.
Revue de chir. 1908. Nr. 12.

Die Technik der Tarsektomie beim angeborenen Klumpfuss. W. hat die unblutige Behandlung des Klumpfusses sehr eingeschränkt und glaubt, mit dem Redressement wohl den Spitzfuss, aber nicht die Adduktion und die Einrollung des Vorderfusses beseitigen zu können. Auch die Phelpssche Operation hat er aufgegeben. Er geht so vor, zunächst einen ovalen Hautlappen aus der Gegend des äusseren Malleolus herauszuschneiden, dann den ganzen Talus, ein Drittel bis die Hälfte des Kalkaneus, in seltenen Fällen auch noch das Kuboid und Navikulare zu entfernen und schliesslich den Fuss zu redressieren. 3—4 Wochen Gipsverband. Es soll sich sehr schnell ein neues Sprunggelenk bilden. (Das Verfahren kommt mehr einer Verstümmelung als einer Korrektur gleich. Ref.) **Ewald**-Hamburg.

Digitized by Google
Original from UNIVERSITY OF MICHIGAN
Generated on 2019-06-08 18:08 GMT / http://hdl.handle.net/2027/mdp.39015073447636
Public Domain in the United States, Google-digitized / http://www.hathitrust.org/access_use#pd-us-google

75) **Schanz.** Gesellschaft für Natur- und Heilkunde in Dresden. 28. X. 1908.

Münch. med. Wochenschr. 1909, 2, p. 101.

Fortschritte in der Behandlung der Insufficientia pedis. (Plattfussbeschwerden.)

Diese Beschwerden rühren von einem Belastungsmissverhältnis her und können bestehen, ohne dass das anatomische Bild des Plattfusses schon sichtbar zu sein braucht. Um das Belastungsmissverhältnis auszuschalten, muss dem Fuss derjenige Teil der Last abgenommen werden, welcher die Ueberlastung bedingt (Plattfusseinlagen). In manchen Fällen wird aber die sonst erzielte volle Wirkung der Einlage nicht erreicht. Es sind dann Beschwerden im Vorderfuss zu konstatieren: Schmerzen unter dem 2., 3. oder 4. Metatarsalköpfchen oder am Grosszehenballen. Diese Schmerzen kommen von einer Abflachung des queren Fussgewölbes. Wenn man letzteres wieder in die Höhe bringt (durch 1—2 zweckmässig angelegte Heftpflasterstreifen), so verschwinden die Beschwerden momentan. Nach einiger Zeit stellen sich die normalen Verhältnisse wieder her. Um die Wirkung von Verband und Einlage zu verbinden, lässt Sch. auf einem Modell eine Leder-Stahleinlage arbeiten, die durch zwei seitlich heraufgreifende Backen die Querwölbung zusammenhält.

Ewald-Hamburg.

76) **Vallas** et **Desgouttes** (Lyon). Tarsectomie avec conservation du calcanéum. (Tarsektomie und Erhaltung des Calcaneus.)

Revue de chirurgie. 38. Bd. Nr. 8. S. 228.

Bei der Pat. der Verf. hatte sich im Anschluss an einen Abort eine fieberhafte Phlebitis des linken Beines eingestellt, die zu einer Vereiterung der Fusswurzel geführt hat. Es wurde deshalb eine Resektion der Fusswurzel ausgeführt, wobei nur der Calcaneus erhalten blieb. Nach länger dauernder Eiterung heilte der Prozess aus. Der funktionelle Erfolg war ein guter, eine Verkürzung des Beines und des Fusses blieb dabei bestehen. Die Röntgenaufnahme ergab eine stärkere Horizontalstellung des Calcaneus, der durch eine solide Knochenmasse mit der Tibia und den Metatarsen vereinigt war. Den Vorteil der Operation finden die Verf. in der Erhaltung des Vorderfusses und des Calcaneus bei völliger Entfernung der kranken Partien. In Betracht kommt die Operation bei komplizierten Verletzungen, bei multiplen Brüchen der Fusswurzel, bei Eiterungen, Tuberkulose und Geschwülsten.

Ottendorff-Hamburg-Altona.

Digitized by Google
Original from UNIVERSITY OF MICHIGAN
Generated on 2019-06-08 18:08 GMT / http://hdl.handle.net/2027/mdp.39015073447636
Public Domain in the United States, Google-digitized / http://www.hathitrust.org/access_use#pd-us-google

Inhalt: Metatarsus adductus congenitus. Von Prof. Dr. K. Cramer in Köln. (Originalmitteilung.)

Bücherbesprechungen: Bardenheuer und **Graessner,** Die Technik der Extensionsverbände. — **Zuckerkandl,** Atlas und Grundriss der chirurgischen Operationslehre. — **A. Stoffel** und **E. Stempel,** Anatomische Studien über die Klumphand.

Referate: 1) **Carrel,** Gliedmassentransplantation. — 2) **Wollenberg,** Arthropathia psoriatica. — 3) **Ball** et **Alamartine,** Hypertrophierende Osteoarthropathien. — 4) **Freiberg,** Marmoreksche Serumbehandlung. — 5) **Ogilvy,** Tuberkulinbehandlung. — 6) **Nutt** und **Hastings,** Tuberkulin. — 7) **Ridlon** und **Blanchard,** Tuberkulöse Abszesse. — 8) **Legg,** Atrophie beim verminderten Gebrauch der Muskeln. — 9) **Berger,** Verbiegung bei Frakturheilung. — 10) **Perdu,** Schienen bei Frakturen. — 11) **Billon,** Gangrän. — 12) **Townsend,** Poliomyelitis. — 13) **Pürkhauer,** Nerven- oder Sehnenplastik. — 14) **Spitzy,** Spastische Lähmung und Nervenplastik. — 15) **Biesalski,** Krüppelfürsorge. — 16) **Bidon,** Medikomechanischer Apparat. — 17) **Brandenberg,** Spondylolisthesis. — 18) **Herz,** Rachitis und Scoliosis auf Neuseeland. — 19) **Bosse,** Skoliose. — 20) **Bradford** und **Soutter,** Behandlung der Skoliose. — 21) **Terrien,** Skoliose. — 22) **Härtel,** Resultate der Skoliosenbehandlung. — 23) **Ewald,** Isolierte Neuritis. — 24) **Levy,** Handgelenksdeformität. — 25) **Marsan,** Madelungsche Erkrankung. — 26) **Kofmann,** Fingerfrakturbehandlung. — 27) **Gibney,** Tuberkulöse Gelenkerkrankung. — 28) **Flesch,** Ischialgie. — 29) **Kofmann,** Sehnenplastik.

Aus Kongress- und Vereinsberichten: 30, 31) **Hagen, Lexer,** Riesenwuchs. — 32) **Lehnerdt,** Einfluss des Strontium auf die intrauterine Knochenentwicklung. — 33) **Röpke,** Zysten der Röhrenknochen. — 34) **Teissier** und **Bénard,** Erbliche Exostose. — 35) **Port,** Periostitis luetica. — 36) **Hartung,** Gelenklues. — 37) **Starck,** Barlowsche Krankheit. — 38) **Lommel,** Müller-Barlowsche Krankheit. — 39) **De Gaetano,** Kallusbildung. — 40) **Lenzmann,** Tuberkulinanwendung. — 41) **Ludloff,** Gelenktuberkulose. — 42) **His,** Gicht und Rheumatismus. — 43) **Poncet,** Tuberkulöser Rheumatismus. — 44) **Levi** und **Rothschild,** Chronischer Rheumatismus. — 45) **Ehrlich,** Multiple Gelenkankylosen. — 46) **Ludloff,** Myositis ossificans. — 47) **Krüger,** Dystrophia muscularis progressiva. — 48) **Deutschländer,** Hamburger Krüppelzählung. — 49) **Schanz,** Insufficientia vertebrae und Skoliose. — 50) **Wahl,** Skoliose und Kyphose. — 51) **Risel,** Tabische Arthropathie. — 52) **Haenel,** Osteoarthropathia vertebralis. — 53) **Kennedy,** Spastischer Torticollis. — 54) **Tashiro,** Hochstand der Skapula. — 55) **Legnani,** Osteosarkom. — 56) **Hagen,** Zerreissung des Plexus brachialis. — 57) **Lichtenberg,** Arthritis cubiti deformans. — 58) **Stewart,** Ischämische Muskelkontraktur. — 59) **Chalier,** Handgelenkstuberkulose. — 60) **Granier,** Brüche der Handwurzelknochen. — 61) **Enderlen,** Defekt des Handrückens. — 62) **Salle,** Kalkablagerung. — 63) **Ghillini,** Kongenitale Luxation. — 64) **Tashiro,** Hüftluxation. — 65) **Lorenz,** Coxa vara. — 66) **Blencke,** Hüftgelenkserkrankungen. — 67) **Henschen,** Extensionsbehandlung. — 68) **Benkwitz,** Femurverletzung. — 69) **Wilms,** Kniegelenksverletzung. — 70) **Wrede,** Kongenitale, erbliche Luxation. — 71) **Crispolti,** Tuberkulöse Osteomyelitis. — 72) **Nové-Josserand,** Pseudarthrose. — 73) **Nové-Josserand,** Fusswurzeltuberkulose. — 74) **Willems,** Tarsektomie. — 75) **Schanz,** Insufficientia pedis. — 76) **Vallas** et **Desgouttes,** Tarsektomie.

Originalmitteilungen, Monographien und Separatabdrücke wolle man an Prof. Dr. **O. Vulpius** in Heidelberg, Luisenstr. 1—3, oder an die Verlagsbuchhandlung **S. Karger** in Berlin NW 6, Karlstr. 15, einsenden.

Digitized by Google
Original from UNIVERSITY OF MICHIGAN
Generated on 2019-06-08 18:08 GMT / http://hdl.handle.net/2027/mdp.39015073447636
Public Domain in the United States, Google-digitized / http://www.hathitrust.org/access_use#pd-us-google

Zentralblatt
für
Chirurgische und mechanische Orthopädie
einschliesslich der gesamten Heilgymnastik und Massage.

Redigiert von
Prof. Dr. O. Vulpius
in Heidelberg.

Verlag von
S. Karger in Berlin
NW., Karlstrasse 15.

Monatlich erscheint ein Heft im Umfang von 48 Seiten. Preis des Jahrgangs Mk. 15,—. Zu beziehen durch die Post und durch alle Buchhandlungen des In- und Auslandes.

Bd. III. August 1909. Heft 8.

1) **Peusquens.** Ein Fall von Sirenenbildung.

Diss. Bonn. 1908.

P. beschreibt in der vorliegenden Arbeit einen Sympus monodactylos und bespricht im Anschluss hieran die Ursache und das Zustandekommen der Missbildung, wobei er auch auf das Versehen der Schwangeren zu sprechen kommt. Auch in diesem Falle glaubte sich die Mutter versehen zu haben. Fünf sehr gut ausgeführte Abbildungen sind der Dissertation beigegeben.

Blencke-Magdeburg.

2) **v. Oeynhausen.** Ueber einen Fall von Thoracopagus tetrabrachius.

Diss. Göttingen. 1908.

v. O. bringt die genaue Beschreibung eines bis zur Geburt am Leben gewesenen reifen, monomphalen, autositären Thoracopagus tetrabrachius. Die übrigen Missbildungen, die Klumpfüsse und den im Ellenbogengelenk kontrakturierten Arm will Verf. als accidentelle Missbildungen angesehen wissen, infolge der Raumbeengung im Uterus.

Blencke-Magdeburg.

3) **Brandenberg** (Winterthur). Missbildung und Heredität.

Zeitschr. für orthop. Chir. XXI. Bd. 1.—3. H. S. 54.

B. stellt eine Anzahl Fälle seiner eigenen Beobachtungen wie aus der Literatur zusammen, bei denen sich Missbildungen (Polydaktylie, Klumpfuss etc.) in mehreren Generationen zeigten und fast ausschliesslich bei demselben Geschlecht. Verf. glaubt, dass es sich

Digitized by Google
Original from UNIVERSITY OF MICHIGAN
Generated on 2019-06-08 18:08 GMT / http://hdl.handle.net/2027/mdp.39015073447636
Public Domain in the United States, Google-digitized / http://www.hathitrust.org/access_use#pd-us-google

nicht um einen Zufall handele, sondern dass hier ein bestimmtes Vererbungsgesetz vorliege, ebenso wie bei der Vererbung von Gesichtszügen etc., das gerade für die gleichgeschlechtlichen Individuen in Frage komme. Er streift dabei auch die Frage des sogenannten Zellengedächtnisses und des Versehens, ohne sich bestimmt pro oder contra zu entschliessen. **Ottendorff**-Hamburg-Altona.

4) **Tischer** (Deggendorf). Erworbene Elefantiasis.

Münch. med. Wochenschr. 1909. Nr. 9. p. 461.

Eine 68jährige schwachsinnige Frau bekam vor etwa fünfzehn Jahren im Anschluss an eine rotlaufartige Entzündung am linken Unterschenkel eine langsam zunehmende Schwellung des linken Beins. Umfang der Mitte des Oberschenkels l. 70 r. 65

Knies	67	50
unterhalb des Knies	73	46
Wade	63	37
oberhalb der Knöchel	55	30.

Ewald-Hamburg.

5) **Wentzell.** Beitrag zur Lehre von der Astasie und Abasie.

Diss. Kiel. 1908.

W. gibt die ausführlichen Krankengeschichten von vier Fällen von hysterischer Astasie-Abasie wieder, die im Laufe eines Jahres in der Kieler psychiatrischen Klinik zur Aufnahme gelangten. An der Hand dieser Fälle bespricht Verf. dies Krankheitsbild, bei dem der Ausfall der Steh- und Gehfähigkeit in den reinen Fällen das einzige Symptom ist und die unteren Extremitäten bei allen anderen motorischen Leistungen weder eine Schädigung der motorischen Kraft, noch eine Störung in der Kombination bezw. Koordination der Bewegungen erkennen lassen. Manche Patienten vermögen zwar zu stehen, aber nicht zu gehen, bei andern ist das Umgekehrte der Fall, andere zeigen wieder nur Störungen des normalen Ganges, kurzum die Erscheinungen der Lähmungen können sehr verschieden sein, wenn auch nicht jeder Fall ein ausgeprägt typisches Bild zeigt. Es sind zahlreiche Mischformen und Variationen vorhanden; die Störungen brauchen nicht dauernd zu sein, sondern können auch in Anfällen auftreten. Was die Therapie anlangt, so kommt die psychische Beeinflussung und die symptomatische Behandlung in Betracht, und gerade von der Uebungstherapie will W. einen grossen Einfluss auf die Psyche gesehen haben. **Blencke**-Magdeburg.

Digitized by Google
Original from UNIVERSITY OF MICHIGAN
Generated on 2019-06-08 18:08 GMT / http://hdl.handle.net/2027/mdp.39015073447636
Public Domain in the United States, Google-digitized / http://www.hathitrust.org/access_use#pd-us-google

6) **Kehrer.** Beitrag zur Lehre von den hereditären Muskelatrophieen.

Diss. Heidelberg. 1908.

K. bringt den Stammbaum einer Dystrophikerfamilie, der nicht weniger als 12 Familienmitglieder betraf, und zwar gehörten alle zu dem skapulo-humeralen Typus. Die Krankheit wurde durch ein damit schon belastetes weibliches Mitglied einer kranken Familie in eine, wie sicher festgestellt werden konnte, bis dahin gesunde zweite Familie hineingetragen und hat sich hier bis in die vierte Generation hinein verfolgen lassen. Bei diesen Nachforschungen konnte R. feststellen, dass in dem gleichen Dorfe in einer anderen Familie Dystrophieen in hereditärer Weise auftraten, ohne dass eine verwandtschaftliche Beziehung zwischen beiden Familien aufgedeckt werden konnte. **Blencke-Magdeburg.**

7) **B. Sachs** (New-York). The present-day conception of acute anterior poliomyelitis.

Americ. journ. of orthop. surg. 1908. Bd. VI, 2.

Nach den neueren Untersuchungen bei den grossen schwedischen und amerikanischen Epidemien ergreift der infektiöse Prozess keineswegs nur die grauen Vorderhörner im Rückenmark, sondern überhaupt die graue Substanz des Rückenmarks, der medulla oblongata und des Gehirns. Die Epidemie tritt fast immer im Juli und August am heftigsten auf; die Erkrankung ist kontagiös, die Art des Mikroorganismus ist noch nicht einwandfrei bestimmt.

Symptomatologisch ist zu bemerken, dass ausser der schlaffen Lähmung auch zu Anfang der Erkrankung spastische, meningeale und polyneuritische (Schmerz-)Erscheinungen vorkommen können. Prognostisch kann man nach der Schwere des Krankheitsbildes nicht sagen, ob kleinere oder grössere Störungen zurückbleiben werden.

Therapie: Elektrizität ist zwecklos, ebenso Medikamente. Mit Massage und Uebungen ist so früh wie möglich zu beginnen. Allzulange Fortsetzung dieser Behandlung nach der Etablierung des Dauerzustandes in den gelähmten Muskeln ist natürlich unnütz. Dann soll der Orthopäde in sein Recht treten.

Ewald - Hamburg.

8) **R. Jones** (Liverpool). Ueber Kinderlähmung.

American journ. of orth. surg. 1908. Bd. VI. Nr. 2.

Nach den neuesten epidemiologischen Studien ist die Poliomyelitis infektiösen Ursprungs; es werden nur einige Zellen im

Digitized by Google
Original from UNIVERSITY OF MICHIGAN
Generated on 2019-06-08 18:08 GMT / http://hdl.handle.net/2027/mdp.39015073447636
Public Domain in the United States, Google-digitized / http://www.hathitrust.org/access_use#pd-us-google

Rückenmark wirklich zerstört, andere nur geschädigt, so dass die Lähmung sich teilweise immer wieder zurückbildet. Nach Goldscheiders pathologisch-anatomischen Untersuchungen ist das Primäre eine Schädigung der Gefässwand der Rückenmarksgefässe durch das Gift, Proliferation der Endothelien und Nekrose nicht nur der Vorderhornzellen, sondern auch der weissen Substanz und der Hinterhörner. Bezüglich der Behandlung ist zu bemerken, dass man gleich nach Ablauf der akuten Erscheinungen gegen die zu erwartende Deformität ankämpfen muss, da bekanntlich dauernd überstreckte Muskeln ihre Funktion verlieren. Dagegen können teilweise gelähmte Muskeln, wenn richtig behandelt, ihre Kontraktilität wieder bekommen, also müssen die gelähmten (meist die Extensoren-) Gruppen monatelang in Relaxation gehalten werden. Um Schienenapparate zu umgehen, sollte man prophylaktisch (d. h. bevor eine Transplantation oder Arthrodese in Frage kommt) durch eine einfache Operation für eine dauernde Erschlaffung der gelähmten Muskeln sorgen. Dies geschieht durch Ausschneiden eines Hautlappenovals über dem gelähmten Bezirk und entsprechender Hautnaht, so dass die Deformität ganz korrigiert wird. Drei so von J. behandelte Fälle zeigen die Richtigkeit dieses Vorgehens: es handelte sich um Lähmung des Bizeps und brachialis internus. Zweimal wurde ein rautenförmiger Hautlappen aus Ober- und Unterarm entfernt, die Hauträndер wurden dann vernäht, so dass der Ellenbogen in spitzem Winkel gebeugt war. Mehrere Monate später war aktive Beugung möglich. Einmal wurde für längere Zeit durch Bandagen eine Flexion erhalten, dann, als aktive schwache Beugung möglich war, der Arm sich selbst überlassen. Dieser ging aber wieder in Streckstellung zurück, bis die passive Beugung genügend lange aufrecht erhalten wurde.

Der Sehnentransplantation macht man den Vorwurf zu Unrecht, dass der überpflanzte Muskel zuerst funktioniert, später aber nicht mehr. Misserfolge sind auf eine ungenügende Korrektur der Deformität vor der Operation, auf eine falsch erdachte oder unrichtig ausgeführte Operation und auf eine mangelhafte Nachbehandlung zurückzuführen. Die Arthrodese wird nur Aussicht auf Erfolg haben, wenn sie nicht zu früh vorgenommen wird. Bei Kindern unter 4 Jahren hatte J. nie knöcherne Vereinigung, bei Patienten über 10 Jahren immer. Goldthwaiths Vorschlag der schiefen Osteotomie der Fibula bei der Sprunggelenksarthrodese bedeutet einen Fortschritt.

Digitized by Google
Original from UNIVERSITY OF MICHIGAN
Generated on 2019-06-08 18:08 GMT / http://hdl.handle.net/2027/mdp.39015073447636
Public Domain in the United States, Google-digitized / http://www.hathitrust.org/access_use#pd-us-google

Die Nervenüberpflanzung wird nur selten bei der Kinderlähmung anwendbar sein (höchstens bei isolierter Lähmung einer Gruppe). Doch sind weitere Untersuchungen gewiss am Platze.

Ewald-Hamburg.

9) **Aberle.** Der heutige Stand der Sehnentransplantation.

Wiener klin. Wochenschr. Nr. 17.

Der Arbeit, einem Vortrage vor dem Verein für Psychiatrie und Neurologie in Wien, seien einige für den Standpunkt des Autors charakteristische Sätze entnommen.

Nur von der totalen Ueberpflanzung eines Muskels ist Erfolg zu erwarten, nicht von der Abspaltung eines Sehnenzipfels. Gespaltene Muskel erlangen keine Differenzierung der Funktion.

Sehnentransplantation gibt nur dann Aussicht auf Erfolg, wenn die Paralyse auf ein kleines Gebiet beschränkt blieb.

Man soll der Sehnenoperation eine vollkommene Korrektur der Deformität durch Redressement vorhergehen lassen und erst 2 bis 3 Monate später operieren. Vielfach genügt schon die Voroperation allein, weil sich inzwischen Muskeln, welche für paralytisch gelten mussten, doch noch erholt haben. Auch brauchen die beim Redressement gesetzten Gewebstörungen Zeit zur Abheilung.

Bei spastischen Lähmungen ist von Sehnentransplantation nichts zu erwarten.

Für die obere Extremität sind Sehnenplastiken öfter indiziert als für die unteren, bei welcher man mit Redressement oder Apparaten wegen der minder komplizierten Funktion leichter das Auslangen finden kann.

Spitzy-Graz.

10) **Bradford** und **Soutter** (Boston). The ultimate results in the surgical treatment of infantile paralysis.

Americ. journ. of orthop. surg. 1908. VI, 2.

Verfasser berichten über ihre Erfahrungen, die sie an 120 Sehnentransplantationen und 50 Arthrodesen gemacht haben. Nach den Dauerresultaten, die sie 3—4 Jahre nach der Operation fanden, kommen sie zu folgenden Schlüssen: die Langesche Methode der periostalen Fixation mit Seidensehnen hat den Vorzug (zweimal musste sie angewandt werden, nachdem die Transplantation der gesunden Sehne auf die paralytische [Vulpius] einen Misserfolg ergeben hatte). — Die Arthrodese soll nicht vor dem 10. Jahre gemacht werden. — Die einfache Raffung einer zu langen Sehne nach der Korrektion einer Fussdeformität hat keinen Dauererfolg.

Digitized by Google
Original from UNIVERSITY OF MICHIGAN
Generated on 2019-06-08 18:09 GMT / http://hdl.handle.net/2027/mdp.39015073447636
Public Domain in the United States, Google-digitized / http://www.hathitrust.org/access_use#pd-us-google

Verfasser beschreiben dann ausführlichst ihre Operationsmethode (Desinfektion mit Alkohol, Salzsäure und Sublimat, Handschuh, Maske, Seide wird kurz vor der Operation in 1‰ Sublimatlösung gekocht. — Kurze Schnitte wegen der Notwendigkeit einer Heilung per primam intentionem. Um während der Operation die Muskeln vor dem Austrocknen zu bewahren, werden sie mit einer dicken Schicht sterilisierten Vaselins bedeckt. — Nach der Transplantation wird die Haut nicht zu eng genäht, mit Katgut drainiert, die Wunde mit Vaselin bedeckt. In den Gipsverband wird ein Fenster geschnitten, wodurch die Wunden nach 2 Tagen kontrolliert werden. Der Gipsverband darf an keiner Stelle auch nur den geringsten Druck verursachen. Schon nach 3—4 Wochen soll der Gipsverband durch einen Apparat ersetzt werden, der ca. 4 Monate getragen wird. Später tragen die Patienten ganz leichte Schuhe (Moccasins). Bewegungs- und Gehübungen.) Die Dauerresultate sind äusserst günstig.

Schliesslich Bericht über 20 Fälle von Pes valgus, varus und equinus, wo mit Erfolg die periostale Ueberpflanzung, unter Umständen mit Einlagerung von langen Seidensehnen ausgeführt wurde.

Ewald-Hamburg.

11) **Mayer** (Köln). Zur Behandlung schwerer Kinderlähmungen.

Deutsche med. Wochenschr. 1908. Nr. 53, 2304.

Vorstellung von 4 Fällen schwerer Kinderlähmung, denen durch Sehnenüberpflanzungen verschiedener Art die selbständige Gehfähigkeit gegeben wurde. M. weist darauf hin, dass die entsprechende Vorbehandlung (Redressement der bestehenden Deformitäten) und die Nachbehandlung so wichtig seien wie die Operation selbst. Als Nachbehandlung empfiehlt M. vorzugsweise Massage und Elektrisieren nebst Gymnastik. **Ottendorff**-Hamburg-Altona.

12) **Rohde.** Zur Behandlung der Entbindungslähmungen.

Zentralblatt für Kinderheilkunde. 1909. Nr. 4.

Bei einem Fall ausgedehnter Entbindungslähmung des rechten Arms, der 8 Wochen post partum in Behandlung kam und bei dem die Mm. deltoideus, biceps, brachialis intern., brachioradialis, supinator, extensores carpi radialis brevis et longus, extensor carpi ulnaris, extensor pollicis brevis, sowie in geringerem Masse pectoralis, infraspinatus et subscapularis gelähmt waren, wurde völlige Heilung erzielt durch folgendes Verfahren: Anwickeln des gesunden Arms

Digitized by Google
Original from UNIVERSITY OF MICHIGAN
Generated on 2019-06-08 18:08 GMT / http://hdl.handle.net/2027/mdp.39015073447636
Public Domain in the United States, Google-digitized / http://www.hathitrust.org/access_use#pd-us-google

mittels Flanellbinden und nur Massage und Bewegung des gesunden Arms während des Bades. Im übrigen wurde der kranke Arm elektrisiert, massiert und passiv bewegt. Durch diese Fixation des gesunden Arms sind alle Willensimpulse des Kindes auf die erkrankte Seite gerichtet, es versucht stets den erkrankten Arm selbst zu bewegen.

Meyer-Heidelberg.

13) **Ortloff.** Zur Pathogenese der Bleilähmung, mit besonderer Berücksichtigung der einseitigen Form und der Tenosynovitis hypertrophica.

Diss. Jena. 1909.

Nach einer kurzen Besprechung der typischen Bleilähmung, die unter dem Namen der Erb-Remak'schen Vorderarmlähmung bekannt ist, gibt O. die Krankengeschichte eines derartigen Falles wieder, den er in der Jenenser med. Universitätsklinik zu sehen und zu untersuchen Gelegenheit hatte und der von dem erwähnten gewöhnlichen Typus insofern abwich, dass der linke Arm während der ganzen Krankheitsdauer völlig intakt blieb, ein Vorkommnis, das zu den grössten Seltenheiten gehört, wenn auch sonst die Bleilähmung nie auf beiden Seiten in gleicher Stärke auftritt und wenn auch sonst gewöhnlich die meistgebrauchte rechte Hand die stärkeren Erscheinungen zu zeigen pflegt. Ausserdem war in diesem Falle auch noch eine Anschwellung der Extensorensehnenscheiden der rechten Hand vorhanden, ein Befund, der des öfteren bei Radialislähmung beobachtet wird, über den aber O. nur spärliche Mitteilungen in der deutschen Litteratur finden konnte, die er in grossen Zügen wiedergibt. Zum Schluss der Arbeit bringt er dann noch eine kurze Uebersicht über den augenblicklichen Stand der Frage von der Bleilähmung, über die ja heute immer noch nicht die Diskussion in mancher Beziehung völlig geschlossen ist und die ja in dem Entwicklungsgang der Lehre von der Neuritis und Polyneuritis eine recht bedeutsame Rolle gespielt hat.

Blencke-Magdeburg.

14) **A. S. Taylor** (New-York). A contribution to the surgery of the peripheral motor nerves.

American journ. of orth. surg. 1908. Bd. VI. Nr. 2.

Es ist noch unentschieden, ob das distale Ende eines durchschnittenen Nerven sich von selbst regeneriert oder ob die Achsenzylinder vom zentralen Stumpf hineinwachsen. Auf jeden Fall kommt eine Funktion erst nach einer Wiedervereinigung zustande, und zwar auch dann, wenn der Nerv schon mehrere Jahre (—29!)

Digitized by Google
Original from UNIVERSITY OF MICHIGAN
Generated on 2019-06-08 18:08 GMT / http://hdl.handle.net/2027/mdp.39015073447636
Public Domain in the United States, Google-digitized / http://www.hathitrust.org/access_use#pd-us-google

durchtrennt war. Das einzige, was für den Nerv von Wichtigkeit ist, ist der Zustand des Muskels, das Vorhandensein von kontraktiler Substanz. Darüber muss man sich in jedem Fall vor der Operation vergewissern (elektrische Untersuchung). Die Nervennaht resp. -Ueberpflanzung soll man möglichst frühzeitig vornehmen, da die Resultate um so besser sind, je jünger der Patient ist. — Es werden die verschiedenen Arten der Nervenvereinigung besprochen:

A. Einfache Wiedervereinigung.

B. Bei zu grosser Verkürzung Brückenbildung mit Chromkatgut (ist die Lücke grösser als 4 cm, so hat die Brückenbildung keinen Erfolg).

C. Bei unbrauchbarem zentralen Ende muss ein gesunder Nerv als Leiter dienen:

1. sein proximales Ende wird auf das distale Ende des paralytischen Nerven überpflanzt (unzweckmässig wegen Funktionsausfall der zum gesunden Nerven gehörenden Muskeln).

2. Implantation des peripheren gelähmten Nerven in einen Schlitz des gesunden (zieht T. allen anderen Methoden vor) oder partielle oder völlige Implantation des zentralen gesunden Nerven in einen Schlitz des gelähmten.

Bezüglich der Technik bemerkt T., dass man zur Naht feine Seide, die mit Vaselin getränkt ist (minimalste Reizung!) verwenden soll. Genäht wird nur die Nervenscheide. Die zu implantierenden Nervenenden werden zweckmässig zugespitzt.

Die Resultate sind bei einfacher Naht durchschnittener Nerven sehr gut, in allen anderen Fällen oft erstaunlich gut, aber selten vollkommen, wenn auch bei gut überlegter Operation ein völliger Misserfolg kaum vorkommt. Die erste Beweglichkeit kann auf keinen Fall vor drei Monaten nach der Operation zustande kommen, oft erst nach 6—15 Monaten. Lange Nachbehandlung zur Steigerung der Funktion ist unbedingt erforderlich.

T. hat 5 schwere (ungünstige!) Fälle von Kinderlähmung mit Nerventransplantation behandelt. Zweimal war der Unterarm gelähmt, weshalb T. die VIII. Hals- und I. Dorsalwurzel in die V. und VI. Halswurzel implantierte. Resultat: einmal nach acht Monaten schwache aktive Beweglichkeit im Handgelenk und in den Fingern. Im anderen Fall drei Jahre nach der Operation keine Aenderung.

Bei den anderen drei Kranken wurde der äussere Popliteus in den inneren implantiert; niemals war praktisch ein Erfolg zu verzeichnen, vielleicht waren die Nerven, in die implantiert wurde,

Digitized by Google
Original from UNIVERSITY OF MICHIGAN
Generated on 2019-06-08 18:08 GMT / http://hdl.handle.net/2027/mdp.39015073447636
Public Domain in the United States, Google-digitized / http://www.hathitrust.org/access_use#pd-us-google

selber nicht intakt. — In vier Fällen von Hemiplegie hatte die Implantation auch keinen Erfolg. Bei der Erbschen Geburtslähmung des plexus brachialis soll die Neurolyse resp. die Nervennaht zwischen dem sechsten und zehnten Lebensmonat vorgenommen werden; die Resultate sind befriedigend, wenn sich auch kaum je eine normale Extremität herstellen lässt. **Ewald**-Hamburg.

15) **Sherrin** (London). Injuries of nerves and their treatment.
London. (James Nisbet. 1908.)

Dieses Buch ist bestimmt, den Arzt mit der Prüfung und Behandlung von Nervenverletzungen bekannt zu machen. In 18 Kapiteln werden alle möglichen Nervenverletzungen beschrieben und deren chirurgische Behandlung. Eine unmittelbare Herstellung der Funktion direkt nach der Naht hat er bei 50 Fällen nie beobachtet. Die kürzeste Dauer des Wiedereintritts der ersten Anzeichen der Funktion nach der Operation war 5, die späteste 25 Wochen. Vollkommene Wiederherstellung der Funktion tritt frühestens nach 23 bis spätestens nach 46 Wochen ein. Was die Theorie des Wiedereintritts der Funktion anbetrifft, so scheint ihm das Vorhandensein von neuen Axenzylindern in situ der ausschlaggebende Faktor zu sein.

Mosenthal - Berlin.

16) **Preiser** (Hamburg). Ueber Deformitäten nach Gelenkentzündungen des Säuglingsalters.
Zeitschr. f. orthop. Chir. XXI. Bd. 1.—3. H. S. 197.

P. beobachtete einen Fall von Luxation der Hüfte, die nach Anamnese und Röntgenbild mit Sicherheit auf eine Arthritis im Säuglingsalter zurückgeführt werden konnte. Bei zwei anderen Fällen hatte eine derartige Arthritis später Coxavarabildung zur Folge gehabt. Verf. glaubt, dass bei den Pat., bei denen eine Verbiegung des Schenkelhalses gefunden wurde, die Entzündung seiner Zeit in der Epiphysenlinie, bei den Luxationsfällen in der Synovialis ihren Sitz gehabt habe. **Ottendorff** - Hamburg-Altona.

17) **Railliet** (Paris). Sur les pyarthrites aigues des nourrisons.
Revue d'orth. 1909. 2. p. 165.

Die Gelenkempyeme können Teilerscheinung einer allgemeinen Pyämie sein: ein Fall, wo durch Nabelinfektion gleich nach der Geburt Staphylococcenerysipel und Pyarthritis in mehreren Gelenken auftrat. (extrem selten!)

Digitized by Google
Original from UNIVERSITY OF MICHIGAN
Generated on 2019-06-08 18:08 GMT / http://hdl.handle.net/2027/mdp.39015073447636
Public Domain in the United States, Google-digitized / http://www.hathitrust.org/access_use#pd-us-google

Ferner können sich eitrige Gelenkentzündungen auf dem Boden einer hereditären Syphilis entwickeln und durch sekundäre Infektion (Coryza, Fissuren, Papeln) zustande kommen: 2 Fälle, 2—3 Monate alte Kinder, einmal Streptococcenarthritis des linken Ellenbogens (gestorben), einmal Pneumococceninfektion des rechten Ellenbogengelenks (Heilung nach Arthrotomie). — Als Folgeerscheinung der Pneumonie hat R. bei einem acht Monate alten Kinde eine Arthritis der rechten und später der linken Schulter beobachtet, die beide nach Arthrotomien heilten. — Ein 26 tägiges Kind bekam eine eitrige Gonococcenarthritis, bei der eine Punktion zur Heilung genügte. — Schliesslich werden die Krankengeschichten von 6 Säuglingen mitgeteilt, die alle eitrige Arthritiden bekamen, ohne dass eine Eingangspforte zu finden war; alle heilten nach Punktion oder Arthrotomie. Vielleicht war manchmal eine Osteomyelitis die Ursache, wie in einem weiteren Fall bei der Arthrotomie direkt festgestellt werden konnte. — Bezüglich der Therapie rät R. in nicht allzuschweren Fällen zunächst die Punktion des Gelenks zu versuchen und bei nicht eintretender Besserung nicht zu lange mit der Arthrotomie zu warten. **Ewald-Hamburg.**

18) **M. Noel Fiessinger** (Paris). Des pyarthroses blénorrhagiques bénignes.

Journal des praticiens. 1908. Nr. 40, p. 629.

2 Fälle von der seltenen eitrigen gonorrhoischen Arthritis am Schultergelenk mit nachfolgenden septicaemischen Erscheinungen (Gonokokken im Blut). Die Gelenke werden trotz Fiebers und schwerer Allgemeinerscheinungen nicht operiert, sondern nur ruhig gestellt und ein bis zweimal punktiert, worauf Heilung ohne erhebliche Bewegungsstörung eintrat. **Ewald - Hamburg.**

19) **Willie Meyer.** Open air and hyperemic treatment as powerful aids in the manaquement of complicated surgical tuberculosis in Adults.

American journal of the medical sciences. Febr. 1908.

Trotz sorgfältigster Operation und Jodoformplomben ist es in manchem Falle von ausgedehnter Knochen tbc. nicht möglich, alles Kranke zu entfernen und die Wunden zum Schliessen zu bringen. M. hat nun bei solchen Fällen schöne Erfolge erzielt, indem er die Pat. wochenlang Tag und Nacht im Freien liess, unterstützt wurde die Behandlung nur durch Biersche Stauung und Saugen. **Mosenthal - Berlin.**

Digitized by Google
Original from UNIVERSITY OF MICHIGAN
Generated on 2019-06-08 18:09 GMT / http://hdl.handle.net/2027/mdp.39015073447636
Public Domain in the United States, Google-digitized / http://www.hathitrust.org/access_use#pd-us-google

20) **Jerusalem** (Wien). Zur Behandlung von Kontrakturen und Ankylosen.

Zeitschr. f. orth. Chir. XXI. Bd. 1.—3. H. S. 265.

Verf. schildert die guten Erfolge, die er bei der Behandlung von Kontrakturen und Ankylosen speziell mit den grossen Bier-Klappschen Saugapparaten hatte. Er rühmt die Schmerzlosigkeit ihrer Wirkung und ihre genaue Dosierbarkeit. Zur Bestimmung der Exkursionsweite der Gelenke benutzt J. Messinstrumente, die er Arthrometer nennt. Es sind dies zwei Schienen, die scharnierartig mit einander verbunden sind und von denen die eine einen Gradbogen, die andere den Zeiger dazu trägt. Artikulation der Schiene und Zentrum des Gradbogens sind an gleicher Stelle. Durch federnde Spangen oder biegsame Bänder werden die Schienen an der Extremität fixiert und gestatten ein direktes Ablesen der Bewegungsbreite. Nach der Grösse der Gelenke muss sich auch die Grösse des Messinstrumentes richten.

Ottendorff - Hamburg - Altona.

21) **P. Martin** (Lille). Technique générale du massage et son application particulière aux fractures.

L'écho médical du Nord. 1908. Nr. 42.

M. lobt bei der frischen Frakturbehandlung mit Massage namentlich das schnelle Aufhören der Schmerzen und der Schwellung, sowie die schnelle Wiederherstellung der Funktion. Die Regeln, die er für die praktische Durchführung der Behandlung gibt, sind dem Werke von Lucas-Championnière (traitement des fractures par le massage et la mobilisation (1895) entnommen und entsprechen den in Deutschland üblichen. Grosses Gewicht wird auf die sofortigen passiven und aktiven Bewegungen der Gelenke gelegt, die der Frakturstelle naheliegen. Von sonstigen Hilfsmitteln kommt gewöhnlich nur noch eine Flanellbinde in Frage, ferner ein Armtuch für die obere und 2 Sandsäcke für die untere Extremität; für Femurfrakturen eventuell noch der Streckverband.

Eine Kontraindikation der Massage ist nur dann gegeben, wenn die Beweglichkeit der Frakturfragmente eine funktionsstörende Deformierung der Knochen erwarten lässt, oder wenn die Haut wegen Verletzungen, Entzündungen oder Blasenbildungen nicht massierbar ist. Beschreibung des Verfahrens bei den einzelnen Knochenbrüchen, sowie bei Luxationen, Kontusionen und Distorsionen der Gelenke, auch bei Hydarthros und Haemarthros.

Ewald-Hamburg.

Digitized by Google
Original from UNIVERSITY OF MICHIGAN
Generated on 2019-06-08 18:09 GMT / http://hdl.handle.net/2027/mdp.39015073447636
Public Domain in the United States, Google-digitized / http://www.hathitrust.org/access_use#pd-us-google

22) **E. G. Beck** (Chicago). Diagnose, chirurg. Behandlung und Verhütung von Fistelgängen und Abszesshöhlen.

Bruns Beiträge zur klin. Chir. 62 Bd. H. 2. p. 411.

Zunächst gibt B. eine Uebersicht über die bisher mit der Wismuthpaste behandelten Fälle von Fistelgängen. U. a. konnte er bis Oktober 1908 162 Fälle sammeln, von denen 64% geheilt, 28,5% gebessert wurden und nur 6% ungebessert blieben und 1,5% starben.

B. verwendet zweierlei Mischungen. 1. eine 33% Wismuth-Vaselinpaste für Diagnose und erste Behandlungszeit. 2. eine Mischung von 30 Tl. Bi. subntr., 5 Tl. weiss. Wachs, 5 Tl. Paraffin (Schmelzpunkt 49°) und 60 Tl. Vaselin für die spätere Behandlung. Eine Glasspritze ähnlich den Harnröhrenspritzen wird zur Injektion verwendet. Die Zahl der Injekt. hängt von dem Erfolg ab, und sollen diese nur in Intervallen von 5—10 Tagen wiederholt werden. Die Wismuthpaste wird langsam resorbiert, und bindegewebig organisiert, ihre Heilwirkung beruht auf ihrer bakteriziden Eigenschaft. Bis zu 100 gr. der 33% Paste üben keine toxische Wirkung aus, höhere Dosen können die Vergiftungserscheinungen von metall. Wismuth, (ulceröse Stomatitis etc.) hervorrufen. Nitritvergiftungen kommen dabei nie vor. Indiziert ist die Wismuthinjektion bei allen, besonders aber Tbc. Fisteln und Abszesshöhlen (auch Nebenhöhlen der Nase), kontraindiziert bei Gallen- und Pankreasfisteln und solchen, die mit dem Schädelinnern kommunizieren. Bei Nachbarschaft grosser Venen Vorsicht! Die Methode soll die früheren nicht verdrängen, erscheint aber als wesentlicher Fortschritt in der Behandlung der hartnäckigen Leiden, zu denen die Fisteln und Abszesshöhlen gehören.

Baisch-Heidelberg.

23) **Beck** (Chicago). Toxic effects from bismuth subnitrat.

The journal of the american medical association. 1909 Nr. 1.

Besprechung der Schädlichkeiten des bismut. subnitr., das Beck seinerzeit in grossen Mengen zur Röntgenophotogr. eingab, wegen welcher er ein anderes Bismutpräparat speziell bei Patienten mit intestinalen Leiden empfiehlt: per os in kleinen Dosen ist das bis. subn. harmlos, in grössen Dosen verursacht es Nitritvergiftung (Cyanose, Collaps, Methaemoglobinurie), rectale Einführung verursacht diese Symptome viel rascher und schwerer, Kinder sind mehr empfindlich als Erwachsene. Intestinale Katarrhe werden verschlimmert, nach Injection von grossen Dosen in eitrige Höhlen können milde Vergiftungserscheinungen auftreten. Das Bis. wird allmählich resor-

Digitized by Google
Original from UNIVERSITY OF MICHIGAN
Generated on 2019-06-08 18:09 GMT / http://hdl.handle.net/2027/mdp.39015073447636
Public Domain in the United States, Google-digitized / http://www.hathitrust.org/access_use#pd-us-google

biert und findet sich in Leber, Milz, Muskeln und den Eingeweiden wieder. Schwarze Ränder am Zahnfleisch, Ulceration der Darmmucosa, Diarrhöe, desquamative Nephritis kann noch nach Wochen eintreten. Die akute Vergiftung ist scharf von der chronischen zu scheiden.

Mosenthal-Berlin.

24) **Goyanes.** Un nuevo método de anestesia regional.

Revista Clinica de Madrid. Bd. 1. Nr. 1.

G. beschreibt eine neue Methode der lokalen bezw. regionären Anaesthesie; dieselbe besteht darin, dass das Anaestheticum in das die betr. Region hauptsächlich versorgende arterielle Gefäss injiziert wird. Im einzelnen gestaltet sich der Vorgang so, dass nach Anlegung des Esmarchschen Schlauches unter gewöhnlicher Lokalanaesthesie ein kleiner Schnitt gemacht und die in Betracht kommende Arterie aufgesucht wird. Darauf wird die Lösung mit möglichst dünner Nadel eingespritzt. G. verwandte Novocain in 1/2 %-Lösung und injizierte 50—100 Gr. Es wurden bisher nur vier grössere Operationen ausgeführt, eine Narbenexzision der Hand mit Sehnennaht (Injektion in die Radialis), zwei Oberarm-Amputationen (Injektionen in die Brachialis) und eine Oberschenkel-Amputation (Injektion in die Cruralis). **Stein**-Wiesbaden.

25) **Langemak.** Eine neue Beckenstütze.

Zentralblatt für Chirurgie. 1909. Nr. 11.

Das Prinzip der neuen Stütze ist das, dass der Lagerungsteil die Form des Sattelknopfes bezw. des vordersten Sattelteils hat. Der Lagerungsteil ist geschweift und legt sich somit den Formen des Dammes genau an. Dieser wird mit dem Sattelteil an die gewöhnliche Führungsstange gesteckt. Von dem Sattelteil gehen durch einen Schlitz gespreizt Nessel- oder Filzstreifen über das Kissen des Lagerungsbänkchens und werden dort am Kopfteil durch Haken stramm befestigt. So liegt der Patient nicht nur mit dem Kreuzbein auf den Streifen, sondern auch auf beiden Gesässhälften und hat somit das Gefühl bedeutend erhöhter Sicherheit. Nach Anlegen des Verbandes können die Streifen aus dem Verband gezogen werden oder auch darin verbleiben. **Meyer**-Heidelberg.

26) **Fischer.** Mediko-mechanischer heilgymnastischer Universalapparat.

Deutsche militärärztl. Zeitschr. 1909. Heft 6.

Kurze Beschreibung des Apparates, der in praktischer, einfacher Ausführung die wichtigsten Apparate der Heilgymnastik in

Digitized by Google
Original from UNIVERSITY OF MICHIGAN
Generated on 2019-06-08 18:09 GMT / http://hdl.handle.net/2027/mdp.39015073447636
Public Domain in the United States, Google-digitized / http://www.hathitrust.org/access_use#pd-us-google

sich vereinigt und sich für Lazarette, kleinere Krankenhäuser bei seinem billigen Preise (160 Mk. bei Ed. Barthels, Frankfurt a. M., Wittelsbachallee 2) gut eignen dürfte.

Der Apparat enthält: 1. Apparat zu Uebungen des ganzen Körpers, 2. zur Steigbewegung, 3. zur Sägebewegung, 4. zur Ruderbewegung, 5. für Ober- und Unterschenkel-Behandlung im Sitzen, 6. für Tretbewegung, 7. zur Hüftgelenks- und Fussgelenksrollung, 8. zur Hüftgelenks- und Fussgelenksdrehung, 9. zum Ueben des Uebersteigens, 10. Haken zum Aufhängen des Sayreschen Schwebe-Apparates, 11. Querbalken zum Turnen, 12. Satz von 5 Walzen zu Handübungen, 13. Apparat für Vorderarmdrehung, Hand- und Ellenbogengelenkbewegung, 14. zu Fingerspannübungen und zur Bestimmung der Reichhöhe, 15. zu Greifübungen in die Höhe, 16. Fingerpendelapparat, 17. Apparat zur Kräftigung der Finger, 18. zum Raddrehen, 19. zur Hebeldrehbewegung, 20. zur Messung der Körperhöhe, 21. Winkelmass, 22. Stabübungen.

Meyer-Heidelberg.

27) **Ortiz de la Torre.** Accidentes del trabajo.
Reviste Clinica de Madrid. Bd. I. Nr. 2 v. 15. 1. 09.

O. kritisiert in längerer Abhandlung das seit dem Jahre 1900 eingeführte spanische Unfallversicherungsgesetz und stellt Vergleiche mit den Gesetzen anderer Länder über diese Materie an. — Er hält die freie Arztwahl für nicht empfehlenswert; im besonderen wird die im spanischen Gesetz bestehende Bestimmung sehr abfällig besprochen, nach welcher unmittelbar nach dem Unfall ein genauer Bericht, der die ganz detaillierte Diagnose und auch die Prognose enthalten muss, von dem Arzte geliefert werden muss.

Stein-Wiesbaden.

28) **Hurtado.** De como los rayos Roentgen, liciendo la verdad pueden inducir al error. (Wie die Röntgenstrahlen, die die Wahrheit sagen, zum Irrtum verleiten können.)
Reviste Ibero-Americana de Ciencias Médicas. März 1908. Bd. 19. Nr. 53.

Ein 12jähriger Knabe hatte einen Fall auf den r. Arm erlitten; im Anschluss hieran entwickelte sich eine chronische Entzündung der Gegend des Ellenbogengelenkes, welche zur Fistelbildung führte. H. untersuchte den Arm wiederholt mit dem Leuchtschirm und schloss eine Erkrankung der Knochen mit positiver Sicherheit aus, weil irgend eine Besonderheit im Knochenschatten nicht zu sehen war. Als aber nach mehrwöchentlicher konservativer Behandlung eine Besserung nicht eintrat, entschloss man sich trotz

Digitized by Google
Original from UNIVERSITY OF MICHIGAN
Generated on 2019-06-08 18:09 GMT / http://hdl.handle.net/2027/mdp.39015073447636
Public Domain in the United States, Google-digitized / http://www.hathitrust.org/access_use#pd-us-google

des Röntgenbefundes zur Operation — und fand den oberen Teil der Ulna vollkommen nekrotisch. H. rät daher, was wohl ziemlich selbstverständlich ist, dass man sich nie mit der Durchleuchtung begnügen solle, da die Bromsilberplatte Unterschiede zeigt, die das menschliche Auge nicht erkennen kann und auch in diesem Falle den Sequester sofort wiedergegeben haben würde.

Stein-Wiesbaden.

29) **Hoffmann.** Ein Beitrag znr Kenntnis der isolierten Kompressionsfrakturen der Wirbelsäule.

Diss. Kiel. 1909.

Der Arbeit liegen zwei, zur Sektion gekommene Fälle von Wirbelsäulenbruch zu Grunde, bei denen aber der Bruch nicht die Ursache des Todes gewesen war. In dem einen Falle war sogar bei Lebzeiten der Wirbelbruch nicht diagnostiziert und der Patient wurde lange Zeit hindurch als Simulant angesehen, bis die Sache durch die Sektion aufgeklärt wurde. Bei dem andern Fall wurde eine Fraktur des 12. Brustwirbels festgestellt und die vier Jahre später angenommene Sektion bestätigte die Diagnose. Es hatte sich um eine Kompressionsfraktur gehandelt. Der erste Fall war noch insofern interessant, als sich keine, sonst bei derartigen Rückenverletzungen in der bei weitem grössten Mehrzahl der Beobachtungen auftretende Quetschung und Erweichung vorfand, sondern eine exquisit chronisch verlaufende Erkrankung, keine Entzündung, sondern eine Degeneration. Nach eingehender Besprechung dieser beiden Fälle beschreibt H. die Arten und das Vorkommen, sowie den Mechanismus der Entstehung der Wirbelkörperbrüche unter besonderer Berücksichtigung der Kompressionsfrakturen.

Blencke-Magdeburg.

30) **A. Hoffmann.** Die isolierten Frakturen der Lendenwirbelquerfortsätze.

Bruns Beiträge zur klin. Chir. 62. Bd. 2. H. S. 385.

H. bringt eine genaue Beschreibung von 2 Fällen isolierter Frakturen der Lendenwirbelfortsätze aus der Greifswalder chirurg. Klinik. Im 1. Fall Frakturen der Querfortsätze der 4 oberen Lendenwirbel rechts, im 2. Fall Querbruch an der Basis des 5. Lendenwirbels. Aetiologisch kommt nach H. nur indirekte Gewalteinwirkung durch Muskelzug des Psoas und Quadratus lumbor. in Betracht. Symptomatisch kommt besonders die Bewegungshemmung in den Richtungen, in denen die genannten Muskeln

Digitized by Google
Original from UNIVERSITY OF MICHIGAN
Generated on 2019-06-08 18:09 GMT / http://hdl.handle.net/2027/mdp.39015073447636
Public Domain in the United States, Google-digitized / http://www.hathitrust.org/access_use#pd-us-google

gedehnt werden, und die Abflachung auf der kranken Seite bei Beugung nach vorne in Betracht. Retroperitoneales Hämatom kann peritoneale Reizerscheinungen vortäuschen. Therapie: Ruhe, später Massage event. Exzision der Fragmente.

Baisch-Heidelberg.

31) **F. Leguen.** Fracture avec luxation de la colonne vertébrale.

Revue d'orthop. 1909. Nr. 2, p. 147.

Auf den Rücken eines knieenden Arbeiters fiel eine schwere Last. Gleich darauf Lähmung des rechten Unterschenkels und Fusses, die aber bald zurückging. Nach drei Monaten guter Gang, doch war die Wirbelsäule im Lendenteil stark nach links verschoben. Links konvexe Lumbalskoliose. Das Röntgenbild ergibt eine Kompressionsfraktur des fünften Lendenwirbels. Der vierte Lendenwirbel ist auf dem fünften zur Hälfte nach links subluxiert. Sehr geringe Bewegungsstörung. **Ewald**-Hamburg.

32) **von Assen** (Berlin). Eine seltene Verletzung der Wirbelsäule.

Zeitschr. f. orthop. Chir. XXI. Bd. 1.—3. H. S. 117.

Verf. berichtet über einen Pat., der sich durch Fall auf den Kopf einen Bruch des Atlas und eine Fraktur des Proc. odontoideus des Epistropheus zugezogen hatte. Als Symptome bestanden eine Seitenverschiebung des Kopfes und skoliotische Verbiegung der Halswirbelsäule, ausserdem Behinderung der Kopfbewegungen und als einziges Zeichen einer Mitbeteiligung des Nervensystems Occipitalneuralgien. Unter Heranziehung der wenigen bisher in der Literatur veröffentlichten gleichartigen Fälle kommt Verf. in bezug auf die Therapie zu dem Schlusse, dass bei frischer Fraktur Ruhigstellung, am besten in permanenter Extension, das empfehlenswerteste Verfahren sei. Auch zur Nachbehandlung solcher Fälle ist eine Stützkravatte angezeigt. **Ottendorff**-Hamburg-Altona.

33) **Beevor.** Remarks of the movements of the trunk in hemiplegia.

British medical Journal. 1908. Nr. 2519.

B. will in dieser Arbeit zeigen, dass in manchen Fällen von Hemiplegie (z. B. bei linkss. L.) die Rumpfmuskeln jeder Seite schwach funktionieren, wenn sie linksseitige Bewegungen ausführen, während dieselben Muskeln normal arbeiten bei rechtsseitigen Bewegungen. Sass der Patient, an dem er die Beobachtung machte

Digitized by Google
Original from UNIVERSITY OF MICHIGAN
Generated on 2019-06-08 18:09 GMT / http://hdl.handle.net/2027/mdp.39015073447636
Public Domain in the United States, Google-digitized / http://www.hathitrust.org/access_use#pd-us-google

und der links gelähmt war, in vertikaler Stellung, so fiel der Körper nach links. Aus dieser Stellung konnte Pat. sich nicht in die vertikale Position zurückbringen, sass er dagegen so, dass der Schwerpunkt rechts vom Körper fiel, so konnte er sich in dieser Lage halten. **Mosenthal**-Berlin.

34) **F. Schurig** (Dresden). Erklärung der rachitischen Residuen am Brustkorb Erwachsener.

Münch. med. Woch. 1909. Nr. 10, p. 512.

Die muldenförmige Einziehung unterhalb der rechten Mamilla kommt nach Sch.'s Ansicht dadurch zustande, dass das rachitische Kind auf dem linken Arm getragen wird, wobei es mit der rechten Hand von der Wärterin von vorn her unterstützt wird. Dabei kommt der Daumen auf den V. Interkortalraum zu liegen und drückt die weichen Rippen allmählich ein. **Ewald**-Hamburg.

35) **Fr. Härtel** (Berlin). Ueber die Rückgratsverkrümmungen bei Tieren, insbesondere bei unseren Hausvögeln.

Deutsche Zeitschr. für Chir. 98. Bd. 2—3. H. p. 277.

Durch Studium des pathologischen Museums der Charité (Berlin) und durch Abkommen mit Geflügelhändlern und -Züchtern ist es Verf. gelungen, nachzuweisen, dass die Skoliose im Wirbeltierreich durchaus keine ganz seltene Erkrankung ist, dass sie schon bei den niederen Formen wie Schlangen und Fischen vorkommt. Bei den vierfüssigen Säugetieren wird sie im ganzen nur selten beobachtet, dagegen kommt sie bei den Hausvögeln, insbes. den Hühnern verhältnismässig häufig und zwar als ein scharf charakterisiertes Krankheitsbild vor, das in Anatomie und Aetiologie gewisse Analogien mit der menschlichen Skoliose bietet. Aetiologisch kommen nach Verf. erstens kongenitale Wirbelanomalien und zweitens eine Insuffizienz des Skeletts, die die Skoliose als eine Art Belastungsdeformität bedingt, in Betracht. Anatomisch ist das häufigste Krankheitsbild eine dorsosacrale Kyphoscoliose. Gegenkrümmungen sind meist nur wenig ausgebildet. Die Skoliose ist dabei mit starken konvexseitigen Torsionserscheinungen verbunden, die starke Deformitäten bedingen. **Baisch**-Heidelberg.

36) **Nath. Allison.** Congenital scoliosis.

Americ. journ. of orth. surg. 1908. Bd. VI, 2.

Ein 6jähriges Mädchen, dessen Mutter eine schwere Skoliose hatte, kam schon mit einer leichten Lumbalverkrümmung auf die

Digitized by Google
Original from UNIVERSITY OF MICHIGAN
Generated on 2019-06-08 18:09 GMT / http://hdl.handle.net/2027/mdp.39015073447636
Public Domain in the United States, Google-digitized / http://www.hathitrust.org/access_use#pd-us-google

Welt. Mit den Jahren vergrösserte sich die Krümmung, auch trat im Dorsalteil der Wirbelsäule eine kompensatorische Skoliose auf. Die Lumbalkrümmung war fixiert. Das Röntgenbild ergab einen Defekt im rechten Ileosakralgelenk und eine deutliche Deformität des letzten Lenden- und ersten Sakralwirbels. Behandlung: Erhöhung der konvexseitigen unteren Extremität — Zelluloidkorsett in überkorrigierter Stellung — Uebungen. Nach 2 Monaten ist die allgemeine Haltung beim Stehen schon „sehr gebessert".

Ewald-Hamburg.

37) **Prieto.** Razonamiento etiológico para explicar el tratamiento de la escoliosis. (Die Behandlung der Skoliose nach ätiologischen Momenten.)

Revista Ibero-Americana de Ciencias Médicas. Bd. 20. Nr. 57.

P. bespricht in ausführlicher Weise alle bisher über die Aetiologie der Skoliose aufgestellten Theorieen. Er selbst steht auf dem Standpunkte, dass es sich in jedem Falle um eine Störung der Muskelfunktion handelt, der äussere oder innere Ursachen zu Grunde liegen. Zu den inneren Ursachen rechnet er: 1. einseitige Lähmungen, 2. Paresen, 3. Atrophieen und Degenerationen der Muskulatur, 4. übermässige Inanspruchnahme eines Armes (? Ref.); äussere Ursachen sind: 1. ungleiche Beinlänge, 2. schlechte Haltung in der Schule, 3. Myopie. — Diese Einleitung ist, wie man sieht, ziemlich verwirrt. — Für die Behandlung werden drei Stadien der Erkrankung unterschieden: 1. Die Deformität ist eben im Beginn und noch vollkommen heilbar. 2. Die Deformität besteht seit wenigstens zwei Jahren und kann nicht mehr völlig behoben werden, was aber noch zu keiner weitgehenden Schädigung der Brustorgane geführt, sie kann noch im Fortschreiten aufgehalten werden. 3. Die Deformität ist schon soweit fortgeschritten, dass der Kranke kaum mehr gehen kann (? Ref.); es bestehen bereits schwere Schädigungen der vollkommen dislozierten Brusteingeweide. Die Behandlung des ersten Stadiums besteht in dreimal täglich wiederholten autogymnastischen Uebungen von je einer halben Stunde, in Uebungen an hängenden Ringen und Verordnung der schiefen Ebene. Im zweiten Stadium gibt P. einen aus Beckengürtel und Strebespangen konstruierten Stützapparat, abgesehen von den Uebungen; im dritten Stadium wird besonderes Gewicht auf die Behandlung der sekundären Erkrankungen gelegt und ausserdem ein festes Lederkorsett verordnet.

Stein - Wiesbaden.

Digitized by Google
Original from UNIVERSITY OF MICHIGAN
Generated on 2019-06-08 18:09 GMT / http://hdl.handle.net/2027/mdp.39015073447636
Public Domain in the United States, Google-digitized / http://www.hathitrust.org/access_use#pd-us-google

38) **Schanz.** Kann Gymnastik in der Skoliosenbehandlung schädlich wirken?

Archiv für klin. Chirurgie. Bd. 88. H. 4.

Angeregt durch die Veröffentlichungen Chlumskys berichtet Sch. über seine Erfahrungen. Sch. hat in seiner Skoliosentherapie die Gymnastik eingeschränkt. Er sieht in ihr nur ein Hilfsmittel, den skoliosierenden Prozess aufzuhalten oder auszutilgen. Er bemerkte, dass einer Anzahl Kinder die Gymnastik schlecht bekommt, dass sie auf das Allgemeinbefinden und auch auf die Skoliose schädlich einwirkt. Prognostisch gibt ihm in dieser Beziehung die „Insufficientia vertebrae" einen Anhalt. Bei starken Reizerscheinungen von seiten der Wirbelsäule sind zunächst durch Ruhigstellung und Entlastung diese völlig oder bis auf geringe Reste zu beseitigen, bevor eine ganz vorsichtig und allmählich zu beginnende Gymnastikkur einsetzen darf. Die Fälle, in denen nur mittlere Grade von Reizerscheinungen vorhanden sind, vertragen nur geringe Portionen, und nur bei Patienten ohne Reizerscheinungen kann eine energische Gymnastikkur von vornherein eingeleitet werden.

Meyer-Heidelberg.

39) **A. S. Barclay** (Manchester). Radiogramm of tubercular disease of the spine with caseous deposit in an old psoas abscess.

Archives of the Roentgen ray (1909 Mai).

Bei der 26jährigen Frau, die wegen vermuteter Nierensteine radiographisch untersucht wurde, fand sich ein verkalkter alter Abszess, der vom I.—III. Lendenwirbel ausging und sich auch im Verlauf des Psoas nach unten erstreckte. Kein Gibbus, keine Bewegungsstörung. Pat. war als Kind von der Treppe gefallen und hat darauf wegen Rückenschmerzen drei Monate im Bett gelegen; von einer Wirbelsäulenentzündung wusste sie nichts.

Ewald-Hamburg.

40) **Kirmisson.** (Paris). De l'ostéomyélite vertébrale. (La presse médicale, 1909. Nr. 38).

Die osteo-myelitische Erkrankung der Wirbelsäule ist eine seltene Krankheit, es ist aber von Wichtigkeit dieselbe gegebenen Falles zu erkennen, um die richtige Behandlung vornehmen zu können. Am häufigsten wird dieselbe mit Wirbeltuberkulose verwechselt, was um so leichter ist, als viele Fälle vollkommen fieberlos verlaufen. Der plötzliche Beginn und der rasche Verlauf sind aber meist charakteristisch, ebenso auch die längliche Form des

Digitized by Google
Original from UNIVERSITY OF MICHIGAN
Generated on 2019-06-08 18:09 GMT / http://hdl.handle.net/2027/mdp.39015073447636
Public Domain in the United States, Google-digitized / http://www.hathitrust.org/access_use#pd-us-google

Abszesses im Gegensatze zu den Pottschen Abzessen, die gewöhnlich rund sind. Ein weiteres Zeichen ist der kollaterale Kreislauf, der sich in Folge der Störungen der Zirkulation in den Wirbelkörpern kundgibt.

Meist tritt die Osteomyelitis der Wirbelsäule in der Lendengegend auf, doch wurde dieselbe, wenn auch seltener, an der Hals- und Rückenwirbelsäule beobachtet. Am schwersten verläuft die subokzipitale Osteomyelitis, was durch die Nähe des Bulbus und Gehirnes zu erklären: Für die anderen Gegenden ist es massgebend, ob der Abzess im Wirbelkörper oder im Bogen seinen Sitz hat. In ersterem Falle ist der Verlauf ein unvergleichlich schwererer, es kann zum Durchbruche in innere Organe und zu Pyohaemie kommen.

Bakteriologisch beruhen die meisten Fälle auf Infektionen mit Staphylokokkus aureus, seltener mit Streptokokken oder anderen Mikroorganismen, Uebermüdung, Kälte, frühere Infektionen spielen ätiologisch eine gewisse Rolle.

Die Behandlung besteht vor Allem in breiter Eröffnung des Abzesses und Kauterisierung desselben mit reiner Karbolsäure, gefolgt von Neutralisierung mit Alkohol und Drainierung. Man vermeide jeden Eingriff an den Knochen, da dies gefährlich und nutzlos ist.

E. Toff-Braila.

41) **G. B. Packard** (Denver). Report of cases of typhoid spine.

Americ. journ. of orthop. surgery 1908. Bd. VI, 2.

Fünf Fälle von Steifigkeit und Schmerzen im Rücken sowie Muskelrigidität, sämtlich entstanden ca. 8—10 Wochen nach einem Typhus abdominalis. Ein Gips- oder Schienenkorsett brachte schon nach vier Wochen erhebliche Besserung; es wurde 10—12 Monate lang getragen, bis die Schmerzen ganz aufhörten. Ein Rezidiv wurde nicht beobachtet, ebenso keine Deformität.

P. glaubt die Annahme einer neurotischen Ursache der Krankheit zurückweisen zu müssen, mehr Berechtigung hat nach seiner Meinung die Theorie einer infektiösen Arthritis.

Ewald-Hamburg.

42) **J. K. Young** (Philadelphia). Aktinomycosis of the ribs and vertebrae.

Americ. journ. of orth. surgery 1908. Bd. VI, 2.

Ein 39jähriger Mann, der sich in den besten Lebensverhältnissen befand, bekam vor zwei Jahren eine schmerzhafte Schwellung an der linken Schulter- und Nackenseite. Eine Inzision brachte

Digitized by Google
Original from UNIVERSITY OF MICHIGAN
Generated on 2019-06-08 18:09 GMT / http://hdl.handle.net/2027/mdp.39015073447636
Public Domain in the United States, Google-digitized / http://www.hathitrust.org/access_use#pd-us-google

keine Heilung. Da nach dem Röntgenbild die Erkrankung von zwei Rippen auszugehen schien, so wurden hier die kranken Stellen exkochleiert. Bei der Untersuchung wurde der Strahlenpilz gefunden. Einige Monate später griff die Krankheit auch auf die rechte Seite über und der Pat. ging an Pyämie zu Grunde. Die Sektion ergab multiple Abszesse im Muskelgewebe sowie unter dem Periost des 1. Hals- bis 1. Lendenwirbels. Die ganzen Wirbel waren destruiert und atrophisch. An verschiedenen Stellen sah man die typischen Drusen der Aktinomykose. **Ewald-Hamburg.**

43) **Rettig.** Ueber Caput obstipum musculare.

Diss. Halle. 1909.

R. bespricht zunächst die drei bekannten Theorien über die Aetiologie des Schiefhalses, unterzieht sie einer eingehenden Kritik und charakterisiert den heutigen Stand der Schiefhalsfrage mit folgenden drei Sätzen:

1. Es gibt unzweifelhaft intrauterin entstandene, also wirklich angeborene Fälle von Caput obstipum musculare. Welchem Faktor sie ihre Entstehung verdanken, ist zur Zeit noch nicht unbedingt sicher gestellt. Wahrscheinlich aber ist die Aetiologie dieser Fälle keine einheitliche.

2. Traumen, z. B. Einrisse und Zerreissungen des Muskels können unter bestimmten Voraussetzungen Schiefhals zur Folge haben und Muskelzerrungen und -Dehnungen durch die anschliessende Myositis fibrosa zum Torticollis Veranlassung geben.

3. Die Entstehung des Caput obstipum durch haematogene Infektion eines Sternocleidomastoideus ist absolut unbewiesen und auch nicht wahrscheinlich.

Im zweiten Teil seiner Arbeit berichtet R. dann über seine Untersuchungen, die er an einem sehr charakteristischen Fall von Caput obstipum musculare congenitum im pathologischen Institut zu Halle machen konnte und auf Grund deren er nicht ansteht, dem Prozess den Namen einer Myositis fibrosa zu geben, die sicher längst vor der Geburt begonnen, sich schubweise im erkrankten Muskel abgespielt hat. Leider konnte er aus den Präparaten nicht mehr ersehen, welcher Aetiologie dieselbe war, da die Veränderungen im Muskel schon zu weit vorgeschritten waren.

Blencke-Magdeburg.

44) **Léniez.** Un cas de luxation congénitale de l'épaule.

Rev. d'orth. 1909. 2. p. 158.

Der 7jährige Junge hat seit seiner Geburt eine Bewegungs-

Digitized by Google
Original from UNIVERSITY OF MICHIGAN
Generated on 2019-06-08 18:09 GMT / http://hdl.handle.net/2027/mdp.39015073447636
Public Domain in the United States, Google-digitized / http://www.hathitrust.org/access_use#pd-us-google

behinderung in der linken Schulter. Es wurde im ersten Jahre die Diagnose auf Plexuslähmung gestellt und eine -- vergebliche, achtmonatige Massagebehandlung eingeleitet. Der Oberarmkopf ist nach unten luxiert, die Schulter- und Oberarmmuskulatur sehr abgemagert. Die Abduktion ist nur um 45⁰ möglich, die Aussenrotation gar nicht. Die Sensibilität ist überall erhalten, elektrisch sind sämtliche Muskeln erregbar. Daher kann es sich um eine Plexuslähmung nicht handeln. Das Röntgenbild zeigt deutlich die auch klinisch festzustellende Luxation. Ursache nicht aufzufinden, Behandlung keine.

Ewald-Hamburg.

45) **Turner Thomas.** Habitual or recurrent anterior dislocation of the shoulder.

The american Journal of medical sciences. Febr. und März 09.

In dieser äusserst fleissigen Studie bearbeitet Verf. in erschöpfender Weise auf Grund zahlreicher eigener Beobachtungen, vieler Leichenversuche und unter ausführlicher Heranziehung der einschlägigen Literatur das Gebiet der habituellen vorderen Schulterluxation. Er kommt im Gegensatz zu anderen Autoren zu dem Resultat, dass der Kapselriss, der gewöhnlich am unteren vorderen Rand zwischen langem Bizepskopf und Trizepskopf oben liegt, und bei der ersten Luxation entstanden ist, das ausschlaggebende Moment für die habituelle Luxation ist. Derselbe fehlt niemals, während die anderen Verletzungen, wie Pfannenabriss, Riss im Supra- und Infraspinatus häufig nicht vorhanden sind und selbst bei ihrem Vorhandensein ohne Kapselriss nie zur habituellen Luxation führen. Die erweiterte Kapsel ist in erster Linie durch die neue Gewebsfläche bedingt, die in dem Kapselriss entstanden ist und nicht das Resultat von Erschlaffung derselben. Es besteht also stets eine vordere hernienartige Tasche der Kapsel an der Stelle der Verletzung, und dementsprechend ist auch die operative Verkürzung oder Raffung der vorderen Kapselpartie, bei der ev. abgesprengte Knochenstücke entfernt werden können, die einfachste, beste und, was das Resultat anbetrifft, sicherste Methode zur Heilung. Sind die Rissränder noch auffindbar, so sollen sie exakt vernäht werden. Der Verkürzung der Kapsel soll eine Exzision eines Stückes der Kapselwand vorangehen.

Die Lektüre der Originalarbeit, die über alle Einzelheiten, namentlich der Pathologie (mit zahlreichen Abbildungen) und Therapie Aufschluss gibt, kann sehr empfohlen werden.

Mosenthal - Berlin.

Digitized by Google
Original from UNIVERSITY OF MICHIGAN
Generated on 2019-06-08 18:09 GMT / http://hdl.handle.net/2027/mdp.39015073447636
Public Domain in the United States, Google-digitized / http://www.hathitrust.org/access_use#pd-us-google

46) **Willmanns.** Zur Frage der habituellen Schultergelenksluxation.

Zentralblatt für Chirurgie. 1909. Nr. 12.

Fall I. 21 jähr. Student mit 2 Jahre bestehender habitueller Schultergelenksluxation. Röntgenologisch zeigen sich Absprengungen am Tuberc. majus. Therapie: Freilegung der Kapsel von vorn, Exzision eines elliptischen Stückes aus der erweiterten Kapsel und feste Naht der so verkleinerten Kapsel mit Katgut. Wiederherstellung voller Funktionsfähigkeit.

Fall II. 33 jähr. Zementarbeiter, dessen Leiden mehrere Jahre besteht. Im Röntgenbild zeigen sich Bruchstücke am inneren unteren Pfannenrand. Therapie: Eröffnung der Kapsel durch einen 3—4 cm langen Schnitt von vorn und Wiedervernähung in der Weise, dass der eine Schnittrand 1 cm über den anderen mit Seide hinübergenäht wurde. Beginn der Bewegungsübungen nach 3 Wochen. Kein Rezidiv.

W. fasst als Ursache der habituellen Luxation die Kapselerweiterung auf. Diese entsteht sekundär aus anderweitigen Veränderungen, wie z. B. weil durch Abreissen der Aussenroller mit oder ohne Stücke des Tuberculum ein klaffender Riss in der Kapsel entstand, der durch anderes Gewebe ersetzt wurde, ferner weil durch Ablösung der Kapsel am Pfannenrande und Unterminierung des Skapulaperiosts der Kapselraum vergrössert wurde etc. W. hält deshalb die Kapselverengerung allein, abgesehen von besonders indizierten Fällen mit groben Gelenkveränderungen, für völlig therapeutisch ausreichend. **Meyer**-Heidelberg.

47) **David Silver** (Pittsburgh). Paralysis of the shoulder, with especial reference to its mechanical treatment.

Americ. journ. of orth. surg. 1908. Bd. VI, 2.

Die Lähmung der Schultermuskulatur ist auf eine Plexus-brachialis-Lähmung bei der Geburt oder auf eine Poliomyelitis zurückzuführen. Nach dem Vorgang von Taylor, H. O. Thomas und Jones (Liverpool) rät S., den gelähmten Schultermuskeln, die sich eventuell z. T. wieder erholen können, von Anfang an die grösstmöglichste Erschlaffungsstellung zu geben, damit sie sich retrahieren können. Da der Deltoideus und die anderen Schultermuskeln durch das Herunterhängen des Arms überdehnt und darum auf jeden Fall funktionsunfähig werden, so muss zur Entspannung dieser Muskeln der Arm abduziert, eleviert und nach aussen rotiert werden. Dies geschieht, wenn man bei seitwärts erhobenem Arm

Digitized by Google
Original from UNIVERSITY OF MICHIGAN
Generated on 2019-06-08 18:09 GMT / http://hdl.handle.net/2027/mdp.39015073447636
Public Domain in the United States, Google-digitized / http://www.hathitrust.org/access_use#pd-us-google

die Hand auf den Kopf legt und den Arm mittels einer Gips- oder Eisenschiene, die von dem Thorax über den Ellenbogen bis zum Unterarm reicht, in dieser Stellung fixiert. Diese Schiene muss mehrere Monate (6—18!) ständig getragen werden und wird nur zur täglichen Massage, Elektrisierung und Uebungen abgenommen. Doch muss bei diesen Manipulationen der Oberarm ständig mindestens eine horizontale Lage einnehmen. Nachdem die gewünschte Retraktion der Muskeln erreicht ist, soll man gradatim die Abduktion des Arms in der Schiene vermindern, nachts darf dann die Schiene wegbleiben. Die Nachbehandlung muss noch lange fortgesetzt werden. — Ist die Lähmung der Schultermuskeln eine vollständige, so wird natürlich der Erfolg dieser Schienenbehandlung nur ein mässiger sein, doch ist diese Behandlung trotzdem zweckmässig als Vorbehandlung für eine Muskelüberpflanzung oder Arthrodese. — Drei Fälle (Kinder von 4½—11 Jahren, bei denen die Lähmung mehrere Jahre zurückliegt). Resultat: Arm kann in allen Fällen bequem bis zur Horizontalen aktiv gehoben werden. **Ewald**-Hamburg.

48) **Angel.** Algo sobre traumatismos del codo y su tratamiento. (Traumen des Ellenbogens und ihre Behandlung.)

Reviste Ibero-Americana de Ciencias Médicas. Bd. XX. Nr. 50.

In der sehr ausführlichen Abhandlung wird das Zustandekommen der Versteifungen nach Verletzungen des Ellenbogengelenks genau besprochen und der Weg gezeigt, wie diese durch geeignete Behandlung zu verhüten sind. A. unterscheidet zwei Arten der Ankylose, die exsudative und die rein muskuläre. Die exsudativen Ankylosen zerfallen dann wiederum in die primären oder hämorrhagischen, und die sekundären oder osteocartilaginösen. Wenn in manchen Lehrbüchern steht, dass die Haemorrhagie spontan resorbiert wird, so ist dies falsch. Höchstens werden Serum und Blutkörperchen resorbiert, das Fibrin aber bleibt stets zurück und ist dann der Grund zur Versteifung. Die osteocartilaginöse Ankylose ist proliferativer Natur und hat ihren Grund in der durch irgend einen Reiz veranlassten Neubildung von Knorpel- oder Knochengewebe. Alle diese exsudativen Ankylosen sind ohne weiteres zu erklären und leicht verständlich; naturgemäss kommen sie nur nach schweren Traumen zur Beobachtung. — Viel unklarer aber ist die zweite Art von Versteifungen, die nach schweren wie auch nach verhältnismässig ganz geringfügigen Traumen vorkommen, die rein muskulären Ankylosen. Sie sind bei leichten Traumen dadurch charakterisiert, dass sie in der Narkose vollkommen schwinden,

Digitized by Google
Original from UNIVERSITY OF MICHIGAN
Generated on 2019-06-08 18:10 GMT / http://hdl.handle.net/2027/mdp.39015073447636
Public Domain in the United States, Google-digitized / http://www.hathitrust.org/access_use#pd-us-google

sich aber nachher sofort wieder einstellen, und dass der Röntgenbefund dabei vollkommen negativ ist. Diese Ankylosen sind Reflexkontrakturen, die dadurch zu Stande kommen, dass das Gelenk unmittelbar nach dem Trauma, wenn es schmerzhaft ist, in eine gewisse Ruhestellung gebracht wird, und dass sich in der Psyche des Kranken auf der einen Seite die Vorstellung von Schmerzlosigkeit in dieser Stellung und auf der anderen Seite von Schmerzempfindung bei Verlassen der betr. Stellung derart befestigt, dass sich beim geringsten Versuch der Bewegung reflexartig die Muskelkontraktur einstellt.

Die Behandlung jeder, auch der scheinbar geringfügigsten Verletzung der Ellbogengelenksgegend soll mit genauester Palpation und Röntgenuntersuchung beginnen. Bei Kindern muss man ersterer sogar den Vorzug lassen, da die Röntgenbilder, solange die Ossifikation nicht beendet ist, zu schweren diagnostischen Irrtümern führen können. Im Zweifelsfalle ist stets die gesunde Seite vergleichsweise zu photographieren. Nachdem die Verletzung des Knochens, wenn eine solche vorlag, eingerichtet ist, wird in vollkommen gestreckter Position ein Gipsverband angelegt, der von der Schulter bis zu den Fingerspitzen reicht und zwei Fenster im Bereich des Ellbogengelenks hat. Letztere werden in Anbetracht der in den ersten 24 bis 48 Stunden nach dem Trauma zu erwartenden Schwellung vorgesehen; ausserdem kann man auch durch sie kühlende Kompressen applizieren. Am 5. oder 6. Tage wird der Verband aufgeschnitten und nunmehr ein neuer Gipsverband angelegt, der aus 2 Schalen besteht und dessen Position sich nach der vorliegenden Verletzung richtet und daher sehr verschieden sein kann. Handelt es sich um eine einfache Kontusion, Bandzerreissung oder Fissur, so wird der Verband in rechtwinkliger Stellung des Ellbogengelenks angelegt; aber auch hier reicht er wieder von der Schulter bis zu den Fingerspitzen. — Es werden nun täglich aktive und passive Bewegungen gemacht, und unter gar keinen Umständen dürfen diese auch nur einen einzigen Tag ausgesetzt werden. Die jedesmalige Uebung soll 15—20 Minuten dauern. A. bedauert, dass keines der bekannten lokalanaesthetischen Mittel bei diesen im Anfang sehr schmerzhaften Bewegungsversuchen mit Erfolg verwandt werden kann.

Stein-Wiesbaden.

49) **Hurtado.** Traumatismos del codo: su tratamiento. (Verletzungen der Ellenbogengelenksgegend und deren Behandlung.)

Revista Ibero-Americana de Ciencias Médicas. Bd. 20. Nr. 57.

H. empfiehlt im Gegenzatz zu seinem Landsmann Angel

Digitized by Google
Original from UNIVERSITY OF MICHIGAN
Generated on 2019-06-08 18:09 GMT / http://hdl.handle.net/2027/mdp.39015073447636
Public Domain in the United States, Google-digitized / http://www.hathitrust.org/access_use#pd-us-google

bei jeder Verletzung der Ellenbogengelenksgegend sofort in möglichst forcierter Beugestellung einzugipsen, da späterhin die Beugung sonst regelmässig die grössten Schwierigkeiten zu bereiten pflegt. Die Nachbehandlung geschieht am besten mit Zanderapparaten, die schonenderes Vorgehen erlauben als manuelle Gymnastik und Massage. **Stein** - Wiesbaden.

50) **R. H. Sayre.** Volkmanns ischaemic paralysis and contracture.

American journ. of orth. surg. 1908. Bd. VI. Nr. 2.

60 Fälle von ischämischer Muskelkontraktur konnte S. in der Literatur auffinden. Er ist mit Volkmann, Lesser u. a. der Meinung, dass die Kontraktur infolge einer Myositis mit nachfolgender fibröser Degeneration zustande kommt, und dass etwaige Nervenatrophien erst sekundär auftreten. Therapeutisch kommt bekanntlich ausser der Verlängerung der Flexorsehnen die Kontinuitätsresektion der Vorderarmknochen, ferner aber ein von R. Jones (Liverpool) inauguriertes Bandagierungsverfahren zur Anwendung. Dieses macht sich die Tatsache zu nutze, dass die Fingerkontraktur bei stark volarflektiertem Handgelenk erschlafft, die Finger also gestreckt werden können. In dieser Stellung der Hand und der Finger werden diese auf einer entsprechend adaptierten volaren Metallschiene fixiert, und die Schiene wird alle paar Tage im Sinne einer Dorsalflexion im Handgelenk mehr und mehr gebogen. Massage, Uebungen und Elektrizität helfen nach.

Bei einem 11jährigen Mädchen, bei dem sich vor 2 Jahren im Anschluss an einen Vorderambruch eine Volkmannsche Kontraktur herausgebildet hatte, wurde dieses Jonessche Verfahren mit bestem Erfolge angewandt: in einigen Wochen war aktives Beugen und Strecken der Finger bei Mittelstellung der Hand möglich, auch konnten sämtliche Fingerspitzen die Daumenspitze berühren. Weitere, monatelang fortgesetzte Uebungen werden das Resultat vervollständigen.

Man soll dieses einfache Verfahren in jedem Fall vor einem blutigen Eingriff versuchen. — Literatur. **Ewald** - Hamburg.

51) **Ernst Fischer.** Ueber die typische interkarpale Luxationsfraktur.

Wiener klin. Wochenschr. Nr. 6.

Ein Fall von doppelseitiger, symmetrischer Handwurzel-Verletzung gibt dem Autor Anlass, die Mechanik dieser Verletzungen

Digitized by Google
Original from UNIVERSITY OF MICHIGAN
Generated on 2019-06-08 18:10 GMT / http://hdl.handle.net/2027/mdp.39015073447636
Public Domain in the United States, Google-digitized / http://www.hathitrust.org/access_use#pd-us-google

eingehend zu erörtern. In Uebereinstimmung mit Schoch und de Quervain hält er die volare Luxation des os lunatum mit samt dem proximalen Fragmente des os naviculare für eine typische Verletzung. Der Mechanismus ist durch Fall auf die dorsalflektierten Hände gegeben.

Die Therapie soll möglichst früh einsetzen und in der Exstirpation des luxierten Knochens bestehen. Reposition gelingt nicht und erscheint wegen möglicher Nekrose der aus dem Zusammenhange gelösten Knochen gar nicht wünschenswert.

Spitzy-Graz.

52) **H. Finsterer.** Zur Kasuistik und Therapie der Verrenkungen des Mondbeins.

Bruns Beiträge. Bd. 62. H. 2. p. 496.

Ausführliche Schilderung eines einschlägigen Falles. Besprechung des Entstehungsmechanismus dieser Luxationen als Hebelwirkung, was Verf. durch Leichenexperimente geprüft hat. Die wichtigsten Symptome der Verletzung sind neben denen einer schweren Distorsion der Hand Haltung der Hand in eigenartiger Dorsalflexion, Behinderung der Volarflexion und der Streckung der Finger, Verkürzung des Abstandes des III. Metakarpus von der Radius-Gelenkfläche, schmerzhafte Prominenz in der Vola manus. Die unblutige Reposition gelingt sehr selten, meist ist blutige Reposition nötig, in veralteten Fällen Exzision des Knochens. Sorgfältige Nachbehandlung nötig. **Baisch**-Heidelberg.

53) **C. Thiem** (Cottbus). Lockerung des Beckens in seinen Fugen.

Monatschr. für Unfallheilk. 1909. H. 3.

Im letzten Jahre konnte T. 8 Fälle von Lockerung der Symphyse und der Kreuzdarmbeinfuge röntgenographisch feststellen. Drei Fälle werden genauer beschrieben und ihr Zustandekommen sowie ihre Symptome besprochen. Wichtig ist der Unterschied im Höhenstand beider Beckenhälften bei Lockerung der Schamfuge und Klaffen einer Kreuzdarmbeinfuge. Die gelockerte Beckenhälfte war dadurch um eine wagerechte Achse mit der vorderen Hälfte nach aufwärts gedreht, weshalb eine scheinbare Verlängerung des einen Beines um 2 cm zu konstatieren war (Höherrücken der spina ant. sup.). Bei allen drei Verletzten lag eine direkte Gewalteinwirkung vor. **Ewald**-Hamburg.

Digitized by Google
Original from UNIVERSITY OF MICHIGAN
Generated on 2019-06-08 18:09 GMT / http://hdl.handle.net/2027/mdp.39015073447636
Public Domain in the United States, Google-digitized / http://www.hathitrust.org/access_use#pd-us-google

54) **G. Müller** (Berlin). Zur Behandlung der Pseudarthrosen an den unteren Extremitäten.
Monatschr. für Unfallheilk. 1909. H. 1.

Die gewöhnlichen Verfahren der Pseudarthrosenbehandlung (Jod- oder Blutinjektion, Anfrischung und Vernähung der Fragmentenden, Osteoplastik) scheitern bei den Unfallverletzten an dem Widerstand gegen jeden operativen Eingriff. M. hat von 20 nicht knöchern verheilten Frakturen fast alle einfach auf mechanischem Wege zur festen Vereinigung gebracht. In einem Fall von Oberschenkelpseudarthrose mit starker Dislocatio ad longitudinem trat erst nach 2 Jahren (Hessingapparat!) knöcherne Vereinigung ein. — Ein Unterschenkelbruch heilte erst nach 1 Jahre; (Biersche Stauung und Schienenhülsenapparat, der bis zum Tuber ischii reichte). Wichtig ist, dass der Mann in dem Apparat (auch einfache Gipshülse) umhergeht, und die Fragmente bei jedem Schritt aufeinandergepresst werden. **Ewald-Hamburg.**

55) **Wollenberg** (Berlin). Die Bedeutung der Vererbung für die Aetiologie der angeborenen Hüftgelenksverrenkung.
Zeitschr. für orthop. Chir. XXI. Bd. 1.—3. H. S. 232.

Zur Entscheidung der Frage, ob die Lux. cox. cong. durch intrauterine Druckwirkung oder infolge eines primären Keimfehlers entstehe, hat Verf. seine selbst beobachteten Fälle und die aus der Literatur gesammelten in Bezug auf die Frage der Vererbung untersucht. Nach vorhandenen Statistiken rechnet W. aus, dass unter 100 Luxationen ein hereditäres Vorkommen in 16,6% nachzuweisen sei, während nur 4,3 % ein mehrfaches Auftreten des Leidens in derselben Familie, in der gleichen Generation bei völligem Freisein der Ascendenten zeigten. Bei allen Fällen von hereditärem und familiärem Auftreten der Hüftverrenkung zusammen fand sich in 73,8% Vererbung, in 26,2% rein familiäres Vorkommen. Die Verwandtenehe scheint nicht nennenswert zur Luxation zu prädisponieren. Nach Besprechung der verschiedenen Theorien über die Vererbung wirft Verf. die Frage auf, warum denn nicht alle Luxationen sich vererben und erklärt dies hauptsächlich dadurch, dass das luxierte Individuum wegen seiner Minderwertigkeit sich seltener fortpflanze und ausserdem durch Mischung mit Gesunden die Neigung zum Auftreten der Hüftverrenkung seltener werde. Die mechanischen Theorien erklären nach W.'s Ansicht nicht zur Genüge die Vererbung der Hüftluxation. Nimmt man Anomalien der mütterlichen Genitalien an, so bleibt unerklärt, warum dann nicht alle Kinder

Digitized by Google
Original from UNIVERSITY OF MICHIGAN
Generated on 2019-06-08 18:09 GMT / http://hdl.handle.net/2027/mdp.39015073447636
Public Domain in the United States, Google-digitized / http://www.hathitrust.org/access_use#pd-us-google

derselben Mutter Hüftverrenkung haben. Für Entstehung der Luxation durch Anomalien des Fötus selbst (Zwillingsschwangerschaft, Hydrocephalus etc.) findet sich in der Literatur kein Anhalt. Von Veränderungen der Eihäute, die am meisten für die mechanische Theorie angeführt werden, kommen amniotische Fäden kaum in Betracht, da keine beweisenden Beobachtungen vorliegen. Ist aber nur der allgemeine Fruchtwassermangel an dem Auftreten der Luxation Schuld, so ist nicht zu erklären, warum sich konstant nur die Hüftverrenkung und die Luxationen anderer Gelenke vererben und nicht oder wenigstens äusserst selten zwischendurch anderweitige intrauterine Belastungsdeformitäten auftreten. Verf. glaubt, dass sich diese Frage nur durch Annahme eines primären Keimfehlers erklären lasse. Für solche Fälle, die sich nicht vererben, ebenso wie für das erste Auftreten der Luxation wäre nach W.'s Ansicht eine mechanische Entstehung nicht ausgeschlossen, wenn auch diese Annahme die Möglichkeit der Vererbung erworbener Eigenschaften zugeben hiesse. **Ottendorff**-Hamburg-Altona.

56) **Le Damany** (Rennes). Die angeborene Hüftgelenksverrenkung. Ihre Ursachen. Ihr Mechanismus. Ihre anthropologische Bedeutung.

Zeitschr. für orthop. Chir. XXI. Bd. 1.—3. H. S. 129.

D. kommt auf Grund seiner vergleichend-anatomischen Studien zu dem Ergebnis, dass die Form des menschlichen Körpers, wie sie jetzt besteht, bedingt ist durch das Bestreben, einerseits ein möglichst grosses Hirnvolumen zu erreichen, anderseits einen möglichst gut gebildeten Körper zu bewahren. Grösserer Kopfumfang bedingt ein geräumigeres mütterliches Becken, welches wiederum zur Sicherung des Gleichgewichts einen längeren Oberschenkel erfordert. Um im Uterus Platz zu haben, muss der Fötus sich stark zusammenkauern. In dieser starken Flexionsstellung der Hüftgelenke kommt es durch Druck der Uteruswand zu einer Torsion des Femur in der oberen Epiphysenlinie. Auch das Becken deformiert sich, indem durch die stark gebeugten Femora die Beckenschaufeln auf dem Kreuzbein umgekippt werden. Da durch die starke Beugung in den Hüftgelenken auch die Köpfe sich von der Pfanne abheben, weil die Femora sich am vorderen Beckenrand anstemmen, so werden auch die Hüftgelenkspfannen flacher als ursprünglich. Im Gegensatz zu diesen Erscheinungen in utero tritt nach der Geburt allmählich eine Detorsion des Femur ein, während die Veränderung des Beckens beim Gehen und Stehen in der Weise sich ausgleicht, dass eine

Digitized by Google
Original from UNIVERSITY OF MICHIGAN
Generated on 2019-06-08 18:09 GMT / http://hdl.handle.net/2027/mdp.39015073447636
Public Domain in the United States, Google-digitized / http://www.hathitrust.org/access_use#pd-us-google

Winkelstellung zwischen Sacrum und Lumbalteil der Wirbelsäule und eine Lordose der Lendenwirbelsäule entsteht. Als Fehler des menschlichen Hüftgelenks besteht ausser der Torsion des Femur noch eine Richtung der Hüftpfanne nach vorn, wodurch die Artikulationsverhältnisse sich natürlich noch ungünstiger gestalten. Alle diese Verhältnisse kommen nach D.'s Untersuchungen bei jedem Neugeborenen konstant vor. Eine Uebertreibung dieser Fehler speziell Anteversion des Schenkelhalses und Abflachung der Pfanne muss zur Luxation führen, wenn die intrauterine Beugehaltung der Hüftgelenke nach der Geburt in die Streckstellung übergeführt wird. Der Druck des Kopfes gegen den oberen Teil der Pfanne führt ausserdem zu einer Abflachung des oberen Randes und zu einer Verlängerung der Pfanne nebst Verbildung des Femurkopfes. In der Mehrzahl der Fälle tritt eine Rückbildung dieser Erscheinungen spez. der Torsion des Femur ein, sodass bei späterer Belastung keine Luxation zustande kommt. Sind diese Fehler aber sehr hochgradig, so verlässt der Kopf unter dem Druck des Körpergewichts die Pfanne. Je höher das Individuum auf der Stufenleiter des Menschengeschlechts steht, d. h. je grösser sein Gehirnschädel und infolgedessen sein Becken ist, desto mehr ist es der Gefahr der Luxation ausgesetzt. D. nennt deshalb auch die angeborene Hüftverrenkung die anthropologische Hüftluxation.

Ottendorff-Hamburg-Altona.

57) **Thilo** (Riga). Angeborene Hüftgelenksverrenkung. Präparat einer Zwanzigjährigen.

Zeitschr. f. orthop. Chir. XXI. Bd. 1.—3. H. S. 204.

Th. beschreibt das Beckenpräparat einer Hüftluxation von 20 Jahren. Es fand sich bei diesem eine kleine dreieckige Vertiefung an Stelle der alten Pfanne, die selbst von einer derben Sehnenhaut überzogen war, welche sich als Hülle auf den Kopf fortsetzte. An diesen Strängen hing wohl zum grössten Teil das Körpergewicht, zum Teil aber auch an den Muskeln, die vom Femurhals zum unteren Rande des Foramen obturatorium ziehen. Dies Foramen fand Verf. in der Richtung von oben nach unten verkleinert und glaubt dies durch den Zug der Muskeln, die den unteren Rand nach oben ziehen, erklären zu müssen. Dass Muskelzug Verbiegung von Knochen bewirken kann, beobachtete Th. auch bei anderen Gelegenheiten. Verf. ist der Meinung, dass die Wirkung der Muskeln und Bänder beim Zusammenhalt mancher Gelenke überhaupt eine grössere Rolle spiele als die Konfiguration des Gelenkes

Digitized by Google
Original from UNIVERSITY OF MICHIGAN
Generated on 2019-06-08 18:09 GMT / http://hdl.handle.net/2027/mdp.39015073447636
Public Domain in the United States, Google-digitized / http://www.hathitrust.org/access_use#pd-us-google

selbst. Zum Schluss gibt Th. noch einige Weisungen betreffs der Nachbehandlung der Lux. cox. cong. mittelst aktiver Muskelübungen an den von ihm angegebenen Zugvorrichtungen.

Ottendorff-Hamburg-Altona.

58) **P. Redard** und **Badin** (Paris). Sur la technique de la reduction des luxations congénitales de la hanche par la méthode non sanglante.

Gazette des hopitaux. 1909. Nr. 10.

Verf. beschreiben bis ins Einzelne ihre Methode, die in der Hauptsache der Lorenzschen entspricht. Sie stellen folgende Schlusssätze auf:

1. man soll die Hindernisse (Kapsel- und Muskelschrumpfung) vor der Reposition langsam und nicht gewaltsam zu beseitigen suchen;

2. soll man den Kopf über den hinteren Pfannenrand in die Pfanne reponieren, und diese durch zweckmässige Drehbewegungen zu vertiefen trachten;

3. man soll die Fälle nicht schematisch behandeln, sondern die Beinstellung immer so wählen, dass der Kopf konzentrisch in der Pfanne steht;

4. soll man je nach der Stabilität die Immobilisationsperiode abkürzen oder verlängern, und zum Schluss eine zweckmässige Nachbehandlung anschliessen. **Ewald**-Hamburg.

59) **Damany** (Rennes). Le traitement rationel de la luxation congénitale de la hanche. (Die rationelle Behandlung der kongenitalen Hüftluxation).

Revue de chirurgie. 38. Bd. Nr. 10. S. 491.

D. bespricht in diesem Artikel die Ursache der Misserfolge in der Behandlung der kongenitalen Hüftluxation. Nach seinen Untersuchungen ist sowohl für die Entstehung der Luxation als auch für das Zustandekommen der Reluxation die Anteversion des Schenkelhalses verantwortlich zu machen Es muss deshalb auf eine Detorsion des Femur hingearbeitet werden. Zu dem Zwecke soll das Bein in der Hüfte nicht nur in Flexion von 90°, sondern auch in Abduktion von ca. 90° gestellt werden. Es werden in dieser Stellung auch Kopf und Pfanne am besten in Kontakt gebracht, wie sich das an Präparaten nachweisen lässt. Es gilt dies für den torquierten Luxations-Oberschenkel, nicht für den normalen, auch die selten vorkommende Coxa vara-Bildung bei Lux. cox. ist nicht dafür geeignet. D. lässt den Oberschenkel zunächst 2 bis 3

Digitized by Google
Original from UNIVERSITY OF MICHIGAN
Generated on 2019-06-08 18:10 GMT / http://hdl.handle.net/2027/mdp.39015073447636
Public Domain in the United States, Google-digitized / http://www.hathitrust.org/access_use#pd-us-google

Monate im Gipsverband in Abduktionsstellung, dann noch eine weitere Zeit insgesamt 7—8 Monate in einem Apparat, der Bewegungen im Gelenk erlaubt, aber im grossen und ganzen die Abduktionsstellung konserviert. Eine gewisse Bewegungsfreiheit ist notwendig, da nur die Aktion der Muskeln die Detorsion des Femur herbeiführt. Bei absoluter Ruhigstellung im Verband tritt nach den Erfahrungen des Verf. diese Detorsion nicht ein. Als Beweis dafür zeigt D.. dass alle Muskeln, welche vom Trochanter zum Becken ziehen, in Flexionsstellung ohne oder mit verminderter Abduktion das Femur noch mehr torquieren müssen. Bei Flexion und Abduktion müssen dagegen alle Muskeln im Sinne der Detorsion wirken. Einen wesentlichen Nachteil dieser lange fortgesetzten Flexions-Abduktionsstellung hat D. nie gesehen. Etwaige Versteifungen bei älteren Kindern lassen sich, wenn nötig, in Narkose korrigieren. **Ottendorff**-Hamburg-Altona.

60) **Hernando y Ortega.** Estudio critico del tratamiento de la luxación congénita de la cadera.
Dissertation.

Die Abhandlung gibt eine genaue Schilderung der unblutigen Einrenkung nach Lorenz und erläutert den Text durch eine Reihe von Radiogrammen. **Stein**-Wiesbaden.

61) **Hernando.** Un caso de lujación congénita unilateral de la cadera curado por el método incruento de Lorenz.
Revist. de Medic. y Cirug. praci. de Madrid. Nr. 1057 v. 7. I. 09.

Mit Erfolg behandelte rechtsseitige angeborene Luxation des Hüftgelenks bei einem 6jährigen Mädchen. Der Fall bietet keinerlei Besonderheiten. **Stein**-Wiesbaden.

62) **König** (Berlin). Die operative Entfernung (Resektion) des tuberkulös erkrankten Hüftgelenks.
Berl. klin. Woch. 1909. Nr. 10, p. 429.

Jetzt besteht vielfach die Meinung, man dürfe bei Koxitis nicht operativ eingreifen, trotzdem im allgemeinen, d. h. bei allen anderen Gelenken, die Schwere des pathologisch-anatomischen Gelenkprozesses massgebend ist für die konservative oder operative Behandlung. K. will durch seine Darlegungen beweisen, dass das Hüftgelenk davon keine Ausnahme machen darf. Er stützt sich dabei auf ein Material von 760 Koxitiden (von 1876 bis 1895 beobachtet), darunter 568 Tuberkulosen. Von diesen letzteren wurden 457 konservativ behandelt, von denen aber später 173 reseziert

Digitized by Google
Original from UNIVERSITY OF MICHIGAN
Generated on 2019-06-08 18:10 GMT / http://hdl.handle.net/2027/mdp.39015073447636
Public Domain in the United States, Google-digitized / http://www.hathitrust.org/access_use#pd-us-google

werden mussten. Dabei ist aber zu bemerken, dass kaum je eine Resektion im alten Sinne vorgenommen wurde: es wurde alles Kranke entfernt und dabei daran gedacht, für die spätere Funktion möglichst günstige Verhältnisse zu schaffen. Von den 294 übrig bleibenden konservativ Behandelten fehlen von 92 Nachrichten, 55 starben während der Berichtszeit. Von dem Rest waren 114 geheilt, 33 wiesen normale oder fast normale Hüftgelenke auf; 35 gingen mit Stock oder Krücken, 13 hatten noch Fisteln. — Von 274 Resezierten gaben 60 keine Schlussnachricht, 109 starben. 66 waren geheilt und gingen ohne Hilfsmittel und Fisteln (16 mal ein ausgezeichnetes Resultat). 43 gehen mit Stock, Fisteln haben noch 35 Operierte Die schlechteren Resektionsresultate erklären sich natürlich durch die unvergleichlich schwereren Erkrankungen der Operierten und die Gefahr der Operation (61 Resezierte starben in der Klinik!). Jetzt wird übrigens die Todesziffer geringer sein, weil die Asepsis sicherer gehandhabt wird als vor 20 Jahren. K. weist auf seine in 400 Fällen erprobte Resektionsmethode hin, der er eine Anzahl der guten Heilungsresultate zuschreibt. Jedenfalls hat die operative Entfernung des schwer erkrankten Hüftgelenks vollkommen die gleiche Berechtigung wie die Operation anderer, in analoger Art erkrankter Gelenke. **Ewald**-Hamburg.

63) **Nohl** (Müllheim i. B.). Ueber Knieschmerzen bei Hüfterkrankung.

Münch. med. Woch. 1909. Nr. 20.

Bezugnehmend auf die Arbeit Heinekes in der Münch. med. Woch. 1909 Nr. 13 (s. Ref.) teilt N. den Fall einer 62jährigen Frau mit, die auch seit 8 Jahren Schmerzen im Knie und Unterschenkel verspürte und deswegen erfolglos behandelt wurde. N. stellte eine rheumatische Koxitis fest. Bei entsprechender Behandlung besserten sich auch die Knieschmerzen. **Ewald**-Hamburg.

64) **Rosenkranz.** Zur Bedeutung der Hüftgelenkskontrakturen.

Zeitschr. für ärztl. Fortbildung. 1909. Nr. 5.

R. bespricht zunächst die unangenehmen Folgen, die die Adduktion- und Flexionskontrakturen, wie wir sie meist nach Hüftgelenksentzündungen sich entwickeln sehen, mit sich bringen und rät deshalb, immer danach zu streben, das Gegenteil dieser zu erreichen, nämlich die Abduktions-Flexionskontrakturen, bei denen der Patient zwar mit etwas schräg gestelltem Becken, aber ohne

Digitized by Google
Original from UNIVERSITY OF MICHIGAN
Generated on 2019-06-08 18:09 GMT / http://hdl.handle.net/2027/mdp.39015073447636
Public Domain in the United States, Google-digitized / http://www.hathitrust.org/access_use#pd-us-google

Höhenschwankung des Rumpfes, ohne Sohlenerhöhung gehen kann. In einer Reihe von Fällen wird die bei diesen Stellungen vorhandene funktionelle Verlängerung des Beines noch kompensiert durch eine reelle Verkürzung, die aus der eventuellen Knochenzerstörung, Pfannenwanderung und Wachstumshemmung resultiert. Bei Adduktionskontrakturen, die sich bereits als absolut feste Ankylosen erweisen, rät R. zur subtrochanteren Osteotomie bezw. zur schrägen Durchmeisselung des Oberschenkels, wenn beträchtliche reelle Verkürzungen vorhanden sind. **Blencke-Magdeburg.**

65) **Haldenwang.** Ueber echte Schenkelhalsfrakturen im kindlichen und jugendlichen Alter.

Diss. Tübingen. 1908.

H. hat in seiner Dissertation die in der Litteratur bekannt gewordenen Fälle von echten Schenkelhalsbrüchen im kindlichen und jugendlichen Alter gesammelt und kritisch gesichtet, jedoch nur alle die, bei denen die Diagnose durch Röntgenbild oder Operation sicher festgestellt wurde. Diesen Fällen reiht er dann noch zwei weitere aus der v. Brunsschen Klinik an, die bei einem 7- und 11jährigen Mädchen zur Beobachtung kamen. Als dritten Fall führt er dann noch den eines 4jährigen Mädchens an, bei dem es sich um eine totale Loslösung des Schenkelkopfes mit Hängenbleiben eines spornartigen Stückes aus der unteren Halskortikalis handelte. Diese Fälle will H. aber nicht zu den eigentlichen Schenkelhalsfrakturen gerechnet wissen, da die Epiphysenlinie den grösseren Teil der Bruchfläche einnimmt, sondern eher zu den traumatischen Epiphysenlösungen. — Auf Grund seiner Studien nimmt H. an, dass Schenkelhalsfrakturen im 2. Lebensjahrzehnt häufiger sind, als im ersten, dass die kompletten Frakturen des jugendlichen Schenkelhalses am häufigsten an seiner Basis vorkommen und nicht in der Nähe des Kopfes, weil sie hier eher zu Epiphysenlösungen führen werden, und dass die Ansicht, dass es sich hierbei zuerst um Infraktionen oder um eingekeilte Frakturen handle, nicht richtig ist, da in keinem Fall, der frisch zur Beobachtung gelangte, die Diagnose eine Infraktion ergab. In der Regel tritt Konsolidation ein, und eine sorgfältig durchgeführte Behandlung der noch frischen losen Fraktur verspricht günstige Aussicht auf eine Heilung in guter Stellung. **Blencke-Magdeburg.**

66) **Heinrich Haase.** Aplasie des Femur.

Wiener med. Wochenschr. Nr. 5.

Ein neugeborenes Kind, erblich nicht belastet, mit einem um

Digitized by Google
Original from UNIVERSITY OF MICHIGAN
Generated on 2019-06-08 18:09 GMT / http://hdl.handle.net/2027/mdp.39015073447636
Public Domain in the United States, Google-digitized / http://www.hathitrust.org/access_use#pd-us-google

vier Fünftel der Länge verkürzten Oberschenkel. Die Mutter hat in der Schwangerschaft einen Sturz erlitten. Verf. meint, dass das Trauma wohl in ursächliche Verbindung mit der Entwicklungshemmung des Femur zu bringen sei. Die vom Verf. angezogene Möglichkeit einer intrauterinen (amniotischen) Abschnürung scheint in diesem Falle weniger in Betracht zu kommen.

Spitzy-Graz.

67) **Alordu.** El vendaje-bloque de yeso para las fracturas del femur.

Revist. de Medic. y. Cirug. pract. de Madrid. Nr. 1061. v. 7. 2. 09.

Zur Behandlung der Oberschenkelfrakturen kleiner Kinder empfiehlt A. einen sog. Gips-Blockverband. Die Herstellung desselben geschieht in folgender Weise: Die Fraktur wird in Narkose reponiert und dann das Bein mit leicht gebeugtem Kniegelenk auf den Tisch gelegt. Hierauf wird aus 3 vorher zurechtgeschnittenen Pappdeckelstücken um das Bein herum eine Art Kasten gebildet. Dieser Kasten wird mit Gipsbrei ausgegossen und zwar so hoch, dass Fussrücken und Streckseite von Unter- und Oberschenkel frei bleiben. — Nach Trocknung des Gipsbreis ruht nun die Extremität in einer exakt passenden Mulde. — Der Vorteil dieses Verbandes besteht vor allen Dingen in der Möglichkeit einer exaten Reinhaltung des Verbandes; ausserdem können bei der täglich öfters notwendigen Reinigung gleichzeitig Knie- und Fussgelenk bewegt werden. — Der Verband ist auch billiger als der gewöhnliche Gipsbindenverband und kann mehrfach benutzt werden, wenn die Patienten ungefähr gleich alt sind. —

Stein-Wiesbaden.

68) **Naegeli** (Zürich). Ueber den operativen Ersatz des gelähmten Quadriceps femoris insbesondere durch Ueberpflanzung des Tractus ileotibialis.

Zeitschr. für orthop. Chir. XXI. Bd. 1.—3. H. S. 1.

Verf. bespricht zunächst die Aetiologie der Quadrizepslähmung, die recht verschiedenartig sein kann, bei der aber die spirale Kinderlähmung weitaus die grösste Rolle spielt. Dass ein Ausfall der Quadrizepsfunktion eine schwere Störung des Ganges bedeutet, liegt auf der Hand, ebenso aber auch, dass eine Muskelübertragung, die dem Pat. ein bewegliches Knie lässt und ihn von Apparat und Krücke unabhängig macht, den Vorzug verdient. Arthrodese des Gelenkes ist schliesslich der letzte Notbehelf. Massgebend für die Wahl des zu überpflanzenden Muskels ist erstens, dass er für die Funktion des Beines relativ unwichtig und zweitens geeignet ist.

Digitized by Google
Original from UNIVERSITY OF MICHIGAN
Generated on 2019-06-08 18:10 GMT / http://hdl.handle.net/2027/mdp.39015073447636
Public Domain in the United States, Google-digitized / http://www.hathitrust.org/access_use#pd-us-google

N. geht die Muskeln des Oberschenkels der Reihe nach von diesem Gesichtspunkt aus durch. In Betracht kommen wesentlich Sartorius und die Flexoren sowie der Traktus ileotibialis. N. berichtet über 11 Fälle, bei denen von Lüning und Schulthess die Ueberpflanzung dieses Zuges vorgenommen wurde. Es handelt sich um Uebertragung des kräftigen sehnigen Streifens, der in der Fascia lata als Fortsetzung des Tensor fasciae zum Knie herabzieht und sowie so schon als Hülfsstrecker des Kniegelenks fungiert. Der Streifen wird nach Möglichkeit isoliert, subfascial nach vorn verlagert und dort mit kräftigen Seidennähten auf der Quadrizepssehne und Patella festgenäht resp. mittels verlängerten Fäden mit dem Periost der Tuberositas tibiae in Verbindung gebracht. Das Hüftgelenk muss dabei etwas gebeugt, Kniegelenk gestreckt gehalten werden und es muss diese Stellung auch im Verbande konserviert bleiben. Die geschilderten Fälle ergaben ein gutes Resultat hinsichtlich des Ganges und der Extensionsfähigkeit im Kniegelenk.

Ottendorff-Hamburg-Altona.

69) **Petersen.** Ein Beitrag zur Langeschen Injektionsbehandlung bei Ischias.

Diss. Kiel. 1908.

P. berichtet über die Erfolge, die mit der Langeschen Injektionsbehandlung in der Kieler med. Klinik erzielt wurden. Es handelte sich um 44 Fälle; 28 mal wurde eine, 11 mal zwei, 2 mal drei, 2 mal vier und einmal sogar fünf Injektionen gemacht, im ganzen also 69 Injektionen, ohne dass auch nur ein einziger übler Zufall beobachtet wurde. Meist wurde an der typischen Stelle injiziert, nur zweimal am unteren Glutaealrand und dreimal in den Nervus peroneus, um die nach einer oder mehreren Injektionen im Gebiete dieser Nerven zurückgebliebenen Schmerzen zu beseitigen. Von den 44 Patienten wurden 28 geheilt, 12 wesentlich gebessert, während in 4 Fällen jeder Erfolg ausblieb. Diese Fälle waren aber nach P.'s Ansicht ungeeignet und können demnach auf die Bewertung der Methode keinen Einfluss haben. Verf. veranstaltete dann eine Umfrage und erhielt von 27 Patienten über ihren späteren Zustand Nachrichten. Bei fünf von diesen hatte sich später nach 1—15 Monaten nach der Entlassung ein Rezidiv eingestellt. Von den 28 geheilten Fällen wurden 13 sofort geheilt, während bei fünf noch leichte Beschwerden zurückblieben, die auf die gewöhnliche Therapie hin bald verschwanden. In 10 Fällen brachte erst die zweite Injektion vollständige Heilung. Unter diesen 28 Patienten waren

Digitized by Google
Original from UNIVERSITY OF MICHIGAN
Generated on 2019-06-08 18:10 GMT / http://hdl.handle.net/2027/mdp.39015073447636
Public Domain in the United States, Google-digitized / http://www.hathitrust.org/access_use#pd-us-google

9 mit Skoliose und Rückenschmerzen, fünf sogar mit Atrophie der Beinmuskulatur. Die Skoliose glich sich meist sofort nach der Injektion vollkommen wieder aus. **Blencke**-Magdeburg.

70) **H. Finsterer.** Zur Kenntnis der Luxation der Patella.

Bruns Beiträge zur klin. Chir. Bd. 62. H. 2. p. 453.

An der Hand von 4 Fällen aus der Grazer chirurg. Klinik bespricht F. in ausführlicher Arbeit die verschiedenen Arten der Luxation der Patella. Er teilt sie nach der Aetiologie ein in angeborene und erworbene, letztere wieder in traumatische und pathologische. Allen gemeinsam ist, dass sie zu sog. habituellen Luxationen werden können, wobei Verf. den Begriff habituell so gefasst haben will, dass die Luxation bei jeder Beugung oder Streckung auftritt. Die Aetiologie und der Entstehungsmechanismus jeder einzelnen Art der Luxation werden genau gesprochen, desgleichen die Symptomatologie, wovon ausser der Verschiebung der Patella an die falsche Stelle, Zerreissung der medialen Kapsel und das Musc. vastus medialis bei den frischen traumatischen, Genu valgum, Kapselschlaffheit und Veränderung des Condyl. lateral. bei den habituellen die häufigsten sind. Therapeutisch genügt bei den traumatischen die Reposition, bei den rezidivierenden Formen meist das Tragen von Apparaten. Bei der habituellen Luxation wird meist operative Behandlung (Osteotomie, Kapselplastik, Sehnentransplantation u. a.) nötig. Verf. gibt ausführliche Besprechung der verschiedenen Methoden. **Balsch**-Heidelberg.

71) **Staffel** (Wiesbaden). Ueber Distorsio genu.

Zeitschr. f. orthop. Chir. XXI. Bd., 1.—3. H., S. 47.

St. weist darauf hin, dass das wichtigste Symptom der Kniedistorsion nicht die Gelenkaffektion selbst, sondern die begleitende Atrophie des Quadrizeps ist, da diese den Gang des Patienten weitaus mehr beeinflusst als Schwellung und Schmerzhaftigkeit des Kniegelenks. Die Behandlung hat deshalb auch ihr Hauptaugenmerk auf die Stärkung des atrophischen Muskels zu richten, zu welchem Zwecke St. Bäder, Faradisation und vor allem Massage nebst medikomechanischen Uebungen empfiehlt.

Ottendorff-Hamburg-Altona.

72) **Batut** (Marsaille). Arthrites blennorrhagiques suppurées du genou. (Eitrige gonnorrhoische Entzündungen des Kniegelenks.)

Annales de chir. et d'orthop. Bd. 21. H. 12. S. 368.

B. berichtet über zwei Fälle von gonnorrhoischer Entzündung

Digitized by Google
Original from UNIVERSITY OF MICHIGAN
Generated on 2019-06-08 18:10 GMT / http://hdl.handle.net/2027/mdp.39015073447636
Public Domain in the United States, Google-digitized / http://www.hathitrust.org/access_use#pd-us-google

des Kniegelenks, die mit hohem Fieber einhergingen und deren Punktion serös eitriges Exsudat ergab. Nach Inzision des oberen Recessus des Kniegelenks und Drainage auf mehrere Wochen erfolgte Ausheilung des Prozesses, in dem einen Falle mit Ankylose in leichter Beugestellung, im anderen mit leidlicher Beweglichkeit.

Ottendorff-Hamburg-Altona.

73) **Siegmund** (Berlin-Wilmersdorf). Eine ungewöhnliche Verkrümmung und Versteifung im Knie, durch Operation geheilt.

Berl. klin. Wochenschr. 1909. Nr. 1, p. 19.

Verf. beschreibt einen Fall von Kniegelenksresektion, der sekundär infolge der Beschäftigung des Patienten in Winkelstellung von 100° (Spitze lateral) heilte. Die Verkürzung des Beines betrug 11 cm und verursachte neben der fehlerhaften Stellung starke Beschwerden beim Gehen. Das Kniegelenk war vollkommen fest. Die Tibia war mit ihrer Kante nach oben gerichtet.

Eine Keilexzision am Unterschenkel wurde mit gutem Erfolg ausgeführt. Die Verkürzung des Beines dadurch nicht verstärkt

3 Bilder begleiten den Text und illustrieren aufs Anschaulichste die Krankengeschichte. **Manhold**-Heidelberg.

74) **A. Challier** (Lyon). Résultat éloigné (après 14 ans) d'une resection du genou maintenue au moyen de l'appareil à prothèse externe de Jaboulay.

Revue d'orthop. 1909. Nr. 2, p. 153.

Dem jetzt 27jährigen Mann wurde vor 14 Jahren wegen Tuberkulose das Kniegelenk reseziert. Die resezierten Femur- und Tibiaenden wurden mittels einer mit Nägeln versehenen Klammer (Jaboulay) in der richtigen Lage gehalten. Nach 48 Tagen wurde der Apparat entfernt. Der Mann konnte dann — wie auch jetzt noch — das schwierige Geschäft eines Packträgers versehen. Das resezierte Bein ist um 3,5 cm verkürzt, sonst aber gerade geblieben.— Jetzt hat Jaboulay an Stelle der Nägel lange Flügelschrauben gesetzt, die ausserhalb der Wunde durch eine gemeinsame Schiene verbunden sind. Ch. empfiehlt diesen neuen Apparat nicht nur für Resektionen, sondern auch für frische irreponible Frakturen, Pseudarthrosen und komplizierte Frakturen. **Ewald**-Hamburg.

75) **E. Manhold** (Heidelberg). Ein Fall von keilförmigem Längsbruch am oberen Tibiaende.

Monatsschrift f. Unfallheilk. 1909. Nr. 4.

Bei einem Sprung vom Wagen wurde der Patientin das obere

Digitized by Google
Original from UNIVERSITY OF MICHIGAN
Generated on 2019-06-08 18:10 GMT / http://hdl.handle.net/2027/mdp.39015073447636
Public Domain in the United States, Google-digitized / http://www.hathitrust.org/access_use#pd-us-google

Ende des linken Schienbeins der Länge nach gespalten, so dass die beiden Eminentiae intercondyloideae auseinanderwichen und der Condylus fem. lat. sich wie ein Keil teilweise in die Lücke hinein lagerte. Das Resultat war eine dislocatio ad axin im Kniegelenk, genu valgum und erhebliche Versteifung. Die keilförmige Lücke ist, wie das Röntgenbild zeigt, mit Kallus ausgefüllt.

Ewald-Hamburg.

76) **Bilhaut** (Paris). Hypertrophie des malleoles externes chez un jeune homme de dix-huit ans. (Hypertrophie der Malleoli ext. bei einem 18jährigen jungen Manne.)

Annales de chir. et d'orthop. Bd. 22. H. 12. S. 353.

B. beobachtete bei einem jungen Manne eine Hypertrophie der äusseren Malleolen, die sich ohne nachweisbare Ursache in ca. 6 Monaten entwickelt hatte. Die Verdickung war veranlasst durch Apposition neugebildeten Knochengewebes. Aetiologisch war weder durch die Anamnese noch durch die Untersuchung etwas nachzuweisen. Therapeutisch liess sich durch Salzbäder eine Abnahme der Verdickung herbeiführen, wie durch Röntgenuntersuchung festgestellt wurde. **Ottendorff**-Hamburg-Altona.

77) **Cifuentes.** Amputación osteoplastica de la pierna.

Revista Clinica de Madrid. Bd. I, Nr. 3 v. 1. II. 09.

Mitteilung einer Krankengeschichte eines 53jähr. Patienten mit Fungus des Fussgelenkes, bei dem C. mit sehr gutem funktionellen Erfolge eine osteoplastische Amputation im unteren Drittel des Unterschenkels ausführte. **Stein**-Wiesbaden.

Istituto Ortopedico Rizzoli in Bologna.

San Michele in Bosco.

Preis-Ausschreibung.

Zweite Bekanntmachung.

Seit dem 1. Januar steht der Konkurs zum Preise Humbert I. offen.

Dieser Preis von L. 3,500 wird nach dem Beschlusse des Provinzialrates von Bologna zugeteilt: „Dem besten Werke oder der besten Erfindung auf orthopädischem Gebiete."

Digitized by Google
Original from UNIVERSITY OF MICHIGAN
Generated on 2019-06-08 18:10 GMT / http://hdl.handle.net/2027/mdp.39015073447636
Public Domain in the United States, Google-digitized / http://www.hathitrust.org/access_use#pd-us-google

An diesem Konkurse können sowohl italienische als ausländische Aerzte teilnehmen.

Die Konkurs- und Preiszuteilungsbestimmungen sind in einem besonderen Reglement enthalten, das auf Wunsch zugeschickt wird.

Die Teilnahme an dem Konkurse muss dem Präses des Istituto Rizzoli in Bologna gemeldet werden.

Der Konkurs wird am 31. Dezember 1909 geschlossen.

Bologna, 1. Juli 1909.

Der Präses: Avv. **G. Bacchelli.**

Inhalt: Referate: 1) **Peusquens,** Sirenenbildung. — 2) **v. Oeynhausen,** Thoracopagus tetrabrachius. — 3) **Brandenberg,** Missbildung und Heredität. — 4) **Tischer,** Erworbene Elefantiasis. — 5) **Wentzell,** Astasie und Abasie. — 6) **Kehrer,** Hereditäre Muskelatrophie. — 7) **Sachs,** Poliomyelitis. — 8) **Jones,** Kinderlähmung. — 9) **Aberle,** Sehnentransplantation. — 10) **Bradford** und **Soutter,** Paralysis im Kindesalter. — 11) **Mayer,** Kinderlähmungen. — 12) **Rohde,** Entbindungslähmungen. — 13) **Ortloff,** Bleilähmung. — 14) **Taylor,** Nervenvereinigung. — 15) **Sherrin,** Nervenverletzungen. — 16) **Preiser,** Gelenkentzündungen des Säuglingsalters. — 17) **Rallliet,** Pyarthritis. — 18) **Flessinger,** Gonorrhoische Pyarthritis. — 19) **Meyer,** Knochentuberkulose. — 20) **Jerusalem,** Kontrakturen und Ankylosen. — 21) **Martin,** Massagebehandlung. — 22) **Beck,** Verhütung von Fistelgängen. — 23) **Beck,** Vergiftung bei Bismuthpräparaten. — 24) **Goyanes,** Regionäre Anästhesie. — 25) **Langemak,** Beckenstütze. — 26) **Fischer,** Heilgymnastischer Universalapparat. — 27) **de la Torre,** Unfallversicherungsgesetz. — 28) **Hurtado,** Röntgenstrahlen. — 29) **Hoffmann,** Kompressionsfrakturen. — 30) **Hoffmann,** Frakturen der Lendenwirbelquerfortsätze. — 31) **Leguen,** Kompressionsfraktur. — 32) **von Assen,** Verletzung der Wirbelsäule. — 33) **Beever,** Hemiplegie. — 34) **Schurig,** Rachitische Residuen. — 35) **Härtel,** Rückgratsverkrümmungen bei Tieren. — 36) **Allison,** Scoliosis. — 37) **Prieto,** Skoliosebehandlung. — 38) **Schanz,** Skoliosebehandlung. — 39) **Barclay,** Wirbelsäulenentzündung. — 40) **Kirmisson,** Osteomyelitis vertebralis. — 41) **Packard,** Muskelrigidität nach Typhus. — 42) **Young,** Aktinomykose. — 43) **Rettig,** Caput obstipum musculare. — 44) **Léniez,** Angeborene Schulterluxation. — 45) **Thomas,** Schulterluxation. — 46) **Willmanns,** Habituelle Schultergelenksluxation. — 47) **Silver,** Lähmung der Schultermuskulatur. — 48) **Angel,** Traumen des Ellenbogens. — 49) **Hurtado,** Verletzungen der Ellenbogengelenksgegend. — 50) **Sayre,** Ischämische Muskelkontraktur. — 51) **Fischer,** Interkarpale Luxationsfraktur. — 52) **Finsterer,** Verrenkungen des Mondbeins. — 53) **Thiem,** Lockerung des Beckens. — 54) **Müller,** Pseudarthrosen. — 55) **Wollenberg,** Kongenitale Hüftgelenksverrenkung. — 56) **Le Damany,** Angeborene Hüftgelenksverrenkung. — 57) **Thilo,** Hüftgelenksverrenkung. — 58) **Redard** und **Badin,** Kongenitale Hüftgelenksverrenkung. — 59) **Damany,** Angeborene Hüftluxation. — 60) **Ortega,** Unblutige Einrenkung. — 61) **Hernando,** Hüftgelenksluxation. — 62) **König,** Hüftgelenksresektion. — 63) **Nohl,** Hüfterkrankung. — 64) **Rosenkranz,** Hüftgelenkskontrakturen. — 65) **Haidenwang,** Schenkelhalsfraktur. — 66) **Haase,** Aplasie des Femur. — 67) **Alorda,** Oberschenkelfraktur. — 68) **Naegeli,** Gelähmter Quadriceps femoris. — 69) **Petersen,** Langesche Injektionsbehandlung bei Ischias. — 70) **Finsterer,** Patellaluxation. — 71) **Staffel,** Distorsio genu. — 72) **Batut,** Kniegelenksentzündungen. — 73) **Siegmund,** Knieverkrümmung. — 74) **Challier,** Kniegelenksresektion. — 75) **Manhold,** Längsbruch der Tibia. — 76) **Bilhaut,** Hypertrophie der Malleoli. — 77) **Cifuentes,** Fungus des Fussgelenkes.

Tagesnachrichten: Preis-Ausschreibung des „Istituto Ortopedico Rizzoli".

Originalmitteilungen, Monographien und Separatabdrücke wolle man an Prof. Dr. **O. Vulpius** in Heidelberg, Luisenstr. 1—3, oder an die Verlagsbuchhandlung **S. Karger** in Berlin NW 6, Karlstr. 15, einsenden.

Digitized by Google

Original from UNIVERSITY OF MICHIGAN

Generated on 2019-06-08 18:10 GMT / http://hdl.handle.net/2027/mdp.39015073447636
Public Domain in the United States, Google-digitized / http://www.hathitrust.org/access_use#pd-us-google

Zentralblatt
für
Chirurgische und mechanische Orthopädie
einschliesslich der gesamten Heilgymnastik und Massage.

Redigiert von
Prof. Dr. O. Vulpius
in Heidelberg.

Verlag von
S. Karger in Berlin
NW., Karlstrasse 15.

Monatlich erscheint ein Heft im Umfang von 48 Seiten. Preis des Jahrgangs Mk. 15,—. Zu beziehen durch die Post und durch alle Buchhandlungen des In- und Auslandes.

Bd. III. **September 1909.** **Heft 9.**

Gerard Monod. Les scolioses.

Essai de pathogénie. Mit 54 Abbildungen. Paris 1909. A. Maloine.

Das Buch fasst Alles zusammen, was die letzte Zeit an neuen Gesichtspunkten für die Pathogenese der Skoliose gebracht hat. Verf. fügt eigene experimentelle, anatomische und klinische Untersuchungen (Untersuchung an 3000 Schulkindern) hinzu. Wesentlich Neues wird für den deutschen Leser nicht geboten. **Vulpius**-Heidelberg.

Bockenheimer. Leitfaden der Frakturen-Behandlung für prakt. Ärzte und Studierende.

Mit 280 Textabbildungen. Stuttgart 1909. F. Enke. Preis 8,40 Mk.

Das Buch, den Manen E. v. Bergmanns gewidmet und mit einem sprechend ähnlichen Bildnis desselben geziert, ist ein Leitfaden, von dem man nur wünschen kann, dass jeder angehende Arzt sich von ihm leiten lasse. Viel Unglück, Schädigung von Patient wie Arzt, könnte dadurch vermieden werden.

In mustergültiger Knappheit und Klarheit gibt der allgemeine wie der spezielle Teil goldene Regeln und das Kleinste nicht übersehende Ratschläge. Die zahlreichen Illustrationen ergänzen die Anschaulichkeit aufs Glücklichste. **Vulpius**-Heidelberg.

L. Bruns (Hannover). Die Geschwülste des Nervensystems.

Zweite, gänzlich umgearbeitete Auflage mit 64 Abbildungen im Text. Berlin 1908. S. Karger.

Das bekannte Buch ist in der neuen Auflage ein stattliches umfassendes Werk geworden. Den Orthopäden interessiert hauptsäch-

Digitized by Google
Original from UNIVERSITY OF MICHIGAN
Generated on 2019-06-08 18:10 GMT / http://hdl.handle.net/2027/mdp.39015073447636
Public Domain in the United States, Google-digitized / http://www.hathitrust.org/access_use#pd-us-google

lich das rasch angewachsene Kapitel über vertebrale und intravertebrale Tumoren, in welchem er sich über den heutigen Stand der chirurgischen aktuellen Fragen auf diesem Gebiet vorzüglich orientieren kann.

Die sorgfältigen Literaturnachweise erleichtern ihm das Spezialstudium.

Vulpius - Heidelberg.

H. Arnsperger (Heidelberg). Die Röntgenuntersuchung der Brustorgane und ihre Ergebnisse für Physiologie und Pathologie.

Mit 34 Abbildungen und 27 Tafeln. Leipzig 1909. F. C. Vogel. Pr. 12 Mk.

Verf., der in glücklicher Ergänzung die Kenntnisse des erfahrenen inneren Klinikers und des Röntgenologen vereinigt, legt in dem wertvollen und vorzüglich illustrierten Buch den heutigen Stand unseres Wissens und Könnens auf dem Gebiet der Röntgenuntersuchung der Brustorgane nieder. Den Orthopäden interessieren in dem überaus gewissenhaft geschriebenen, von Krehl mit einem Geleitwort versehenen Werk namentlich die Untersuchungen und Röntgendarstellungen der normalen und pathologischen Wirbelsäule bezw. der Rippen. Die beigegebenen Tafeln geben ausgezeichnete Röntgenreproduktionen, denen die betr. Krankengeschichten vorangestellt werden.

Vulpius - Heidelberg.

Riebel (Berlin). Ueber die chronische ankylosierende Entzündung der Wirbelsäule.

Berliner Klinik. Heft 251.

R. hat 2 derartige Fälle bei Offizieren durch lange Zeit beobachtet, bei einem im Anschluss an rheumatische Schädlichkeiten während des Feldzuges, bei dem andern nach Trauma.

Er sucht inbesondere die Frage zu klären, ob es sich um ein abgrenzbares Krankheitsbild handelt oder um eine Form der Arthritis deformans, und kommt zu dem Ergebnis, dass es sich um zwei wesensverschiedene Affektionen handelt.

Dagegen ist er der Ansicht, dass der Bechterewsche und der Strümpell-Mariesche Typus nicht besondere Krankheiten, sondern verschiedene Stadien des gleichen Leidens darstellen.

Vulpius - Heidelberg.

P. Sourdat. Étude radiographique de la hanche coxalgique.

Mit 97 Abbildungen im Text und 8 Tafeln. Paris 1909. G. Jacques.

S. hat 250 Röntgenbilder koxitischer Kinder in den verschiedensten Stadien genau geprüft. Auf Grund seiner Untersuchungen kommt er zu einigen recht wichtigen Ergebnissen:

Digitized by Google
Original from UNIVERSITY OF MICHIGAN
Generated on 2019-06-08 18:11 GMT / http://hdl.handle.net/2027/mdp.39015073447636
Public Domain in the United States, Google-digitized / http://www.hathitrust.org/access_use#pd-us-google

Die Röntgenaufnahme ist bei Koxitis unerlässlich. In frühen Initialstadien lässt sie allerdings im Stich, die ersten radiographischen Symptome treten erst nach den klinischen Symptomen in Erscheinung.

In späteren Stadien hat das Röntgenbild Bedeutung für die Beurteilung der Prognose. Von grösster Wichtigkeit ist die Radiographie für die Lokalisierung parartikulärer Herde.

Der wirkliche Zustand des Gelenkes ist gewöhnlich schlimmer, als ihn das Röntgenbild anzeigt. Es ist nötig dies zu wissen wegen des Entschlusses zum operativen Vorgehen. **Vulpius** - Heidelberg.

1) **Ch. van Nieuwenhuyse** (Brüssel). Notes sur la création d'un service d'orthopédie complet dans les hôpitaux.

La revue médico-sociale. 1909. Nr. 1, p. 2.

Um den in mancher Beziehung unzweckmässigen Weg über den Bandagisten zu vermeiden, hat man an der chirurgischen Universitätsklinik in Brüssel ein nachahmenswertes Verfahren eingeschlagen: man hat in der Klinik selbst eine Werkstatt eingerichtet, wo die Mechaniker unter ärztlicher Leitung und zu einem mässigen Preise die Apparate herstellen. **Ewald** - Hamburg.

2) **P. Redard** und **P. v. Badin** (Paris). Forme rare d'hypertrophie congénitale partielle.

Revue d'orthop. 1908. Nr. 6, p. 559.

Der 10jähr. Junge hatte schon bei seiner Geburt ein grösseres und dickeres rechtes Bein, ausserdem angiomatöse Naevi an der rechten Gesässhälfte und Wade. Der Grössenunterschied nahm mit den Jahren immer mehr zu, auch bildeten sich variköse Veneneerweiterungen am ganzen Bein heraus. — Das Kind ist geistig und körperlich etwas zurückgeblieben. Das rechte Bein ist 6,5 cm länger als das linke, der Umfang der rechten Wade um 4 cm dicker. Auf dem Röntgenbilde ist erkennbar, dass namentlich die Epiphysengegenden der Unterschenkelknochen verdickt und verlängert sind. Es besteht eine statische linkskonvexe Totalskoliose. — Es handelt sich also um den seltenen Fall einer partiellen kongenitalen Hypertrophie der rechten unteren Extremität mit Ausnahme des Vorderfusses. Behandlung: Kompression mittels elastischer Binde, wovon sich Verf. einen guten Erfolg versprechen. **Ewald** - Hamburg.

3) **R. Horand** (Lyon). Vision de squelette d'un corps diaphanisé.

Revue d'orthop. 1908. Nr. 6, p. 535.

H. hat Foeten verschiedenen Alters nach dem Verfahren von

Digitized by Google
Original from UNIVERSITY OF MICHIGAN
Generated on 2019-06-08 18:11 GMT / http://hdl.handle.net/2027/mdp.39015073447636
Public Domain in the United States, Google-digitized / http://www.hathitrust.org/access_use#pd-us-google

Schultze (Würzburg) durchsichtig gemacht (Alkohol, 4%ige Pottaschenlösung, 50% Glyzerinwasser, schliesslich reines Glyzerin. (Bei über 6 Monate alten Foeten stellt sich das Verfahren noch schwieriger dar.) Da die Weichteile durchscheinend geworden sind, kann man die Knochen des Foetus deutlicher erkennen als auf dem Röntgenbild. — Uns interessiert hauptsächlich das Auftreten der Verknöcherungen während des intrauterinen Lebens. Einige Daten seien vermerkt: Es beginnt zu verknöchern: die Klavikula am 30.—35. Tag, der Unterkiefer am 35. Tag, der Oberkiefer am 40., Femur und Humerus am 42., Radius und Tibia am 44., Ulna und Fibula am 49., Skapula am 50., Rippen am 55.—56., Metatarsalia am 58., die 3 Knochenzentren der Wirbel am 60., Kalkaneus am 75, Fussphalangen am 83., Beckenknochen am 86., Metakarpalia und Phalangen der Hand am 90., Os ischii und Sternum am 105., Sakrum am 120. Tag. Bei Foeten von über 100 Tagen erschwert das dann auftretende Fett die Durchsichtigkeit sehr.

Ewald - Hamburg.

4) **J. Riedinger** (Würzburg). Experimentelle Untersuchungen über traumatische Epiphysentrennung.

Arch. f. Orth., Mechanotherapie u. Unfallchir. 1909. Bd. VII, 2 u. 3.

de Paoli (1882) erzeugte unblutig bei 2—4 Monate altem Kaninchen Absprengungen der Epiphysen am unteren Ende der Tibia und nahm Untersuchungen in bestimmten Abschnitten vor. An 3 Präparaten konnte er schon vom 16.—20. Tage ab ausser einer leichten Verdickung des Knochenendes nichts finden. Am Knorpel war keine Abweichung vom Normalen zu erkennen. Zoppi (1901) durchtrennte den Intermediärknorpel und fand, dass die Heilung durch Neubildung von Knorpel innerhalb mehrerer Tage bis zur restitutio ad integrum erfolgt; schon am 10. Tage waren mikroskopisch keine Veränderungen mehr nachweisbar. Wenn diese Befunde auch nicht auf den Menschen übertragen werden können, so beweisen sie doch, dass einfache Verletzungen des Intermediärknorpels ohne Beeinträchtigung seiner Lebensfähigkeit in kurzer Zeit zur Abheilung gelangen können.

Wachstumsstörungen bei den traumatischen Epiphysenlösungen sind häufig beobachtet worden (Vogt, Bruns, Roland [unter 700 Fällen 56mal]). Andererseits heilen die Epiphysenlösungen (manchmal mit suprakondylären Diaphysenbrüchen verbunden), die zur Korrektion des genu valgum vorgenommen werden, fast ausnahmslos glatt und ohne Verkürzung (Reiner, Panzeri, Codivilla).

Digitized by Google
Original from UNIVERSITY OF MICHIGAN
Generated on 2019-06-08 18:10 GMT / http://hdl.handle.net/2027/mdp.39015073447636
Public Domain in the United States, Google-digitized / http://www.hathitrust.org/access_use#pd-us-google

Die Versuche, die R. an Kaninchen vornahm (s. Nakahara), führten zu folgenden Resultaten: Zunächst sieht man einige Tage nach der Operation (Durchtrennung der unteren Ulnaepiphyse mit scharfem Meissel) Wucherungen vom Periost und Perichondrium, sowie vom Mark ausgehend, gleichzeitig werden osteoide Massen abgelagert und vom 6.—9. Tag ab zeigt sich eine Knorpelproliferation. So kommt es zum Schluss des Defekts in 28 Tagen. In der Epiphyse kann es zur Auflösung des Knochens und Bildung einer neuen Ossifikationslinie kommen. — Die unregelmässige Anordnung der Knorpel- und Osteoidwucherungen erinnert rein äusserlich an das Bild der Rachitis. Schlussfolgerung aus den Untersuchungen: eine Schädigung durch Epiphyseolyse und Epiphyseotomie ist zwar nicht ausgeschlossen, trotzdem braucht man gegen ihre Ausführung keine grossen Bedenken zu haben, wenn nur glatte Heilung ohne Verschiebung eintritt. Bei frühzeitiger Verknöcherung der Epiphysenlinie sind Wachstumsstörungen immer zu erwarten.

Ewald-Hamburg.

5) **Fritz König** (Altona). Die späteren Schicksale difform geheilter Knochenbrüche, besonders bei Kindern.

Archiv für klin. Chir. 1908. 85. Bd., 1. H., p. 187.

Bei Erwachsenen sind nach Jahren noch die Formen der dislozierten Frakturenden auf Röntgenbildern zu sehen, bei Kindern findet ein vollkommenes Abschleifen statt, der Kallus gleicht die Unebenheiten aus, der ausser Funktion gesetzte Knochenteil wird nicht nur durch Resorption verkleinert, sondern er bleibt auch in Dicken- wie in Längenwachstum zurück auf Kosten des lebhafter wachsenden Teiles, der die Funktion des alten übernommen hat.

Bei Kindern ist selbst eine Kommunikation der Markhöhlen der Frakturenden zu sehen, wenn auch die quergebrochenen Frakturenden seitlich und in der Längsrichtung nebeneinander verschoben worden waren.

Blutige Reposition der Frakturen bei Kindern rät K. nur vorzunehmen, wenn es sich um intraartikuläre Absprengungen handelt. Funktionell heilen Frakturen im kindlichen Alter meist gut. Wichtig ist, von Anfang an unblutig jede Dislokation zu vermeiden.

Manhold-Berlin.

6) **Symes Thompson.** Two cases of hypertrophic pulmonary osteo-arthritis.

Lancet. 6. Febr. 1909.

Beschreibung zweier Fälle von chronischer Entzündung der

Digitized by Google
Original from UNIVERSITY OF MICHIGAN
Generated on 2019-06-08 18:10 GMT / http://hdl.handle.net/2027/mdp.39015073447636
Public Domain in the United States, Google-digitized / http://www.hathitrust.org/access_use#pd-us-google

Knochen sämtlicher Extremitäten bei Lungenerkrankung. (Empyem, Pneumonia tbc?) schmerzhafte Schwellung der Arme und Unterschenkel, distal zunehmend. Bei dem einen Fall trat bei Eröffnung des Empyems, bei dem 2. bei erfolgreicher Behandlung der ? tbc. Pneumonie sofortige auffallende Besserung der Extremitäten-Schmerzen und Schwellungen auf. Radiographisch wurden periostale entzündliche Auflagerungen auf tibia, radius, ulna und den Metakarpen festgestellt. **Mosenthal** - Berlin.

7) **Iselin** (Basel). Wachstumshemmung infolge von Parathyreoidektomie bei Ratten.

Deutsche Zeitschr. f. Chir. 1908. 93. Bd., p. 494.

Unter Schonung der Schilddrüse gelang es J. bei Ratten die Epithelkörperchen zu entfernen. Es trat Hemmung der Entwicklung nicht nur an den Weichteilen ein, sondern am ganzen Knochensystem, vorzüglich an der Wirbelsäule, den Kniegelenken, am Kopf. Verbildungen der Knochen waren röntgenologisch nicht zu sehen.

Die Zähne wurden brüchig infolge mangelhafter Kalkablagerung im Dentin. **Manheld** - Berlin.

8) **Hochsinger.** Diagnostische Betrachtungen über einen Fall von Chondrodystrophia foetalis im Säuglingsalter.

Zentralbl. f. Kinderheilkunde. 1909. Nr. 2.

Die Chondrodystrophia beruht auf einer Hemmung der enchondralen Ossifikation an den Knorpelfugen bei ungestörtem periostalem Knochenwachstum. Beschreibung eines Falles mit ausgesprochener Mikromelie, der klinisch evtl. mit Rachitis, Myxödem und vor allem mit luetischen Affektionen Ähnlichkeit hat. Doch ist das Röntgenbild entscheidend: die Extremitätenknochen sind abnorm kurz, breit und sehr dicht gefügt. Die Diaphysenenden sind pilzartig verbreitert, eine Folge der besonders lebhaften periostalen Ossifikation. Die Knochenkerne der Epiphysen sind normal entwickelt. Im vorliegenden Falle sind auch die Rippen und das Schlüsselbein stark verkürzt. Der Kopf ist wie gewöhnlich auffallend gross.

Meyer - Heidelberg.

9) **Milner** (Leipzig). Historisches und Kritisches über Knochenzysten, Chondrome, fibröse Ostitis und ähnliche Leiden.

Deutsche Zeitschr. f. Chir. 1908. 93. Bd., p. 328.

Die Arbeit enthält einen Vergleich Virchowscher und anderer Autoren Theorien über Knochenzysten, Chondrome etc.

Digitized by Google
Original from UNIVERSITY OF MICHIGAN
Generated on 2019-06-08 18:10 GMT / http://hdl.handle.net/2027/mdp.39015073447636
Public Domain in the United States, Google-digitized / http://www.hathitrust.org/access_use#pd-us-google

und die Aufforderung an die Chirurgen, auf diesem Gebiete weitere Untersuchungen zur Klärung der Frage vorzunehmen.

Manhold - Berlin.

10) **v. Félegyházi** (Klausenburg). Beiträge zur Erklärung der Wirkungsweise der Bierschen Stauung im Granulationsgewebe fistulöser fungöser Herde.

Deutsche Zeitschr. f. Chir. 1908. 93. Bd., p. 459.

F. untersuchte histologisch tuberkulöse Gewebe, die der Saug- und Staubehandlung unterworfen wurden. Er konnte die Heilwirkung erklären als entstanden durch Kolliquation der kranken Gewebsteile einerseits und dadurch leichtere Resorbierbarkeit durch Phagocyten, andererseits durch Sklerosierung — Einkapselung der tuberkulösen Partien durch Bindegewebswälle.

Manhold - Berlin.

11) **J. A. Schabad** (St. Petersburg). Die Behandlung der Rachitis mit Leberthran, Phosphor und Kalk.

Zeitschr. für klin. Med. 68. Bd. 1.—2. H., p. 94.

Verf. teilt mehrere Versuchsreihen mit, die er über die Kalk- und Phosphorretention bei rachitischen Kindern anstellte bei Darreichung von Phosphorleberthran und Kalk. Die Resultate sind: wesentliche Steigerung der Kalk- und Phosphorretention bei Rachitischen durch Phosphorleberthran. Der Leberthran allein bewirkt schon eine Steigerung, Phosphorleberthran erhöht diese aber noch. Zusatz eines Kalkpräparates zu dem Phosphorleberthran (essigsaur. Kalk) ergab auch gute Retention dieses anorgan. Kalkes. Die Versuche sind für eine erfolgreiche Therapie der Rachitis von Bedeutung.

Baisch - Heidelberg.

12) **Brade** (Breslau). Die Codivillasche Operation zur Behandlung der Pseudarthrose.

Beitr. z. klin. Chir. 1909. 61. Bd. 2. H., p. 308.

Verf. beschreibt einen nach der Codivillaschen Methode mit nur Periosttransplantation behandelten Pseudarthrosenfall, der ein glänzendes Heilungsresultat aufwies.

Knochen mit Periost zusammen wurde schon häufig transplantiert, Periost allein nur selten. Durch die guten Resultate ist ein Beweis geliefert für die selbständige Lebens- und Entwicklungsfähigkeit des Periostes.

Manhold - Berlin.

Digitized by Google
Original from UNIVERSITY OF MICHIGAN
Generated on 2019-06-08 18:11 GMT / http://hdl.handle.net/2027/mdp.39015073447636
Public Domain in the United States, Google-digitized / http://www.hathitrust.org/access_use#pd-us-google

13) **C. F. Balley** (London). The treatment of chronic rheumatic and rheumatoid arthritis by radiant head and cataphoresis.

British medical Journal. 1909. Nr. 2505.

Verfasser bespricht an der Hand von 2 Krankengeschichten (Arthritis deformans und Arthritis rheumatica), seine Behandlungsmethoden, die er mit gutem Erfolge durchgeführt hat und die in Bestrahlung mit einer Projektionslampe (768 Kerzen) und nachfolgenden elektrischen lokalen ionisierten Salzbädern bestand. Das Hauptgewicht bei der Bestrahlung legt er auf die Art des Lichtes, das möglichst dem Sonnenlichtspektrum gleichkommen muss. Patient sitzt mit dem erkrankten Gelenk dicht vor der Lampe, ca. 20 Min., und bewegt sein Gelenk, daran schliesst sich sofort das Bad, z. B. eine Hand in 2% ionisierte Lithium jod.-Lösung, die andere mit Chlorammonium; notwendig ist ein Strom von ca. 30—70 millampère; unterstützt wird die Behandlung durch innerliche Darreichung der Salze. **Mosenthal**-Berlin.

14) **Vignard** u. **Mouriquand** (Lyon). Tuberculose diaphysaire spina ventosa des grands os longs.

Revue d'orth. 1908. 6. p. 481.

Verf. stellen die Literatur der Fälle von Diaphysentuberkulose der langen Röhrenknochen zusammen, die ganz nach Art einer spina ventosa, wie man sie alltäglich an den kleinen Röhrenknochen zu sehen bekommt, aufgetrieben sind. Mit aller Genauigkeit werden darauf Aetiologie, pathologische Anatomie, Symptome, Komplikationen, Prognose, Diagnose und Behandlung beschrieben, ohne dass irgendwo ein Unterschied von der gewöhnlichen Spina ventosa erkennbar ist. Zum Schluss fünf Krankengeschichten: Spina ventosa des unteren Radiusdrittels (2 Mal), der Ulna, der Klavikula, der Fibula. — Meist waren noch andere tuberkulöse Knochen- und Weichteilaffektionen gleichzeitig vorhanden. **Ewald**-Hamburg.

15) **A. Poncet** und **R. Leriche** (Lyon). Tuberculose inflammatoire à forme scléreuse.

Revue d'orthop. 1908. Nr. 6, p. 545.

Inhaltlich deckt sich die Arbeit durchaus mit den oftmals in den Versammlungen zu Lyon und Paris oder in den Zeitschriften vorgebrachten Anschauungen der Verfasser über den tuberkulösen Charakter chronischer Arthritiden, sowie Fascien- und Aponeurosenretraktionen (vergl. frühere Referate und Vereinsberichte).

Ewald-Hamburg.

Digitized by Google
Original from UNIVERSITY OF MICHIGAN
Generated on 2019-06-08 18:10 GMT / http://hdl.handle.net/2027/mdp.39015073447636
Public Domain in the United States, Google-digitized / http://www.hathitrust.org/access_use#pd-us-google

16) **L. Arnaud** (Lyon). Rhumatisme tuberculeux (Tuberculose inflammatoire, diffuse, sclérosante, du membre supérieur gauche).

Revue d'orthop. 1908. Nr. 6, p. 511.

Bei einem 31jährigen Manne, der in den Tropen Malaria überstanden hatte und später einen akuten multiplen Gelenkrheumatismus bekam, der nur sehr langsam und unter Nachschüben ausheilte, wurde vor einigen Monaten auch der linke Unterarm inkl. Hand ergriffen, die trotz Salicyl der Sitz folgender bleibender Deformität wurden: Die Hand stand rechtwinklig volarflektiert und proniert, die Finger waren im Grundgelenk hyperextendiert, der kleine Finger im I. Interphalangealgelenk rechtwinklig gebeugt. In dieser Stellung war völlige Versteifung eingetreten. Teilweise fanden sich auch Ellenbogen- und Schultergelenk versteift. Die entsprechenden Muskeln und Aponeurosen fühlte man verhärtet resp. als retrahierte Stränge. Da man an verschiedenen Stellen vergrösserte Drüsen, ausserdem eine tuberkulöse Epididymitis fand, da ferner die befallen gewesenen Gelenke die Tendenz zur Versteifung zeigten, so führt A., ein Schüler Poncets, den „Rheumatismus" und die Handgelenksdeformität auf eine entzündliche Tuberkulose zurück. — Die Versteifungen wurden in Narkose durch forcierte Manöver teilweise beseitigt. Resultat: zuerst enorme Schmerzen, später „begann der Pat. seine Finger zu bewegen, wie er es seit langer Zeit nicht vermocht hatte". (In welchem Grade dies der Fall war, erfahren wir nicht.) **Ewald**-Hamburg.

17) **E. Auffret** (Paris). La méthode de Mosetig dans le traitement des ostéomyélites chroniques.

Revue d'orth. 1908. 6. p. 523.

A. empfiehlt warm die Mosetigsche Jodoformplombierung von osteomyelitischen Höhlen und bespricht genau ihre Technik. Bei den 12 von ihm so behandelten Fällen ist allerdings nie — wie Mosetig es für seine Fälle behauptet — Heilung p. p. i. eingetreten, sondern die Plombe hat sich langsam mit der Neubildung des Knochens in 1—3 Monaten wieder ausgestossen. Im Verhältnis zu den jahrelang dauernden Fisteln ist diese Behandlungszeit aber noch kurz zu nennen. Die Plombierung soll man erst 3—4 Monate nach der akuten Osteomyelitis vornehmen (Gefahr des Rezidivs!) — Auch bei anderen chronischen Ostitiden (Tuberkulose, Syphilis, Typhus, Cysten, Parasiten) ist die Methode brauchbar. Dagegen versagt sie bei den tuberkulösen Gelenkleiden, und

Digitized by Google
Original from UNIVERSITY OF MICHIGAN
Generated on 2019-06-08 18:10 GMT / http://hdl.handle.net/2027/mdp.39015073447636
Public Domain in the United States, Google-digitized / http://www.hathitrust.org/access_use#pd-us-google

Mosetig hat seiner Methode sehr geschadet, als er sie anstatt der erprobten konservativen Behandlung empfahl.

Als Haupterfordernisse für ein gutes Gelingen stellt A. folgende Prinzipien auf: 1) breite Öffnung des Herdes und Entfernung alles Kranken, 2) Trocknen der Höhle durch Tamponade (oder mittels eines heissen oder kalten Luftstroms).

Ewald-Hamburg.

18) **Fr. Rosenbach** (Berlin). Zur Wismutbehandlung nach E. Beck.

Berliner klin. Wochenschr. 1909, 7, p. 299.

Von den Erfolgen der Behandlung tuberkulöser Fisteln mit Wismutinjektionen ist schon von verschiedenen Kliniken (Dollinger, Nidakovich, Ridlon und Blanchard) gutes berichtet worden. R. teilt 4 Fälle mit, von denen nur ein spondylitischer Senkungsabszess, der etwa 1½ Jahre lang fistulös war und vergeblich mit Jodoformglyzerin behandelt wurde, nach 4 Injektionen der Wismutpaste (45 gr und weniger) ausheilte. In einem zweiten Fall ähnlicher Art schloss sich die Fistel zwar, brach aber nach 7 Wochen wieder auf. Hier war jedenfalls der Knochenprozess noch nicht zur Ausheilung gelangt. In einem Fall von chronischem Pleuraempyem versagte die Paste völlig; Patient starb an myokarditischen Veränderungen. — In einem vierten Fall wurde das Wismut bei einem kalten Abszess, der nach einer Resektion wegen Koxitis aufgetreten war, elfmal (je 20—30 gr!) injiziert. Es trat eine schwere Stomatitis ulcerosa auf, dazu bestanden Kopfschmerzen. Die Fistel wurde sofort ausgespült, worauf die Stomatitis abheilte. Allerdings schloss sich nach 5 Monaten auch die Fistel.

Ewald-Hamburg.

19) **Caminiti.** Ricerche sperimentali sulla guarigione delle lesioni traumatiche dei muscoli e sulla rigenerazione muscolare.

Il Policlinico, Sez. chir. 1909, fasc. 1.

An der Verheilung der verschiedenartigen traumatischen Läsionen nehmen, wie Golgi nachwies, das Bindegewebe und das Muskelgewebe Anteil; am aktivsten ersteres, weniger das zweite. Während in dem ersten die Regenerationstätigkeit aktiv oder unverändert bis an das Ende fortdauert, kann bei dem zweiten dies in gleicher Weise bei den einfachen Läsionen der Fall sein, während bei ausgedehnteren und schwereren Läsionen sie sich in kurzer Zeit erschöpft, ohne einen Ersatz der durch das Trauma verlorenen Fasern zu erreichen.

Digitized by Google
Original from UNIVERSITY OF MICHIGAN
Generated on 2019-06-08 18:10 GMT / http://hdl.handle.net/2027/mdp.39015073447636
Public Domain in the United States, Google-digitized / http://www.hathitrust.org/access_use#pd-us-google

Der Prozess, durch den sich das gestreifte Muskelgewebe in diesen Fällen traumatischer Läsionen regeneriert, ist der der direkten Teilung, wie bereits viele Autoren annahmen. Die endgültige Reparation der scharfen linearen oder fast linearen Läsionen kann durch neue Muskelfasern geschehen, bei etwas beträchtlicheren Verlusten aber, namentlich bei ziemlich ausgedehnten Kontusionen, Quetschwunden und überhaupt bei sämtlichen Verletzungen, welche mit einem gewissen Muskelsubstanzverlust oder mit tiefgehenden Alterationen in einer grossen Anzahl von Fasern einhergehen, erfolgt die Reparation auf Kosten des Bindegewebes.

Buccheri-Palermo.

20) **Silberborth** (Karlsruhe). Ein Beitrag zur akuten Polymyositis.

Mediz. Klinik. 1908. Nr. 36, pag. 1377.

Selbständige multimuskuläre Erkrankungen werden selten beobachtet. S. beschreibt einen Fall, der sich durch Fieber, Beeinträchtigung des Allgemeinbefindens, schubweises Auftreten von Muskelschmerzen unter gleichzeitiger starrer Anschwellung der Haut und stecknadelkopfgrosse Purpuraflecke charakterisierte. Differentialdiagnostisch kam Trichinosis in Betracht, konnte aber ausgeschlossen werden. Die Prognose solcher Fälle ist oft ernst.

Therapeutisch kann man wenig tun. Natr. salicyl., Antipyrin, Jodnatrium, Priessnitzumschläge etc. wurden versucht. In unserem Falle, der in Heilung überging, wurden hohe Dosen (6 g pro die) von salicyls. Natron gegeben. Die bakterielle Untersuchung des Blutes ergab negatives Resultat.

Stoffel - Heidelberg.

21) **H. Kolaczek** (Tübingen). Ueber ein muskuläres Chondrolipom.

Beitr. z. klin. Chir. Bd. 61. Pag. 127.

Während Weichteilenchondrome in Organen, die in nachbarschaftlicher Beziehung zu Knorpelstücken stehen — Parotis, Hals (Kiemenbögen), Ohrläppchen, Respirationstraktus etc. — öfters beobachtet wurden, gehören Muskelenchondrome zu den Seltenheiten. Verf. konnte in der Literatur nur drei sichere Fälle finden.

Bei einer 53jährigen Frau fand sich dicht unterhalb der Leistenbeuge eine strausseneigrosse, harte Geschwulst. Der Tumor, der knolligen Bau zeigte, war, wie die Operation ergab, in der Adduktorenmuskulatur gelagert, ohne Zusammenhang mit Nachbargebilden (Knochen etc.). Die mikroskopische Untersuchung ergab typisches Fettgewebe und hyalines Knorpelgewebe. Beide Gewebs-

Digitized by Google
Original from UNIVERSITY OF MICHIGAN
Generated on 2019-06-08 18:10 GMT / http://hdl.handle.net/2027/mdp.39015073447636
Public Domain in the United States, Google-digitized / http://www.hathitrust.org/access_use#pd-us-google

arten waren immer isoliert in Nestern gelagert und von einer Bindegewebskapsel umschlossen, standen also nirgends in näherer Beziehung zu einander. Dagegen zeigten Binde- und Knorpelgewebe Uebergänge.

Da das Chondrom eine Geschwulst des jugendlichen Alters ist, so glaubt Verf. an eine heteroplastische Entstehungsweise des von ihm beobachteten Tumor, also an eine Entstehung der Knorpelgeschwulst aus dem inter- und intramuskulären Bindegewebe der Adduktoren.

Stoffel - Heidelberg.

22) **Ejnar Nyrop** (Kopenhagen). Om Anvendelsen af Skinnehylsterapparates ved Behandlingen af den spinale Börnelamhed.

Nordisk Tidsskrift for Terapi. 1909. Pag. 97—103.

Beschreibung der modernen Behandlung der spinalen Kinderlähmung. Die Sehnentransplantation hat nicht seine besondere Sympathie. Die Herstellung und Anwendung der Schienenhülsenapparate wird genau beschrieben. (Figuren.)

Panum -Kopenhagen.

23) **J. Hunkin** (San Francisco). A contribution to the subject of muscle transference with particular reference to operative technic.

Americ. journ. of orth. surg. 1908. Bd. VI, 2.

H. berichtet über seine Fälle von Quadrizepsersatz sowie über die Verbesserungen der Stellung und Funktion des Fusses. Hervorzuheben ist, dass niemals Halbierungen der Sehnen (auch nicht der Achillessehne) vorgenommen wurden. In einem Fall von Lähmung beider Beine bei einem fünfjährigen Mädchen wurde zur Verstärkung des Quadrizeps der rectus abdominis verwandt, und zwar gingen von ihm aus Seidenfäden unter dem Poupartschen Band weg durch die Scheide des rectus femoris bis zur Patella resp. zum tuberculum tibiae.

Von der Technik, die sich sonst nicht von der allgemein geübten unterscheidet, ist bemerkenswert, dass H. keine Esmarchsche Binde verwendet. Eine neue Vereinigungsmethode der Sehnen resp. der Sehne mit dem Periost mittels besonders befestigter Seidenfäden wird angegeben. — Von einigen 100 Nähten erfolgte nur einmal die Fadenausstossung 10 Wochen nach der Operation. — Mit den Resultaten der Ueberpflanzung ist H. zufrieden.

Ewald-Hamburg.

Digitized by Google
Original from UNIVERSITY OF MICHIGAN
Generated on 2019-06-08 18:10 GMT / http://hdl.handle.net/2027/mdp.39015073447636
Public Domain in the United States, Google-digitized / http://www.hathitrust.org/access_use#pd-us-google

24) **Delherm** (Paris). Behandlung der chirurgischen Muskelatrophien durch einen neuen elektrischen Apparat zur Erzeugung physiologischer Kontraktionen.

Zeitschr. für neuere physikal. Medizin. 1909. Nr. 1.

Der von Gaiffe angegebene Apparat ist bei allen Fällen indiziert, wo auch der faradische Strom angewandt wird: Reflex-Atrophien im Gefolge von Exsudaten, Atrophien nach Frakturen, Luxationen, sonstige Verletzungen etc. Der Apparat besteht im Prinzip aus einem Elektromagneten, welcher vor einem Dynamo hin- und heroszilliert. Je nach Stellung des Magneten entsteht im Dynamo ein Strom, der an Intensität zu- oder abnimmt. Der gelieferte Strom ist ondulatorisch oder sinusoidal mit verschiedener Intensität. Eine durch den Strom erzeugte Muskelkontraktion ist anfangs schwach, steigt allmählich zum Maximum, bleibt dort einen Augenblick bestehen und sinkt dann langsam wieder zum Nullpunkt zurück. Der Apparat ist infolge seiner mehr physiologischen Wirkung dem faradischen Strom nach Verf. Angaben weit überlegen.

Meyer-Heidelberg.

25) **M. Denncé** (Bordeaux). Contracture ischémique (Paralysie et contracture musculaire ischémique de Volkmann).

Revue d'orthop. 1909, 1. und 2., p. 1 und 97.

In Form einer breitangelegten Monographie wird alles zusammengestellt, was bezgl. des Krankheitsbildes, seiner Entstehungsmöglichkeiten, pathologischen Anatomie, Diagnose und Behandlung bisher in der Literatur mitgeteilt ist.

Wir können uns damit begnügen, D.'s persönliche Beobachtung zu referieren: ein 8jähriger Knabe bekam im Anschluss an einen Vorderarmbruch, der zu fest bandagiert wurde, eine typische Klauenhand, die im Hand- und in den Fingergelenken so gut wie unbeweglich war. D. verlängerte die Sehnen der Beugemuskeln und erreichte es durch Massage und Uebungen, dass der Junge 5 Monate nach der Operation die Hand und die Finger so gebrauchen konnte wie früher.

Bezgl. der Entstehung kommt D. auf Grund seiner Literaturstudien zu dem Schluss, dass die Ischämie die Koagulation des Myosins herbeiführt, einen Teil der Muskelfasern zerstört, einen Teil dagegen intakt lässt. Hinzutreten können nervöse Störungen, die teils durch die Ischämie selbst bedingt sind, teils erst durch die Muskelkontraktur zustande gekommen sind.

Digitized by Google
Original from UNIVERSITY OF MICHIGAN
Generated on 2019-06-08 18:10 GMT / http://hdl.handle.net/2027/mdp.39015073447636
Public Domain in the United States, Google-digitized / http://www.hathitrust.org/access_use#pd-us-google

Was die Behandlung anlangt, so wird zunächst auf die prophylaktischen Massnahmen hingewiesen, die geeignet sind, einer Kontraktur vorzubeugen. Dann wird die nicht operative Therapie (Schienen, Bandagen, Massage, Elektrisieren) besprochen, die sich jedoch nur für die leichteren Fälle eigne. In schwereren und der Schienenbehandlung trotzenden Fällen muss operativ vorgegangen werden: Kontinuitätsresektion der Unterarmknochen (mit Verschraubung [wegen Gefahr der Pseudarthrosenbildung]) oder Verlängerung der Beuger. D. legt Wert darauf, bei beiden Operationen keine Esmarchsche Binde zu gebrauchen. Mit beiden Operationen sind nahezu gleich gute Resultate zu erzielen. Eventuell kann ausserdem die Freilegung der Nerven (medianus) in Frage kommen. — 96 Krankengeschichten aus der Literatur. **Ewald**-Hamburg.

26) **P. Bernstein** (Berlin). Das Bruchband „Multiform".

Mediz. Klinik. 1908. Nr. 36, pag. 1381.

B. verlegt bei der Konstruktion seines Bruchbandes den Hauptwert auf die Verstellbarkeit der Pelotte, die den Lage- und Formveränderungen des Bruches Rechnung tragen soll. Bei „Multiform" sind alle Teile auswechselbar, ausserdem ist die Pelotte in ihrer Längs- und Querachse verstellbar. Die Materialien, aus denen das Bruchband hergestellt ist, werden durch Schweiss sehr wenig beeinflusst. **Stoffel**-Heidelberg.

27) **Scheuermann** (Kopenhagen). Ein aus Zentralnervengewebe bestehender Tumor sacralis congenitus.

Arch. f. klin. Chir. 1908. 88. Bd. 1. H. p. 310.

Verf. untersuchte ein 3 monatliches Kind mit angeborenem Sakraltumor, der exstirpiert werden musste, weil er schnell wuchs und zu bersten drohte. Die mikroskopische Untersuchung zeigte das Vorhandensein von fast ausschliesslich Gliazellmassen, wenig bi- oder multipolarer.

Die Stellung dieses Tumor ist in der Systematik keine sichere, er kann den Tumoren zugerechnet werden, die vom unteren Segment des Foetus ausgehen, aber auch eine zweite gesonderte Keimanlage repräsentieren.

Der Tumor verursachte dem Kind keinerlei Beschwerden — keinerlei Druckerscheinungen, Lähmungen.

Wenn ein Platzen, Gangränöswerden oder zu rasches Wachstum des Tumors nicht dazu auffordern, so sollte eine Exstirpation nicht vor dem Ende des 1. Lebensjahre vorgenommen werden.

Digitized by Google
Original from UNIVERSITY OF MICHIGAN
Generated on 2019-06-08 18:10 GMT / http://hdl.handle.net/2027/mdp.39015073447636
Public Domain in the United States, Google-digitized / http://www.hathitrust.org/access_use#pd-us-google

Die Operation kann gefährlich werden wegen Grösse der Schnittwunde, Eröffnung des Spinalkanals oder des Peritoneums.

Im beschriebenen Falle verlief der operative Eingriff ohne Komplikationen. **Manhold**-Heidelberg.

28) **Oehlecker** (Hamburg-Eppendorf). Eine kongenitale Verkrümmung der Wirbelsäule infolge Spaltung von Wirbelkörpern (Spina bifida anterior).

Beitr. zur klin. Chir. 1909. 61. Bd., 3. H., p. 570.

O. teilt einen sehr seltenen Fall von Spaltung der Wirbelkörper mit, der bei einem 6½jährigen Mädchen beobachtet wurde, welches wegen eines kyphoskoliotischen Gibbus in Behandlung kam. Subjektive Beschwerden waren nicht vorhanden. Die exakte Diagnose wurde erst durch das Röntgenbild gestellt, welches eine Spaltbildung an den unteren Halswirbeln und einem grossen Teil der Brustwirbel zeigte. Ferner waren Defekte an den betreffenden Wirbeln zu sehen und ein teilweises Auseinanderweichen der getrennten Wirbelkörperhälften.

Die Spina bifida anterior hat nichts mit der gewöhnlichen, der sp. bif. post. — Spaltung der Wirbelbogen — zu tun. Sie ist eine embryonale Hemmungsbildung aus der Zeit, wo die häutige Wirbelsäule anfängt, in die knorpelige überzugehen. Die Wirbelkörper haben eine unpaare Anlage.

Die im betreffenden Fall vorhandenen Defekte an den Wirbelkörpern sind auf Raummangel zurückzuführen.

Die Mutter gab an, im 3. Schwangerschaftsmonat ein Trauma des Leibes erlitten zu haben.

Beim Kind waren keinerlei Druckerscheinungen des Rückenmarkes von den Organen der Leibeshöhle zu konstatieren.

Die Therapie bestand in Verordnung eines Zelluloidkorsetts mit Jury-Mast. Von Zeit zu Zeit wird röntgenologisch kontrolliert, ob die Verbildung der Wirbelsäule zunimmt. **Manhold**-Berlin.

29) **De Munter** (Liège). Die Verkrümmungen der Wirbelsäule.

Scalpel et Liège médical. 21., 28. III. 1909.

Der Verfasser wirft einen Ueberblick auf die verschiedenen Verkrümmungen der Wirbelsäule. In diesen für Nicht-Orthopäden geschriebenen Seiten ist nur erwähnenswert, mit welchem Optimismus der Verfasser der Behandlung Wert beimisst, und ferner die Behauptung, dass nach der durch Gipsverbände bewirkten Korrektur keine Gymnastik angewendet werden soll. **Kaisin**-Floreffe.

Digitized by Google
Original from UNIVERSITY OF MICHIGAN
Generated on 2019-06-08 18:10 GMT / http://hdl.handle.net/2027/mdp.39015073447636
Public Domain in the United States, Google-digitized / http://www.hathitrust.org/access_use#pd-us-google

30) **Borchardt** und **Rothmann** (Berlin). Zur Kenntnis der Echinokokken der Wirbelsäule und des Rückenmarks.

Arch. f. klin. Chir. 1909. 88. Bd. 2. H. p. 328.

Die Verff. hatten Gelegenheit, einen der sehr seltenen Fälle von Wirbelsäulenechinokokkus zu beobachten und zu behandeln. Die Patientin, 46 Jahre alt, litt seit 20 Jahren an Rückenschmerzen. Vor 8 Jahren hatte sie eine linksseitige Rippenfellentzündung. Vor 6 Jahren wurde sie an einer Echinokokkengeschwulst am Rücken operiert.

Seit 4 Monaten stellten sich Kompressionserscheinungen des Rückenmarkes ein, krampfartige Zuckungen in den Beinen, spastische Lähmungen. An der Wirbelsäule war keine Deformität sichtbar.

Die Operation bestand in Inzision eines neben der Wirbelsäule gelegenen Echinokokkensackes, Exstirpation desselben, Laminektomie des 4.—7. Brustwirbels und Entfernung extradural gelegener Echinokokken.

Infolge schon vorher bestehender Lungenembolie trat Exitus ein.

Eigentliche Rückenmarksechinokokken gibt es nicht. Auch die Entwickelung in den Rückenmarkshäuten ist selten. Meist ist der primäre Sitz im Knochen, darauf erfolgt erst das Vordringen bis oder in den Wirbelkanal.

Die Diagnose auf Echin. d. Wirbelsäule ist nur zu stellen, wenn, entweder wie bei dem beschriebenen Fall schon früher eine Echinokokkengeschwulst entfernt worden ist, oder bei erfolgtem Durchbruch in den Duralsack bei etwa vorgenommener Lumbalpunktion konstatieren von Echinokokkenhaken und Bernsteinsäure im Punktat.

Die Prädilektionsstelle für Echinokokken an der Wirbelsäule sind die obere Brustwirbel- oder Lumbal- und Sakralwirbelgegend.

Lange bestehende Wirbelsäulenschmerzen können auch ein Anhaltspunkt für die Diagnose Echinokokken sein, wenn eine anderweitige Ätiologie der Schmerzen nicht aufzufinden ist.

Das Röntgenbild kann oft Aufklärung über die Art des Leidens geben.

In allen Fällen raten die Verf. Vornahme einer Operation, wenn möglich radikale Exstirpation der Geschwulst.

Manhold - Heidelberg.

Digitized by Google
Original from UNIVERSITY OF MICHIGAN
Generated on 2019-06-08 18:10 GMT / http://hdl.handle.net/2027/mdp.39015073447636
Public Domain in the United States, Google-digitized / http://www.hathitrust.org/access_use#pd-us-google

31) **Schupfer** (Florenz). Sopra un caso di frattura della decima vertebra dorsale ed ematomielia.

Riforma medica. 1909. Nr. 10.

Der Fall ist sowohl unter dem klinischen, als unter dem pathologisch-anatomischen Gesichtspunkt von Interesse.

Buccheri-Palermo.

32) **Ejnar Nyrop** (Kopenhagen). Om Behandlingen af Spondylitis tuberculosa.

Ugeskrift for Laeger. 1909. Pag. 247—254. Figuren im Text.

N. empfiehlt Calots Behandlung, welche er mit schönen Resultaten angewendet hat. Die statischen Verhältnisse der Wirbelsäule, sowohl die normalen als auch die pathologischen, werden z. T. nach Ducroquet, besprochen. Die Herstellung und Verwendung von Calots (Gips, Zelluloid) Bandage bei verschiedenen Formen von Spondylitis wird erwähnt. Zum Gehen sollen die Patienten nicht animiert werden. Sanatorienbehandlung hat grosse Vorteile. Komplikationen werden konservativ behandelt. Tuberkulinbehandlung kann vielleicht von Nutzen sein. **Panum**-Kopenhagen.

33) **James Fränkel** (Berlin). Die Lokalisation der Umkrümmung und andere Forderungen in der Skoliosenbehandlung.

Münch. med. Woch. 1909. Nr. 5, p. 223.

F. hat nicht nur leichte Skoliosen unter der Kriechbehandlung sich bessern gesehen, sondern auch schwere. Um die Wirkung zu lokalisieren, lässt F. „asymmetrisch kriechen", wodurch die Wirbelsäule an der gewollten Stelle umgebogen wird. Durch das „hohe Kriechen", d. h. mit stark aufgerichtetem Oberkörper erreicht er eine starke Lordosierung des Rückens, wodurch wiederum die Lendenmuskulatur ausserordentlich gekräftigt werden soll. Die günstige Beeinflussung der schweren Skoliosen durch das Kriechen beruht auf der Mobilisierung und Detorquierung des befallenen Wirbelsäulensegments. Wird durch das hohe Kriechen, durch die Steilstellung der Arme eine Lordose im Lumbal- resp. Lumbodorsalteil veranlasst, so wird (bei Dorsalskoliose!) das Brustsegment der Wirbelsäule dadurch lordotisch, dass die Kriechübung unter Winkelung der Arme, schleichend wie beim Tiger, ausgeführt wird. Damit wird auch die Stelle der Abbiegung dorthin verlegt. Die Resultate, die mit dieser Methode bei Dorsalskoliosen erzielt wurden, haben die Erwartungen bestätigt, ja sie sogar übertroffen.

Digitized by Google
Original from UNIVERSITY OF MICHIGAN
Generated on 2019-06-08 18:10 GMT / http://hdl.handle.net/2027/mdp.39015073447636
Public Domain in the United States, Google-digitized / http://www.hathitrust.org/access_use#pd-us-google

Durch das völlige Winklig- resp. Steilstellen der Arme kann in jedem Fall die Lordose an eine bestimmte Stelle lokalisiert werden, wodurch die weitgehendste Individualisierung ermöglicht wird. Auch die Doppelskoliosen können durch asymmetrisches Kriechen beeinflusst werden. — Wie F. an Röntgenbildern, die bei habitueller Haltung und bei maximaler Umkrümmung aufgenommen wurden, gefunden hat, wird auch die Torsionsrichtung beim Kriechen umgekehrt. Damit steht die Beobachtung Lovetts im Einklang, dass die die Seitenabbiegung der Wirbelsäule begleitende Rotation in aufrechter und hyperextendierter Stellung nach der konkaven Seite der Skoliose gerichtet ist. **Ewald** - Hamburg.

34) **Firmin Carles.** Sur quelques cas de scoliose liée à l'existence de la paralysie infantile.

Revue d'orthop. 1909. Nr. 1, p. 43.

Während die Mehrzahl der Autoren, insbesondere Messner und Kirmisson, bei der paralytischen Skoliose die Konvexität auf der gesunden Seite festgestellt hat, beobachtete sie C. in den fünf Fällen, die er nach Kinderlähmung auftreten gesehen hat, nach der gelähmten Seite hin gerichtet. Aus den Krankengeschichten geht hervor, dass ausser einer totalen Lähmung der Rückenmuskulatur einer Seite immer auch die Bauchmuskulatur derselben Seite, oft auch eine Extremität ganz oder teilweise gelähmt war. — (Die Lähmungen wurden durch elektrische Untersuchungen sichergestellt.) In drei Fällen blieb die Skoliose auch in Rückenlage bestehen. Dass die Konvexität bald nach der gesunden, bald nach der kranken Seite gerichtet ist, hängt mit der bald totalen, bald partiellen Lähmung der Rückenmuskulatur einer Seite zusammen. Auch darf nicht vergessen werden, dass neben den Muskeln auch die Wirbelkörper einseitig atrophieren können. Namentlich die letztere Tatsache kann gut die Verkrümmung nach der gesunden Seite erklären.

Ewald-Hamburg.

35) **Dieulafé.** Scoliose reflexe et abscès périnéphrétique.

Revue d'orth. 1909. Nr. 1, p. 39.

Reflektorische Skoliosen sind beschrieben bei Nierensteinen, -Kontusionen, -Entzündungen, Wanderniere und perinephritischen Abszessen. Einen Fall letzterer Art hat D. beobachtet: der 35jähr. Mann bekam im Anschluss an eine Gonorrhoe Fieber und Schmerzen in der rechten Nierengegend. Nach und nach kontrahierte sich die entsprechende Rückenmuskulatur, so dass eine linkskonvexe Lumbal-

Digitized by Google
Original from UNIVERSITY OF MICHIGAN
Generated on 2019-06-08 18:10 GMT / http://hdl.handle.net/2027/mdp.39015073447636
Public Domain in the United States, Google-digitized / http://www.hathitrust.org/access_use#pd-us-google

skoliose zustande kam. Die Operation ergab einen perinephritischen Abszess. — Nach drei Wochen völlige Heilung und Verschwinden der Skoliose. **Ewald** - Hamburg.

36) **v. Saar** (Graz). Zur operativen Freilegung der hinteren oberen Thoraxfläche.

Beitr. z. klin. Chir. 1909. 61. Bd. 2. H., p. 301.

v. S. probierte bei einem Fall von Rippenkaries, die sich weit nach hinten ausdehnte und eine ausgiebige Inspektion der hinteren Thoraxfläche erwünscht erscheinen liess, eine neue Operationsmethode aus.

Bis jetzt soll auf die leichte operative Zugänglichkeit dieser Region noch nicht hingewiesen worden sein. Verf. überzeugte sich von der Brauchbarkeit und leichten Technik seiner Methode in mortuo und in vivo.

Er geht mit einem spannenlangen Schnitt medial an der Skapula ein. Die oberen Rückenmuskeln werden medianwärts zurückgeklappt, ev. abpräpariert. Abhebeln der Skapula durch Emporheben ihres medialen Randes. Das ganze hintere Thoraxgebiet liegt auf diese Weise frei.

Nach erfolgtem operativen Eingriff Reposition und Vernähung der durchtrennten Muskelpartien. Die Bewegungsfähigkeit der oberen Extremität soll durch den Eingriff an sich keinesfalls beeinträchtigt werden. **Manhold** - Berlin.

37) **Fritz König** (Altona). Ueber die Behandlung der durch Lungenverletzung bei subkutanen Rippenbrüchen entstandenen Komplikationen.

Archiv für klin. Chir. 1908. 87. Bd, p. 467.

Verf. rät ein aktives Vorgehen an bei subkutanen Rippenbrüchen mit Komplikationen in Form von Pneumothorax, Emphysem, lang dauernder Kompression der Lungen durch Blut oder Flüssigkeitsexsudate.

Die Operation soll die Flüssigkeit oder Luft aus der Pleura entleeren. Wenn nötig, soll die mobilisierte Lunge in der Wunde fixiert werden, um erneuter Kompression vorzubeugen oder schwerer Schwartenbildung. **Manhold** - Berlin.

38) **Elgart** (Brünn). Amputatio humeri osteoplastica et antibrachii tenoplastica.

Arch. f. klin. Chir. 1908. 88. Bd. 1. H. p. 240.

Verf. nennt seine Studie einen Beitrag zur Frage der künst-

Digitized by Google
Original from UNIVERSITY OF MICHIGAN
Generated on 2019-06-08 18:10 GMT / http://hdl.handle.net/2027/mdp.39015073447636
Public Domain in the United States, Google-digitized / http://www.hathitrust.org/access_use#pd-us-google

lichen Hand und sucht das Interesse der Chirurgen zu gewinnen für das weitere Schicksal der Amputationsstümpfe, sc. die Berücksichtigung der Amputationsmethoden im Hinblick auf die Prothesenkonstruktion, das bestmögliche Ausnutzen der im Amputationsstumpf vorhandenen Kräfte.

Im Allgemeinen wird die Rotationsfähigkeit der Stümpfe zu wenig ausgenutzt. Nach dem Vorschlag des Verf. und Beschreibung einer osteoplastischen Methode für den Oberarm muss das Knochenende eine breite und flache Form erhalten, um darauf eine Kompressionsmanschette anzubringen, die alle Rotationen mitmachen muss. Dadurch soll nahezu normale Beweglichkeit durch die Vorderarmprothese vorgetäuscht werden.

Für den Vorderarm sucht Verf. theoretisch die Sehnen der Stümpfe nutzbar zn machen, indem er sie durch einen Ring zieht, der die künstliche Hand bewegen soll.

In praxi misslang Verf. ein solcher Operationsversuch. Die so konstruierte Prothese ist für leichtere Arbeitsverrichtung gedacht.

Manhold-Heidelberg.

39) **De Francesco** (Mailand). Verwertung eines alten Amputationsstumpfes mittels plastischer Resektion nach Vanghetti. Methode A: Keule.

Arch. f. klin. Chir. 1908. 87. Bd. 3. H., p. 571.

Nach Vanghetti kann die Muskelkraft eines Amputationsstumpfes nutzbar gemacht werden durch Bilden einer Schlinge aus den Muskelgruppen und Durchziehen einer Schnur durch dieselbe, die motorisch an die Prothese geleitet ist, oder durch Bilden eines keulenförmigen Amputationsmuskelstumpfes. In die Furche oberhalb der Keule wird ein gepolsterter Ring gelegt, der die Muskelkontraktionen auf den Prothesenapparat überträgt.

Mit letzterer Methode behandelte Verf. einen jungen Arbeiter, dessen rechter Unterarm 5 Jahre vorher anderweitig amputiert worden war.

Nach verschiedenen Zwischenfällen wurde eine gute Gebrauchsfähigkeit des Stumpfes + Apparates erzielt. **Manhold**-Berlin.

40) **Hilgenreiner** (Prag) — **Coenen** (Breslau). Bemerkungen zu der Arbeit von H. Coenen „Die Behandlung des suprakondylären Oberarmbruches“ und Erwiderung von Coenen.

Beitr. zur klin. Chir. 1909. 61. Bd., 3. H., p. 799—802.

Eine Kontroverse von H. und C. wegen der Zweckmässigkeit der spitz- oder stumpfwinkligen Stellung des Armes nach der Reposition bei suprakondylären Oberarmfrakturen.

Digitized by Google
Original from UNIVERSITY OF MICHIGAN
Generated on 2019-06-08 18:11 GMT / http://hdl.handle.net/2027/mdp.39015073447636
Public Domain in the United States, Google-digitized / http://www.hathitrust.org/access_use#pd-us-google

Ersterer meint, den Röntgenbildern nach, mit der spitzwinkligen Methode bessere Resultate erzielt zu haben, letzterer mit der stumpfwinkligen. **Manhold**-Berlin.

41) **Martini** (Turin). Ueber einen neuen Apparat für die Behandlung der Frakturen des Armes.

Deutsche Zeitschr. f. Chir. 1908. 93. Bd., p. 389.

Verf. konstruierte einen Apparat, mit dem es möglich ist, die Frakturenden zu reduzieren, zu fixieren, zu extendieren, und gleichzeitig die lädierten Teile frei zugänglich zu machen für mobilisierende Massnahmen. **Manhold**-Berlin.

42) **Levy.** Osteoplastische Resektion des Ellenbogengelenks.

Zentralbl. f. Chir. 1909. Nr. 18.

Um ein „innerhalb normaler Grenzen" bewegliches Gelenk wiederherzustellen, macht L. eine temporäre osteoplastische Resektion des Olekranon, um dieses nach Entfernung des Krankhaften in seiner normalen Lage wieder anzuheilen. Schnittführung: Zungenförmiger Lappen, dessen Basis auf dem Gelenk und dessen Spitze auf dem Vorderarm liegt. Er beginnt medial einige cm oberhalb des Epicondylus, erstreckt sich nach unten bis zur Grenze zwischen oberem und mittlerem Drittel des Unterarms und endet an der radialen Seite kurz vor dem Epicondylus. Nach Freilegung des Nerv. ulnaris und Loslösung des flexor carpi ulnaris werden diese zur Seite gezogen, dann wird das Periost am Epicondylus medialis losgelöst und dieser vom Oberarm getrennt. Auf der radialen Seite wird sodann der Hautschnitt vertieft und zwischen Anconaeus quartus und Extensoren nach Durchschneidung der Fascie das Gelenk freigelegt und von hier aus mittels Drahtsäge, die quer durch die Fossa sigmoidea geführt ist, das Olekranon mit einem Stück aus dem Schaft der Ulna schräg abgesägt, ungefähr bis zum Ansatz des Anconaeus quartus. Jetzt klafft das Gelenk breit und alles Krankhafte wird entfernt. Hierauf wird der mediale Epicondylus und das Olekranon wieder in ihre Lage gebracht und ev. mit Stiften befestigt. Nachbehandlung in stumpfwinkliger Beugung und frühzeitiger Beginn von aktiven und passiven Bewegungen.

Meyer-Heidelberg.

43) **Corner.** Fractures of the olecranon and the value of their treatment by direct and internal splintage.

Lancet, 23. Jan. 1909.

Für die Funktion nach Olekranonbrüchen macht es nach

Digitized by Google
Original from UNIVERSITY OF MICHIGAN
Generated on 2019-06-08 18:11 GMT / http://hdl.handle.net/2027/mdp.39015073447636
Public Domain in the United States, Google-digitized / http://www.hathitrust.org/access_use#pd-us-google

Verfassers Ansicht (7 Fälle) wenig Unterschied, ob die Fragmente knöchern oder fibrös verbunden sind; viel wichtiger ist, dass das Olekranon nicht mit dem Humerus verwachsen ist; dies muss bei der Behandlung in erster Linie berücksichtigt werden. Alle Stifte, Nägel etc. werden locker, ohne äusserliche Schienen und führen meist zur fibrösen Vereinigung. Die besten Resultate geben Nähte, und von diesen sind die Silberdrahtnähte am meisten zu empfehlen. Die Operation soll sobald wie möglich vorgenommen werden, die Naht muss durch äussere Schienen unterstützt werden, baldige Bewegung, um eine Verwachsung mit dem Humerus zu verhüten.

Mosenthal - Berlin.

44) **Félix Marsau** (Paris). Sur un nouveau cas de maladie de Madelung.

Arch. génér. de Chir. 1908. Nr. 11.

Ein 19jähriger Mann, tuberkulös belastet, bekam vor 3 Jahren, einige Zeit nachdem er Tischler geworden war, eine schmerzhafte Schwellung an beiden Handgelenken. Diese sollen während eines Jahres völlig versteift gewesen sein. Später erkrankte auch das Sprunggelenk (tuberkulöse Fistel) und eine Hüfte. Pat. hat angeblich bis zum 16. Jahr sicher normale Handgelenke gehabt. Jetzt besteht beiderseits eine Madelungsche Deformität, links sehr stark (Prominenz des unteren Ulnaendes, volare Verschiebung der Hand, ulnare Abduktion). Das untere Radiusende hat eine volargerichtete Konkavität. Links und rechts ist die Dorsalflexion fast ganz aufgehoben, die Pro- und Supination behindert. Es treten bei den Bewegungen Schmerzen und Krepitation auf. Am Röntgenbild sieht man beiderseits einen Radius curvus, links am unteren Radiusende einen Sporn, der nach der Ulna hinschaut und jedenfalls die Drehbewegungen hemmt. Die Epiphysenlinie ist links nur an der inneren Hälfte des Radius erhalten, rechts besteht sie nur an den äusseren drei Vierteln des Querschnitts. Besprechung der Theorien über das Wesen und die Entstehung der Madelungschen Deformität (radius curvus sei die beste Bezeichnung!). Die Frage, ob die Madelungsche Deformität (die Epiphysenstörung!) eine Folge der entzündlichen Tuberkulose ist, wird von Poncet und Leriche bejaht, von Broca strikte verneint (derartige Missbildungen am Handgelenk nach Arthritis seien überhaupt keine Madelungsche Erkrankung!).

Ewald - Hamburg.

Digitized by Google

Original from UNIVERSITY OF MICHIGAN

Generated on 2019-06-08 18:11 GMT / http://hdl.handle.net/2027/mdp.39015073447636
Public Domain in the United States, Google-digitized / http://www.hathitrust.org/access_use#pd-us-google

45) **Gaugele.** Madelungsche Handgelenksdeformität.
Archiv. f. klin. Chir. Bd. 88. H. 4.

Beschreibung dreier Fälle. G. definiert die Erkrankung dahin, dass eine Deformität des Handgelenks vorliegt, bei der es sich um ein Luxations- bezw. Subluxationsverhältnis des distalen Ulnaendes zum distalen Radiusende einerseits und zum anliegenden Karpus andererseits in dorsaler Richtung handelt, gleichgültig welche Entstehungsursache vorliegt. Erstes Symptom der Erkrankung bildet nach dem Verf. eine Lockerung bezw. Überdehnung des Bandapparates mit starken Schmerzen verbunden. Die Diastase der Vorderarmknochen ist zunächst eine lockere, später eine fixierte. Die Ursache der Deformität bildet stets eine berufliche oder sportliche Überanstrengung. Die Entstehung der Erkrankung kann durch Rhachitis oder ein akutes Trauma unterstützt werden. Das Leiden schreitet anfangs fort, zeigt später Tendenz zum Stillstand. Therapeutisch verwandte G. Massage, Heissluftbäder, Handmanschette und Übungen. **Meyer**-Heidelberg.

46) **Olivier Lenoir** (Paris). La fracture des boxeurs; fracture dè l'extrémité inférieure du premier métacarpien.
La presse médicale. 1909. Nr. 25.

Frakturen des ersten Metakarpusknochens sind selten, die radioskopischen Untersuchungen der Hände hervorragender professioneller Boxer haben aber gezeigt, dass diese Verletzung bei denselben relativ häufig vorkommt, sie kann also als eine professionelle Verletzung angesehen werden. Sie kommt hauptsächlich durch heftig geführte seitliche Stösse (swings, hooks, crosses), zu stande, indem die Schwere des Hiebes hauptsächlich auf die erste Phalanx des Daumens und das Metakarpo-Phalangealgelenk zu lasten kommt. Der Kopf des ersten Metakarpus wird dadurch nach innen gedrückt und es kommt zur Fraktur durch Inflexion. Einige Wochen Ruhe und etwas Massage war für die betreffenden Faustkämpfer genügend, um die Hand wieder gut gebrauchen zu können. Oft konnten dieselben trotz stattgehabter Verletzung den begonnenen Faustkampf zu Ende führen. Es ist dies wissenswert, da heute viele Arbeiter durch den Bruch eines Mittelhandknochens als schwer geschädigt in ihrer Arbeitsfähigkeit angesehen werden wollen. **E. Toff.**

47) **Blauel.** Ein Beitrag zu den Spiralbrüchen der Metakarpalknochen.
Beiträge zur klin. Chir. Bd. 62. H. 1.

Beobachtung dieser seltenen Verletzung am 2, 3 und 4 Meta-

Digitized by Google
Original from UNIVERSITY OF MICHIGAN
Generated on 2019-06-08 18:11 GMT / http://hdl.handle.net/2027/mdp.39015073447636
Public Domain in the United States, Google-digitized / http://www.hathitrust.org/access_use#pd-us-google

karpus. Die Verletzung war während des Skilaufens entstanden, als der Patient in voller Fahrt an einem Baum vorüberfahren wollte und ihm hierbei wahrscheinlich der Stock, den er in der Hand hielt, aus der Hand geschlagen wurde. Äussere Verletzung war nicht nachweisbar, nur Schwellung des Handrückens, Druckschmerzhaftigkeit der Mittelhand, keine Krepitation, keine abnorme Beweglichkeit; die Finger können nicht völlig zur Faust geschlossen werden, sonst gut beweglich. Röntgenbild sichert die Diagnose: Spirallinien beginnen distal auf der radialen Seite und enden proximal auf der ulnaren der Metakarpalia 2, 3 und 4. Der Mechanismus der Verletzung ist nach Verf. Ansicht so zu stande gekommen, dass der Stock, den der Patient in der rechten Hand hielt, durch die starke Geschwindigkeit mit voller Wucht gegen den Baum schlug, wobei eine Drehung des Stockes zu stande kam und zwar so, dass das untere Ende des Stockes der Fahrtrichtung entgegengesetzt nach links, das obere Ende sich nach rechts bewegte. Der Kleinfingerballen ist als Drehpunkt anzusehen. Infolgedessen machte sich durch die Bewegung des festgehaltenen vorderen Endes eine Gewaltwirkung um diesen Drehpunkt zunächst auf die gebeugte Grundphalanx des Zeigefingers geltend, diese ulnarwärts drehend und somit auch das Metakarpale torquierend. Der abgebogene 2. Finger verschob in gleichem Sinne die Grundphalanx des 3. und diese diejenige des 4. Fingers. Durch diese Torsion kamen die Spiralbrüche zustande. Diese Beobachtung stützt die Anschauung Schlatters über den Mechanismus der Verletzung. (Beitrag zur klin. Chirurgie Bd. 49.) **Meyer**-Heidelberg.

48) **Home.** Compound dislocation of a terminal Phalanx.
Lamiet. 27. Febr. 1909.

Bei komplizierter Luxation der Fingerendphalanx empfiehlt H. die Resektion des Gelenkes, die er der Amputation des Endgliedes wegen des besseren funktionellen Resultates vorzieht.

Mosenthal-Berlin.

49) **A. Stieda** (Königsberg). Zur Symptomatologie der Tuberkulose des Ileosakralgelenks.
Berlin. klin. Wochenschr. 1909. 6. p. 242.

Ein 21jähr. Mädchen bekam vor 5 Monaten Schmerzen in der linken Hüfte, die nur einen stark hinkenden Gang erlaubten, Rechts konvexe Lumbalskoliose, seitliche Bewegung der Wirbelsäule nach rechts beschränkt und schmerzhaft. Beim Erheben des

Digitized by Google
Original from UNIVERSITY OF MICHIGAN
Generated on 2019-06-08 18:11 GMT / http://hdl.handle.net/2027/mdp.39015073447636
Public Domain in the United States, Google-digitized / http://www.hathitrust.org/access_use#pd-us-google

rechten Beines sinkt die rechte Beckenhälfte tief herunter. (Trendelenburg). Hüftgelenk frei beweglich. Gang wie bei der kongenitalen Hüftluxation. Röntgenbild ergibt Unregelmässigkeit der dem Gelenkspalt entsprechenden Linien und Verbreiterung des Spaltes. Beh.: da Sayresches Gipskorsett und Lorenzscher Gehverband ohne Erfolg, nur Bettruhe. Nach 4 Wochen (!) waren die Schmerzen geringer, der Gang besser, das Trendelenburgsche Phaenomen war nur noch angedeutet vorhanden. Letzteres kommt nicht nur bei ungenügender Wirkung des glutaeus medius und minimus zu Stande sondern, wie Ludloff gezeigt hat, auch bei Verletzungen in der Gegend der Articulatio sacroiliaca und bei vertikalen Kreuzbeinbrüchen, und, wie Spitzy zuerst hervorgehoben hat, bei der Tuberkulose des Ileosakralgelenkes, da bei Kontraktion der Glutaealmuskulatur das Kreuzbein gegen das Darmbein gepresst wird, was bei entzündetem Gelenk Schmerzen verursacht. Bei 3 anderen Fällen von Tuberkulose des Ileosakralgelenks war das Phaenomen einmal nur angedeutet, einmal nicht nachzuweisen, einmal konnte Pat. auf dem krankseitigen Bein nicht stehen.

Ewald-Hamburg.

50) **Jacobsohn** (Breslau). Ueber kombinierte Syn- und Polydaktylie.

Beitr. z. klin. Chir. 1909. 61. Bd. H. 2, p. 332.

J. zählt eigene und fremde Beobachtungen auf über die Kombination von Syn- mit Polydaktylie. Das Vorhandensein der ersteren ist oft erst durch das Röntgenbild sicher zu konstatieren und so mögen viele früher beschriebene Fälle von Polydaktylie eine Kombination beider Anomalien gewesen sein, die nur vor der Röntgenära nicht erkannt wurden. **Manhold**-Berlin.

51) **Froelich** (Nancy). Traitement de la luxation congénitale de la hanche chez les sujets âgés.

Revue d'orthop. 1909. Nr. 1, p. 35.

Drei Hilfsmittel stehen zur Besserung des Ganges sowie des Allgemeinzustandes bei alten angeborenen Hüftverrenkungen zur Verfügung: 1. ein Lederkorsett mit Trochanterbügel, der den Trochanter major möglichst am Heraufsteigen hindert. (Daneben Abduktion während der Nacht und Massage. — Ausgleich der Verkürzung mittels erhöhten Stiefels.) Fr. hat mit dieser rein mechanischen Methode gute Erfolge zu verzeichnen. 2. die subtrochantere Osteotomie, von Fr. bei 15 Patieuten (z. T. 22—32 Jahre alt) angewandt und zwar namentlich bei doppelseitigen Hüftluxationen.

Digitized by Google
Original from UNIVERSITY OF MICHIGAN
Generated on 2019-06-08 18:11 GMT / http://hdl.handle.net/2027/mdp.39015073447636
Public Domain in the United States, Google-digitized / http://www.hathitrust.org/access_use#pd-us-google

Auch hier waren die Erfolge befriedigend. 3. die forcierte Abduktion, die aber Fr. wegen der monate—jahrelangen Fixationsdauer nicht angewandt hat.

Um doch noch im späteren Alter (9.—14.) eventuell eine unblutige Einrenkung zu ermöglichen, hat Fr. in zehn Fällen zunächst eine Dauerextension (8 Tage bis 2 Monate, nicht über 25 kg) versucht. Einmal musste diese wegen Schmerzen, einmal wegen Ischiadikuslähmung nach acht Tagen aufgegeben werden. Dreimal war die Reposition unmöglich. Zweimal konnte der Kopf nicht in der Pfanne belassen werden (wegen Vereiterung eines Haematoms und wegen Ischiadikuslähmung). Von den 5 anderen Repositionen sind zwei ein und drei Jahre nach der Reposition noch ankylotisch, trotzdem sie nur 6—8 Wochen immobilisiert waren. — Also haben nur drei Repositionen (von 10!) ein befriedigendes Resultat ergeben. Fr. rät, im späteren Alter nur dann zu reponieren, wenn 1. der Kopf nicht mehr als 3 cm oberhalb der Pfanne steht, 2. die Muskulatur nicht zu kräftig entwickelt ist, 3. der Kopf keinen Halt am Becken gefunden hat. **Ewald**-Hamburg.

52) **N. Moeller** (Brüssel). Die anatomischen Grundlagen der Behandlung der angeborenen Hüftluxation und ihre Erfolge.

Belgische Mediz. Presse. 7. II. 1909.

Kurz und deutlich stellt der Verf. den pathologisch-anatomischen Befund bei der Hüftgelenksverrenkung und die Erfolge der Behandlung nach seiner eigenen Erfahrung dar.

In 5 Fällen von einseitiger Luxation waren die Resultate folgende: 4 Heilungen nach Reposition, einmal Reluxation.

In 6 Fällen von doppelseitiger Hüftgelenksluxation:

1 mal Heilung mit bilateraler Reposition,

4 mal Heilung mit Reposition einerseits und Transposition andererseits,

1 mal Heilung mit Reposition einerseits, die andere Seite unreduziert.

Das Alter der Kinder war von 17 Mon. bis 4 Jahren und 6 Mon.

Die Technik war die gewöhnliche; in allen Fällen wurde mit dem Gehen 15 Tage vor Abnahme des letzten Gipsverbandes begonnen. **A. Kaisin**-Floreffe.

53) **L. Lamy** (Paris). De la coxalgie venant compliquer la luxation congénitale de la hanche.

Revue d'orthop. 1909. Nr. 1. p. 63.

Verf. hat einen Fall von Koxitis bei angeborener Hüftluxation

Digitized by Google
Original from UNIVERSITY OF MICHIGAN
Generated on 2019-06-08 18:11 GMT / http://hdl.handle.net/2027/mdp.39015073447636
Public Domain in the United States, Google-digitized / http://www.hathitrust.org/access_use#pd-us-google

beobachtet und nach allen Richtungen hin — da das Kind an generalisierter Tuberkulose starb — auch pathologisch-anatomisch untersuchen können. Es handelte sich bei dem $2^1/_2$jährigen Kind um eine doppelseitige Luxation, bei dem rechterseits eine tuberkulöse Karies des Femurkopfes und -halses dazugetreten war. — Aus einer ausgedehnten Umfrage bei mehreren bedeutenden Chirurgen und Orthopäden sowie aus dem Studium der Literatur ergibt sich die ausserordentliche Seltenheit der Koxitis bei angeborener Hüftverrenkung. L. konnte nur 16 Fälle zusammenstellen, bei denen die Koxitis teils vor (13 mal), teils nach der Einrenkung entstanden war. Codivilla hat dem Verf. mitgeteilt, dass er bei einem Material von fast 1000 Hüftluxationen keine Koxitis beobachten konnte.

Die pathologische Anatomie und die Symptome gleichen durchaus denen der gewöhnlichen Koxitis, nur dass man dazu die durch die Luxation gegebenen Veränderungen hinzufügen muss (so ist die Schwellung an der Hüftgegend weiter oben gelegen, ferner fehlt wegen der entzündlichen Fixation des Kopfes das Trendelenburgsche Phänomen).

Die Prognose ist sehr ernst zu stellen: von den 16 Fällen wird nur über ein günstiges Resultat berichtet. Sieben Kinder sind gestorben, bei den anderen war nach der Heilung der Koxitis die Stellung des Beins keine zweckmässige und darum der Gang äusserst beschwerlich. Fast immer traten im Verlauf des Leidens Abszesse auf, die häufig fistulös wurden.

Bezüglich der Behandlung warnt L. vor einer Reposition einer Hüfte, die auf Tuberkulose suspect ist. Am weitesten kommt man mit einer Immobilisationsbehandlung mittels Gipsverband, eventuell mit späterer subtrochanterer Osteotomie. **Ewald**-Hamburg.

54) **Redard** (Paris). De quelques complications tardives après la réduction non-sanglante des luxations congénitales de la hanche. (Ueber einige Spätkomplikationen nach der unblutigen Reposition der angeborenen Hüftverrenkung.)

Annales de chir. et d'orthop. Bd. 21. H. 12. S. 357.

R. führt einige Fälle auf, bei denen sich längere Zeit nach der Reposition noch Veränderungen am Kopf des Femur resp. an der Pfanne gezeigt hatten. Im ersten Falle war 5 Jahre nach der anatomisch und funktionell vollkommenen Einrenkung ohne nachweisbare Veranlassung eine Verkürzung des Beines eingetreten, als deren Ursache sich eine Coxa vara herausstellte. In einem weiteren Falle, bei dem die Immobilisation im Gipsverbande im ganzen

Digitized by Google
Original from UNIVERSITY OF MICHIGAN
Generated on 2019-06-08 18:11 GMT / http://hdl.handle.net/2027/mdp.39015073447636
Public Domain in the United States, Google-digitized / http://www.hathitrust.org/access_use#pd-us-google

18 Monate gedauert hatte, entwickelte sich 6 Monate später ein starkes Hinken und Verkürzung des Beines, bedingt durch eine teilweise Resorption des Kopfes resp. Halses. Als Ursache dieser beiden Erscheinungen sieht Verf. eine Art Osteomalazie an; Fraktur glaubt er nach den vorhergehenden genauen Beobachtungen und den Röntgenbildern ausschliessen zu können.

Bei einem dreijährigen Mädchen, welches wegen einer doppelseitigen Luxation 9 Monate lang mit Gipsverband behandelt worden war, zeigte sich einige Zeit, nachdem es mit dem Laufen begonnen hatte, eine Verbiegung beider Beine im Sinne der Varusform. Zeichen von Rachitis oder Osteomalazie waren nicht nachzuweisen. R. glaubt auch hierbei der langdauernden Fixation die Schuld geben zu müssen.

Koxitis im luxierten Gelenk ist in der Literatur mehrfach berichtet, doch hat R. selbst keinen solchen Fall gesehen, ebenso wenig wie eine traumatische Reluxation des reponierten Gelenks oder Spätfrakturen. Auch Gelenkentzündungen und Hernien kamen nicht als Komplikationen zur Beobachtung.

Ottendorff-Hamburg-Altona.

55) **König** (Grunewald). Bemerkungen zur klinischen Geschichte der Arthritis deformans coxae auf Grund von Beobachtungen.

Arch. f. klin. Chir. 1909. 88. Bd. 2. H. p. 319.

Auf Grund zweier Beobachtungen an Militärpersonen jugendlichen Alters kommt Verf. zum Schluss, dass Arthritis deformans coxae auch in der Jugend auftreten kann.

Lange Zeit können Symptome vollkommen fehlen, der Verlauf kann ein sehr langsamer sein, so dass die Anfangsstadien als Ischias oder Rheuma behandelt werden.

Bei fortschreitendem Leiden wird durch die Drehung des Kopfes um die horizontale Achse derselbe walzenförmig abgeplattet.

Spontane Arthritis deformans kann nur durch Störungen im Mechanismus des Gelenkes von den Gelenkkörpern aus zu stande gebracht werden.

V. stimmt mit Preiser nicht überein, der behauptet, Arthritis deformans coxae sei eine selbständige Erkrankung infolge einer anormalen Pfannenstellung. V. fand bei diesem Leiden auch immer andere Gelenke mitbeteiligt, auf die er die Mutmassung ebenfalls abnorm existierender mechanischer Verhältnisse nicht übertragen zu können glaubt.

Manhold-Heidelberg.

Digitized by Google
Original from UNIVERSITY OF MICHIGAN
Generated on 2019-06-08 18:11 GMT / http://hdl.handle.net/2027/mdp.39015073447636
Public Domain in the United States, Google-digitized / http://www.hathitrust.org/access_use#pd-us-google

56) **R. Horand** (Lyon). Coxa vara double, genu valgum d'origine tuberculeuse.

Revue d'orth. 1908. 6. p. 505.

Bei einem 19jähr. Mann, der an multipler innerer und chirurgischer Tuberkulose litt und auch daran zu Grunde ging, bestand seit mehreren Jahren eine doppelseitige Coxa vara und ein doppeltes genu valgum. Wie die Präparate zeigen, ist die Hüftpfanne stark deformiert und hat einen guten Teil des Randes verloren, der Femurkopf ist abgeplattet, der Hals fast verschwunden, der Trochanter major überragt den Kopf, der ausserdem noch antevertiert ist. Man findet ausserdem als Zeichen der Arthritis eine rarefizierende Ostitis. Da der Patient an Tuberkulose gestorben ist, führt H., ein Schüler Poncets, die vorliegende Osteo-arthromalacie an der oberen Femurepiphyse auch auf Tuberkulose zurück, ebenso die genua valga. **Ewald**-Hamburg.

57) **Klumaris** (Athen). Ein Beitrag zur Lehre der Coxa valga, mit besonderer Berücksichtigung der sogenannten Coxa valga luxans.

Archiv für klin. Chir. 1908. 87. Bd., 3. H., p. 625.

Verf. teilt aus der Berliner chir. Universitätsklinik Fälle von verbogenem Schenkelhals im Sinn der Valgum-Stellung mit. Die sichere Diagnose der Anomalie ist nur durch das Röntgenbild zu stellen. Die Aetiologie kann eine traumatische sein (nach Fraktur), eine symptomatische — kompensierende Stellung — oder eine rachitische. Klapp machte als erster darauf aufmerksam, dass gewöhnlich bei coxa valga auch die Pfanne abnorm steil und flach gebildet sei, so dass eine Luxation oder Subluxation des Schenkelkopfes stattfindet.

Umgekehrt fanden sich bei Fällen von angeborener Hüftluxation coxae valgae.

Ist keine Luxation des Femurkopfes vorhanden, so findet man bei reiner coxa valga Tiefstand des Trochanter major.

Die Therapie muss sich in erster Linie gegen das Grundleiden richten. Zur Verkleinerung des Abweichungswinkels werden redressierende Verbände vorgeschlagen. Im äussersten Fall Osteotomie an der Basis des Schenkelhalses. **Manhold**-Berlin.

58) **Henschen** (Tübingen). Die Extensionsbehandlung der Ober- und Unterschenkelbrüche auf physiologisch-mechanischer Grundlage.

Beitr. zur klin. Chir. 1908. 57. Bd., 3. H., p. 616.

H. preist die Vorteile der Zuppingerschen Extensions-

Digitized by Google
Original from UNIVERSITY OF MICHIGAN
Generated on 2019-06-08 18:11 GMT / http://hdl.handle.net/2027/mdp.39015073447636
Public Domain in the United States, Google-digitized / http://www.hathitrust.org/access_use#pd-us-google

behandlung an, die schon oft besprochen wurde, und fügt eine neue von ihm erdachte Methode der Hängemattenextension an, die sich während 1½ Jahren an der Züricher Klinik sehr bewährt hat.

Manhold-Berlin.

59) **Frode Sadolin** (Kopenhagen). Ischias, som den laeres at kjende ved Massagebehandling.

Nordisk Tidsskrift for Terapi. 1909. H. 1.

S. hat gute Erfolge von Massagebehandlung bei Ischias, namentlich bei denjenigen Formen, die als Lumbago oder Glutäusfibrositen anfangen und wo die Nervenscheide mitangegriffen wird. S. beschreibt seine Technik sehr genau. **Panum**-Kopenhagen.

60) **Raimist** (Odessa). Zur Infiltrationstherapie der Ischias.

Deutsche Zeitschr. für Nervenheilkunde. 36. Bd. 3.—4. H., p. 285.

Verf. hat die Langesche Infiltrationstherapie bei Ischias in folgender Weise modifiziert. Reine physiolog. Kochsalzlösung wird aus 128 cm Höhe aus einem Glaszylinder durch einen Gummischlauch und die eingestochene Nadel in den Nerv. ischiad. eingegossen. Die Menge beträgt durchschnittlich 75—100 ccm. Die Erfolge damit sind: unter 28 Fällen (akute und chronische) 21 Heilungen (75 %), 6 Besserungen (21 %), ein Misserfolg (4 %). Verf. schreibt die Wirkung der Verminderung der Erregbarkeit des Nerven und der benachbarten Gewebe zu. **Baisch**-Heidelberg.

61) **Linhart** (Prag). Beitrag zur Resektion des tuberkulösen Kniegelenkes.

Beitr. z. klin. Chir. 61. Bd. 2. H., p. 455.

Eigene und fremde Erfahrungen bei tuberkulösen Kniegelenkserkrankungen lassen L. in Bezug auf die Resektion folgende Postulate aufstellen:

1. Bei Kniefungus muss der Herd möglichst entfernt werden.
2. Die Operationsmethode muss individualisiert werden.
3. Die Asepsis muss eine tadellose sein. Rezidive sind zu erwarten: 1. wenn der Herd nicht genügend entfernt werden konnte (z. B. Fisteln). 2. Wenn eine Abkapselung des Herdes trotz guter Ausräumung nicht stattfinden konnte infolge Alters, Lungentuberkulose oder sekundärer Infektion. **Manhold**-Berlin.

62) **Rutherford Morison.** Injury to the semilunar cartilages of the knee.

Lancet 22. Febr. 1909.

An seinem grossen Material (75 Fälle) von Meniskusver-

Digitized by Google
Original from UNIVERSITY OF MICHIGAN
Generated on 2019-06-08 18:11 GMT / http://hdl.handle.net/2027/mdp.39015073447636
Public Domain in the United States, Google-digitized / http://www.hathitrust.org/access_use#pd-us-google

letzungen hat Verf. reichlich Gelegenheit gehabt, diese Krankheit zu studieren. Eine reine Luxation ohne Zerreissung des Knorpels gibt es nicht. 27 Frakturen waren in der Längsrichtung, von vorn nach hinten, die übrigen unregelmässig. 98% Verletzungen des äusseren und nur 2% des inneren Semilunarknorpels. Symptome sind bekannt. Pat. stellt die Diagnose häufig selbst. Die Behandlung besteht zunächst in Repositionsversuchen. Starke Beugung, dann plötzliche Streckung mit Druck auf den luxierten Knorpel eventl. in Narkose. Nach erfolgreicher Reposition, die sich durch deutliches Schnappen und vollkommene Streckmöglichkeit kennzeichnet, Fixation für 6 Wochen. In den meisten Fällen gelingt die Reposition nicht, und es muss blutig operiert werden. M. modifiziert den Schnitt etwas, er macht einen Längsschnitt, der unten etwas nach hinten abbiegt, tadellose Asepsis. Resektion von 2/3 des Knorpels genügt meistens. Der Rest wird reponiert. Von 41 operierten Fällen waren 38 sehr gute Resultate. 3 bekamen Arthritis deformans (osteo-arthritis) 3 Fälle, die schon vor der Operation arthritische Erscheinungen zeigten, wurden durch die Operation auch von diesen geheilt. Kein Fall wurde durch den Eingriff verschlimmert.

Mosenthal-Berlin.

63) **Ludloff** (Breslau). Zur Frage der Osteochondritis dissecans am Knie.

Arch. f. klin. Chir. 1908. 87. Bd. 3. H., p. 552.

Verf. erklärt die Entstehung freier Körper im Kniegelenk auf Grund eigener Beobachtungen — unter Ausschluss eines schweren Traumas oder arthritischer Veränderungen — als Folge von Zirkulationsstörungen.

Durch geringe, öfter vorkommende Zerrungen des Kniegelenks infolge von Ueberstreckung und Innenrotation wird die Arteria media genus geschädigt. Sie versorgt den lateralen Teil des Condylus medialis und die Insertion des Lig. cruciat. post. Allmählich findet ein Absterben dieses ausser Ernährung gesetzten Knochenbezirkes statt.

Nachdem das Knochenstück abgestorben ist, kommt es zur Dissektion der darüber liegenden Knorpeldecke, die nun an dieser Stelle auch nicht mehr genügend ernährt wird.

Durch Sharpeysche Fasern wird dieser Knochenknorpelkörper solange festgehalten, bis ein gelegentliches geringfügiges Trauma ihn in die freie Gelenkhöhle befördert, wo er als corpus liberum erscheint und die entsprechenden Beschwerden verursacht.

Manhold-Berlin.

Digitized by Google
Original from UNIVERSITY OF MICHIGAN
Generated on 2019-06-08 18:11 GMT / http://hdl.handle.net/2027/mdp.39015073447636
Public Domain in the United States, Google-digitized / http://www.hathitrust.org/access_use#pd-us-google

64) **Riccardo Dalla Vedova.** Neues operatives Verfahren in in der Behandlung der habituellen Kniescheibenverrenkung.

Zentralbl. f. Chirurgie. 1909. Nr. 13.

Aus der losgelösten Knieaponeurose wird ein Streifen gebildet, der mit einem schmalen Knochenperiostlappen in Verbindung steht. Dieser Streifen wird auf das Planum epicondyl. int. verpflanzt und somit das unzulängliche Lig. patellae mediale ersetzt. Der Rest des Lig. patellae wird dem Tuberc. tibiae und der Aponeurose genähert.

Meyer-Heidelberg.

65) **Tarsia** (Neapel). Di un raro caso di peritelioma della gamba.

La Riforma médica. 1909. Nr. 4.

Der Fall, den Verf. beschreibt, kam in der Klinik von Prof. D'Antona zur Beobachtung. Verf. bespricht eingehend unsere jetzigen Kenntnisse über diese Geschwulstkategorie, über die die Ansichten der Autoren noch auseinandergehen und macht auf die äusserste Seltenheit des Sitzes des vorliegenden Tumors aufmerksam.

Buccheri-Palermo.

66) **Meissner** (Tübingen). Eine typische Fraktur der Tibia im Talokruralgelenk.

Beitr. zur klin. Chir. 1908. 61. Bd., p. 136.

Verfasser beschreibt die Frakturen des hinteren Randes der unteren Tibiagelenkfläche, die häufiger vorkommen sollen, als man meint, oft als unbeachtete Komplikation anderer Unterschenkelbrüche.

Der Art der Entstehung nach ist es eine Absprengungs- oder Meisselfraktur, entsteht durch Stoss bei starker Plantarflexion des Fusses und heilt leicht mit Dislokation.

In frischen Fällen besteht die Therapie in Reposition, Schiene, ev. Extension oder Gipsverband.

Oft wird durch Zug der Achillessehne eine Retention der Fragmente bedingt. In solchen Fällen ist die Achillotenotomie angezeigt.

Bei Misslingen der Reposition und fortbestehender Retention können gefährliche Komplikationen eintreten, z. B. Gangrän der Weichteile auf der Dorsalseite des Fussgelenks.

Bei veralteten Fällen muss die Reposition in Narkose vorvorgenommen werden, ev. blutig, oft ist eine Resektion des Talokruralgelenks angezeigt.

Digitized by Google
Original from UNIVERSITY OF MICHIGAN
Generated on 2019-06-08 18:11 GMT / http://hdl.handle.net/2027/mdp.39015073447636
Public Domain in the United States, Google-digitized / http://www.hathitrust.org/access_use#pd-us-google

Meist ist eine Behandlung dieser Brüche unumgänglich nötig, da eine Ankylose des Fusses in Equinusstellung eintritt und die Patienten durch das Hinken stark behindert sind.

Manhold - Berlin.

67) **Duval** (Paris). Amputation susmalléolaire avec ostéoplastie calcanéotibiale. (Ueber supramalleoläre Amputation mit Aufpflanzung des Calcaneus auf die Tibia.)

Revue de chirurgie. XXXVIII. Bd. Nr. 10. S. 465.

D. empfiehlt in geeigneten Fällen die Amputation des Unterschenkels oberhalb der Malleolen so zu machen, dass ausserdem der hinterste Abschnitt des Calcaneus erhalten bleibt, der dann auf die Sägefläche der Tibia aufgeklappt wird. Es ist die Ausführung dieser Operation auch noch möglich, wenn der Calcaneus zum grössten Teil erkrankt ist. Die Fibula wird einige Zentimeter höher abgesetzt. Als Auftrittsfläche dient ebenso wie bei der Pirogoffschen Operation, die aber ein ausgedehnteres Erhaltensein der Tibia und des Calcaneus voraussetzt, der hintere Calcaneusabschnitt.

Ottendorff-Hamburg-Altona.

68) **Cardenal.** Gangrene del pie. Nuevo metodo para determinar el punto de elección en las amputaciones.

Revista Ibero-Americana de Ciencias Médicas. Bd. 20. Nr. 57.

C. empfiehlt eine Methode zur Bestimmung des Punktes, an dem bei Gangrän der Zehen resp. des Fusses die Amputation vorgenommen werden soll. Sie besteht in folgendem: Die Extremität wird hochgehoben und dann wird hoch am Oberschenkel der Esmarchsche Schlauch angelegt. Nach 5 Minuten wird er wieder gelöst und nun beobachtet man genau, ob und wie sich die bekannte reaktive Hyperämie einstellt. Die Amputation soll ca. 5 cm oberhalb der Stelle vorgenommen werden, bis zu der das Blut in normaler, die Haut rötender Weise rasch vorgedrungen ist. C. hatte dabei immer primär heilende Amputationswunden.

Stein - Wiesbaden.

69) **Fränkel** (Berlin). Redressement von Fussdeformitäten im Saugapparat.

Deutsche med. Wochenschr. 1908. S. 2165.

Die erweichende Wirkung der Saughyperämie auf die Gewebe benutzt Verf., um mit möglichster Schonung die Korrektur von Fussdeformitäten spez. des Klumpfusses zu erzielen. Der Fuss wird im Saugapparat durch Bindenzügel, die mit Heftpflaster am Fusse

Digitized by Google
Original from UNIVERSITY OF MICHIGAN
Generated on 2019-06-08 18:11 GMT / http://hdl.handle.net/2027/mdp.39015073447636
Public Domain in the United States, Google-digitized / http://www.hathitrust.org/access_use#pd-us-google

befestigt sind, so fixiert, dass die Luftverdünnung, welche die Extremität in den Apparat hineinzieht, den Fuss und speziell auch die Ferse über diesem Hypomochlion korrigieren muss. Erleichtert wird diese Auflockerung der Gewebe infolge des Oedems. Da die Hyperämie zugleich schmerzstillend wirkt, kommt man sowohl beim Klumpfuss der Kinder wie der Erwachsenen ohne Narkose aus. Es empfiehlt sich ausserdem ein Heissluftbad der Saugtherapie vorangehen zu lassen. Verf. gibt an, mit seinem Verfahren gute Erfolge zu haben und zeigt als Beweis die Röntgenbilder eines 43jähr. Klumpfusses vor und nach einer 14tägigen Behandlung. Es lässt bei diesen bereits eine wesentliche Umformung des Fusses festzustellen. Beim Spitzfuss und Hohlfuss stemmt sich die angesaugte Extremität gegen ein entsprechend postiertes Fussbrett, welches die Korrektur bewirkt. **Ottendorff**-Hamburg-Altona.

70) **Muskat.** Eine neue Methode, Fussabdrücke herzustellen.

Zeitschr. f. ärztl. Fortbildung. 1909. Nr. 3.

In der vorliegenden Arbeit führt M. zunächst alle bisher gebräuchlichen Methoden, Fussmessungen vorzunehmen und Fussabdrücke herzustellen, an, denen allen seiner Meinung nach der Nachteil anhaftet, dass gewisse Vorbereitungen dazu nötig sind und dass auch eine gewisse Technik dazu erforderlich ist. Um nun diese Schwierigkeiten zu umgehen, hat M. ein Papier herstellen lassen, welches derartig imprägniert ist, dass es auf jeden Druck hin auf unterliegendes gewöhnliches Papier blaue Flecke abgibt. Durch Auftreten auf ein derartiges Papier entsteht ein ausreichend scharfer Abdruck, der durch Umreissung mit einem Holzstäbchen allen Ansprüchen genügt. **Blencke**-Magdeburg.

71) **Suckel** (New York). Dislocation of the astragalus around its anterior posterior axis.

The journal of the american medical association. 1909 Nr. 4.

Eine 32jähr. Frau geriet mit dem Fuss zwischen 2 Geländerstangen, wodurch der Talus nach vorn und innen herausgepresst wurde, er war um seine anteroposteriore Axe mehr als 90° gedreht, so dass die tibiale Gelenkfläche nach aussen und wenig nach unten zeigte. Die innere Gelenkfläche zeigte nach oben und artikulierte mit der unteren Tibiafläche. Der Kopf des Talus reitet auf dem Navikulare. Gelenkbänder waren alle zerrissen, unblutige Reposition war unmöglich, die blutige gelang leicht, aber auch erst nach Achillotomie, vollständige Wiederherstellung der Funktion.

Rosenthal-Berlin.

Digitized by Google
Original from UNIVERSITY OF MICHIGAN
Generated on 2019-06-08 18:11 GMT / http://hdl.handle.net/2027/mdp.39015073447636
Public Domain in the United States, Google-digitized / http://www.hathitrust.org/access_use#pd-us-google

72) **Kirchner.** Talusluxation oder Luxatio pedis sub talo?
Deutsche Zeitschr. f. Chir. 1908. 93. Bd., p. 501.

Eine Entgegnung an Reismann auf eine irrtümliche Auffassung einer vom Verf. seinerzeit veröffentlichten Arbeit und Richtigstellung der Tatsachen. **Manhold**-Berlin.

73) **E. Streissler.** Eine neue Methode der Resektion der vorderen Fusswurzel.
Bruns Beiträge zur klin. Chir. Bd 62. H. 2. p. 443.

Zu den zahlreichen Methoden der Fusswurzelresektion fügt Str. noch eine neue, die er an der Grazer Klinik ausgeführt hat. Sie eröffnet das Chopartsche Gelenk durch einen Querschnitt auf der Aussenseite 2 cm hinter der Tuberositas metatarsi V. Der Zugang zum Gelenk ist ein guter und leichter. Ausser den Peronäalsehnen, die plastisch durchtrennt und zum Schluss der Operation exakt vereinigt werden, können alle wichtigen Teile geschont werden. In dem beigefügten Falle war das Resultat ein sehr befriedigendes.
Baisch-Heidelberg.

74) **Wittek.** Zur Technik der Arthrodese des oberen Sprunggelenks.
Zentralbl. f. Chir. 1909. Nr. 17.

Um eine möglichst knöcherne Vereinigung im Talokruralgelenk herbeizuführen, sucht W. das Missverhältnis zwischen Grösse des Talus und der Malleolengabel zu beseitigen. Selbst bei vorsichtigster Knorpelabschälung wird der Talus, als Gelenkkopf, zu klein für seine Gelenkpfanne, die Malleolengabel, sodass der Knochenkontakt an den Seiten ausbleibt. Deshalb eröffnet W. von einem vorderen Bogenschnitt aus, nach Durchtrennung der vorher angeschlungenen Strecksehnen, das obere Sprunggelenk, schält den Knorpel ab und setzt auf den ersten Hautschnitt einen zweiten, der zwischen Tibia und Fibula nach oben zieht. Hierauf wird von den einander zugekehrten Seiten der Tibia und Fibula eine schmale Knochenlamelle losgelöst, ausreichend, um einen innigen Kontakt des Talus mit den Malleolenwänden herzustellen. Das Periost der Tibia und Fibula wird mit einander vernäht. Naht der Extensoren, Gipsverband 8 Wochen. Resultat sehr gut. W. meint, dass die knöcherne Ankylose wesentlich die Sicherheit des Auftretens vermehrt, da seitliche Bewegungen des Talus gegen die Malleolengabel, wie sie bei der fibrösen Verbindung möglich sind, nicht eintreten. Die Elastizität des Ganges wird durch das intakte untere Sprunggelenk gewährleistet. **Meyer**-Heidelberg.

Digitized by Google
Original from UNIVERSITY OF MICHIGAN
Generated on 2019-06-08 18:11 GMT / http://hdl.handle.net/2027/mdp.39015073447636
Public Domain in the United States, Google-digitized / http://www.hathitrust.org/access_use#pd-us-google

75) **S. Topuse** (Odessa). Zur operativen Behandlung des paralytischen Klumpfusses.

Arch. f. Orthop., Mechanother. und Unfallchirurgie. 1908. Bd. VI, 4, p. 334.

T. will die Transplantation bei paralytischem Klumpfuss vereinfachen und vereinheitlichen, seine Methode soll für alle Fälle anwendbar sein. Die Methode — von Kofmann angegeben und bereits 13 Mal mit gutem Erfolge durchgeführt — ist folgende: Halbierung der Achillessehne, Verlängerung des stehenbleibenden Stücks derselben. Die äussere Hälfte wird am Tuber calcanei abgetrennt, am Malleolus externus nach vorn geleitet und mit dem Extensorenbündel am Fussrücken in der Weise vereinigt, dass es wie eine Schlinge das Sehnenbündel fasst. Die Sehnen des extensor hallucis und des ext. digg. com. werden gefaltet. — Kurzer Bericht über 13 Fälle, die nach entsprechender Nachbehandlung alle statisch und funktionell befriedigende Füsse bekamen. **Ewald**-Hamburg.

76) **P. Haglund** (Stockholm). Zur Klumpfussbehandlung im ersten Lebensjahre.

Arch. f. Orth., Mechanotherapie u. Unfallchir. 1909. Bd. VII, 2 u. 3.

Die Frage: „wann soll die Behandlung des angeborenen Klumpfusses beginnen?“ beantwortet H. mit der These: „je früher die Redression, desto normaler die Fussentwicklung!“ H. redressiert daher so früh, wie die Kinder — auch Säuglinge! — in seine Behandlung kommen und hilft eventuell mit der Achillotenotomie sowie der Tenotomie der Plantaraponeurose resp. des Abduktor und flexor hallucis nach. Er glaubt, auf diese Weise auch „innerlich“ normale Füsse aus Klumpfüssen machen zu können. — Nachdem der Fuss in Ueberkorrektur gebracht ist, kommt er bei fünf- und mehrmonatigen Kindern in einen Gipsverband, bei kleineren genügt ein Heftpflasterverband oder gewöhnliche Wickelung, die in leichteren Fällen auch monatelang fortgesetzt werden kann. Dann aber beginnt auch hier, wie in allen anderen Fällen, die Schienenbehandlung. Die Innenschiene besteht aus einer papierdünnen, harten (Alaun!) Gipslage, die direkt dem redressierten Fuss angelegt wird und durch Zelluloid und Drahtnetz verstärkt wird. Sie wird mittels einer elastischen (Ideal-) Binde, die zunächst um den Fuss in der klassischen Klumpfusswickelung gelegt wird, anbandagiert. Bei den Gehversuchen bekommen die ersten Stiefel Heusnersche Serpentinfedern, die den Fuss nach aussen rotieren. Damit ist die Nachbehandlung beendet und der Pat. hat „wirklich normale Füsse“. **Ewald** - Hamburg.

Digitized by Google
Original from UNIVERSITY OF MICHIGAN
Generated on 2019-06-08 18:11 GMT / http://hdl.handle.net/2027/mdp.39015073447636
Public Domain in the United States, Google-digitized / http://www.hathitrust.org/access_use#pd-us-google

77) **F. Schultze** (Duisburg). Entgegnung auf die Arbeit Langes „Zur Behandlung des Klumpfusses".

Arch. f. Orthop., Mechanother. und Unfallchirurgie. 1908. Bd. VI, 4, p. 328.

Sch. hält es für absolut gleichgültig, ob der angeborene Klumpfuss beim Kinde etwas früher oder später redressiert wird; jedenfalls ist die Korrektion bei nicht gut entwickeltem Kinde aufzuschieben, bis der Allgemeinzustand sich gebessert hat. — Die durch den Gipsverband bedingte Muskelatrophie braucht nicht berücksichtigt zu werden. Schienen sind entbehrlich, wenn der Fuss ordentlich korrigiert ist. Die Dekubitusgefahr ist bei guter Verbandtechnik gering anzuschlagen. Mittels seines Osteoklasten (Schultze II) kann Sch. auch schwere und alte Klumpfüsse in einer, zwei oder drei Sitzungen korrigieren.

Nachwort von **Lange** (München). L. hält eine Fortsetzung der Diskussion für nutzlos. Sch. glaube bei Klumpfuss ebenso wie bei Genu valgum eine Nachbehandlung nicht nötig zu haben, L. glaubt ohne eine solche keine Dauerresultate erzielen zu können. Er rät Schultze, auf dem Orthop.-Kongress von ihm vor 2 Jahren redressierte Pedes vari und valgi sowie Genua valga vorzustellen. Bis dahin will er bei seiner Methode bleiben.

Ewald - Hamburg.

78) **Momburg** (Spandau). Die Stützpunkte des Fusses beim Gehen und Stehen.

Deutsche med. Wochenschr. 1909. Nr. 4. S. 148.

M. betont auf Grund seiner Untersuchungen an Lebenden und an der Leiche, dass der Stützpunkt des Fusses ausser am Kalkaneus am Köpfchen des 2. und 3. Metatarsus zu finden sei. Die Köpfchen der anderen Metatarsen spielen nur eine Nebenrolle und treten hauptsächlich in Funktion, wenn die Belastung des Fusses nicht ganz senkrecht erfolgt. **Ottendorff** - Hamburg-Altona.

79) **Muskat** (Berlin). Die Stützpunkte des Fusses beim Gehen und Stehen. Bemerkungen zu der Arbeit von Stabsarzt Dr. Momburg.

Deutsche med. Wochenschr. 1909. Nr. 11. S. 487.

M. erklärt, das auch er bereits nachgewiesen habe, dass lediglich die Köpfchen des Metatarsus II und III die Stütze des Fusses bildeten, während den anderen Capitula nur balanzierende Eigenschaften zukämen. **Ottendorff** - Hamburg-Altona.

Digitized by Google
Original from UNIVERSITY OF MICHIGAN
Generated on 2019-06-08 18:11 GMT / http://hdl.handle.net/2027/mdp.39015073447636
Public Domain in the United States, Google-digitized / http://www.hathitrust.org/access_use#pd-us-google

80) **A. Stoffel** (Heidelberg). Plattfuss und Arthropathia psoriatica.

Münch. med. Woch. 1909. Nr. 17.

Die Diagnose „Plattfuss“ wird bei den verschiedensten Erkrankungen gestellt (Arthritis, Rheumatismus, Gicht, Atrophie der Fussknochen nach Knochenbrüchen, os tibiale ext. [Periostitis desselben!], Tuberkulose). St. teilt einen seltenen Fall mit, wo der Plattfuss auf einer schweren Zerstörung einzelner Fusswurzelknochen, die ihrerseits wieder mit Psoriasis vergesellschaftet ist, beruht. Die 35jährige Frau leidet seit 5 Jahren nur an Psoriasis und Schmerzen in beiden Füssen, die ihr zeitweise das Gehen unmöglich machen. Der Röntgenbefund ergibt schwere osteoarthritische Veränderungen am Talus, Naviculare, Cuneiforme primum und im Interphalangealgelenk der grossen Zehe. Klinisch liegt ein starker fixierter Plattfuss vor mit Plantarflexion der 4 kleinen und starker Dorsalflexion der grossen Zehe. — Die Frage des Zusammenhangs der Knochen- mit der Hautaffektion ist zu bejahen (Arthropathia psoriatica der Franzosen!). Der Plattfuss ist nach St.'s Ansicht durch das Gelenk- und Knochenleiden hervorgerufen worden. — Die Gehfähigkeit wurde durch Schienenhülsenapparate, die die Füsse entlasteten, in befriedigender Weise wiederhergestellt.

Ewald - Hamburg.

81) **Lehr** (Dresden). Ueber den Vorderfussschmerz.

Zeitschr. f. orthop. Chir. XXI. Bd. 4. H. S. 485.

L. beschreibt ein Krankheitsbild, bestehend in Schmerzhaftigkeit der Fusssohle in der Gegend der Köpfchen der mittleren Metatarsen. Vorhanden sind dabei schmerzhafte Schwielenbildung und Eingesunkensein des queren Fussgewölbes, das sich zwischen den Köpfchen der Metatarsen spannt. Häufig ist mit diesen Erscheinungen auch die Deformität des Hallux valgus kombiniert. L. betrachtet als Ursache dieses ganzen Symptomenkomplexes das Einsinken des queren Fussgewölbes, ebenso wie das Einsinken des Längsgewölbes die Plattfussbeschwerden bedingt. Therapeutisch hat sich dem Verf. ein Heftpflasterverband bewährt, der straff um den Vorderfuss gewickelt wird, während die andere Hand durch Zusammendrücken der Metatarsenköpfchen den normalen Querbogen des Fusses wieder herstellt. In vielen Fällen kommt dazu noch die Behandlung der Senkung des Längsgewölbes, d. h. die Plattfusstherapie.

Ottendorff - Hamburg-Altona.

Digitized by Google
Original from UNIVERSITY OF MICHIGAN
Generated on 2019-06-08 18:11 GMT / http://hdl.handle.net/2027/mdp.39015073447636
Public Domain in the United States, Google-digitized / http://www.hathitrust.org/access_use#pd-us-google

82) **Garcia y Hurtado.** Un enfermo de tarsalgia.
Revist. Ibero-Americana de Ciencias Médicas. Bd. 19. ho. 45.

Verfasser bespricht die verschiedenen unter dem Namen der Tarsalgie in der Literatur bekannten Krankheitsformen und beschreibt den Fall eines 49jährigen Schmieds, welcher an beiden Fersen unerträgliche Schmerzen hatte. Bei der Operation fanden sich unmittelbar unterhalb des Ansatzpunktes der Achillessehne beiderseits kleine Exostosen, nach deren Entfernung die Schmerzen sistierten. — Der Patient war Angestellter einer elektrischen Centrale und hatte 8 Jahre lang Nacht für Nacht stehend an einer Dynamomaschine zubringen müssen, bei der er dauernd irgend eine Manipulation zu besorgen hatte. G. glaubt, dass durch die andauernde Anstrengung der Achillessehne beim Stehen sich ein chronischer Reizzustand des Periosts ausgebildet habe, der seinerseits wieder die Veranlassung zur Entstehung der Exostosen war. —
Stein-Wiesbaden.

83) **Riedl** (Linz a. D.). Osteotomie des Keilbeines bei Hallux valgus.
Arch. f. klin. Chir. 1909. 88. Bd. 2. H. p. 565.

Als Ätiologie des Hallux valgus wurde bis jetzt unzweckmässige Fussbekleidung angenommen. Seltener Trauma des Grosszehengelenks, z. B. auch durch Druck von Verbänden.

Neuerdings ist der Hallux valgus auch angeboren vorkommend beobachtet worden — intrauteriner Druck dafür beschuldigt, auch hereditär vorkommend. H. v. ist häufig mit Plattfuss kombiniert. Möglicherweise kommen die gleichen ätiologischen Momente in Betracht — angeborene Schwäche der Muskulatur, der Bänder, Knochen (Rachitis) und dazukommende äussere Schädlichkeiten.

Bei Frauen ist der H. v. häufiger wie bei Männern, 3:2. Häufiger doppelseitig. Öfter bei älteren Individuen beobachtet.

Die anderen Zehen stehen meist auch abduziert. Die falsche Stellung erstreckt sich auch auf den Metatarsus, die Knochen stehen fächerförmig angeordnet.

In leichten Fällen besteht die Therapie in Redressement. In schwereren muss operativ vorgegangen werden. Verf. stellt eine Reihe der allgemein geübten Operationsmethoden auf und fügt eine neue hinzu, die im Linzer Krankenhaus vom chirurgischen Chefarzt Breuner mit Erfolg ausgeführt wird: die Resektion eines Knochenkeiles aus dem ersten Keilbein mit der Basis lateral. Diese Methode kann sowohl bei normalem als bei Plattfuss angewendet werden. Der Fuss darf erst belastet werden, wenn eine feste Verknöcherung der Keilbeinstücke eingetreten ist. **Manhold**-Heidelberg.

Digitized by Google
Original from UNIVERSITY OF MICHIGAN
Generated on 2019-06-08 18:11 GMT / http://hdl.handle.net/2027/mdp.39015073447636
Public Domain in the United States, Google-digitized / http://www.hathitrust.org/access_use#pd-us-google

Inhalt: Bücherbesprechungen: Monod, Les scolioses. — **Bockenheimer,** Leitfaden der Frakturenbehandlung für prakt. Aerzte und Studierende. — **L. Bruns,** Die Geschwülste des Nervensystems. — **Arnsperger,** Die Röntgenuntersuchung der Brustorgane und ihre Ergebnisse für Physiologie und Pathologie. — **Riebel,** Ueber die chronische ankylosierende Entzündung der Wirbelsäule. — **Sourdat,** Étude radiographique de la hanche coxalgique.

Referate: 1) **Nieuwenhuyse,** Orthopädische Mechaniker in den Krankenhäusern. — 2) **Redard** u. **Badin,** Partielle kongenitale Hypertrophie. — 3) **Horand,** Verknöcherungen während des intrauterinen Lebens. — 4) **Riedinger,** Traumatische Epiphysentrennung. — 5) **König,** Difform geheilte Knochenbrüche. — 6) **Thompson,** Knochenerkrankung bei Lungenerkrankung. — 7) **Iselin,** Wachstumshemmung infolge von Parathyreoidektomie. — 8) **Hochsinger,** Chondrodystrophia foetalis. — 9) **Milner,** Knochenzysten, Chondrome, fibröse Ostitis. — 10) **Félegyházi,** Biersche Stauung. — 11) **Schabad,** Behandlung der Rachitis. — 12) **Brade,** Codivillasche Operation. — 13) **Bailey,** Chronischer Rheumatismus. — 14) **Vignard** und **Mouriquand,** Diaphysentuberkulose. — 15) **Poncet** und **Leriche,** Tuberkulöse chronische Arthritiden. — 16) **Arnaud,** Tuberkulöser Rheumatismus. — 17) **Auffret,** Mosetigsche Jodoformplombierung. — 18) **Rosenbach,** Wismuthbehandlung. — 19) **Caminiti,** Verheilung traumatischer Läsionen. — 20) **Silberborth,** Akute Polymyositis. — 21) **Kolaczek,** Muskuläres Chondrolipom. — 22) **Nyrop,** Spinale Kinderlähmung. — 23) **Hunkin,** Muskelersatz. — 24) **Delherm,** Chirurgische Muskelatrophie. — 25) **Denncé,** Ischämische Muskelkontraktur. — 26) **Bernstein,** Bruchband „Multiform". — 27) **Scheuermann,** Tumor sacralis congenitus. — 28) **Oehlecker,** Kongenitale Verkrümmung der Wirbelsäule. — 29) **De Munter,** Verkrümmungen der Wirbelsäule. — 30) **Borchardt** u. **Rothmann,** Echinokokken der Wirbelsäule. — 31) **Schupfer,** Wirbelbruch. — 32) **Nyrop,** Spondylitis tuberculosa. — 33) **Fränkel,** Lokalisation der Verkrümmung. — 34) **Carles,** Scoliosis. — 35) **Dieulafé,** Reflektorische Scoliosis. — 36) **v. Saar,** Operative Freilegung der hinteren oberen Thoraxfläche. — 37) **König,** Lungenverletzung bei subkutanen Rippenbrüchen. — 38) **Elgart,** Amputationsstümpfe. 39) **De Francesco,** Plastische Resektion nach Vanghetti. — 40) **Hilgenreiner-Coenen,** Suprakondylärer Oberarmbruch. — 41) **Martini,** Apparat für Armfrakturenbehandlung. — 42) **Levy,** Osteoplastische Resektion. — 43) **Corner,** Olekranonbrüche. — 44) **Marsau,** Madelungsche Deformität. — 45) **Gaugele,** Madelungsche Handgelenksdeformität. — 46) **Lenoir,** Frakturen des Metakarpusknochens. — 47) **Blauel,** Spiralbrüche der Metakarpalknochen. — 48) **Home,** Luxation der Fingerendphalanx. — 49) **Stieda,** Tuberkulose des Ileosakralgelenks. — 50) **Jacobsohn,** Syn- und Polydaktylie. — 51) **Froelich,** Kongenitale Luxation. — 52) **Moeller,** Angeborene Hüftluxation. — 53) **Lamy,** Koxitis bei angeborener Hüftluxation. — 54) **Redard,** Unblutige Reposition der kongenitalen Hüftverrenkung. — 55) **König,** Arthritis deformans coxae. — 56) **Horand,** Coxa vara. — 57) **Klumaris,** Coxa valga luxans. — 58) **Henschen,** Zuppingersche Extensionsbehandlung. — 59) **Sadolin,** Massagebehandlung bei Ischias. — 60) **Raimist,** Infiltrationstherapie der Ischias. — 61) **Linhart,** Resektion des tuberkulösen Kniegelenks. — 62) **Morison,** Meniskusverletzungen. — 63) **Ludloff,** Osteochondritis dissecans. — 64) **Dalla Vedova,** Habituelle Kniescheibenverrenkung. — 65) **Tarsia,** Peritelioma. — 66) **Meissner,** Tibiafraktur. — 67) **Duval,** Supramalleoläre Amputation. — 68) **Cardenal,** Amputation bei Gangrän. — 69) **Fränkel,** Redressement von Fussdeformitäten. — 70) **Muskat,** Methode, Fussabdrücke herzustellen. — 71) **Suckel,** Gelenkdislokation. — 72) **Kirchner,** Talusluxation. — 73) **Streissler,** Resektion der vorderen Fusswurzel. — 74) **Wittek,** Arthrodese des vorderen Sprunggelenks. — 75) **Topuse,** Paralytischer Klumpfuss. — 76) **Haglund,** Klumpfussbehandlung. — 77) **Schultze,** Behandlung des Klumpfusses. — 78) **Momburg,** Stützpunkte des Fusses. — 79) **Muskat,** Stützpunkte des Fusses beim Gehen und Stehen. — 80) **Stoffel,** Plattfuss und Arthropathia psoriatica. — 81) **Lehr,** Vorderfussschmerz. — 82) **Hurtado,** Tarsalgie. — 83) **Riedl,** Osteotomie des Keilbeins bei Hallux valgus.

Originalmitteilungen, Monographien und Separatabdrücke wolle man an Prof. Dr. **O. Vulpius** in Heidelberg, Luisenstr. 1—3, oder an die Verlagsbuchhandlung **S. Karger** in Berlin NW 6, Karlstr. 15, einsenden.

Digitized by Google

Original from UNIVERSITY OF MICHIGAN

Generated on 2019-06-08 18:15 GMT / http://hdl.handle.net/2027/mdp.39015073447636
Public Domain in the United States, Google-digitized / http://www.hathitrust.org/access_use#pd-us-google

Zentralblatt
für
Chirurgische und mechanische Orthopädie
einschliesslich der gesamten Heilgymnastik und Massage.

Redigiert von
Prof. Dr. O. Vulpius
in Heidelberg.

Verlag von
S. Karger in Berlin
NW., Karlstrasse 15.

Monatlich erscheint ein Heft im Umfang von 48 Seiten. Preis des Jahrgangs Mk. 15,—. Zu beziehen durch die Post und durch alle Buchhandlungen des In- und Auslandes.

Bd. III. Oktober 1909. Heft 10.

(Aus der orthop. Universitätspoliklinik München. Vorstand: Prof. Lange.)

Ueber Extensionsverbände.

Von

Dr. R. PÜRCKHAUER.

Die Hauptforderung, die wir von einem guten Extensionsverband verlangen müssen, ist, dass er schwere Gewichte längere Zeit hindurch trägt ohne schädigenden Einfluss auf die Haut des Patienten.

Dieser Forderung entspricht eine elastische klebende Rollbinde nach Dr. Ferd. v. Heuss, die wir ungefähr seit $1^1/_2$ Jahren in der Klinik von Professor Lange tagtäglich benützen; sie ist neben anderen vorzüglichen Eigenschaften in ihrer Anwendung derartig einfach, dass wir sie den Fachkollegen nur empfehlen können. Wir legen, wie wir es von den anderen Extensionsverbänden her gewöhnt sind, zuerst 2 Längsstreifen dieser „Klebrollbinde“ an der Innen- und Aussenseite der Extremität unter leichtem Andrücken an, über die wir dann einfach Tour neben Tour mit derselben Binde weiter wickeln ohne Rücksicht auf Gelenk und ungleich dickere Körperteile; zuletzt schlagen wir die Enden der Längsstreifen um und wickeln sie noch durch einige rückwärts laufende Touren an.

Durch ungleich stärkeres oder schwächeres Anziehen der Binde ist es möglich, konisch zulaufende Extremitätenteile so gleichmässig

Digitized by Google
Original from UNIVERSITY OF MICHIGAN
Generated on 2019-06-08 18:13 GMT / http://hdl.handle.net/2027/mdp.39015073447636
Public Domain in the United States, Google-digitized / http://www.hathitrust.org/access_use#pd-us-google

einzuwickeln, dass sich nirgends eine Falte bildet oder die Binde sich wirft.

Die ganze Extremität ist so zum Unterschied von den anderen Extensionsverbänden eingewickelt und kann sofort mit Gewichten belastet werden.

Anfangs empfiehlt es sich, nur mässige Gewichte anzuhängen; nach einigen Stunden kann man jedoch zu beliebig hohen Gewichten übergehen.

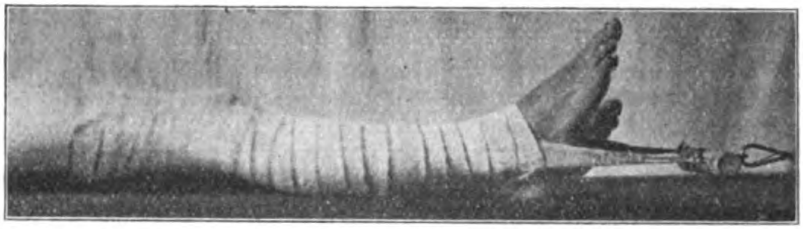

Fig. 1.

Wir haben wochenlang denselben Extensionsverband mit 30 bis 40 kg belastet, ohne ein Nachgeben der Binde an der Haut zu bemerken; nur an seinem freien Ende wird sich anfänglich infolge der Elastizität der Binde ein mässiges Dehnen bemerkbar machen.

Die Porosität der Binde, die offenbar eine vollständige Perspiration der Haut ermöglicht, lässt keine unangenehmen Empfindungen aufkommen, auch haben wir selbst nach wochenlangem Liegen der Binde niemals die Haut gereizt gesehen.

Die Binde verträgt auch die Behandlung mit kaltem und warmem Wasser, so dass wir den Patienten ohne Befürchtung für die Haltbarkeit des Verbandes, die Wohltat eines Bades zu Teil werden lassen können. Da die Binde infolge des Mangels an Zink und Gummigehalt nicht austrocknet, bricht sie auch nicht.

Nach Abnahme der Binde, was unter Zuhilfenahme von etwas Benzin durch einfaches Abwickeln geschieht — ein Verfilzen oder Verkleben mit den Haaren ist nur minimal -- hat man die Freude, die Haut vollkommen reizlos anzutreffen.

Diese Eigenschaften ermöglichen es uns, die Binde selbst bei den kleinsten Kindern zu verwenden.

Ausser zu den Zugverbänden benutzen wir die Klebrollbinden auch noch zu Druckverbänden aller Art und können sie auch hierzu nur empfehlen.

Ein Nachteil der Klebrollbinde ist der verhältnismässig hohe Preis derselben — der Preis der Binde liegt zwischen 1,20 Mk.

Digitized by Google
Original from UNIVERSITY OF MICHIGAN
Generated on 2019-06-08 18:13 GMT / http://hdl.handle.net/2027/mdp.39015073447636
Public Domain in the United States, Google-digitized / http://www.hathitrust.org/access_use#pd-us-google

und 3 Mk. je nach Länge und Breite — rechnet man jedoch, dass der Extensionsverband nie gewechselt werden muss infolge Versagens der Binde, so kommt sie auch nicht höher als das sonst übliche Extensionsmaterial.

Die Binde wird hergestellt von Wilh. Jul. Teufel, Fabrik chirurgischer und orthopädischer Artikel, Stuttgart.

---

1) **Axhausen** (Berlin). Die histologischen und klinischen Gesetze der freien Osteoplastik auf Grund von Tierversuchen.

Arch. f. klin. Chir. 1908. 88. Bd. 1. H. pag. 23.

Die umfassende Arbeit A.s lässt sich kurz etwa in folgende Sätze zusammenfassen.

Implantiertes Knochengewebe verfällt der Nekrose, auch wenn es von lebensfähigem Periost und Mark umgeben ist, es findet eine lakunäre Resorption des implantierten Knochens statt, Apposition von Seiten des umgebenden knochenbildenden Gewebes.

Das deckende Periost besitzt die Fähigkeit des Weiterlebens und Knochenbildens, ebenso das Mark, wenn die äusseren Bedingungen günstig sind.

Die Knochenbildung ist eine um so reichlichere, je besser die proliferierende Schicht mit der Gewebsflüssigkeit in Berührung kommt.

Die Resultate der Transplantation sind am günstigsten bei Knochen vom gleichen Individuum oder bei artgleichem, auf alle Fälle bei periostgedecktem Knochen.

Mazerierte Knochen sind ungünstiges Implantationsmaterial; anhaftende Muskulatur verhindert Knochenbildung. Die Einpflanzung muss sofort nach der Entnahme geschehen.

Periostgedeckte mit Eröffnung der Markhöhle resezierte Röhrenknochen von toten Individuen derselben Spezies lieferten selbst 12—24 Stunden nach dem Tode noch gutes Implantationsmaterial.

Bei Fehlen einer prima intentio soll man das implantierte Stück nicht entfernen, sondern eine natürliche Ausstossung abwarten.

Abbildungen makro- und mikroskopischer Präparate sind dem Aufsatz angefügt.

Ma: hold-Heidelberg.

Digitized by Google
Original from UNIVERSITY OF MICHIGAN
Generated on 2019-06-08 18:15 GMT / http://hdl.handle.net/2027/mdp.39015073447636
Public Domain in the United States, Google-digitized / http://www.hathitrust.org/access_use#pd-us-google

2) **D. B. Lees.** The effective treatment of acute and subacute Rheumatism.

British med. Journ. 1909. Nr. 2507.

Sodium salicylate ist nach Verfassers Meinung das Spezifikum gegen rheumatische Erkrankungen jeder Art. Die Arthritis, falls sie nicht anderer Aetiologie ist, reagiert prompt darauf. Vorübergehende Schädigungen des Herzens treten auf, jedoch ist zu beobachten, dass die meisten an Rheumatismus erkrankten Patienten schon durch das Toxin der entspr. Bakterien ein irritiertes Herz, meist mit vergrössertem linken Ventrikel haben. Er empfiehlt dazu ein doppeltes Quantum doppelkohlensaures Natron zu geben, welches den Nebenwirkungen des Salicyls entgegen arbeitet; es neutralisiert die sauren Toxine der Mikroben, speziell des Diplokokkus, wie Walker und Ryffel nachgewiesen haben, und vermindert, wie Gaskell am Froschherzen gezeigt hat, die herzerweiternde Wirkung des Salicyls, er beginnt mit mässigen Dosen, die allmählich gesteigert werden. Bei Salicylschädigungen vergrössert er die Dosis des Natr. bicarb. noch mehr und sistiert mit ersterem bei den leisesten Erscheinungen (wie vertiefte Atmung, Acetongeruch), während letzteres weiter gegeben wird. Nach kurzer Pause (12 Stunden) kann man ohne Gefahr wieder Salicyl verabreichen. **Mosenthal** - Berlin.

3) **Martens.** Die chirurgische Behandlung der Muskel- und Gelenkleiden.

Zeitschr. f. ärztliche Fortbildung. 1909. Nr. 6.

M. bespricht in der vorliegenden Arbeit die Fortschritte, die uns die Röntgenstrahlen, die Bakteriologie und Serotherapie, die verbesserte Verband- und Operationstechnik, die Biersche Stauungstherapie und eine Reihe anderer Neuerungen in den übrigen physikalischen Behandlungsmethoden auf dem Gebiete der Muskel- und Gelenkchirurgie gebracht haben. Da die Arbeit, die für den Praktiker geschrieben ist, an sich nichts Neues bringt, so erübrigt es sich wohl, auf Einzelheiten näher einzugehen. **Blencke** - Magdeburg.

4) **I. Aizner** (Greifswald). Zur Heilung der Myositis ossificans traumatica durch Fibrolysin.

Münch. med. Wochenschr. 1909. Nr. 15. p. 757.

Bei einem 23jähr. Mann bildete sich 4 Wochen nach einem heftigen Stoss gegen den linken Oberschenkel trotz Massage in der Muskulatur des Quadrizeps eine handtellergrosse Verknöcherung

Digitized by Google
Original from UNIVERSITY OF MICHIGAN
Generated on 2019-06-08 18:13 GMT / http://hdl.handle.net/2027/mdp.39015073447636
Public Domain in the United States, Google-digitized / http://www.hathitrust.org/access_use#pd-us-google

(Röntgenbild!), die mit dem Periost nicht zusammenhing. Das Kniegelenk konnte nicht über einem Winkel von 160° gebeugt werden. Die Fibrolysininjektionen wurden direkt in die Verhärtung gemacht (34 cm in 40 Tagen). Die Injektionen waren ziemlich schmerzhaft, wurden einmal wegen Appetitlosigkeit unterbrochen. Schon nach 9 Injektionen ist aktive Beugung bis 100° möglich, nach 24 bis 65°. Röntgenbilder zeigten wie die Knochenbildung von der Peripherie her zurückging, ein Teil blieb jedoch bestehen. Verglichen mit früheren, gleichen Erkrankungen, die mit Massage eher verschlechtert als gebessert wurden, stellt das Fibrolysin für diesen Fall ein wirksames Mittel dar; daneben soll man den Patienten in Ruhe lassen, nur leichte schmerzlose aktive Bewegungen machen lassen. Die Fibrolysinbehandlung sollte möglichst frühzeitig d. h. noch im Stadium der bindegewebigen Induration, wenn die Verknöcherung noch nicht begonnen hat, einsetzen. **Ewald**-Hamburg.

5) **Sampson Handley.** A prospective cure for elephantiasis.
Lancet. 2. Jan. 1909.

Verf., der schon früher über seine Methode von Einlegen von Seidenfäden bei Oedem (2 Fälle von Stauungsödem am Arm bei carcinoma mamae, Lancet 1908, March 14) berichtet hat, gibt die Krankengeschichte eines Falles von Elephantiasis wieder, bei dem er durch Einlegen von langen Fäden, die vom Fuss bis in die Inguinalgegend reichten, die Circumferenz des Beines von $14^1/_2$ bis $11^1/_2$ am Knöchel, unter dem Knie von $25^3/_8$ auf 17 Zoll, und 9 Zoll über dem Knie von $24^3/_4$ auf $21^1/_4$ Zoll verringerte. Kompliziert wurde die Besserung durch Eiterung, die beide Mal merkwürdigerweise am 9. Tag nach dem Eingriff auftrat, und die Verf. auf Autointoxikation durch einen der Eleph. spezifischen Mikrokokkus zurückführte. Injektionen von der aus dem Oedem hergestellten Vaccine brachten Stillstand des Fiebers. Die schönen Erfolge ermuntern zur Anwendung dieses Verfahrens bei einschlägigen Fällen. **Mosenthal**-Berlin.

6) **Bardenheuer** (Köln). Mitteilungen aus dem Gebiete der Nervenchirurgie mit einer einleitenden Abhandlung über die anatomische Verheilung der Nervenverletzungen.
Deutsche Zeitschr. f. Chir. 1908. 96. Bd. 1.—3. H. p. 24.

In einer grösseren Arbeit teilt B. seine Erfahrungen auf dem Gebiet der Nervenchirurgie mit und empfiehlt statt orthopädischer Massnahmen wie Bäder-, Heissluft-, Massagebehandlung bei Nerven-

Digitized by Google
Original from UNIVERSITY OF MICHIGAN
Generated on 2019-06-08 18:12 GMT / http://hdl.handle.net/2027/mdp.39015073447636
Public Domain in the United States, Google-digitized / http://www.hathitrust.org/access_use#pd-us-google

verletzungen öfter zum Messer zu greifen, sei es auch nur, um die Nervenscheiden zu spalten und den Nerven von Blutkoagulum, angestauter Lymphe, Exsudat, Adhäsionen zu entlasten.

Durch die mechanischen Insulte von Seiten all dieser raumbeengenden Faktoren wird bei längerer Dauer der Einwirkung die Nervenkontinuität aufgehoben und Degeneration tritt ein.

Oft tritt Nervenlähmung ein dadurch, dass der Nerv in benachbartes Narbengewebe (z. B. bei ankylosierenden Gelenken) mit einbezogen wird. Das operative Vorgehen, Ausschälen des Nerven, bringt in solchen Fällen Heilung.

Die Nervennaht führt B. durch den Nerven selbst aus mit Katgut. Eine günstigere Prognose ist bei Behandlung älterer Nervenläsionen zu stellen, da sich die Fibrillen dann besser an einanderlegen, und die Naht sich exakter anlegen lässt.

Der Erfolg der Nervennaht ist ausnahmsweise nach 5—20 Tagen zu sehen, oft dauert es aber Monate, bis ein Resultat — oft auch ein negatives — zu konstatieren ist.

Oft empfiehlt es sich, neben der Nervennaht auch Transplantation von Sehnen und Muskeln auszuführen.

Zum Flicken werden benachbarte, funktionell weniger wichtige Nerven gebraucht, wenn es sich um Korrektur schon eingetretener Lähmungen an den Nerven handelt. **Manhold**-Heidelberg.

7) **Rud. Neurath.** Atypische Poliomyelitisfälle.

Wiener med. Wochenschr. Nr. 18.

Der eine Fall zeigt Mitbeteiligung der kortikospinalen Bahn, also Enkephalomyelitis. Ein zweiter akut einsetzender, mit chronisch progressivem, aszendierendem Verlauf hat bis jetzt in der Literatur kein Pendant. **Spitzy**-Graz.

8) **Vulpius** (Heidelberg). Erfolge in der Behandlung schwerer Kinderlähmungen.

Münch. med. Wochenschr. 1908. Nr. 51 p. 2662.

Nach kurzer Besprechung der Indikation für Arthrodese, Muskel- und Nerventransplantation, geht V. dazu über, das Verfahren und die Erfolge zu beschreiben, die er bei über 40 sogenannten Handgängern, also den schlimmsten Lähmungen beider Beine, angewandt resp. erzielt hat. Es folgen zwölf kurze Krankengeschichten, die beweisen, wie durch Redressement, Myo- und Tenotomie, Osteotomie, Arthrodese und Sehnenüberpflanzung aus kriechenden Krüppeln aufrechtstehende und -gehende Menschen ge-

Digitized by Google
Original from UNIVERSITY OF MICHIGAN
Generated on 2019-06-08 18:15 GMT / http://hdl.handle.net/2027/mdp.39015073447636
Public Domain in the United States, Google-digitized / http://www.hathitrust.org/access_use#pd-us-google

macht werden können. Mühe, Zeit und Kosten, die man aufwenden muss, sind allerdings beträchtliche, desto erfreulicher ist aber das Resultat. **Ewald** - Hamburg.

9) **Rowlands.** A clinical lecture on the treatment of a case of extensive infantile paralysis by operation and apparatus.

British medical journal 1909. 2519.

Die ausführliche Krankengeschichte eines Kindes mit poliomyelitis ant. mit Lähmungen beider Extremitäten, das durch die entsprechenden Tenotomien und Apparate auf die Beine gebracht wurde, und die daran geknüpfte Besprechung der Kranhheit bietet nichts Neues. **Mosenthal** - Berlin.

10) **Axhausen** (Kiel). Osteogenesis imperfecta oder frühe Osteomalazie als Grundlage der idiopathischen Osteopsathyrosis?

Deutsche Zeitschr. f. Chir. 1908. 92. Bd. 1.—3. H., p. 42.

Die idiopathische Knochenbrüchigkeit (Osteopsathyrosis) wird von einigen Autoren zu der späten und milden Form der Osteogenesis imperfecta, von anderen zu den Frühformen der Osteomalazie gerechnet. Bei ersterer findet man schon intrauterin mangelhafte Osteoblastentätigkeit, die Kinder kommen zur Welt mit atrophischen, frakturierten, in der Anlage kaum angedeuteten Knochen. Die Osteopsathyrosis spielt sich extrauterin ab und zeigt regelmässige Knochenresorption neben fast vollständigem Aufhören der Apposition.

Auf Grund von mikroskopischen Untersuchungen an einem amputierten Bein, das wegen seiner Verkümmerung und der Belästigung, die es als störendes Anhängsel verursachte, entfernt worden war, kommt Verf. zu der Ansicht, dass die Osteopsathyrosis mit der Osteomalazie in Zusammenhang steht. In seinem Fall konnte auch histologisch das Bestehen einer früheren Osteomalazie, das zur Brüchigkeit des Knochens führte, nachgewiesen werden.

Verf. fand neben schwerer Atrophie am Knochen reichliche Mengen unverkalkten osteoiden Gewebes, teils lamellös, teils geflechtartig angeordnet. Wegen dieses reichlichen Vorkommens osteoider Massen kann der Befund nicht als einfache Atrophie ansgelegt werden. Die untersuchten Knochen in makroskopischer Abbildung sind der Arbeit beigefügt. **Manhold** - Heidelberg.

Digitized by Google
Original from UNIVERSITY OF MICHIGAN
Generated on 2019-06-08 18:15 GMT / http://hdl.handle.net/2027/mdp.39015073447636
Public Domain in the United States, Google-digitized / http://www.hathitrust.org/access_use#pd-us-google

11) **A. Lambotte** (Anvers). Technique et indications de la prothèse perdue dans le traitement des fractures.

La presse médicale, 1909. Nr. 37.

Die Behandlung der Knochenbrüche mit versenkten Prothesen hat, trotz mannigfacher Vorzüge, noch wenig Anhänger gefunden, und in den Lehrbüchern wird derselben kaum Ewähnung getan. Nichtsdestoweniger handelt es sich um eine leicht durchführbare Operationsmethode, mit sehr guten Erfolgen, die nur den Nachteil hat, eine spezielle, ziemlich reichliche Instrumentierung zu verlangen. Grundbedingung für den Erfolg ist selbstverständlich eine vollkommene Asepsis sowohl des benützten Materials, als auch während des Operationsaktes, ferner, dass der Eingriff rasch und ohne unnötige Verletzung der umgebenden Gewebe durchgeführt werden kann, was Sache der Übung ist.

Die Instrumentierung dieser Methode verlangt eine grosse Anzahl von Spangen verschiedener Form und Grösse, die leicht und dauerhaft hergestellt sein müssen. Verzinnter, vergoldeter oder vernickelter Stahl hat sich hierzu als am zweckmässigsten herausgestellt. Diese Platten haben eine grössere Anzahl von Löchern zur Aufnahme der Befestigungsschrauben, und werden letztere zweckmässig mit einer längeren scharfen Spitze hergestellt, was oft das Bohren überflüssig macht. Wo letzteres notwendig sein sollte, sind die amerikanischen Holzbohrer anzuwenden. Zum Festhalten der Schrauben bei der Befestigung hat der Verf. eine eigene Zange konstruieren lassen, da das Halten mit den Fingern verschiedene Nachteile bietet.

Die besten Erfolge gibt die versenkte Prothese bei Brüchen der Vorderarmknochen, während bei solchen des Femur die Anlegung der Prothese von der Form und Lage des Bruches abhängt. Schiefe Brüche sind im Allgemeinen für diese Behandlungsart nicht geeignet.

Der Verf. schliesst seinen Aufsatz, indem er gegen die Anwendung von Silbernähten zur Fixierung gebrochener Knochenenden protestiert. Diese veraltete Behandlungsart sollte aus der Chirurgie vollständig verschwinden. **E. Toff.**

12) **M. Lange.** Le traitement des fistules par les injections de pâte au sous-nitrate de bismuth.

Gaz. des hôpitaux. 1909. 28. p. 336.

Die Anwendung der Beckschen Wismutpaste bei der Behandlung von eiternden Fisteln und von Abscessen wird von den

Digitized by Google
Original from UNIVERSITY OF MICHIGAN
Generated on 2019-06-08 18:15 GMT / http://hdl.handle.net/2027/mdp.39015073447636
Public Domain in the United States, Google-digitized / http://www.hathitrust.org/access_use#pd-us-google

Amerikanern warm empfohlen. Sie ist mit mehr oder weniger Erfolg bei akuten und chronischen Weichteil-, Knochen- und Gelenkeiterungen benutzt worden, auch bei komplizierten Frakturen, Laparotomien, Prostatektomien, Nierentuberkulose und tuberkulösem Empyem. Selbst Augen-, Ohren- und Nasenärzte haben erfolgreiche Versuche damit gemacht. Vorbedingung ist die Reinheit des Präparats, denn es sind einige Todesfälle mitgeteilt, die auf Beimischungen zurückzuführen sind (Methaemoglobinaemie, Nephritis). Auch das reine Bismutum subnitricum scheint für empfindliche Individuen nicht ungefährlich zu sein. L. rät die Anwendung auf kleinere Fisteln zu beschränken, wo die Quantität der Paste nicht so gross sein muss, dass sie toxisch wirkt. **Ewald**-Hamburg.

13) **R. Werndorff** (Wien). Über Almatein.

Münch. med. Wochenschr. 1909. Nr. 3. p. 137.

Das Almatein ist ein Kondensationsprodukt aus Formaldehyd und Haematoxylin und soll die antiseptischen resp. adstringierenden Eigenschaften dieser beiden Stoffe in sich vereinigen. Es wurde in der Lorenzschen Poliklinik bei tuberkulösen Fisteln, bei Dekubitus, bei kalten Abszessen und als Almateinplombe bei Knochenkaries anstatt der Jodoformplombe verwendet. W. rühmt die sekretionsbeschränkende, austrocknende, granulationsbildende Wirkung des Präparats, das keine der unangenehmen Nebeneigenschaften des Jodoforms hat. Namentlich fällt die austrocknende Wirkung der Plombe auf, weshalb W. nicht so viele Misserfolge als mit der Mosetigschen Plombe hatte. **Ewald**-Hamburg.

14) **Schenker** (Aarau). Weitere Beobachtungen in der Tuberkulosetherapie bei der Anwendung von Marmorekserum.

Münch. med. Wochenschr. 1909. Nr. 4. p. 174.

S. hat 60 Fälle von Tuberkulose, meist III. Grades mit Marmorekserum behandelt und konnte bei 17 volle, bei 25 teilweise Arbeitsfähigkeit erzielen. Besonders günstig (d. h. antitoxisch) wirkt es bei Lungen-, Knochen- und Bauchfelltuberkulose, auch bei Lungentuberkulose III. Grades bringt es, wenn lange genug angewandt, die Erscheinungen zum Schwinden Da, wo ausgedehnte Zerstörungsprozesse schon vorhanden sind, hilft das Serum ebensowenig wie etwas anderes. Nach dem Urteil des Verf. ist das Serum gegenwärtig wie kein zweites imstande, die Tuberkulose mit Erfolg zu bekämpfen. **Ewald**-Hamburg.

Digitized by Google
Original from UNIVERSITY OF MICHIGAN
Generated on 2019-06-08 18:15 GMT / http://hdl.handle.net/2027/mdp.39015073447636
Public Domain in the United States, Google-digitized / http://www.hathitrust.org/access_use#pd-us-google

15) **Bannatyne.** The treatment of chronic joint conditions by Fibrolysin.

Lancet. 23. Jan. 1909.

Der Erfolg, den B. von Fibrolysininjektionen gesehen hat trat erst nach 4—5 Injekt. auf und übertraf bei den muskulären Kontraktionen nach ausgeheilter Arthritis alle anderen Methoden,

Mosenthal-Berlin.

16) **Reinhardt** (Gülhane). Die primäre sklerosierende Tuberkulose der Schleimbeutel.

Deutsche Zeitschr. f. Chir. 1909. 98. Bd. 1. H. p. 63.

Verf. erinnert an die Beobachtung der „fibrösen Diathese" der Franzosen bei bestehender anderweitig lokalisierter oder abgelaufener Tuberkulose und führt mit Berücksichtigung früherer Untersuchungen Wietings selbst Resultate mikroskopisch-histologischer Arbeiten an, die die Bildung sklerosierender Entzündungen in Schleimbeuteln zum Gegenstand haben, wie sie, in der Türkei typisch auftretend, von ihm beobachtet wurden: durch die eigenartige Sitzweise der Türken entstehen Bursitiden am Trochanter major, an den äusseren Malleolen, bei professionellen Betern an der Tuberositas tibiae, aber auch am Ellenbogen, am Akromion, alles Stellen, die mechanischen Insulten ausgesetzt sind.

Durch den chronischen Reiz wird ein locus minoris resistentiae geschaffen, die Ansiedelung von Tuberkelbazillen begünstigt. Diese regen eine sklerosierende Entzündung an.

Im Gegensatz zu den Wietingschen Formen, die mehr tuberkulöses Granulationsgewebe, Erguss und Eiterbildung aufwiesen, zeigten die Fälle des Verfassers mehr Bindegewebe, wenig spezifisch tuberkulöse Produkte, was er aber nur als einen graduellen Unterschied der pathologischen Vorgänge deutet. **Manhold**-Heidelberg.

17) **Wilms** (Basel). Ueberkorrektur bei Nagelextension (Steinmann).

Deutsche Zeitschr. für Chir. 1908. 92. Bd. 1.—3. H., p. 260.

Verf. warnt vor Uebertreibung der Belastung bei Steinmannscher Nagelextension, die viel wirksamer ist als Heftpflasterextension. Das Radiogramm eines Oberschenkelstückbruchs zeigt nach Belastung mit 25 kg in den ersten 8 Tagen nach dem Unfall eine starke Diastase der Fragmente. Für Extension am Oberschenkel eines Erwachsenen genügen 15—20 kg. **Manhold**-Heidelberg.

Digitized by Google
Original from UNIVERSITY OF MICHIGAN
Generated on 2019-06-08 18:15 GMT / http://hdl.handle.net/2027/mdp.39015073447636
Public Domain in the United States, Google-digitized / http://www.hathitrust.org/access_use#pd-us-google

18) **Petri** (Rom). Un nuovo apparecchio ortopedico per la coordinazione e deambulazione.

Il Policlinico. Sez. prat. A. XV, fasc. 30.

Für an Kontrakturen der unteren Extremitäten oder an Fussdeformitäten leidende Patienten, bei denen entweder keinerlei Apparat angewendet wird oder aber so schwere Korrektionsapparate, dass dadurch mehr das Gehen behindert als die Deformität korrigiert wird, und für jene anderen, bei denen wegen der alterierten Gehfunktion zur Ermöglichung des Gehens zu Krücken geschritten wird, hat Verf. einen Apparat aus Bambusrohr ersonnen, der neben der grossen Leichtigkeit (400 g.) den grossen Vorzug besitzt, jede Kontraktur der Unterextremität zu korrigieren.

Buccheri-Palermo.

19) **Fedor Reszö.** Über Tapotement mit Apparaten.

Wiener med. Wochenschr. Nr. 13.

Verf. beschreibt einen von ihm angegebenen kleinen Klopfapparat, bestehend aus zwei Hämmern, welche von einer Welle mittelst der verschiedenartigsten Kraftquellen bewegt werden.

Spitzy-Graz.

20) **Frode Sadolin** (Kopenhagen). Sygegymnastik.

Nordisk Tidsskrift for Terapi. Aargang VII, H. 7. April 09. Pag. 191—201.

Vortrag über Gymnastik und Heilgymnastik. Die Bedeutung, Verwendung und Ausführung einiger Übungen wird beispielsweise näher besprochen. Verf. schliesst dahin, dass Heilgymnastik nicht schablonenmässig angewendet werden soll, vielmehr ist sie eine Behandlung, die ebensowohl wie jede andere Therapie von Beobachtung und Nachdenken geleitet werden muss, was aber nur derjenige kann, der im Stande ist, sich einen selbständigen Begriff über den Zustand des Patienten zu bilden.

Panum-Kopenhagen.

21) **K. Taege** (Freiburg i. B.). Eisen als Ersatz des Wismut für Röntgenaufnahmen.

Münch. med. Wochenschr. 1909. Nr. 15, p. 758.

T. bezweifelt gegenüber Lewin (s. Ref.), dass das Wismut als Karbonat Vergiftungen hervorrufen kann. Doch ist das von Lewin vorgeschlagene Eisenoxyd vorzuziehen, weil es billiger ist. Andererseits ist es schwer zu bekommen. T. hat daher das früher offizinelle Ferr. oxyd. rubrum angewandt, von dem beliebig grosse Quantitäten keine Krankheitserscheinungen machen. Das Präparat lieferte (bei Kaninchen!) hervorragend schöne Röntgenaufnahmen.

Ewald-Hamburg.

Digitized by Google
Original from UNIVERSITY OF MICHIGAN
Generated on 2019-06-08 18:15 GMT / http://hdl.handle.net/2027/mdp.39015073447636
Public Domain in the United States, Google-digitized / http://www.hathitrust.org/access_use#pd-us-google

22) **E. Ebstein** (Leipzig). Über rhachitische Residuen am Brustkorbe Erwachsener.

Münch. med. Wochenschr. 1908. 51. p. 2667.

Ein 20jähr. Friseur, der mit Sicherheit Rhachitis durchgemacht hat, hat unter der rechten Mammillargegend eine tiefe, muldenförmige Thoraxeinsenkung auf der rechten Seite zurück behalten. Nach den Angaben des Pat. soll diese auch linkerseits bestanden haben, ferner bei zwei Brüdern in den Knabenjahren vorhanden gewesen sein. Bei letzteren habe sich aber später — wie auch auf seiner eigenen rechten Seite der Thorax wieder normal vorgewölbt. — E. hält die Deformität für das Residuum eines hochgradigen Pectus carinatum und bespricht die verschiedenen Theorien der Entstehung. **Ewald**-Hamburg.

23) **Karl Preleitner.** Orthopädischer Apparat zur Verhinderung der lordotischen Albuminurie.

Wiener klin. Wochenschr. Nr. 8.

Nach mehrfachen Versuchen wurde von P. ein Apparat konstruiert, der einer zu starken Beckenneigung begegnen soll. An einem genau anmodellierten Beckenringe sind zwei Stahlstäbe angebracht, welche mittels einer breiten Pelotte den Oberkörper derart nach vorn drängen, dass, um aufrecht bleiben zu können, der Kranke das Becken heben muss, wodurch die Korrektur der Lordose und bei P.s Fällen auch das Aufhören der Albuminurie bewirkt wird.

Spitzy-Graz.

24) **J. K. Spischarny** (Moskau). Ueber Muskelplastik bei Defekten der Bauchpresse.

Zentralblatt für Chirurgie. 1909. 10, p. 329.

In fünf Fällen von 10—20 cm langen Muskeldefekten der vorderen Bauchwand (nach Geschwulstentfernung aus dem rectus abdominis, nach Nephrotomie und Appendicitisoperation) deckte S. den Defekt mit dem musc. obliquus externus. Er trennte diesen an seinem Rippenansatz ab, und zwar unter Schonung der Gefässe und Nerven, schlug den Lappen dann um 40—60° um und vernähte ihn in den Defekt. 1—2tägige Drainage. Resultat: Der Lappen heilte immer an, der Muskellappen liess sich faradisch reizen, eine Hernie bildete sich nie heraus. **Ewald**-Hamburg.

25) **Schäfer** (M.-Gladbach). Über Halsrippen.

Münch. med. Wochenschr. 1908. 51. 2675.

In die von S. geleitete Lungenheilstätte kamen kurz nach-

Digitized by Google
Original from UNIVERSITY OF MICHIGAN
Generated on 2019-06-08 18:15 GMT / http://hdl.handle.net/2027/mdp.39015073447636
Public Domain in the United States, Google-digitized / http://www.hathitrust.org/access_use#pd-us-google

einander 4 Patienten zur Beobachtung, bei denen durch die klinische Untersuchung ein- oder doppelseitige Halsrippen vermutet wurden, die durch Röntgenaufnahmen sicher gestellt wurden. In zwei Fällen hatten die Halsrippen zu Irrtümern in der Diagnose Veranlassung gegeben, einmal dadurch, dass sie einen falschen Perkussionsbefund vortäuschten, das andere Mal dadurch, dass sie zu einer Verwechslung mit Lymphdrüsengeschwülsten führten.

Ewald-Hamburg.

26) **Mylvaganam.** A case of excision of the scapula.

Lancet. 9. Jan. 1909.

Beschreibung eines Falles von Resektion der Scapula mit Tförmiger Inzision bei Sarkom. M. liess nur die Spitze des Akromions zurück. Bei der Notwendigkeit, in solchen Fällen radikal vorzugehen, spielt das Zurücklassen der Fossa glenoidalis und des processus coracoideus (Rowland), das nur eine Abduktion bis 90° ermöglicht, keine so bedeutende Rolle, da diese Exkursion auch bei totaler Resektion möglich ist. Vorausgesetzt primäre Heilung und Beginn mit Gymnastik nach der ersten Woche kommt die totale Resektion im funktionellen Resultat der partiellen fast gleich; ja die bei letzterer zurückbleibenden Reste der Skapula beschränken oft die Bewegungen des Armes. Das Fragment ersetzt nie mehr die Scapula, und Bewegung im Humeroscapular-Gelenk findet nicht statt, da sich wegen der mangelnden Muskelinsertionen der Rest der Sc. stets mit dem Humerus als ein Ganzes bewegt.

Mosenthal-Berlin.

27) **Tornatola** (Messina). Frattura comminutiva della clavicola.

La Clinica chirurgica. A. XVII. Nr. 2.

Verf. hat einen Fall von Splitterbruch der linken Klavikula beobachtet. Diese Frakturart ist sehr selten und in der Literatur finden sich nur wenige Fälle. Die Fraktur ist durch indirekte Ursache erfolgt und zwar durch Fall auf die Schulter und auch durch plötzliche Muskelkontraktion.

Buccheri-Palermo.

28) **P. Frangenheim** (Königsberg i. Pr.). Tendinitis ossificans traumatica der Tricepssehne.

Medizinische Klinik. 1909. Nr. 8. p. 278.

Knochenbildung im Sehnengewebe abseits der Ansatzstelle der Sehnen ist bisher nur in der Achillessehne beobachtet worden.

Digitized by Google
Original from UNIVERSITY OF MICHIGAN
Generated on 2019-06-08 18:15 GMT / http://hdl.handle.net/2027/mdp.39015073447636
Public Domain in the United States, Google-digitized / http://www.hathitrust.org/access_use#pd-us-google

Bei einem 19jähr. Offizier, der beim Turnen auf die Rückseite des linken Ellbogens fiel, bildete sich in der Tricepssehne einige Wochen später ein radiographisch nachweisbarer Knochen, der — wie die Operation zeigte, fast die ganze Breite der Sehne einnahm. Das exstirpierte etwa 1 cm lange Gebilde zeigte Knochenstruktur: Spongiosa und Markräume. Histologisch entspricht das Bild ganz dem der Myositis ossificans traumatica. — Die beschriebene Knochenbildung ist ausserordentlich selten, ganz im Gegensatz zu den Verknöcherungen der Sehnenansätze (Triceps-, Ileopsoas-, Achillessehne; Kalkaneussporn), die eine Alterserscheinung sein dürften. Nicht zu verwechseln sind diese Bildungen von echtem Knochen mit den aetiologisch dunklen Kalkeinlagerungen in die Sehnen. **Ewald**-Hamburg.

29) **Lossen** (Köln). Beiträge zur extrakapsulären Radikal-Resektion des tuberkulösen Ellenbogengelenks.

Deutsche Zeitschr. f. Chir. 1908. 92. Bd. 1.—3. H., pag. 120.

L. führt eine Statistik und Beschreibung der Fälle von Ellenbogentuberkulose an, die in der Bardenheuerschen Klinik im Verlauf von 12 Jahren radikal reseziert wurden nach der Methode von Bardenheuer.

In frischen Fällen wurde konservative Behandlung versucht (Gipsverband, Jodoforminjektionen, Biersche Stauung). In jedem Fall von Fistelbildung, ob beim Erwachsenen oder beim Kinde, wurde radikal vorgegangen.

Bardenheuer entfernt den tub. Herd im Gesunden, operiert ca. 1 cm ausserhalb der Abszessmembran, das Gelenk wird in toto herausgenommen, der infektiöse Inhalt kommt mit der Wunde gar nicht in Berührung.

Der Humerusschaft wird keilförmig zugespitzt, im rechten Winkel in die Gabel, die von Radius und Ulna gebildet wird, hineingelegt, die Ulna mit einer Rinne versehen zur Aufnahme des Humeruskeiles, letzterer mit einem Nagel in die Ulna fixiert. Der Radiusstumpf, um ca. 3 cm kürzer als der der Ulna, wird mit Muskellappen übernäht, damit keine Verwachsung mit den anderen Knochen stattfinde und eine gute Pronationsmöglichkeit gewährleistet sei.

Die nach der Heilung resultierende Armverkürzung soll gering sein und die Funktionsfähigkeit des Armes nicht beeinträchtigen.

Die prompte Heilung war in den beobachteten 86 Fällen vom Alter der Patienten unbeeinflusst. **Manhold**-Heidelberg.

Digitized by Google
Original from UNIVERSITY OF MICHIGAN
Generated on 2019-06-08 18:15 GMT / http://hdl.handle.net/2027/mdp.39015073447636
Public Domain in the United States, Google-digitized / http://www.hathitrust.org/access_use#pd-us-google

30) **Tornatola** (Messina). Lussazione anteriore del Polso.

La Clinica chirurgica A. XVII, Nr. 2.

Verf. hat eine Frau mit vorderer Luxation des Handgelenkes beobachtet. In der Literatur sind derartige Luxationen selten. Die Ursache zu ihrer Bildung ist ein Fall auf die Hand gewesen, wodurch die Knochen des Vorderarms in eine derartige Lage kamen, dass sie mit dem Handrücken einen sehr offenen Winkel bildeten. Da die Hand auf dem Boden immobilisiert wurde und die Triebkraft weiterwirkte, zerrissen die Bänder, und die Knochen des Vorderarmes glitten auf die dorsale Fläche des Karpus.

Buccheri - Palermo

31) **Franke** (Rostock). Zur Anatomie der Madelungschen Deformität der Hand.

Deutsche Zeitschr. für Chir. 1908. 92. Bd. 1.—3. H., pag. 156.

Im ganzen sind in der Literatur 59 Fälle bekannt, 47 weibliche, 9 männliche.

Verf. hatte Gelegenheit, einen Fall von Madelungscher Deformität zu sezieren. Anatomisch untersucht wurden in der Literatur nur 2 Fälle.

F. findet auf Grund seiner anatomischen Untersuchung die Ursache der Deformität in der Störung der Wachstumsrichtung der Epiphyse, nicht in Verbiegung des Radiusschaftes, und neigt wie andere Autoren dazu, Rachitis, die auch in dem gegebenen Fall nachzuweisen war, als eines der ursächlichen Momente der Deformität in Betracht zu ziehen.

Der Arbeit sind Reproduktionen von photographischen und Röntgenaufnahmen beigefügt. **Manhold**-Heidelberg.

32) **Pradella** (Venedig). La mia mano torta radiale.

Il Corriere Sanitario. 1908. Nr. 33.

Verf. beschreibt seinen Fall einer Rouvierschen Varietät der angeborenen Klumphand, in der das Skelett komplett ist, sich aber Konformationsfehler finden. **Buccheri**-Palermo.

33) **S. Robinson.** Die Fraktur des ersten Mittelhandknochens (Bennett).

Boston med. and surg. Journ. 1908. Nr. 9, p. 275.
Ref. in Gaz. des hôpitaux. 1909. Nr. 23, p. 278.

Die von Bennett 1881 zuerst beschriebene Fraktur der Basis der Metakarpale I ist eine schiefe Gelenkfraktur, die durch Fall auf den abduzierten Daumen zustande kommt. Das proximale

Digitized by Google
Original from UNIVERSITY OF MICHIGAN
Generated on 2019-06-08 18:15 GMT / http://hdl.handle.net/2027/mdp.39015073447636
Public Domain in the United States, Google-digitized / http://www.hathitrust.org/access_use#pd-us-google

kleine Fragment bleibt mit dem multangulum majus in Verbindung, das distale wird nach aussen schnabelförmig disloziert. Eine Röntgenaufnahme ist zur Sicherstellung der Diagnose immer nötig. Die Behandlung ist nicht so einfach wie bei den häufigeren Querfrakturen, wo ein einfacher immobilisierender Verband genügt, sondern man muss einen Extensionsverband konstruieren, der 30 bis 40 Tage liegen bleibt. Andernfalls heilt der Bruch in dislozierter Stellung aus und die Beweglichkeit und Kraft des Daumens erleidet eine dauernde Störung. Bericht über 92 Fälle (Röntgenbilder und 5 Präparate!). **Ewald** - Hamburg.

34) **Pozzilei** (Mailand). Contributo clinico alla malattia di Dupuytren.

Gazzetta degli ospedali e delle cliniche. 1908. Nr. 92.

Verf. teilt die Geschichte eines klinischen Falles mit, welche zeigt, dass die Schrumpfung des medianen Bündels der Palmaraponeurose auf entzündlich r Hyperplasie der Aponeurose selbst beruht. Diese Läsion wäre auf lokale oder allgemeine Ursachen (infektiöse oder toxische Erscheinungen) zurückzuführen, welche das trophische Reflexzentrum alterieren. **Buccheri** - Palermo.

35) **O. Wyss** (Zürich). Akute posttraumatische Dupuytrensche Fingerkontraktur.

Münch. med. Wochenschr. 1909. Nr. 3. p. 138.

Nach einer unregelmässigen flachen Schnittwunde in der Hohlhand entwickelte sich bei einem 14jähr. Jungen innerhalb kurzer Zeit nach der Heilung eine schmerzhafte Flexionsstellung des 4. Fingers, die stetig zunahm. An der Handfascie, die mit der Narbe verwachsen war, waren wulstige Erhebungen zu konstatieren. Bei gewaltsamer Extension des Fingers riss die Palmarfascie ein, und unter täglicher Massage und Jodpinselung stellte sich allmählich die passive und aktive Extension wieder her. Bisher kein Rezidiv. Die traumatische Entstehung der Dupuytrenschen Fingerkontraktur wäre demnach erwiesen. **Ewald** - Hamburg.

36) **H. Heineke** (Leipzig). Über Knieschmerzen bei Hüfterkrankungen.

Münch. med. Wochenschr. 1909. Nr. 13. p. 647.

Klagen über Knieschmerzen sind bei Kindern, die an Koxitis leiden, häufig und verführen oftmals zu Irrtümern in der Diagnose. Als Ursache ist am wahrscheinlichsten eine Ausstrahlung der Schmerzen

Digitized by Google
Original from UNIVERSITY OF MICHIGAN
Generated on 2019-06-08 18:15 GMT / http://hdl.handle.net/2027/mdp.39015073447636
Public Domain in the United States, Google-digitized / http://www.hathitrust.org/access_use#pd-us-google

in die drei Nervengebiete des obturatorius, femoralis und ischiadicus anzunehmen, die alle an der Versorgung des Hüftgelenk teilnehmen. Ausser bei den tuberkulösen Gelenksentzüudungen hat H. die Schmerzen (auch bei Erwachsenen) bei gonorrhoischen, bei chronisch-rheumatischen Erkrankungen sowie bei Arthritis deformans gesehen. Zwei Fälle von Unfallverletzten, die wegen negativen Befundes am Kniegelenk und mangelnder Untersuchung der Hüfte in den Verdacht der Simulation kamen. Es handelte sich bei beiden um eine Kontusion des Kniegelenks, das nach einiger Zeit wieder völlig normal wurde, ohne dass die Schmerzen im Knie nachliessen; im Gegenteil, sie nahmen an Stärke zu. Eine Röntgenuntersuchung nach $1^1/_2$ resp. 3 Jahren ergibt eine hochgradige Zerstörung des Femurkopfes und der Hüftpfanne, jedenfalls Arthritis deformans und Tuberkulose (?) des Hüftgelenks, das bei der genauen klinischen Untersuchung auch Bewegungsstörungen und Schmerzen aufweist. Die Möglichkeit einer Hüftgelenkserkrankung nach Fall auf das Knie muss zugegeben werden.

Ewald-Hamburg.

37) **P. Bade** (Hannover). Demonstration schwierig zur Heilung gebrachter Fälle von angeborener Hüftverrenkung.

Münch. med. Wochenschr. 1909. Nr. 7. p. 334.

B. ist der Überzeugung, dass die Misserfolge bei der Behandlung angeborener Hüftluxationen nicht der unblutigen Einrenkungsmethode, auch nicht ungünstigen anatomischen Verhätnissen zur Last zu legen seien, sondern eher dem Mangel der Technik. Die 11 Fälle von doppel- und einseitiger Luxation, deren Röntgenbilder vor und nach der Behandlung B. mitteilt, sind trotz schwieriger Verhältnisse (Coxa vara, Anteversion, schlechte Pfanne, frühere vergebliche Behandlung, frühere Schenkelhalsfraktur, Alter des Patienten) zur Heilung gelangt, und zwar anatomisch wie funktionell gleich gut. Die Art der Behandlung bestand in langer Fixation mit absichtlicher vorübergehender Ankylosenbildung im Hüftgelenk, zweizeitiger Einrenkung bei doppelten Verrenkungen, permanenter Abduktion der reponierten Seite durch Erhöhung der gesunden Seite, Kniekappenzug, langer Nachbehandlung. Eine Beseitigung der Anteversion des Femurkopfes vor der Reposition hält B. für unnötig, da sie zurückgeht, wenn die Fälle früh genug in Behandlung kommen. Die Hauptsache ist immer, eine genügende Festigkeit im Hüftgelenk zu erzielen. (Einwärtsrotation im letzten Verband, konzentrische Einstellung während der ganzen Retentionsperiode; dauernde Kontrolle durch Röntgenbilder.)

Ewald-Hamburg.

Digitized by Google
Original from UNIVERSITY OF MICHIGAN
Generated on 2019-06-08 18:15 GMT / http://hdl.handle.net/2027/mdp.39015073447636
Public Domain in the United States, Google-digitized / http://www.hathitrust.org/access_use#pd-us-google

38) **Grilym G. Davis.** The treatment of irreducible congenital luxations of the hip by operative means.

The american journal of the medical sciences. Jan. 1909.

D. gibt uns nach einem geschichtlichen Überblick der Entwicklung der Repositionsmethoden von kong. Hüftluxation die Anschauung der Amerikaner, die von der unsrigen nicht abweicht, jede einseitige Hüfte, die älter als 11 Jahr ist und Beschwerden macht, soll blutig operiert werden, er operiert vom vorderen Längsschnitt ev. nach Codivilla. Zum Vertiefen der Pfanne braucht er seinen früher angegebenen Löffel und Bohrer und einen Hebel, um den Kopf in die Pfanne zu bringen (Abbild.). Er berichtet über 3 mit gutem Erfolg ausgeführte blutige Repositionen bei 15 und 20 Jahre alten Patienten. **Mosenthal**-Berlin.

39) **Kempf** (Braunschweig). Prinzipielles über Begriff, Ätiologie und Therapie der Coxa vara.

Arch. f. klin. Chir. 1908. 85. Bd. 3. H. p. 784.

Die Bezeichnung Coxa vara wird von K. nur anerkannt in den Fällen, wenn eine Einrollung der Femurepiphyse gegen den unteren Schenkelhalsrand besteht, wenn dazu eine Abweichung der Epiphyse nach rückwärts hinzutritt, und klinische Symptome wie leichte Ermüdbarkeit, Hüftschmerz, Hinken sich einstellen.

Die Ätiologie soll unbedingt eine traumatische sein — subkapitale Epiphysenlösung.

Die Therapie soll möglichst früh einsetzen, lange dauern und konservativ sein.

Jede Hüfterkrankung am Ende der Wachstumsperiode soll auf Coxa vara traumatica suspekt sein. **Manhold**-Berlin.

40) **zur Verth** (Berlin). Die schnappende Hüfte (Luxatio tractus cristo-femoralis).

Deutsche Zeitschr. f. Chir. 1909. 98. Bd. 1. H., pag. 47.

Verf., selbst glücklicher Besitzer doppelseitiger schnappender Hüften, unterscheidet

1. die willkürliche schnappende Hüfte, „eine Kunst“,
2. die habituelle, „eine Krankheit.“

Der erstere Zustand besteht in der Fähigkeit, willkürlich einen Teil des Maissiatschen Streifens (Verdickung der Fascia lata) durch Anspannen gewisser Muskeln und durch Ausschalten anderer unter fühl- und hörbarem Geräusch über den Trochanter major schnellen zu lassen.

Digitized by Google
Original from UNIVERSITY OF MICHIGAN
Generated on 2019-06-08 18:15 GMT / http://hdl.handle.net/2027/mdp.39015073447636
Public Domain in the United States, Google-digitized / http://www.hathitrust.org/access_use#pd-us-google

Vielen Menschen ist diese Kunstfertigkeit angeboren, andere erlernen es. Im Allgemeinen sind keine Beschwerden mit diesem Zustand verbunden.

Die habituelle schnappende Hüfte ist meist traumatischen oder entzündlichen Ursprungs, das Schnappen geschieht unwillkürlich, ist schmerzhaft. Je nach der Entstehung muss die Therapie eine operative oder funktionelle sein.

Die Stellung des Trochanter mojor nach der Luxation des Tractus cristo-femoralis ist so verändert, dass auf Grund von Inspektion und Palpation an eine Subluxation des Femur gedacht werden kann. Diese Diagnose wird erst geklärt, wenn man den Oberschenkelkopf ganz oder teilweise in der Pfanne stehend nachweisen kann. **Manhold**-Berlin.

41) **Hoch** (Basel). Abriss des Trochanter minor bei einem jugendlichen Individuum.

Deutsche Zeitschr. f. Chir. 1909. Bd. 97. 3.—4. H., p. 405.

Es sind erst 2 Fälle dieser Verletzung bekannt. Hier handelte es sich um einen 17jährigen Spenglerlehrling, welcher von einer schweren herunterfallenden Kaminplatte an Kopf und linker Hüfte verletzt wurde. Das Hüftgelenk war schmerzhaft, aktive Beweglichkeit darin = 0.

Das Röntgenbild zeigt eine deutliche Absprengung des Trochanter minor und Verlagerung nach oben.

Die Therapie bestand in Ruhigstellung des Beines zwischen Sandsäcken.

Bei einer Nachuntersuchung nach Austritt aus dem Krankenhaus zeigte sich der Trochanter minor in seiner verschobenen Lage fest angeheilt. Keine Funktionsbeschränkung des Beines.

Der Mechanismus der Verletzung ist zu erklären durch eine Ausweichbewegung des Rumpfes, Abriss des Troch. min. durch Muskelzug des Ileo-psoas.

Nach Verf. prädisponiert das jugendliche Alter zu dieser Art Abrissfrakturen, da im 17. Lebensjahr die Knorpelfuge des Ossifikationskernes im Troch. min. eben erst in Verknöcherung übergeht.

Aeussere sichere Symptome für diese Art Absprengung sind nicht vorhanden. **Manhold**-Heidelberg.

42) **Ruggero** (Roma). Il trattamento della sciatica con le correnti ad alta frequenza.

Annali di elettricità medica e terapia fisica 1908. Nr. 91.

Aus den in einigen Fällen erzielten Resultaten ergibt sich,

Digitized by Google
Original from UNIVERSITY OF MICHIGAN
Generated on 2019-06-08 18:15 GMT / http://hdl.handle.net/2027/mdp.39015073447636
Public Domain in the United States, Google-digitized / http://www.hathitrust.org/access_use#pd-us-google

dass unter den bei der Ischias verwendeten Behandlungsmethoden die Hochfrequenzströme eine gewisse Superiorität besitzen, weshalb ihre Verwendung in der Therapie als eines der raschesten Mittel zur Erzielung der Heilung gegenwärtig zu halten ist.

Buccheri - Palermo.

43) **Stieda** (Königsberg i. Pr.). Über eine typische Verletzung am unteren Femurende.

Arch. f. klin. Chir. 1908. 85. Bd. 3. H. p. 815.

S. fand auf Röntgenbildern Oberschenkelverletzter häufig einen Schatten am medialen Epikondylus in dessen oberen Abschnitten, den er als eine Abreissung dieses Knochenteiles deutet. Die Abreissung fand durch direkte Gewalteinwirkung statt. Die Funktion des Beines durch diese Läsion war nicht gestört. Druckschmerz vorhanden.

Manhold - Berlin.

44) **P. Hardouin** (Rennes). Drainage du creux poplité dans l'ostéomyélite de l' extrémité inférieure du fémur.

La presse médicale. 1909. Nr. 29.

Die Lokalisierung der Osteo-Myelitis im Jünglingsalter findet meistens im unteren Ende des Femurs statt, und falls nicht innerhalb der ersten zwei Tage eingegriffen wird, durchbohrt der Eiter den Knochen und gelangt in die Fossa poplitea. Man muss also nicht nur den knöchernen Herd eröffnen, sondern auch die Kniebeuge drainieren, und dies ist nicht leicht, da der Schlauch perforierend angelegt werden muss und dies infolge der Lage der Blutgefässe und sonstiger anatomischer Verhältnisse mit Schwierigkeiten verbunden ist. Der Verf. schlägt daher folgenden Operationsmodus vor, der ihm auch bei Kindern gute Dienste leistet. Man macht im unteren Teil des Schenkels an der Grenze zwischen vorderer und innerer Fläche einen 6—8 cm langen Längsschnitt, der bis etwa zwei Querfinger über den inneren Condylus reicht und vor den Blutgefässen gelegen ist. Der Vastus internus wird durchdrungen, und man gelangt auf den Knochen, welcher mit Meissel und Hammer breit eröffnet wird. Nach Reinigung der Markhöhle mittels Karbolsäure- oder Wasserstoffsuperoxydlösung beginnt man die gegenüberliegende Femurwand zu eröffnen, wobei mit einiger Vorsicht zu Werke gegangen werden muss, da dahinter die grossen Blutgefässe gelegen sind. Man eröffnet auf diese Weise auch die Eiteransammlung in der Fossa poplitea, führt eine Pincette durch das fettige Bindegewebe dieser Gegend und schneidet von hinten auch die Spitzen derselben ein. Auf diese Weise hat man einen schräg

Digitized by Google
Original from UNIVERSITY OF MICHIGAN
Generated on 2019-06-08 18:15 GMT / http://hdl.handle.net/2027/mdp.39015073447636
Public Domain in the United States, Google-digitized / http://www.hathitrust.org/access_use#pd-us-google

von innen oben nach aussen und unten gehenden Kanal quer durch den Schenkel geschaffen, in welchen man ein etwa 1 cm dickes Drainrohr einlegt. Dasselbe liegt fest, komprimiert nicht die Blutgefässe und leitet den Eiter in ausgezeichneter Weise ab. Nach 8—10 Tagen kann das Drainrohr entfernt werden. **E. Toff.**

45) **A. Wildt** (Andernach). Ein Fall von Einklemmungsluxation der Patella.

Münch. med. Wochenschr. 1908, Nr. 52. p. 2705.

Ein 56jähr. Mann fiel aus einerHöhe von ca. 3 m mit dem rechten Knie auf den Rand eines Kübels. Man fühlt die Patella vertikal zur Beinachse stehend, in der Höhe des Gelenkspalts. Das ligamentum patellae springt stark vor. 3,5 cm oberhalb der Patella fühlt man im Quadrizeps eine fingerbreite Delle. Das Röntgenbild zeigt die Vertikalstellung der Kniescheibe, deren Gelenkfläche nach unten sieht. Die Bewegungen im Kniegelenk waren sehr schmerzhaft. Da die Reposition unblutig nicht gelang, wurde die Patella durch einen bogenförmigen Schnitt freigelegt, dann mit einer Knochenzange gefasst und ohne Gelenkeröffnung in ihre Lage zurückgebracht. Heilung per primam nach 16 Tagen. Nach 7 Monaten (keine Nachbehandlung!) ist Beugung im Knie um 60° möglich; Gang jedoch an zwei Stöcken. — In der Literatur sind bisher nur 9 Fälle beschrieben. **Ewald**-Hamburg.

46) **Höchtlen** (Blieskastel). Ein interessanter Fall von Polydaktylie.

Münch. med. Wochenschr. 1909. 2. p. 74.

Das Röntgenbild zeigt neben den 3 überzähligen Zehen auch 3 dazugehörige Metatarsalknochen, weiter ein 4. os cuneiforme, das dem os naviculare, wie die anderen 3 ossa cuneiformia aufsitzt. Das os naviculare hat anstatt 3 vier Facetten für die vier Keilbeine.

Ewald-Hamburg.

47) **Serafini** (Turin). Altra frattura da causa indiretta dell' osso navicolare del tarso.

Archivio di ortopedia. A. XXV fasc. 5—6.

Es handelt sich um eine neue Beobachtung einer Fraktur des Kahnbeins des Tarsus durch indirekte Ursache, die Verf. mitteilt sowohl wegen der Seltenheit des Befundes als wegen der Betrachtungen, die sich über Pathogenese, Symptomatologie und blutige Behandlung anstellen lassen. **Buccheri**-Palermo.

Digitized by Google
Original from UNIVERSITY OF MICHIGAN
Generated on 2019-06-08 18:15 GMT / http://hdl.handle.net/2027/mdp.39015073447636
Public Domain in the United States, Google-digitized / http://www.hathitrust.org/access_use#pd-us-google

48) **Fränkel** (Berlin). Die Bedeutung des federnden Fixationsverbandes in der Klumpfussbehandlung.

Deutsche med. Wochenschr. 1908. S. 2212.

Entsprechend der von F. angewandten Saugtherapie muss natürlich die Fixation auch geändert werden. F. benutzt die Heusnersche Drahtspirale, durch deren Federung er einen Heftpflasterstreifen, der den Fuss im Sinne der Pronations- und Rotationswirkung umfasst, in Spannung erhält, sodass eine permanente redressierende Wirkung auf den Fuss ausgeübt wird. Dieser federnde Verband muss nach jedem Saugredressement angelegt werden. Ist der Fuss schon ziemlich vollständig redressiert, so kann der Patient auch auf dem Verbande herumlaufen. Steht der Fuss noch in erheblich pathologischer Stellung, so wird der Belastungsdruck durch eine einfache Schiene, in der der Fuss schwebt, ausgeschaltet. Auf dieser kann der Kranke dann herumgehen. **Ottendorff**-Hamburg-Altona.

49) **Guaccero** (Bologna). Le tenotomie per il raddrizzamento del piede torto.

Archivio di ortopedia A. XXV, Nr. 5—6.

Durch die Erläuterung von klinischen Fällen, die nachoperiert werden mussten, will Verf. dartun, dass die einfache Tenotomie beim Klumpfuss fast konstant den betroffenen Muskel ausser Funktion setzt, infolge der Verwachsungen, die der neue Muskel mit der Umgebung eingegangen hat, und die bewirken, dass die deutliche Individualität in den Stümpfen verloren geht. Daraus ergeben sich Insuffizienzen verschiedenen Grades bis zum vollständigen Fehlen des Funktionsvermögens. **Buccheri**-Palermo.

50) **Schanz** (Dresden). Fortschritte in der Behandlung der Insufficientia pedis.

Deutsche med. Wochenschr. 1909 Nr. 2. S. 61.

Die von Sch. aufgestellte Insufficientia pedis kann sich nicht nur auf das Längsgewölbe, sondern auch auf das Quergewölbe des Fusses, welches sich zwischen den Köpfchen der Metatarsen ausspannt, beziehen. Dies Nachgeben des Quergewölbes ist meistens mit Hallux valgus kombiniert. — Beschwerden bestehen dabei vorzugsweise im vorderen Teil des Fusses, und es bilden sich schmerzhafte Schwielen unter den Köpfchen der mittleren Metatarsen. Wenn man durch seitliche Kompression des vorderen Fussteiles das Quergewölbe wieder herstellt und durch umgelegte Heftpflasterstreifen fixiert, so verschwinden die Beschwerden sofort. Auch durch ent-

Digitized by Google
Original from UNIVERSITY OF MICHIGAN
Generated on 2019-06-08 18:15 GMT / http://hdl.handle.net/2027/mdp.39015073447636
Public Domain in the United States, Google-digitized / http://www.hathitrust.org/access_use#pd-us-google

sprechend angefertigte Einlagen aus Leder und Stahl, die bis zur Höhe der Knöchel hinaufreichen, lässt sich dieser Heileffekt erzielen.

Ottendorff-Hamburg-Altona.

51) **Jacobsthal** (Jena). Über Fersenschmerzen.

Arch. f. klin. Chir. 1908. 88. Bd. 1. H. p. 146.

Unter Ausschluss der Fälle von Fersenschmerzen, in denen als Ursache Tuberkulose der Bursa achillea, des Kalkaneus, akute infektiöse Osteomyelitis, typische Frakturen, Plattfüsse angenommen werden konnten, veröffentlicht Verf. den Befund bei 42 poliklinischen Patienten.

Es handelte sich dabei um

- Achillessehnenkontusion
- Partielle Ruptur
- Verknöcherung der Sehne
- Fibrom derselben
- Peritendinitis achillea
- Bursitis achillea profunda (Ätiologie: Trauma, Gonorrhoe, Tbc., Rheumatismus),
- Exostosen an der hinteren Kalkaneusfläche (Wachstumsstörungen an der Knochenknorpelgrenze?)
- Schmerzen in den Weichteilen der Sohlenfläche des Fusses, speziell an der
  - a. bursa subcalcanea
  - b. Fascia plantaris (z. B. nach Influenza; Neuralgien).
- Exostosen des Tuber calcanei = Kalkaneussporn.

Vielfach ist klinisch die Diagnose bei Fersenschmerzen nicht exakt zu stellen. Operativer Erfolg ist nur mit Reserve zu deuten, die Schmerzen hören oft spontan auf; eine etwa zu diesem Zeitpunkt ausgeführte Operation täuscht dann leicht, indem sie ein zu günstiges Resultat der chirurgischen Therapie vorspiegelt.

Manhold-Berlin.

52) **v. Frisch** (Wien). Die Gleichsche Operation und ihre Bedeutung in der Therapie des Plattfusses.

Archiv für klin. Chir. 1908. 87. Bd., p. 324.

Die G.'sche Operation besteht in Keilexzision oder Osteotomie, Verschiebung des schräg durchmeisselten Fersenhöckers nach innen, unten und vorn.

Fixation der Fragmente in korrigierter Stellung durch Nägel.

Digitized by Google
Original from UNIVERSITY OF MICHIGAN
Generated on 2019-06-08 18:15 GMT / http://hdl.handle.net/2027/mdp.39015073447636
Public Domain in the United States, Google-digitized / http://www.hathitrust.org/access_use#pd-us-google

Die Resultate der Operation waren in der Eiselsbergschen Klinik sehr gute. Zur Nachbehandlung wurden nie Plattfusseinlagen verwendet. Die Nachuntersuchungen ergaben ein stärker ausgeprägtes Fussgewölbe als bei der Entlassung aus dem Krankenhaus. Diese spontane Besserung ist einerseits der Verlagerung eines Teiles der kurzen Fussmuskeln und des Lig. plantare longum in ihrem Punctum fixum nach abwärts zuzuschreiben, andererseits wird durch Verschiebung des Fersenbeinhöckers der auf dem Fussgewölbe lastende Druck in seinen Komponenten modifiziert, der vordere Teil des Gewölbes entlastet, der Seitenschub verringert. **Manhold**-Berlin.

53) **V. de Knop** (Brüssel). Semelle orthopédique pour pied plat douloureux.

La revue médico-sociale 1909. 1 p. 3.

Verf. glaubt die Langesche Zelluloideinlage einfacher und leichter auf folgendem Wege herstellen zu können: auf den eingefetteten Gipsabguss wird eine feinmaschige Gazebinde gewickelt, und dann auf die Fusssohle eine dicke Zelluloidazetonlösung gepinselt. Nachdem so drei Schichten übereinanderliegen, wird zur Verstärkung ein achtförmig gebogenes Stück 2 mm dicken Stahldrahtes befestigt, darauf folgen wiederum 3 Gazezelluloidschichten, und die Einlage wird nach dem Trocknen vom Modell heruntergeschnitten. **Ewald**-Hamburg.

Kongressberichte, Vereinsnachrichten etc.

54) II. Congrès de Physiothérapie des médecins de la langue française. Paris, 13., 14. und 15. April 1909.

Gazette des hôpitaux. 1909. Nr. 48.

Die physikalischen Methoden in der Behandlung und Diagnose der Kinderlähmung.

Nacheinander wird von den Referenten jeweilig der Wert der Mechanotherapie, Massage, Hydrotherapie, Uebung und Elektrotherapie für die Früh- und Spätbehandlung der Lähmung hervorgehoben. Charakteristischer Weise wird mit keinem Worte der orthopädisch-chirurgischen Behandlung Erwähnung getan.

Ewald-Hamburg.

55) **Muskat**. Berliner medizinische Gesellschaft. 10. III. 1909.

Berl. klin. Woch. 1909. Nr. 13, p. 607.

Fall von Missbildungen an Füssen und Händen.

Digitized by Google
Original from UNIVERSITY OF MICHIGAN
Generated on 2019-06-08 18:15 GMT / http://hdl.handle.net/2027/mdp.39015073447636
Public Domain in the United States, Google-digitized / http://www.hathitrust.org/access_use#pd-us-google

6 Mittelfussknochen und Zehen an beiden Füssen, Sechsfingrigkeit rechts, Verwachsung der Mittelhandknochen beiderseits. Keine Heredität, keine Abschnürungen. **Ewald**-Hamburg.

56) **Ehringhaus.** Gesellschaft der Charité-Aerzte. 11. II. 1909.
Berl. klin. Woch. 1909. Nr. 13, p. 607.

Eine ungewöhnliche Form von Syndaktylie.

Der 34jährige Buchhalter, der aus gesunder Familie stammt, hat — wie Röntgenbilder ergeben — an beiden Händen und Füssen mehr oder weniger vollkommene Anlagen für einen 6. Finger bezw. Zehe. Ein Knochenwürfel zwischen dem 3. und 4. Metakarpale der rechten Hand dürfte als Teil eines überzähligen Metakarpalknochens zu deuten sein. Am rechten Mittelfuss findet sich ein 6. Metatarsale. Der Fall gehört zu der Gruppe der „verdeckten syndaktylen Hyperdaktylien", die sich von der „offenen" dadurch unterscheidet, dass sich die Syndaktylien ausschliesslich am Mittel- oder Ringfinger der Hand lokalisieren. Bei der offenen syndaktylen Hyperdaktylie treten dagegen die Deformitäten an der radialen resp. ulnaren Seite der Hand bezw. den entsprechenden Stellen des Fusses auf. — Ein 4jähriger Sohn hat dieselben Missbildungen an Händen und Füssen. **Ewald**-Hamburg.

57) **Bibergeil.** Gesellschaft der Charité-Aerzte. 11. II. 09.
Berl. klin. Woch. 1909. Nr. 12, p. 565.

Ueber partiellen Riesenwuchs.

Bericht über sechs Fälle von angeborenem Riesenwuchs (Makrodaktylie und Verkrümmung einzelner Finger). Die Thyreoidinkur führte zu keinem Resultat. Wenn Behinderungen eintreten, müssen die störenden Finger entfernt werden. Eventuell ergibt die Untersuchung der Epiphysen Aufschluss über die Ursache der Erkrankung. **Ewald**-Hamburg.

58) **Pozzi.** Académie de médicine. 8. VI. 1909.
Gaz. des hôpitaux. 1909. Nr. 65.

P. teilt mit, dass er in Amerika bei A. Carrel Ueberpflanzungen (Aorta, Venen, Ohr, Niere) auf dieselben und andere Individuen (Hunde) gesehen hat. Uns interessiert die Ueberpflanzung eines Unterschenkels vom Foxterrier auf einen andern, die vollkommen gelang: nach 14 Tagen war der neue Unterschenkel primär angeheilt. Da der Hund dann an Pneumonie starb, konnte die Autopsie gemacht werden, die völlige Vereinigung der bei der Operation zusammengenähten Muskeln, Gefässe, Nerven und

Digitized by Google
Original from UNIVERSITY OF MICHIGAN
Generated on 2019-06-08 18:15 GMT / http://hdl.handle.net/2027/mdp.39015073447636
Public Domain in the United States, Google-digitized / http://www.hathitrust.org/access_use#pd-us-google

Knochen (Kallus!) ergab. — Voreilige Schlüsse bezügl. der Anwendung des Verfahrens beim Menschen sollte man nicht ziehen.

Ewald - Hamburg.

59) **Ludloff.** Schlesische Gesellschaft für vaterländische Kultur in Breslau. 5. III. 1909.

Berl. klin. Woch. 1909. Nr. 12, p. 572.

L. zeigt ein Kind mit Myositis ossificans, das durch Fibrolysin-Injektionen gebessert wurde. **Ewald**-Hamburg.

60) **Cranwell** (Buenos - Aires). Société de Chirurgie de Paris. 20. I. 1909.

Revue de chir. 1909. Nr. 3.

Muskelosteome und Messerstich.

Nach Muskelkontusionen (Zertrümmerung von Muskelsubstanz und Haematombildung) sind Osteome relativ häufig. Zwei Fälle, in denen 3 Jahre resp. 3 Monate nach einem Messerstich ein Osteom im Adduktor resp. im Quadrizeps aufgetreten ist. C. glaubt eher an eine Myositis ossificans als an eine periostale Knochenbildung. **Ewald** - Hamburg.

61) **Larat, Voisin** und **Tixier.** Société de biologie (Paris). 1. V. 1909.

Gaz. des hôpitaux. 1909. Nr. 57.

Bei einem 3½jährigen Kind, das die Erscheinungen der Osteopsathyrose (multiple Spontanfrakturen) zeigte, konnten Vortr. eine Herabsetzung der faradischen Erregbarkeit der Muskeln und partielle Entartungsreaktion nachweisen. Diese Muskelveränderungen sind nicht Folge der Knochenbrüche, sondern sind jedenfalls gleichzeitig mit den Knochenalterationen entstanden.

Ewald - Hamburg.

62) **Maier.** Gesellschaft der Charité-Aerzte. 11. II. 09.

Berl. klin. Woch. 1909. Nr. 12, p. 566.

Ueber Paget's Krankheit.

Es handelt sich um Ostitis deformans, auch Osteomalacia chronica deformans hypertrophica genannt. Es kommt eine Verdickung, dann auch eine Verkrümmung des Knochens zustande. Befallen werden Unterschenkel, Schädel, Klavikula, Wirbelsäule, Rippen, schliesslich aber auch andere Knochen. Die 64jährige Patientin bemerkte vor 6 Jahren am rechten äusseren Malleolus eine Verdickung, gleichzeitig auch am Metatarsale I, und zwar am

Digitized by Google
Original from UNIVERSITY OF MICHIGAN
Generated on 2019-06-08 18:15 GMT / http://hdl.handle.net/2027/mdp.39015073447636
Public Domain in the United States, Google-digitized / http://www.hathitrust.org/access_use#pd-us-google

Köpfchen, das schmerzhaft war; allmählich schwoll der Fussrücken an, dann der Unterschenkel, der sich nach und nach verkrümmte und sehr schmerzhaft war. Später wurde auch der Schädel, die 3. rechte Rippe und die Wirbelsäule ergriffen: Patientin wurde immer kleiner. Dauernder Jodkaligebrauch verminderte die Beschwerden, konnte aber den Krankheitsprozess nicht aufhalten. — Röntgenbilder. — Ätiologie dunkel, keine Lues. — Operieren soll man nur frühzeitig; später kommen trotz Osteotomie die Verkrümmungen doch wieder, oder es kommt gar zur Pseudarthrose. Auf eine Frage von Axhausen erwidert M., dass die Krankheit mit den Ovarien in keiner Beziehung steht. **Ewald-Hamburg.**

63) **Partsch.** Breslauer chirurgische Gesellschaft. 8. II. 1909.

Berliner klin. Wochenschr. 1909, Nr. 10, p. 468.

Demonstration eines Präparats von Knochenplastik am Menschen.

Einem 16jährigen Jungen wurde wegen einer tuberkulösen Ostitis fast der ganze 4. Mittelhandknochen herausgenommen und durch ein gleichgrosses Periost-Knochenstück der Ulna ersetzt. Da die Tuberkulose an den Weichteilen (Sehnenscheide!) weiterging, wurde etwa 1 Jahr nach der Knochenimplantation die Hand amputiert, nachdem in der Zwischenzeit durch Röntgenbilder festgestellt worden war, dass der eingepflanzte Knochen sich erhalten und in seiner Form durch periostale Schichten sich sogar verändert hatte. Wie man am Präparat sieht, ist der neue Knochen mit der Umgebung verlötet und nirgends abgestorben. Er ist also nicht, wie man allgemein annimmt, durch neugebildeten Knochen vom implantierten Periost her substituiert worden. Ja er ist sogar durch die fortschreitende Tuberkulose infiziert worden. Demnach kann völlige Einheilung eines implantierten Knochenstücks beim Menschen vorkommen. Das implantierte Periost kann bedeutende Knochenwucherung erzeugen und eine annähernd normale Form des substituierten Knochens hervorbringen. **Ewald-Hamburg.**

64) **Philipsthal.** Hufelandsche Gesellschaft. 11. III. 1909.

Berl. klin. Woch. 1909. p. 615.

Knochenplastik.

Ein durch Karies verloren gegangener Malleolus ext. wurde durch einen aus dem stark vergrösserten Malleolus internus gebildeten gestielten Haut-Periost-Knochenlappen ersetzt. Da er nur pseudarthrotisch einheilte, wurde ein zweites Periostknochenstück frei

Digitized by Google
Original from UNIVERSITY OF MICHIGAN
Generated on 2019-06-08 18:15 GMT / http://hdl.handle.net/2027/mdp.39015073447636
Public Domain in the United States, Google-digitized / http://www.hathitrust.org/access_use#pd-us-google

transplantiert. Durch die Operation wurde die vorher vorhandene exzessive Valgusstellung des Fusses vollständig beseitigt. Der Knabe geht ohne Stützschiene. **Ewald** - Hamburg.

65) **Lexer.** Verein für wissenschaftl. Heilkunde zu Königsberg i. Pr. 8. II. 1909.

Berl. klin. Woch. 1909. Nr. 8, p. 373.

Ueber moderne Behandlung der Knochenbrüche.

Die funktionelle Behandlung soll so früh wie möglich beginnen, damit die Funktion nicht erst in mühseliger Nachbehandlung wieder hergestellt werden muss.

Die Knochennaht soll die Fragmente, die disloziert stehen oder geringe Tendenz zur Kallusbildung zeigen, so feststellen, dass nach 8 Tagen mit der funktionellen Behandlung begonnen werden kann. Sie ist ausserdem notwendig bei den Patellar- und intraartikulären Olekranonbrüchen, bei den schwer reponierbaren Gelenkfrakturen, bei den Schaftbrüchen mit einem Hindernis für die Richtigstellung. Die Naht soll erst in der zweiten Woche vorgenommen werden. In anderen Fällen ist die Bolzung mit frischem periostbekleidetem Knochen zu empfehlen (Fibula). Die funktionelle Behandlung wird dann durch einen abnehmbaren Gipsverband oder Streckverband ermöglicht.

Der abnehmbare Gips- oder Schienenverband kommt bei den diaphysären und suprakondylären Unterschenkelbrüchen in Betracht. Er ist zweckmässig wattiert und soll schon am 4. Tage zu Massage und Bewegungsübungen abgenommen werden.

Der Extensionsverband (Segeltuchheftpflaster) kommt bei Oberschenkel- und Oberarmbrüchen zur Anwendung, ferner bei den mehrfachen Frakturen; die Volkmannsche Schiene ist dabei überflüssig. Der Steinmannsche durch den Knochen geschlagene Nagel erleichtert die funktionelle Behandlung. Ferner hat L. namentlich bei den typischen Radiusfrakturen und Malleolarbrüchen ein sehr erfolgreiches Verfahren angewandt: das Bandagieren in korrigierter Stellung mit Spielraum für ungefährliche Bewegungen. Z. B. wird die Hand in Flexions-, Abduktions- und Pronationsstellung mittels Flanellbinden bandagiert. Bei den Malleolarbrüchen benutzt er einen breiten Heftpflasterstreifen, der die Stellung korrigiert. 14 Tage nach dem Unfall treten die Patienten mit dem ganzen Fuss auf (ev. Plattfusseinlage). Dies Verfahren ist zweckmässiger als der Gipsverband und der Bardenheuersche Extensionsverband. **Ewald**-Hamburg.

Digitized by Google
Original from UNIVERSITY OF MICHIGAN
Generated on 2019-06-08 18:15 GMT / http://hdl.handle.net/2027/mdp.39015073447636
Public Domain in the United States, Google-digitized / http://www.hathitrust.org/access_use#pd-us-google

66) **Preiser.** Aerztlicher Verein in Hamburg. 18. V. 1909.

Die praktische Bedeutung einer pathologischen Gelenkflächeninkongruenz.

Die Arthritis deformans soll streng von der Polyarthritis progressiva (Hoffa) geschieden werden. Sie tritt monartikulär in jedem Lebensalter auf, bildet im Spätstadium Randosteophyten und zeichnet sich namentlich dadurch aus, dass es nie zur Sudeckschen Knochenatrophie und fast nie zur Ankylose kommt. Charakteristisch sind fernerhin Kapselwucherung und Knorpeldegeneration, weiter die Krepitation, namentlich aber die Klagen des Patienten: nach der Ruhe Steifigkeit in der befallenen Extremität, Nachlassen der Beschwerden, wenn der Pat. „in Gang gekommen" ist. Wichtig ist eine Frühdiagnose, da man dann nicht nur die Beschwerden beseitigen, sondern auch einen Fortschritt des Leidens hemmen kann. Die Diagnose ist zu stellen mit Hilfe des Röntgenbildes, indem man eine Störung in der Stellung der einzelnen Gelenkteile zu einander erkennen kann. Diese pathologische Statik besteht oft mehrere Jahre und macht Beschwerden, die dann als Ischias oder Cruralisneuralgie (bei Malum coxae), als Rheumatismus, Gicht usw. gedeutet und lange Jahre vergeblich behandelt werden. Eine Besserung der Statik bessert auch das Leiden, um so vollkommener, je früher die ätiologische Behandlung einsetzt; denn völlige Heilung ist nicht mehr zu erwarten, wenn schon Osteophyten aufgetreten sind. P. hält die pathologische Gelenkflächeninkongruenz für die Ursache der Arthritis deformans (A. d. statica!).

Demonstration von einer grossen Anzahl Röntgenbilder von Hüfte, Knie, Fuss, Ellenbogen, Schulter. Die verschiedenen Stellungen der Hüftpfanne werden eingehend erörtert und die Möglichkeit einer Arthritis deformansbildung bei frontaler und lateraler Pfannenstellung dargetan (Teile der Kopffläche müssen ausser Kontakt mit der Pfanne treten). Viele Fälle von Lumbago werden sich auf eine Gelenkflächeninkongruenz des Ileosakralgelenks zurückführen lsssen. Am Knie ragt bei statischem Missverhältnis der laterale Tibiakondylus frei unter dem Femurkondylus hervor. Preiser konnte in über 100 Fällen die durch das Missverhältnis sich ergebenden Beschwerden durch Plattfusseinlagen beseitigen resp. bessern. Hier am Knie kann man auch namentlich gut erkennen, wie durch Osteophytenbildung eine Art Selbstheilung des Körpers eintritt: die Inkongruenz wird ausgeglichen dadurch, dass sich Randwucherungen gegenüber den Stellen der seitlichen Hervorragung der anderen Gelenkkomponente bilden. So könnte also die Osteo-

Digitized by Google
Original from UNIVERSITY OF MICHIGAN
Generated on 2019-06-08 18:15 GMT / http://hdl.handle.net/2027/mdp.39015073447636
Public Domain in the United States, Google-digitized / http://www.hathitrust.org/access_use#pd-us-google

phytenbildung als reparatorischer Vorgang aufgefasst werden. Am Ellenbogen kann man ein freies Hervorragen des Radiusköpfchens unter dem lateralen Humeruskopf konstatieren. Am Schultergelenk erkennt man eine Ausziehung der unteren Gelenkfläche des Humeruskopfes, manchmal auch eine Humerus varusbildung. Ob die Arthritis deformans schliesslich durch die Atrophie des ausser Kontakt geratenen Gelenkknorpels oder durch Synovialveränderungen infolge der Kapselverdrehungen eingeleitet wird, muss noch untersucht werden.

In der Diskussion spricht Lauenstein seine Zweifel an der Richtigkeit der Deutung der Inkongruenz im Röntgenbild aus. Es gibt statische Deformitäten ohne Arthritis deformans (z. B. genu valgum), ferner bei Ankylosenbildungen, nach Resektion, bei permanenter Spitzfussstellung. Auch aus der Acetabulumstellung ist nicht ohne weiteres die Arthritis deformans zu folgern. Bei Caput obstipum, sowie bei der Kyphoskoliose findet sich auch Inkongruenz der Gelenkflächen, ohne dass je Arthritis deformans die Folge ist. L. vermisst ferner eine Mitteilung über die Behandlung der Statik. Auch an einen Ausgleich der Inkongruenz durch die Osteophytenbildung glaubt er nicht, denn das wäre ja Besserung, die bei der Arthritis deformans nie beobachtet wird. Die Veränderungen am alten Plattfuss sind überhaupt keine Arthritis def. Bei der Hafenbevölkerung, die viel an erworbenem Plattfuss leidet, kommt Arthritis deformans an Knie und Hüfte fast nie vor. Die Inkongruenz ist zwar eine Tatsache, aber ein nebensächlicher Befund ohne ätiologische Bedeutung. Die Arthritis deformans entsteht durch eine spezifische Schädlichkeit, die den ganzen Gelenkapparat betrifft.

Böttcher rät, bei jeder Neuralgie, die in der Nähe eines Gelenkes sitzt, letzteres auf Arthritis deformans zu untersuchen. (Bei „Ischias“ wird man dann oft Gelenkveränderungen finden.)

Kümmell bezweifelt, ob mit der Inkongruenz das Geheimnis der Arthritis deformans gelöst ist. Sie wird Teilerscheinung sein, aber keine Ursache. Man soll jedoch die Platten auf Inkongruenz prüfen und wird dann vielleicht auf dem von Preiser eingeschlagenen Wege weiterkommen.

Preiser hebt im Schlusswort die Schwierigkeit des erst im Anfang der ätiologischen Forschung stehenden Gebietes hervor. Einige Einwände von Lauenstein erledigen sich durch die strikte Trennung der idiopathischen (statischen) Arthritis deformans von der sekundären auf traumatischer oder infektiöser Basis. Dass die

Digitized by Google
Original from UNIVERSITY OF MICHIGAN
Generated on 2019-06-08 18:15 GMT / http://hdl.handle.net/2027/mdp.39015073447636
Public Domain in the United States, Google-digitized / http://www.hathitrust.org/access_use#pd-us-google

Inkongruenz, also die veränderte Statik, ein ätiologischer Faktor sein muss, geht aus der Tatsache hervor, dass mit Besserung der Statik eine Besserung der Arthritis, ja ein Aufhören der Osteophytenbildung eintritt. Wenn die Chirurgen nach Operationen an den Gelenken oder nach Störung der statischen Einheit so wenig Arthritis deformans beobachtet haben, so liegt das einmal an dem Ausgleich der Statik in anderen Gelenken, dann aber auch daran, dass sie meistens nicht spät genug nachuntersucht haben. Sie sollten sich z. B. ihre Fälle von Meniskotomie ansehen, wo nach Jahren fast ausnahmslos eine Arthritis deformans zu konstatieren sei.

Ewald-Hamburg.

67) **Gottstein.** Breslauer chirurgische Gesellschaft. 8. III. 09.

Münch. med. Wochenschr. 1909. Nr. 18.
Berl. klin. Wochenschr. 1909. Nr. 15.

2 Fälle von Försterscher Operation bei spastischen Lähmungen.

1. Ein 23jähriger Mann hatte infolge Hirnhautentzündung im 15. Lebensjahr eine spastische Lähmung beider Beine und des linken Arms zurückbehalten. Es wurden nach Förster die 2., 3. und 5. hinteren Lumbalwurzeln und die 2. hintere Sakralwurzel durchtrennt. Die Spasmen waren sofort nach der Operation verschwunden. Die Muskel- und Gelenkkontrakturen mussten einer ausgedehnten orthopädischen Behandlung unterzogen werden.

2. Ein 19jähriges Mädchen war vor 15 Jahren an spastischer Lähmung der Beine und epileptischen Krämpfen erkrankt. Einzeitige Förstersche Operation, worauf die Spasmen sofort beseitigt waren. Doch trat einige Tage später Lähmung beider Beine auf. Die Zerebrospinalflüssigkeit ergab positive Wassermannsche Reaktion. Also mussten die Beinlähmung und die Krämpfe auf Lues bezogen werden, wofür auch der Erfolg der spezifischen Behandlung spricht.

Ludloff, der den ersten Patienten vor der Operation gesehen hat, ist erstaunt über das ausgezeichnete Resultat.

Drehmann betont, dass die orthopädische Behandlung in vielen Fällen gutes leiste. Erst, wenn kein Erfolg erzielt wird, soll man die Förstersche Operation machen.

Küttner hat die Operation fünfmal bei Kindern mit Littlescher Krankheit ausgeführt (zweizeitig). Die Spasmen waren stets nach der Wurzeldurchschneidung sofort verschwunden. Wichtig ist eine sorgfältige Nachbehandlung (Tenotomien, Redressions-

Digitized by Google
Original from UNIVERSITY OF MICHIGAN
Generated on 2019-06-08 18:15 GMT / http://hdl.handle.net/2027/mdp.39015073447636
Public Domain in the United States, Google-digitized / http://www.hathitrust.org/access_use#pd-us-google

verbände). Die rein orthopädischen Massnahmen hatten in einem der operierten Fälle vorher völlig versagt.

Tietze hat 6 mal operiert, 3 mal bei Kindern, 3 mal bei Erwachsenen; bei letzteren 2 Todesfälle (1 Decubitus, 1 Shock) T. empfiehlt daher die zweizeitige Operation.

Förster erwidert Drehmann, dass seine Wurzeldurchschneidung überhaupt nur für die schweren Fälle in Betracht komme. Seine Operation will den Reflexbogen, die Quelle der Beugekontrakturen schwächen resp. ausschalten. Bei einfacher Tenotomie und Myotomie kehrt in schweren Fällen die Kontraktur wieder, sobald die Sehnen und Muskeln zusammengewachsen sind. Er hat auch schon bei der alten Behandlung der Spasmen Kontraktur der Antagonisten auftreten sehen. **Ewald**-Hamburg.

68) **Gretschel.** Breslauer chirurgische Gesellschaft. 8. II. 1909.

Berl. klin. Wochenschr. 1909, 10, p. 470.

Zwei Fälle von Nervennaht.

1. Einem 9 jährigen Jungen waren durch einen Schnitt am Handgelenk sämtliche Beugesehnen sowie Nerven durchtrennt worden. Sofortige Naht, Heilung p. p. i. Nach ca. 6 Monaten völlige Wiederkehr der Sensibilität und der aktiven Beweglichkeit der Hand und der Finger. Nur die Spreizung einzelner Finger (interossei) ist noch unvollkommen.

2. Einem 34 jährigen Gastwirt wurde durch Glasscherben, die dicht unterhalb des Gesässes in den rechten Oberschenkel eindrangen, der glutäus maximus teilweise, der biceps femoris und der nerv. ischiadicus völlig durchschnitten. Lähmung und Anästhesie, Muskel- und Nervennaht sofort vorgenommen. Wundheilung ohne Komplikation. Noch $1^1/_4$ Jahr nach der Verletzung wird Sensibilitätsstörung und völlige Bewegungslosigkeit der vom ischiadicus versorgten Muskeln (keine elektrische Reaktion!) festgestellt. Heute — nach über 4 Jahren — kann das Knie kräftig gebeugt, die Wadenmuskulatur spontan kontrahiert, der Fuss proniert und etwas dorsalflektiert werden. Weitere Besserung ist gut möglich.

Ewald-Hamburg.

69) **Wrede.** Verein für wissenschaftl. Heilkunde in Königsberg i. Pr. 22. II. 1909.

Berl. klin. Woch. 1909. Nr. 10. p. 471.

Nervennaht.

Bei dem 27jährigen Patienten wurde 7 Wochen nach einer Messerstichverletzung am Oberarm der nervus ulnaris direkt ver-

Digitized by Google
Original from UNIVERSITY OF MICHIGAN
Generated on 2019-06-08 18:15 GMT / http://hdl.handle.net/2027/mdp.39015073447636
Public Domain in the United States, Google-digitized / http://www.hathitrust.org/access_use#pd-us-google

einigt, das proximale Ende des vollständig durchtrennten Nerv. cutaneus antibr. med. wurde in den Nervus ulnaris hineingenäht. Die retrahierten Enden des nerv. medianus wurden bis auf 4 cm genähert und in ein Stück der Vena saphena geschient. Jetzt, nach 2 Jahren, fühlt der Mann Berührungen im Gebiet des nerv. cutaneus antibr. med. in den Fingerspitzen, der Flexor carpi uln. kontrahiert sich wieder, unsicher ist die Funktion des Adductor pollicis. Auch die Funktion des flexor dig. prof. ist zurückgekehrt. Weitere Besserung im Medianusgebiet ist zu erwarten.

Ewald-Hamburg.

70) **Seifert.** Gesellschaft für Natur und Heilkunde in Dresden. 20. II. 1909.

Münch. med. Wochenschr. 1909, Nr. 23. p. 1205.

Ein Fall von Kompressionsmyelitis nach Atlasverschiebung.

Fünf Monate nach Auftreten der Spondylitiserscheinungen am Halse bildeten sich bei dem 12 jährigen Mädchen spastische Lähmungen an allen Extremitäten, Harnträufeln, Sensibilitätsstörungen heraus. Der Zustand besserte sich allmählich nach Extensionsbehandlung; nach 2 Jahren bestehen noch nervöse Anomalien, doch ist starke Kallusbildung an der Halswirbelsäule zu konstatieren. Im Röntgenbild bemerkt man starke Verschiebung des Atlas nach vorn.

Plettner hält den Fall für eine typische Karies. Er rät zur Extension und widerrät die Operation (Fistelgefahr!)

Ewald-Hamburg.

71) **Samter.** Verein für wissenschaftl. Heilkunde in Königsberg i. Pr. 22. II. 09.

Berl. klin. Woch. 1909. Nr. 10, p. 472.

Bei einer schweren Spondylitis tuberkulosa hatte sich nach 6 Wochen langer Rückenlage eine Lähmung beider Beine eingestellt. Die Laminektomie blieb erfolglos. Das Röntgenbild zeigte einen Abszess im hinteren Mediastinum. Entleerung des Eiters durch die vordere Transversektomie. Rückgang der Lähmung. S. weist auf den häufigen Zusammenhang zwischen Abszess und Lähmung hin. **Ewald**-Hamburg.

72) **R. Levy.** Schlesische Gesellschaft für vaterländische Kultur in Breslau. 5. III. 09.

Berl. klin. Woch. 1909. Nr. 12, p. 572.

L. demonstriert 2 Patienten mit ankylosierender Wirbel-

Digitized by Google
Original from UNIVERSITY OF MICHIGAN
Generated on 2019-06-08 18:16 GMT / http://hdl.handle.net/2027/mdp.39015073447636
Public Domain in the United States, Google-digitized / http://www.hathitrust.org/access_use#pd-us-google

säulen- bezw. Hüftgelenksentzündung. Bei einem 53jährigen Mann war eine teilweise Versteifung der Hüfte mit heftigen Neuralgien im Ischiadicusgebiet und starke Atrophie der Gesäss- und Oberschenkelmuskulatur zu konstatieren. Das Röntgenbild ergab deformierende Prozesse am Hüftgelenk und an der Lendenwirbelsäule (starke, schnabelartige Wucherungen am Rande der Wirbelkörper), ohne dass die Bewegungen der Wirbelsäule erheblich beschränkt waren. — Bei dem 2. 50jährigen Patienten war die Lenden- und untere Brustwirbelsäule ganz steif. Das Röntgenbild zeigte nur wenige und kleine Randwucherungen an den Wirbelkörpern, dagegen waren die kleinen Gelenke der Wirbelsäule sichtlich alteriert. Der Sitz der ankylosierenden Wirbelsäulenentzündung ist in den Veränderungen der kleinen Gelenke zu suchen. Eine Trennung der Typen Bechterew und Pierre-Marie-Strümpell scheint nicht durchführbar. **Ewald**-Hamburg.

73) **Zülzer.** Berliner medizinische Gesellschaft. 10. III. 1909.
Berl. klin. Woch. 1909. Nr. 13, p. 607.

Fall von traumatischer Rückenmuskel- resp. Fascienzerreissung.

Der Patient, der auf den Rücken gefallen war, hat Schmerzen im Rücken, kann sich nicht ordentlich bücken und hat Funktionsstörungen im Arm. Auf der Höhe des Exspiriums zeigt sich über dem latissimus dorsi unterhalb des angulus scapulae eine Geschwulst, und zwar auf beiden Seiten (auch bei faradischer Reizung des Serratus inf. darzustellen). Es handelt sich um einen doppelseitigen Fascienriss und eine Muskelhernie des serratus inf.

E. Israel hält den Fall für keine seltene Verletzung, sondern für eine schwere Simulation. **Ewald** - Hamburg.

74) v. **Malaisé.** Aerztl. Verein München. 11. XI. 1908.
Münch. med. Woch. 1909. Nr. 12, p. 633.

Zwei Fälle von Halsrippe. 1. 50jähr. Offizier, Lähmung der Mm. ext. ind. prop., ext. digit. comm., vage Schmerzen im Arm. Im Röntgenbild starke Halsrippe mit ausgesprochener Krümmung nach unten und vorn und einer nach der betreffenden Seite konvexen Skoliose. Für das Auftreten der Symptome werden senile Veränderungen an der Wirbelsäule verantwortlich gemacht. Im 2. Fall (17jähr. Bäcker) Anaesthesie in den linken 3 obersten Zervikalsegmenten. Trotz Halsrippe hält v. M. eine Gliose des linken Hinterhorns des obersten Zervikalabschnitts als Grund der sensiblen Ausfallserscheinungen für wahrscheinlicher.

Ewald - Hamburg.

Digitized by Google
Original from UNIVERSITY OF MICHIGAN
Generated on 2019-06-08 18:15 GMT / http://hdl.handle.net/2027/mdp.39015073447636
Public Domain in the United States, Google-digitized / http://www.hathitrust.org/access_use#pd-us-google

75) **F. Kammerer.** Chirurgische Gesellschaft in New-York. 28. X. 1908.

Revue de chir. 1909. Nr. 3.

Riss des plexus brachialis.

Ein 30jähriger Mann fiel vom Rad auf linke Schulter und Ellenbogen. Letzterer war verrenkt und konnte sofort reponiert werden. Doch bestand vier Monate später noch völlige motorische Lähmung der linken oberen Extremität, ja auch der linken Gesichtshälfte. K. hat die Absicht, den zerrissenen Nervenplexus wieder zusammenzunähen.

Blake bemerkt in der Diskussion, dass er in einem ähnlichen Fall operativ vorgegangen sei, dass er aber die Nervenstümpfe derartig im Narbengewebe eingebettet fand, dass er eine Nervennaht nicht vornehmen konnte.

In einem Fall, von dem Fisk berichtet, war neben dem Plexus auch die Art. axillaris verletzt worden, so dass Gangrän des ganzen Armes eintrat. (Exartikulation an der Schulter.)

Ewald-Hamburg.

76) **Klasske.** Gesellschaft der Charité-Aerzte. 2. II. 09.

Berl. klin. Woch. 1909. Nr. 12, p. 565.

Zur Kasuistik der Fremdkörper im menschlichen Organismus.

In einem Rentenstreitverfahren wurde bei einem 37jährigen Mann ein Tumor oberhalb des linken Ellenbogengelenks festgestellt, der schon viele Jahre vorhanden gewesen sein soll, ohne dem Mann, der sogar Soldat war, Beschwerden zu machen. Das Röntgenbild ergab eine abgebrochene Messerklinge, in z. T. verkalktem Bindegewebe eingebettet. Der Mann erinnert sich nicht, je einen Messerstich erhalten zu haben.

In der Diskussion erwähnt zur Verth den Fall einer Frau, die jahrelang wegen chronischer Osteomyelitis eines Schulterblatts mit Fistelbildung behandelt worden war, und bei der ebenfalls nahe der Schulterblattgräte eine Messerklinge gefunden wurde.

Ewald-Hamburg.

77) **Drehmann.** Breslauer chirurgische Gesellschaft. 8. II. 1909.

Berl. klin. Woch. 1909. Nr. 10, p. 467.

D. demonstriert die Röntgenbilder eines Falls von Fraktur beider Vorderarmknochen. Sie zeigen, dass durch die volle Supinationstellung im Verband, wie es die Lehrbücher vorschreiben, eine starke Dislokation der Fragmente erzielt wird. Bei der Mittelstellung ist dies nicht der Fall.

Ewald-Hamburg.

Digitized by Google
Original from UNIVERSITY OF MICHIGAN
Generated on 2019-06-08 18:16 GMT / http://hdl.handle.net/2027/mdp.39015073447636
Public Domain in the United States, Google-digitized / http://www.hathitrust.org/access_use#pd-us-google

78) **Destot.** Société de médecine de Lyon.

Revue de chir. 1909. 3.

Über die Pro- und Supinationsbehinderung.

Diese Bewegungsstörung nach Vorderarmverletzung kommt dadurch zustande, dass die Frakturenden des Radius in fehlerhafter Stellung konsolidieren, (viel seltener verwächst Ulna und Radius an der Bruchstelle mit einander). Das obere Radiusende bleibt in Supination, das untere in Pronation, und so kommt es zur Verheilung. Eine Rotationsbehinderung, namentlich nach innen, wird auch öfter bei Neugeborenen beobachtet und dann die Diagnose auf Erbsche Lähmung gestellt. Häufig ergibt dann das Röntgenbild einen Humerusbruch am Collum anatomicum, wo die Fragmente in Innenrotationsstellung angeheilt sind. **Ewald** - Hamburg.

79) **E. W. Peterson.** Akademie der Medizin in New-York. 8. I. 1909.

Revue de chir. 1909. Nr. 5.

Ein 58jähriger Mann hatte sich beim Fall auf die Hand einen isolierten Bruch des os capitatum zugezogen. — Röntgenbild. — Völlige Wiederherstellung. **Ewald** - Hamburg.

80) **A. Schlesinger.** Berliner mediz. Gesellschaft. 10. III. 1909.

Berl. klin. Woch. 1909. Nr. 13, p. 606.

Ueber Fingerbeugekontrakturen.

S. hat bei Kontrakturen nach Traumen oder Phlegmonen, die eine Verwachsung der Hautnarbe mit der Beugesehne zur Folge hatten, die Hautnarbe von den Sehnen abpräpariert und einen gestielten Hautlappen vom Unterarm der gesunden Seite über die frei präparierte Sehne gelegt und eingenäht. Der überpflanzte Lappen passt sich dem Niveau der Fingerhaut viel schneller und besser an als Lappen aus Brust oder Oberschenkel. Nach 6—7 Tagen Durchtrennung des Stiels, nach weiteren 8—14 Tagen Bäder, Massage, Uebungen. Resultate sehr gut. **Ewald** - Hamburg.

81) **Muskat.** Berliner medizinische Gesellschaft. 10. III. 1909.

Berl. klin. Woch. 1909. Nr. 13, p. 606.

Abriss der Streckaponeurose des kleinen Fingers.

Die Verletzung entstand ohne grössere Gewalteinwirkung beim Frottieren. Behandlung operativ oder konservativ. In dem demonstrierten Fall hat M. einen kleinen Apparat gemacht, der das Endglied des Fingers in Streckstellung hält. **Ewald** - Hamburg.

Digitized by Google

Original from UNIVERSITY OF MICHIGAN

Generated on 2019-06-08 18:16 GMT / http://hdl.handle.net/2027/mdp.39015073447636
Public Domain in the United States, Google-digitized / http://www.hathitrust.org/access_use#pd-us-google

82) **Haudek.** K. K. Gesellschaft der Aerzte Wiens. 26. III. 09.

Berl. klin. Woch. 1909, Nr. 15, p. 713.

H. zeigt einen jungen Mann, der vor 4 Monaten auf die Hüfte gefallen war und sich eine Luxatio femoris centralis zugezogen hatte. 4 cm Verkürzung, Abstand des Trochanter von der Symphyse um 2 cm verkürzt. Das Röntgenbild ergibt, dass der Schenkelkopf in das Becken hineingetrieben und zerstört wurde. Der Schenkelhals hat sich eine neue Pfanne gebildet; Darmbein und absteigender Schambeinast erscheinen frakturiert.

Ewald - Hamburg.

83) **Dossmar.** Hufelandsche Gesellschaft. 11. III. 09.

Berl. klin. Woch. 1909. Nr. 13. p. 616.

Die schnappende Hüfte entsteht durch Hinübergleiten des Maisiatschen Streifens über den Trochanter major nach vorn. Vorbedingung ist Erschlaffung des musc. glutaeus max. (funktionelle Lähmung bei Hysterie oder Uebermüdung). Ther.: Massage oder Befestigung des Maisiatschen Streifens in der Femurrinne hinter dem Trochanter. Die vorgestellte Patientin ist operiert worden.

Ewald - Hamburg.

84) **Schwenk.** Breslauer chirurgische Gesellschaft. 8. III. 09.

Berl. klin. Woch. 1909. Nr. 15, p. 712.

Zwei Fälle von Totalluxation des Kniegelenks.

1. Eine alte Luxatio genu anterior, die auf indirektem Wege zustande gekommen war. Pat. konnte hinkend umhergehen. Als Komplikation eine Lähmung des nerv. peroneus. Ther.: Hessingapparat.

2. Eine Luxatio genu posterior, die durch direkte Gewalteinwirkung entstanden war und in Narkose bis auf eine leichte Kapseleinklemmung vollständig reponiert wurde. Pat. läuft ohne Beschwerden und hat vollkommen freie Beweglichkeit im Knie. Da Neigung zur Subluxation und leichtes genu valgum traumaticum, bekommt Pat. einen Schienenhülsenapparat mit Kniescharnier nach Vogel.

Ewald-Hamburg.

85) **Kirste.** Nürnberger medizinische Gesellschaft und Poliklinik. 4. II. 1909.

Münch. med. Woch. 1909. Nr. 23, p. 1210.

K. stellt einen Patienten vor, dem dreimal in mehrmonatigen Zwischenräumen die Patella frakturierte (einmal

Digitized by Google
Original from UNIVERSITY OF MICHIGAN
Generated on 2019-06-08 18:16 GMT / http://hdl.handle.net/2027/mdp.39015073447636
Public Domain in the United States, Google-digitized / http://www.hathitrust.org/access_use#pd-us-google

Heftpflasterbehandlung, zweimal Naht mit Bronzedraht. Nach 6 bis 8 Wochen immer wieder arbeitsfähig). K. gibt der blutigen Vereinigung mit baldiger Massage und Uebungen den Vorzug.

Ein anderer Patient hatte vor 20 Jahren die Patella gebrochen und zeigt sehr geringe Funktionsstörungen, trotzdem die Bruchstücke 25 cm von einander entfernt sind.

Ewald - Hamburg.

86) **Samter.** Verein für wissenschaftl. Heilkunde in Königsberg i. Pr. 22. II. 1909.

Berl. klin. Woch. 1909. Nr. 10, p. 472.

Die Amputation nach Gritti hat S. in 36 Fällen angewandt (7 Todesfälle). Er hält sie auch bei der Gangräna senilis für sehr zweckmässig (15 Fälle, 4 gestorben). Bei der Nachuntersuchung von 15 Fällen ergab sich nur 2 Mal, dass die Patella nicht fest mit dem Femur verwachsen war. **Ewald**-Hamburg.

87) **Scharff.** Gesellschaft der Charité-Aerzte in Berlin. 11. II. 1909

Berl. klin. Woch. 1909. Nr. 13, p. 609.

Ueber kongenitalen Fibuladefekt.

Aetiologisch wird meist ein räumliches Missverhältnis zwischen Amnion und Embryo angenommen. 6 Fälle aus der orthopädischen Universitätsklinik.

1. 40jähriger Mann, Fibula fehlt völlig, Kalkaneus hat einen anormalen Fortsatz, der aber nicht als rudimentärer Malleolus ext. zu deuten ist. Spitzfuss — Plattfuss. 10 cm Verkürzung. Gang gut im zweckmässigen Schnürstiefel mit erhöhter Sohle.

2. 1½jähriges Kind, Verkürzung des Unterschenkels von 6 cm, Verkrümmung der Tibia, pes equino-valgus. Es fehlen zwei Zehen mit ihren Mittelfussknochen, ferner einige Fusswurzelknochen und die ganze Fibula. Ther.: Schnürstiefel mit Verstärkungsschiene und erhöhter Korksohle.

Auch in den 4 anderen Fällen war der Unterschenkel stark verkürzt, die Tibia meist abgeknickt mit einer narbenähnlichen Einziehung der Haut über dem Scheitel der Knickung. Die Fibula fehlte völlig, der Fuss stand in Spitzfuss-, meist zugleich in Valgusstellung. Häufig fanden sich auch noch Zehendefekte und Syndaktylien. Zweimal fand sich ein Metatarsus varus. Die Patella war in allen Fällen vorhanden. — Keine Heredität. In 4 Fällen aber narbige Einziehungen an der Knickungsstelle der Tibia (Folge

Digitized by Google
Original from UNIVERSITY OF MICHIGAN
Generated on 2019-06-08 18:15 GMT / http://hdl.handle.net/2027/mdp.39015073447636
Public Domain in the United States, Google-digitized / http://www.hathitrust.org/access_use#pd-us-google

von amniotischer Verwachsung). Die operative Behandlung hat nach der Literatur keine guten Resultate ergeben, weshalb man sich auf rein orthopädische Massnahmen beschränken soll.

Ewald-Hamburg.

88) **Plagemann.** Aerztlicher Verein Rostock. 8. V. 1909.
Münch. med. Woch. 1909. Nr. 23, p. 1211.

Das Krankheitsbild der Kalkaneodynie.

P. fand unter 255 Röntgenbildern von Fusswurzeln in ca. 10% eine deutliche Exostose am Proc. med. oder lat. Calcanei. Von 100 dienstfähigen Soldaten konnte bei dreien der Sporn nachgewiesen werden, der jedoch keine Beschwerden machte. Während diese symptomlose Exostose sich auf dem Röntgenbilde als scharf begrenzter kleiner Schatten darstellt, wo Spongiosa und Kortikalis scharf zu unterscheiden sind, findet man in den Fällen von ausgesprochener Kalkaneodynie eine grössere unregelmässige unscharfe Verdickung mit Knochen-Ausstrahlungen in die Plantarfascie. Aetiologisch macht P. die Influenza, Gelenkrheumatismus, Gonorrhoe und Trauma verantwortlich. Therapie: federnde Einlagen mit Entlastung der schmerzhaften Stelle. Hilft dies nicht, dann operative Entfernung des Sporns, was gute Resultate zu ergeben scheint.

Ewald-Hamburg.

Personalnachricht.

Dr. M. Tobiásek hat sich als Privatdozent für Orthopädie an der tschech. med. Fakultät in Prag habilitiert.

Berichtigung.

Zu dem Schlusssatz der Besprechung über Missbildung u. Heredität (Bd. III, Heft 8 des Zentralbl.): „Er streift dabei auch die Frage des sog. Zellgedächtnisses und des Versehens, ohne sich bestimmt pro oder contra zu entschliessen, möchte ich auf das Original verweisen. pag. 57 „ob nun die Mneme in meinem Fall auch als mitwirkend angesehen werden darf, ist sehr zweifelhaft.“ pag. 59 „Wenn je die Mneme allein Veränderungen erzeugen könnte, so wäre wohl das 2. Kind der Gefahr am meisten ausgesetzt gewesen.“ pag. 65 „Bei den Fällen von hereditärer Missbildung könnte sowohl im Ei als im Sperma die Ursache späterer Missbildung schlummern.“ pag. 67 zit. Ernst: „Ganz unhaltbar aber erscheint diese Lehre des Versehens, wenn wir bedenken, dass wir genau dieselben Missbildungen auch bei den Tieren antreffen.“ pag. 68 „Für die zitierten Fälle von familiären Missbildungen muss auf die Vererbungstheorie zurückgegriffen werden.“

Ich möchte also die Veröffentlichung als gegen die Lehre des Versehens und der Mneme gerichtet aufgefasst wissen.

Dr. **Brandenberg**, Winterthur.

Digitized by Google
Original from UNIVERSITY OF MICHIGAN
Generated on 2019-06-08 18:16 GMT / http://hdl.handle.net/2027/mdp.39015073447636
Public Domain in the United States, Google-digitized / http://www.hathitrust.org/access_use#pd-us-google

Inhalt: Ueber Extensionsverbände. Von Dr. **R. Pürckhauer** in München. (Originalmitteilung.)

Referate: 1) **Axhausen,** Osteoplastik. — 2) **Lees,** Salicyl bei Rheumatismus. — 3) **Martens,** Chirurgische Behandlung der Muskel- und Gelenkleiden. — 4) **Alzner,** Myositis ossificans. — 5) **Sampson Handley,** Elephantiasis. — 6) **Bardenheuer,** Nervenchirurgie. — 7) **Neurath,** Atypische Poliomyelitisfälle. — 8) **Vulpius,** Schwere Kinderlähmungen. — 9) **Rowlands,** Poliomyelitis ant. mit Lähmung der Extremitäten. — 10) **Axhausen,** Idiopathische Knochenbrüchigkeit. — 11) **Lambotte,** Knochenbrüche mit versenkten Prothesen. — 12) **Lange,** Becksche Wismutpaste bei eiternden Fisteln und Abszessen. — 13) **Werndorff,** Almatein. — 14) **Schenker,** Beobachtungen in der Tuberkulosetherapie bei der Anwendung von Marmorekserum. — 15) **Bannatyne,** Fibrolysininjektionen. — 16) **Reinhardt,** Tuberkulose der Schleimbeutel. — 17) **Wilms,** Ueberkorrektur bei Nagelextension. — 18) **Petri,** Ein neuer Korrektionsapparat. — 19) **Reszö,** Tapotement mit Apparaten. — 20) **Frode Sadolin,** Sygegymnastik. — 21) **Taege,** Eisen als Ersatz des Wismut für Röntgenaufnahmen. — 22) **Ebstein,** Rachitische Residuen am Brustkorbe Erwachsener. — 23) **Preleitner,** Apparat zur Verhinderung der lordotischen Albuminurie. — 24) **Spischarny,** Muskelplastik bei Defekten der Bauchpresse. — 25) **Schäfer,** Halsrippen. — 26) **Myivaganam,** Resektion der Skapula. — 27) **Tornatola,** Splitterbruch der Klavikula. — 28) **Frangenheim,** Knochenbildung im Sehnengewebe. — 29) **Lossen,** Resektion des tuberkulösen Ellenbogengelenks. — 30) **Tornatola,** Luxation des Handgelenks. — 31) **Franke,** Madelungsche Deformität der Hand. — 32) **Pradella,** Angeborene Klumphand. — 33) **Robinson,** Fraktur des ersten Mittelhandknochens. — 34) **Pozzilei,** Dupuytrensche Krankheit. — 35) **Wyss,** Dupuytrensche Fingerkontraktur. — 36) **Heineke,** Knieschmerzen bei Hüfterkrankungen. — 37, 38) **Bade, Davis,** Hüftluxation. — 39) **Kempf,** Coxa vara. — 40) **zur Verth,** Schnappende Hüfte. — 41) **Hoch,** Abriss des Trochanter minor. — 42) **Ruggero,** Ischias. — 43) **Stieda,** Verletzung am unteren Femurende. — 44) **Hardouin,** Osteomyelitis. — 45) **Wildt,** Einklemmungsluxation der Patella. — 46) **Höchtlen,** Polydaktylie. — 47) **Serafini,** Fraktur des Kahnbeins des Tarsus. — 48) **Fränkel,** Federnder Fixationsverband in der Klumpfussbehandlung. — 49) **Guaccero,** Tenotomie beim Klumpfuss. — 50) **Schanz,** Insufficientia pedis. — 51) **Jakobsthal,** Fersenschmerzen. — 52) **v. Frisch,** Gleichsche Operation. — 53) **de Knop,** Plattfuss-Einlage.

Aus Kongress- und Vereinsberichten: 54) Die physikalischen Methoden in der Behandlung und Diagnose der Kinderlähmung. — 55) **Muskat,** Missbildungen an Füssen und Händen. — 56) **Ehringhaus,** Syndaktylie. — 57) **Bibergeil,** Partieller Riesenwuchs. — 58) **Pozzi,** Ueberpflanzungen. — 59) **Ludloff,** Myositis ossificans. — 60) **Cranwell,** Muskelosteome und Messerstich. — 61) **Larat, Voisin** und **Tixier,** Multiple Spontanfrakturen. — 62) **Maier, Pagets** Krankheit. — 63, 64) **Partsch, Philipsthal,** Knochenplastik. — 65) **Lexer,** Behandlung der Knochenbrüche. — 66) **Preiser,** Pathologische Gelenkflächeninkongruenz. — 67) **Gottstein,** Förstersche Operation bei spastischen Lähmungen. — 68, 69) **Wrede, Gretschel,** Nervennaht. — 70) **Seifert,** Kompressionsmyelitis nach Atlasverschiebung. — 71) **Samter,** Spondylitis tuberculosa. — 72) **Levy,** Wirbelsäulen- bezw. Hüftgelenksentzündung. — 73) **Zülzer,** Rückenmuskel resp. Faszienzerreissung. — 74) **v. Malaisé,** Halsrippe. — 75) **Kammerer,** Riss des plexus brachialis. — 76) **Klasske,** Fremdkörper im menschlichen Organismus. — 77) **Drehmann,** Fraktur beider Vorderarmknochen. — 78) **Destot,** Pro- und Supinationsbehinderung. — 79) **Peterson,** Bruch des os capitatum. — 80) **Schlesinger,** Fingerbeugekontrakturen. — 81) **Muskat,** Abriss der Streckaponeurose des kleinen Fingers. — 82) **Haudek,** Luxatio femoris centralis. — 83) **Dossmar,** Schnappende Hüfte. — 84) **Schwenk,** Totalluxation des Kniegelenks. — 85) **Kirste,** Fraktur der Patella. — 86) **Sämter,** Amputation nach Gritti. — 87) **Scharff,** Kongenitaler Fibuladefekt. — 88) **Plagemann,** Kalkaneodynie.

Personalien. — Berichtigung.

Originalmitteilungen, Monographien und Separatabdrücke wolle man an Prof. Dr. **O. Vulpius** in Heidelberg, Luisenstr. 1—3, oder an die Verlagsbuchhandlung **S. Karger** in Berlin NW 6, Karlstr. 15, einsenden.

Digitized by Google

Original from UNIVERSITY OF MICHIGAN

Generated on 2019-06-08 18:15 GMT / http://hdl.handle.net/2027/mdp.39015073447636
Public Domain in the United States, Google-digitized / http://www.hathitrust.org/access_use#pd-us-google

Zentralblatt
für
Chirurgische und mechanische Orthopädie
einschliesslich der gesamten Heilgymnastik und Massage.

Redigiert von
Prof. Dr. O. Vulpius
in Heidelberg.

Verlag von
S. Karger in Berlin
NW., Karlstrasse 15.

Monatlich erscheint ein Heft im Umfang von 48 Seiten. Preis des Jahrgangs Mk. 15,—. Zu beziehen durch die Post und durch alle Buchhandlungen des In- und Auslandes.

Bd. III. November 1909. Heft 11.

(Aus der orthopäd.-chirurgischen Klinik des „Istituto dei Rachitici in Mailand". Direktor Prof. Dr. R. Galeazzi.)

Einfaches Verfahren zur Behandlung der rachitischen Extremitätenverkrümmungen bei älteren Kindern und Halbwüchsigen.

Von

A. ANZOLETTI,
Assistenten der Anstalt.

Das Verfahren ist auf jener Atrophie begründet, welche um so rascher eintritt und um so tiefer greift, je länger und vollständiger die Inaktivität der Gliedmassen ist. Sie verwandelt somit in ein wohltätiges Behandlungsmittel, was sonst die schädliche aber unvermeidliche Folge lange währender Immobilisierungen bildet.

Von der Hüfte bis zu den Zehen hinunter — es handelt sich ja gewöhnlich nur um die unteren Gliedmassen — wird zunächst ein Gipsverband angelegt, der, fast jeder Unterpolsterung entbehrend, aufs getreueste jeder Krümmung und jedem Relief der deformierten Extremität folgt.

Vier — bei älteren Kindern sechs — Wochen später wird der Verband abgenommen. Die Muskelmassen werden abgemagert, schlaff und aufgelockert vorgefunden; die weich gewordenen Knochen lassen sich, ähnlich wie Blei, durch einfache manuelle Kraft durchbiegen. Indem man von unten nach oben hin fortschreitet, kann

Digitized by Google
Original from UNIVERSITY OF MICHIGAN
Generated on 2019-06-08 18:16 GMT / http://hdl.handle.net/2027/mdp.39015073447636
Public Domain in the United States, Google-digitized / http://www.hathitrust.org/access_use#pd-us-google

man nun der Reihe nach die vorhandenen Knochenkrümmungen vereinzelt beheben.

Die Korrektur, welche einzig und allein in den Bereich der diaphysären Abschnitte des Gliedes fallen darf, ist leicht zu bewerkstelligen. Manches Hindernis setzen bei Kindern, welche das 10. Lebensjahr bereits überschritten, die paraepiphysären Deviationen des Unterschenkels, wegen der Anwesenheit von zwei Knochen und der oft enormen Abplattung der Schienbeindiaphyse entgegen. Es lässt sich jedoch auch diese Schwierigkeit leicht überwinden, wenn man mit zeitlich getrennten Eingriffen, gleichsam auf 3 Tempi, den einzelnen Komponenten der Deformität zu Leibe geht, indem man nämlich die Knochen zunächst nach der Fläche, sodann nach der Kante geradebiegt und schliesslich die Torsion behebt. Durch die auf solche Weise erzielte Fraktionierung der Widerstände gewinnt man den Vorteil, dass in jedem der vorhergehenden Tempi ein guter Teil der Hindernisse schon überwunden wurde, welchen man sonst im letzten Tempo begegnet wäre.

Die erzielte Korrektur wird im Gipsverband fixiert. Die Nachbehandlung erfolgt wie bei den üblichen unblutigen Redressement-Methoden.

Das Verfahren steht in Bezug auf Schnelligkeit des Heilerfolges den am raschesten zum Ziele führenden anderweitigen Methoden nicht nach. Unblutig und ohne technische Schwierigkeiten ist es trotz vielfacher Forcierungen durchaus nicht traumatisierend. Es ist nicht schmerzhaft, erfordert keine Narkose und erweist sich aus diesen Gründen als eine exquisit ambulatorische Methode. Die Korrekturen sind ohne Einschränkung der Anzahl ebenso viele als die vorhandenen pathologischen Krümmungen, und werden entlang den diaphysären Abschnitten scharf dorthin lokalisiert, wo sie am rationellsten hingehören, was die grösste Schonung sämtlicher der Gelenkbewegung und dem Wachstum dienenden Einrichtungen sichert.

Die Methode erzielt die ideale Geraderichtung, indem sie die Extremität von Verkrümmung zu Verkrümmung entwickelt. Sie ermöglicht selbst bei doppelknochigen Gliedsegmenten eine vollständige Detorsion, ohne die Gefahren heraufzubeschwören, welche in schwereren Fällen bei Anwendung der Osteoklasie und der Osteotomie stets riskiert werden, ganz besonders durch die allzuleicht eintretende Dislokation der Knochenstümpfe und die sich daraus ergebenden Uebelstände: Verkürzung der ohnehin verkürzten Ex-

Digitized by Google
Original from UNIVERSITY OF MICHIGAN
Generated on 2019-06-08 18:17 GMT / http://hdl.handle.net/2027/mdp.39015073447636
Public Domain in the United States, Google-digitized / http://www.hathitrust.org/access_use#pd-us-google

tremität, ja eventuell periphere Kreislaufstörungen und Lähmungserscheinungen sowie deforme Kalluswucherungen oder Pseudarthrosenbildung.

Stifthalter für senkrechte Projektion.

Von

Privatdozent Dr. H. von BAEYER,
München.

An den Arzt, besonders den Orthopäden, tritt häufig die Notwendigkeit heran, einen Körperteil in seinen Konturen auf einem Blatt Papier zu fixieren, denn es gibt Biegungen, die sich nicht durch Winkelmessungen bestimmen lassen. Man verwandte für diesen Zweck gewöhnlich einen einfachen Bleistift, der möglichst senkrecht zur Zeichenunterlage gehalten wurde, machte dabei aber immer und immer wieder die Erfahrung, dass der betreffende Körperteil nur sehr ungenau auf das Papier projiziert wird, weil der Stift nicht immer ganz senkrecht zur Unterlage gehalten wird. Bei der Projektion einer Hand z. B. sind die Fehler meist nur gering, bei der Projektion eines Beines oft recht beträchtlich.

Um nun diese Fehler wenigstens einigermassen zu vermeiden, schlage ich für senkrechte Projektion folgenden Stifthalter vor, bei dem die Spitze des Bleistiftes stets senkrecht unter der Kontur liegt.

Wie aus der Figur I ersichtlich, besteht der Halter des Stiftes aus einem länglichen Stück Holz, dessen untere Fläche genau senkrecht zur Längsachse des Holzes gerichtet ist. Dort wo Seiten- und Unterfläche des Holzes sich schneiden, endigt eine schräge Durchbohrung des Holzes, die zur Aufnahme eines Bleistiftes dient, dessen Spitze genau in der Verlängerung der Seitenfläche des Holzes an ihrem unteren Ende liegen muss. Damit die Bleistiftspitze während des Gebrauches des Halters ununterbrochen schreibt, wird der Stift durch eine Spiralfeder nach unten gedrückt. Dreht man den am oberen Ende des Bleistiftes befestigten Quersplint in der Spiralfeder abwärts, so wird diese gespannt und die Bleistiftspitze stärker auf das Papier gedrückt. Ferner kann man infolge dieser Anordnung Bleistifte verschiedenster Länge benutzen.

Würde man mit dem beschriebenen Instrumente die Konturen eines aufgesetzten Fusses projizieren wollen, so würde man oft ein falsches Abbild erhalten, weil wegen der Länge des Halters der

Digitized by Google
Original from UNIVERSITY OF MICHIGAN
Generated on 2019-06-08 18:16 GMT / http://hdl.handle.net/2027/mdp.39015073447636
Public Domain in the United States, Google-digitized / http://www.hathitrust.org/access_use#pd-us-google

innere meist vorspringende Knöchel mit in die Projektion aufgenommen würde. Um diesen Fehler zu vermeiden, nimmt man wie auf Figur II zu sehen ist, den oberen Teil des Halters ab,

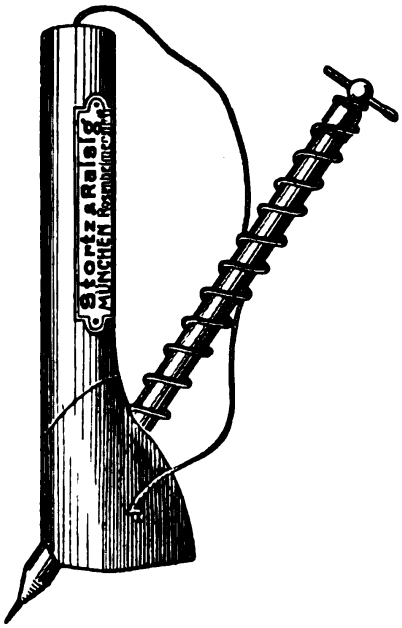

Fig. 1.

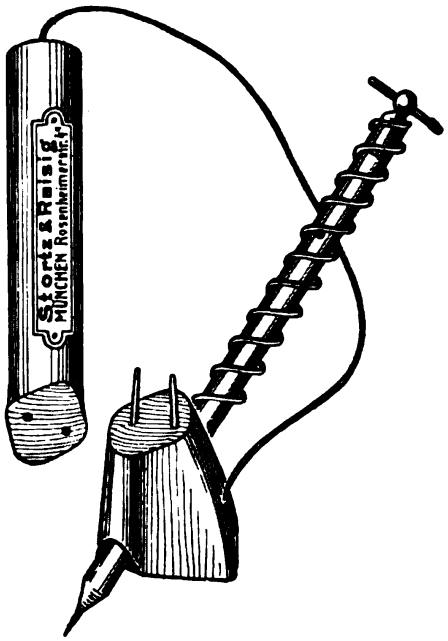

Fig. 2.

und kann nun unter dem Knöchel hindurchgehen. Beim Gebrauch des Halters hat man darauf zu achten, dass die Unterfläche desselben dem Papier völlig aufliegt.

Der Stifthalter für senkrechte Projektion ist erhältlich bei Stortz & Raisig, München, Rosenheimerstrasse 4 a.

Hochenegg. Lehrbuch der speziellen Chirurgie f. Studierende und Ärzte.

Zwei Bände mit 1075 Abbildungen und 14 Tafeln. Berlin und Wien 1909. Urban u. Schwarzenburg. Preis 45 Mk.

Wenn auch das altbekannte Lehrbuch von weil. Prof. Albert als Grundlage des Werkes gedacht und gewählt worden ist, so handelt es sich doch um einen völligen Neubau von stattlichem Umfang nicht nur, sondern auch gediegenster Ausführung, an welchem eine ganze Schar von Albertschen Schülern gearbeitet haben. Die den Orthopäden besonders interessierenden Kapitel sind meistenteils von A. Lorenz und Reiner verfasst.

Digitized by Google
Original from UNIVERSITY OF MICHIGAN
Generated on 2019-06-08 18:16 GMT / http://hdl.handle.net/2027/mdp.39015073447636
Public Domain in the United States, Google-digitized / http://www.hathitrust.org/access_use#pd-us-google

Der Reichtum an neuen Illustrationen wie die vorzügliche Ausstattung werden gewiss dazu beitragen, dem dergestalt verjüngten Lehrbuch weiteste Verbreitung zu verschaffen.

Vulpius - Heidelberg.

H. A. Laan (Utrecht.) Die Krankenpflege in der Chirurgie.

Einzig autorisierte Übersetzung aus dem Holländischen ins Deutsche von A. Caan, mit einem Vorwort von Prof. Schlossmann, Düsseldorf. Mit 327 Abb. Leipzig 1909. F. C. W. Vogel. Preis 10 Mk.

Das Buch ist in vorzüglicher Weise geeignet, den theoretischen und praktischen Schwesternunterricht zu ergänzen.

Es werden besprochen: die Lehre von den Wunden, von der Infektion, Desinfektion und Wundbehandlung, die Aufgabe der Operationsschwester, der Krankensaalschwester, der Gemeindeschwester und Privatpflegerin.

Möchte die Zahl gebildeter Schwestern, denen das Buch von grossem Nutzen sein wird, sich in Deutschland recht bald vermehren:

Dieser Wunsch gilt nicht sowohl der baldigen Neuauflage des Buches, um welches sich Verfasser und Übersetzer gleich verdient gemacht haben, als vielmehr der zur Zeit herrschenden Schwesternkalamität.

Vulpius - Heidelberg.

Fritz Frohse und **Max Fränkel.** Die Muskeln des menschlichen Armes.

Mit 154 teilweise farbigen Abbildungen im Texte. Jena 1908, Gustav Fischer. Preis 24 Mark.

Das Werk, die Lieferung 15 des Handbuches der Anatomie, hat eine lange Geschichte, es ist erst nach 10jähr. umfassenden Vorarbeiten erschienen. Die Entwicklung der Muskel-, Sehnen-, Nervenplastik macht das Buch auch für den Orthopäden ausserordentlich wertvoll. Er findet nicht nur eingehende Beschreibung und prächtige Abbildungen der Muskeln und Nerven, der Sehnen und ihrer Scheiden, sondern auch in Tabellen niedergelegte Untersuchungsergebnisse über Muskelgewichte und Muskelbündellänge. Die Orthopädie wird für eine analoge Darstellung der Muskeln des Beines gewiss äusserst dankbar sein und den beiden Bänden praktisch überaus wichtige Anregung und Belehrung entnehmen können und müssen.

Vulpius - Heidelberg.

C. Mauro-Greco (Palermo). L'adrenalina nel rachitismo.

Palermo 1908.

Nach Besprechung der toxischen Theorie des Rachitismus namentlich inbezug auf die mangelhafte Funktion einiger inner-

Digitized by Google
Original from UNIVERSITY OF MICHIGAN
Generated on 2019-06-08 18:16 GMT / http://hdl.handle.net/2027/mdp.39015073447636
Public Domain in the United States, Google-digitized / http://www.hathitrust.org/access_use#pd-us-google

sekretorischen Organe (Schilddrüse, Thymus etc.) verweilt Verf. bei dem Einfluss der Nebennieren, wobei er sich speziell an die Versuche Stöltzners mit Rachitol, Cattaneos mit Paraganglin und der Analogie halber an diejenigen Bossis bei Osteomalacie etc. anlehnt. Er verwendete das Adrenalin, das er mit physiologischer Kochsalzlösung derartig verdünnte, dass jeder ccm $^1/_8$ oder $^1/_5$ mg Adrenalinchlorid enthielt. Von diesen Lösungen injizierte er 20—32 Tage lang täglich 1 ccm unter die Cutis, wobei die Kinder in den nämlichen Verhältnissen der Ernährung, Umgebung etc. wie vorher gelassen wurden. Er berichtet über neue klinische Beobachtungen, aus denen sich eine bedeutende Besserung des Allgemeinzustandes, Verschwinden der Magendarmstörungen und der Schmerzen, rasches und konstantes Zunehmen des Hämoglobingehaltes und des Blutkörperchenwertes sowie der Muskeltonicität und des Gehvermögens ergibt. Die Injektionen sind nicht schmerzhaft noch wurden Erscheinungen von Intoleranz oder lokaler Reizung beobachtet. Er glaubt, dass das Adrenalin nicht nur die Tonicität des Herz-Gefässapparates erhöht und die Tätigkeit des Nervensystems anregt, sondern auch einen wohltätigen Einfluss auf das Blut ausübt und zwar durch Reizung der Funktionstätigkeit der Nebennieren selbst, deren antitoxisches Vermögen es erhöhen soll.

Buccheri-Palermo.

Stein und Preiser (Hamburg). Bericht über die ersten sechs Jahre des Bestehens ihres orthopädischen Instituts.

Es wurden 2427 orthopädische Leiden und 1564 Unfallpatienten behandelt (Krukenberg'sche Pendel- und Schaukelapparate, Massage, Licht-, Heissluft-, Röntgen-, elektrische Behandlung). Auffallend ist in der Statistik der orthopädischen Leiden die grosse Zahl der Kontrakturen und Gelenksentzündungen (527), namentlich die gonorrhoischen Arthritiden; ferner die Zahl der Plattfüsse (917). Auffallend wenig dagegen kam die angeborene Hüftverrenkung (14) und der angeborene Klumpfuss (7 mal) zur Behandlung, weshalb an die praktischen Aerzte Hamburgs die Bitte gerichtet wird, die Bevölkerung aufzuklären, dass angeborene Klumpfüsse zu 100 %, die angeborene Hüftverrenkung zu 90 % geheilt werden kann, sofern die Kinder innerhalb der Altersgrenze in Behandlung kommen.

Von den 1564 Unfallpatienten hatten 631 Frakturen, 99 Luxationen, 352 Distorsionen und 482 Kontusionen. Aus einem Vergleich der Patienten, die im ersten Monat und die im zweiten Monat nach der Verletzung in Behandlung traten, ergibt sich der

Digitized by Google
Original from UNIVERSITY OF MICHIGAN
Generated on 2019-06-08 18:16 GMT / http://hdl.handle.net/2027/mdp.39015073447636
Public Domain in the United States, Google-digitized / http://www.hathitrust.org/access_use#pd-us-google

alte Satz, dass die definitive Wiederherstellung um so schneller erfolgt, je frühzeitiger die medikomechanische Behandlung beginnt,

Die Behandlung frischer Knochenfrakturen geschieht nach funktionellen Prinzipien. Sobald wie möglich (gewöhnlich schon vom 5.—10. Tage an) werden die frakturierten Glieder bewegt. Bei Femurbrüchen kommt die Bardenheuersche Extension zur Anwendung, bei Unterschenkelbrüchen der Gehgipsverband (ev. abnehmbar). Warm empfohlen wird die Behandlung frischer Fersenbein- und Metatarsalfrakturen mit einfacher, für den Patienten besonders gefertigter Plattfusseinlage (bei Mittelfussbrüchen vom 5., bei Kalkaneusfrakturen vom 10.—14. Tage an).

Ewald-Hamburg.

L. Jankau. Taschenbuch für Chirurgen und Orthopäden. III. Auflage.

Eberswalde 1909. Max Gelsdorf.

Das Buch hat sich fast ums Doppelte vergrössert, es bietet in gedrängter Kürze multa et multum, darunter vieles dem Orthopäden Interessante und praktisch Wichtige. In bunter Reihenfolge sei davon Einiges erwähnt: Auftreten von Knochenkernen, Funktionen der Gelenke, Frakturen und Luxationen. Diagnose der Hüftgelenksverletzungen, Folgen bei Distorsionen, Diagnose des Psoasabszesses, Statistik der Deformitäten, der Karies, Knochen- und Gelenktuberkulose, Vielerlei aus der Unfallpraxis, Frakturverbände, Heilgymnastik, Krüppelfürsorge.

Ein so reichhaltiger Inhalt kann nicht durchweg gleiche Güte aufweisen, jedoch wer vieles bringt, wird manchem etwas bringen. Und in der Tat wird jeder Orthopäde mit Vorteil zu diesem kleinen Taschenbuch greifen.

Vulpius - Heidelberg.

E. F. Cyriax (London). Bibliographia Gymnastica Medica.

Wörishofen 1909.

Eine umfassende Literaturzusammenstellung bezüglich Gymnastik und Massage bis 1908 inkl., eingeteilt in Pädagogische, Militärische, Ästhetische und Medizinische (Heil-) Gymnastik. Letztere ist sehr übersichtlich gegliedert.

Das Ganze stellt eine Riesenarbeit dar.

Vulpius - Heidelberg.

P. Harrass (Hannover). Vorbereitung zum Arbeiten im Röntgenlaboratorium.

Mit 54 Abb. Stuttgart 1909. Ferd. Enke. Preis 3,60 Mk.

Das Buch ist aus den Vorträgen eines Röntgenkursus ent-

Digitized by Google
Original from UNIVERSITY OF MICHIGAN
Generated on 2019-06-08 18:16 GMT / http://hdl.handle.net/2027/mdp.39015073447636
Public Domain in the United States, Google-digitized / http://www.hathitrust.org/access_use#pd-us-google

standen. Es will dem Anfänger ein Führer in das physikalische und technische Gebiet werden, soll also keineswegs die grösseren Handbücher ersetzen oder entbehrlich machen für den Spezialisten.

16 Vorlesungen füllen kaum mehr als 6 Druckbogen und geben bei aller Kürze doch ein anschauliches Übersichtsbild der Röntgenmaterie dank der ebenso knappen als klaren Darstellung, die uns in logischem Aufbau von den Grundbegriffen der Elektrizitätslehre zu den Einzelheiten des Röntgeninstrumentarium leitet.

Vulpius-Heidelberg.

Oberstabsarzt **J. Gillet** (Berlin). Die ambulatorische Röntgentechnik in Krieg und Frieden.

Mit 89 Abb. Stuttgart 1909. Ferd. Enke. Preis 4,40 Mk.

Verf. schreibt in erster Linie für den Sanitätsoffizier, dem er Anregung und Anleitung geben will für die ambulatorische Röntgenuntersuchung. Seine Darstellungen beziehen sich auf das Kriegsröntgeninstrumentarium, auf die Aufnahmetechnik und Behandlung der Platten im Feld.

Die Erfahrungen der letzten Kriege sind natürlich ausgiebig verwertet worden, aber auch der eigenen Improvisationstechnik des Verf. entstammen zahlreiche zweckmässig erscheinende Vorschläge.

Vulpius-Heidelberg.

Thiem. Handbuch der Unfallerkrankungen einschliesslich der Invalidenbegutachtung.

Zweite gänzlich umgearbeitete Auflage mit 89 Textbildern. Stuttgart 1909. Ferd. Enke.

Eine gewaltige Arbeit ist von dem Nestor der Unfallärzte und seinen Mitarbeitern Cramer, Kühne und Schmidt in Kottbus sowie Passow-Berlin geleistet worden, um unter dem alten Titel ein neues Werk zu schaffen. Vereinigung grosser praktischer Erfahrung und der riesigen Literatur hat das Handbuch schon in erster Auflage bekannt und geschätzt nicht nur, sondern unentbehrlich für jeden Arbeiter auf dem Gebiet der sozialen Gesetzgebung gemacht. Das Gleiche gilt in erhöhtem Masse natürlich für die 2. Auflage, deren erster Band heute vorliegt.

Vulpius-Heidelberg.

1) **T. Nakahara** (Würzburg). Heilungsvorgänge nach Durchschneidung des Intermediärknorpels bei Kaninchen.

Arch. f. Orthop., Mechanother. und Unfallchirurgie. 1909. Bd. VII, 2 und 3.

Die Versuche wurden an 6—8 Wochen alten Kaninchen vorgenommen und bestanden in aseptischer Durchschneidung der

Digitized by Google
Original from UNIVERSITY OF MICHIGAN
Generated on 2019-06-08 18:16 GMT / http://hdl.handle.net/2027/mdp.39015073447636
Public Domain in the United States, Google-digitized / http://www.hathitrust.org/access_use#pd-us-google

Ossifikationszone der unteren Ulnaepiphysenlinie. Die Untersuchungen begannen zwei Tage nach der Operation. Zunächst fand N. Blut- und Wanderzellen, zugleich traumatische Degeneration diaphysenwärts an den Knochenbälkchen und am Intermediärknorpel selber. Bald traten Wucherungen vom Periost und vom Mark her auf, ferner auch von den subperichondralen Schichten des Intermediärknorpels. Schon am 6. Tage konnte man osteoide Ablagerungen auf den an den Defekt angrenzenden Knochenbälkchen konstatieren, die dadurch verlängert und verbreitert wurden. Diese osteoiden Ablagerungen sah man auch auf den Trümmern der zerstörten Knochen- und Knorpelsubstanz. Der Intermediärknorpel zeigte nach sechs Tagen namentlich degenerative Prozesse Vom Knochen der Epiphyse her findet etwas Auflösung des Knorpels durch eindringende Zellen statt, die vom Mark und Periost kommen. (Vaskularisation des Knorpels und Ausbildung einer neuen Ossifikationszone.) Um Reste des traumatisch zerstörten Knochens und Knorpels lagern sich Riesenzellen (Resorption). — 12 Tage nach der Operation ist der Kallus noch osteoid. Die knorpeligen Periostablagerungen ossifizieren nach vorhergehender Vaskularisation nach dem enchondralen Schema.

Die Gefässe und Zellen, die in den Intermediärknorpel eindringen, sind sehr unregelmässig, weshalb auch die Ossifikationszone höchst unregelmässig ist. Ebenso unregelmässig sind die Knorpel- und Osteoidwucherungen, die periostalen und perichondralen Knorpelablagerungen (Bild der Rachitis). — Nach 22 Tagen war schon eine Verkürzung und Verkrümmung der beiden Unterarmknochen zu konstatieren, die nach 40 Tagen noch viel deutlicher waren. Eine Kalluswucherung war nicht mehr zu sehen; die Knochen-Knorpelgrenze war tadellos, wie auf der gesunden Seite. — Nach 80 und 210 Tagen waren Verkürzung und Verkrümmung noch sehr deutlich. — Bei einem nach 360 Tagen getöteten Kaninchen war statt des Intermediärknorpels eine schmale Knochenleiste zu sehen; das Knochenwachstum hatte also aufgehört. Beide Ulnaepiphysen waren gleich lang. — Nach 510 Tagen war auch zwischen den Diaphysen kein Unterschied mehr zu finden. Zusammengefasst ergibt sich also folgendes Bild: Anfängliche Degeneration des Intermediärknorpels, dann Neubildung nach Resorption der zerstörten Teile, Zusammenstossen der beiden Wucherungsgebiete, Bildung von unregelmässigen Ossifikationszonen, die sich später ordnen, so dass annähernd wieder ein normales Bild entsteht. Die Störungen in der Ossifikation haben ein Zurückbleiben der verletzten Ulna im Längenwachstum zur Folge; während der Radius weiterwächst, kommt

Digitized by Google
Original from UNIVERSITY OF MICHIGAN
Generated on 2019-06-08 18:16 GMT / http://hdl.handle.net/2027/mdp.39015073447636
Public Domain in the United States, Google-digitized / http://www.hathitrust.org/access_use#pd-us-google

es zu Verkrümmungen beider Unterarmknochen. Die Fälle, die die Verkrümmung und Verkürzung nicht zeigten, hatten wohl nicht eine so starke primäre Läsion. Ein Ausgleich der Deformität ist auch möglich durch Rückbildung des Kallus und Wiedergewinnung normaler Ossifikationsverhältnisse. Dann wird die Ulna wieder normal lang, und eine weitere Radiusverbiegung bleibt aus, ja die Deformität kann sich sogar — wie bei der Rachitis — zurückbilden.

Ewald - Hamburg.

2) **Alessandro Pennisi** (Rom). Sui distacchi traumatici epifisari.

(Annali del R. Istituto di Clinica chirurgica di Roma 1909.)

Verf. hat eine grosse Anzahl von Versuchen an Tieren ausgeführt, um festzustellen, an welcher genauen Stelle die Frakturlinie erfolgt, wann der Läsion mit Recht der Name „Ablösung" zu geben ist, wie die Konsolidierung dieser besonderen Frakturen vor sich geht, und welchen Einfluss dieses Trauma auf das Wachstum des Knochens ausübt.

Buccheri - Palermo.

3) **T. Nakahara u. A. Dilger.** „Subkutane und intramuskuläre Knochenneubildungen durch Injektion bezw. Implantation von Periostemulsion."

Bruns Beiträge z. kl. Ch. 63. Bd. 1. H. p. 235.

Verff. teilen ihre Versuche mit Injektion bezw. Implantation von Periostemulsion, die in der chirurg. Klinik Heidelberg angestellt wurden, mit. Ausgegangen waren sie von der Idee, dass die Erfolge der Bier'schen Blutinjektion bei Pseudarthrosen durch Injektion von knochenbildender Substanz erhöht werden müssten. Die Fähigkeit des Periostes bei Transplantation Knochen zu bilden war durch frühere Versuche der verschiedensten Autoren bekannt. Die Einzelheiten der Versuchsanordnung sind im Original nachzulesen. Die Schlussfolgerungen aus den Versuchen sind: Periost in fein zerkleinertem Zustand in die Muskulatur oder subkutan injiciert zeigt starke Proliferation und Knochenbildung ebenso wie grössere transplantierte Periostlappen. Versuche mit einem Brei aus Knochen und umgebendem Gewebe, oder mit abgeschabten Osteoblasten waren erfolglos. Verff. fordern zum Schlusse zu weiterer Verfolgung dieser Versuche auf.

Baisch - Heidelberg

4) **M. Matsuoka** (Kioto, Japan). Ein Beitrag zur Lehre von der idiopathischen Osteopsatyrosis.

Deutsche Zeitschr. für Chir. Bd. 98. 4—5. H.

Kasuistischer Beitrag mit ausführlicher Schilderung eines ein-

Digitized by Google
Original from UNIVERSITY OF MICHIGAN
Generated on 2019-06-08 18:16 GMT / http://hdl.handle.net/2027/mdp.39015073447636
Public Domain in the United States, Google-digitized / http://www.hathitrust.org/access_use#pd-us-google

schlägigen Falles, bei dem innerhalb 2 Jahren 18 Frakturen an den langen Röhrenknochen auftraten. Infolge Dislokation der Fragmente kam es zu mannigfachen Deformitäten der Extremitäten (Coxa valga, Cubitus varus). Die Röntgenogramme zeigten neben deutlicher Atrophie der Knochen überflüssige Kallusbildung und strukturlose Schatten. Die Frage, ob es sich um periostale oder myelo-chondro-periostale Dysplasie handelt, lässt Verf. offen.

Baisch - Heidelberg.

5) **E. D. Schumacher.** „Der Mechanismus der Lochfrakturen."

Bruns Beiträge. Bd. 63. H. 1. p. 81.

Nach Präcisierung der physikal. Begriffe: Deformation, Druck, Stoss, erläutert Verf. die physikal. Vorgänge bei Durchschlagung (resp. Durchschiessung) verschiedener Körper. Er konnte feststellen, dass dieselben nach mechanisch-mathematischen Gesetzen ablaufen, und zwar bei allen festen Körpern in gleicher Weise nur durch die physikal. Eigenschaften des Körpers variieren. Die bekannte trichterförmige Erweiterung erfolgt in einer typischen Kurve, zunächst ein der Grösse des aufschlagenden Körpers entsprechendes gerades, dann ein schräg nach aussen verlaufendes Stück, schliesslich mit einem mehr oder weniger steilen Rand endigend. Zum Schlusse wendet sich Verf. gegen die bisher geltenden Erklärungsversuche des Entstehungsmechanismus.

Baisch - Heidelberg.

6) **E. Lexer** (Königsberg). Zur Behandlung der Knochenbrüche.

Münch. med. Wochschr. 1909 Nr. 12.

Neben der guten anatomischen Heilung soll gleich von vornherein bei der Behandlung frischer Knochenbrüche die Erhaltung der Gebrauchsfähigkeit beachtet werden (Lucas-Championnière, Bardenheuer). Daher ist die absolute mehrwöchige Fixation im Gipsverband zu verwerfen. Für die Bruchheilung und für die Beweglichkeit soll nicht nacheinander, sondern möglichst gleichzeitig gesorgt werden. Dieser Forderung kann auf vierfache Weise entsprochen werden: 1. durch operative Vereinigung, 2. durch abnehmbare starre Verbände, 3. durch Streckverbände, 4. durch Bandagieren in Korrekturstellung mit Spielraum für ungefährliche Bewegungen.

Digitized by Google
Original from UNIVERSITY OF MICHIGAN
Generated on 2019-06-08 18:16 GMT / http://hdl.handle.net/2027/mdp.39015073447636
Public Domain in the United States, Google-digitized / http://www.hathitrust.org/access_use#pd-us-google

Die Wahl der Methoden wird von der Erfahrung bestimmt. Man kann auf verschiedenen Wegen zum Ziel kommen. Besonders eingehend wird das Bandagieren in Korrekturstellung beschrieben, und zwar beim typischen Radiusbruch (Flanellbinde hält die Hand in Flexion, Abduktion und Pronation für 8 Tage, dann Spica; täglich Massage und warme Bäder, nach 4 Wochen bereits arbeitsfähig) und beim typischen Malleolarbruch, der in Supinationsstellung des Fusses und in Adduktion des Kalkaneus korrigiert und nur mit einem breiten Heftpflasterstreifen fixiert wird, der an der Innenseite der Wade beginnend schräg nach aussen zum Malleolus ext. hinabsteigt, quer über die Sohle verläuft und nun unter starkem Zug über den inneren Knöchel hinweg senkrecht nach oben steigt; ein zweiter Heftpflasterstreifen nimmt denselben Weg, doch etwas mehr nach vorn; der erste Streifen besorgt die Adduktion des Kalkaneus, der zweite die Supination des Fusses. Schon am 2. Tag aktive Bewegungen, Aufstehen an Krücken oder Stöcken, ohne mit dem verletzten Fuss aufzutreten. In der ersten Woche wird die Fussspitze belastet, in der zweiten wird mit dem ganzen Fuss aufgetreten. In der 3. Woche können die Stöcke wegbleiben, in der 4. Woche konnten alle Fälle, die schwereren mit Einlage, ohne Beschwerden gehen. Das Heftpflaster wurde erst in der 5. Woche weggelassen, wenn es sich dagegen lockerte, sofort erneuert. Kontrolle des geraden Verlaufs der Achillessehne ist unbedingt nötig, dann ist aber auch nicht die Entstehung eines traumatischen Plattfusses möglich, auch nicht nach Abschluss der Behandlung, während früher so häufig nach Gipsverbandbehandlung infolge Muskelatrophie das Fussgewölbe tiefer trat. — Für die anderen schweren Knöchelbrüche soll zuerst für 1—2 Wochen ein Gipsverband getragen werden, ehe die Heftpflasterbehandlung beginnt.

Ewald-Hamburg.

7) **L. Mencière** (Reims). Ostéo-Synthèse et technique de l'ostéosyntèse.

Arch. provinciale de Chir. 1908. Nr. 12.

Es werden die Krankengeschichten einiger Fälle von alten Patellarfrakturen, alten und frischen Vorderarm- und Unterschenkelfrakturen sowie Pseudarthrosen mitgeteilt, wo die Fragmente durch Aluminiumklammern fixiert wurden und ohne Dislokation konsolidierten. Die Klammern werden mit Hilfe eines Klammerträgers in vorgebohrte Löcher in die Knochenfragmente eingeschlagen.

Ewald-Hamburg.

Digitized by Google
Original from UNIVERSITY OF MICHIGAN
Generated on 2019-06-08 18:16 GMT / http://hdl.handle.net/2027/mdp.39015073447636
Public Domain in the United States, Google-digitized / http://www.hathitrust.org/access_use#pd-us-google

8) **Jovane e Pace** (Neapel). Capsule surrenali e rachitismo.

La Pediatria A. 17. Nr. 3.

Zweck der Arbeit ist die Behandlung der Frage nach dem Einfluss, den die Nebennieren auf den Rachitismus ausüben.

Die Verabfolgung des Nebennierenextraktes brachte reelle Vorteile. Verff. kommen durch ihre Arbeit zu folgenden Schlüssen: Die Adrenalininjektionen (1 : 1000 Lösung in der Dosis von 1/10 bis zu einem ganzen Kubikzentimeter) rufen bei rachitischen Kindern Erhöhung des Muskeltonus hervor, indem sie vielleicht auf die Regulationszentren der Muskelkraft einwirken, und Erhöhung des Appetites, indem sie vielleicht den Stoffwechsel anregen. Eine Besserung erfahren auch das späte Zahnen, die Sensibilität, die anormale vasomotorische Erregung der Haut.

Die histologische Untersuchung der Nebennieren von Kaninchen mit rachitiformer Knochendystrophie liess keinerlei Läsion der verschiedenen diese Organe zusammensetzenden Elemente erkennen.

Die doppelseitige Nebennierenexstirpation ist bei jungen Tieren stets innerhalb 24 Stunden nach der Operation tödlich. Die einseitige wird von Tieren kräftiger Rasse ertragen, die Nebennieren stellen also bei ganz jungen Hunden wesentliche Organe für das Leben dar.

Die einseitige Nebennierenexstirpation lässt keinerlei histologische Läsion in den verschiedenen Knochen des Skeletts entdecken.

Es ist demnach jede Beziehung zwischen Nebennieren und Rachitismus ausgeschlossen, die biochemische Seite der Frage bleibt noch festzulegen. **Buccheri**-Palermo.

9) **G. A. Wollenberg** (Berlin). Die Aetiologie der Arthritis deformans im Lichte des Experimentes.

Arch. für Orth., Mechanoth. u. Unfallchirurgie 1909, Bd. VII. 2 u. 3.

W. ist der Ueberzeugung, dass eine länger dauernde Behinderung der arteriellen Blutzufuhr und des venösen Abflusses eine Arthritis deformans herbeiführen kann. (Arteriosklerose, Intima- und Mediaverdickungen, embolische Prozesse, entzündliche Vorgänge, Gelenktraumen, nervöse Alterationen). Ist diese Anschauung richtig, so könnten alle atrophischen und degenerativen Prozesse auf den behinderten arteriellen Zufluss, alle hypertrophischen und regenerativen Prozesse auf die venöse Stauung zurückgeführt werden. Daneben spielt sicherlich noch die Gelenkfunktion (Belastung und Bewegung) eine Rolle. — Seine Anschauung sucht W. durch Experimente zu

Digitized by Google
Original from UNIVERSITY OF MICHIGAN
Generated on 2019-06-08 18:16 GMT / http://hdl.handle.net/2027/mdp.39015073447636
Public Domain in the United States, Google-digitized / http://www.hathitrust.org/access_use#pd-us-google

stützen: er umnähte beim Hunde den Rand der Patella, so dass diese von der Blutzufuhr einige Zeit abgeschnitten war. Die Heilung war „durch einen geringen Hautdecubitus gestört.“ Nach 1/2 Jahr ergab die Autopsie eine enorme Arthr. def. der Patella sowie der Femurgelenkfläche. Im Röntgenbilde ist der Schatten der Patella doppelt so lang und unregelmässig gestaltet, von gewucherter Knorpelsubstanz unterbrochen.

Makroskopisch und mikroskopisch ergeben sich Veränderungen, die der A. d. beim Menschen durchaus analog sind: Auffaserung des Knorpels, Verwandlung desselben in Bindegewebe, Knorpelwucherung namentlich in der oberen und unteren Ecke der Patella mit folgender Verknöcherung, besonders in die Quadricepsehnenfasern hinein. Die Blutgefässe der Sehnen sowie der Plicae alares zeigen starke Verdickungen der Media. Die oberflächlichsten Markräume der Knochenwucherung zeigen dünnwandige strotzend gefüllte Gefässe, die z. T. frisches Blut in die Markräume hinein ergossen haben. Dasselbe sieht man in Schnitten durch die Mitte der Patella.

Bei einer teilweisen Umnähung einer Kaninchenpatella fand W. schon nach 4 Wochen „beginnende Arthritis deformans.“ — Weitere Versuche sollen folgen und sollten auch von anderer Seite gemacht werden. Die experimentelle Arthritis deformans kann über viele Fragen Aufklärung geben. **Ewald**-Hamburg.

10) **Peter Lorenzen** (Kopenhager). Om Periarthritis.

Hospitalstidende. 1909. Nr. 5—6.

Sowohl bei chronischen als auch bei akuten Gelenkleiden sieht man, dass die Mitleidenschaft der paraartikulären Gewebe eine bedeutende Rolle quoad functionem spielt, neben dem Leiden derjenigen Gewebe, die strikte zum Gelenk gehören. Das Leiden der eigentlichen Gelenkgewebe wird oft reduziert oder gänzlich aufgehoben, während das Leiden der periartikulären Gewebe hartnäckig fortbesteht. Das periartikuläre Leiden tritt sehr oft so stark in den Vordergrund, dass man den Eindruck hat, das eigentliche Gelenkleiden sei sekundär entstanden. Die Funktionsstörungen bessern sich sowohl objektiv als subjektiv im selben Verhältnisse wie das periartikuläre Leiden. Beweis liefern diejenigen Fälle, wo es möglich war, das affizierte periartik. Gewebe operativ zu entfernen und wo eine völlige Genesung unmittelbar folgte. Die hier erwähnten periarthritischen Leiden sind hauptsächlich inflammatorische Leiden im periartikulären Bindegewebe, in den zu dem Ge-

Digitized by Google
Original from UNIVERSITY OF MICHIGAN
Generated on 2019-06-08 18:16 GMT / http://hdl.handle.net/2027/mdp.39015073447636
Public Domain in the United States, Google-digitized / http://www.hathitrust.org/access_use#pd-us-google

lenke gehörenden Muskeln, Nerven, Venen und Epiphysenknorpeln, wie auch in dem subkutanen Bindegewebe. Ein jedes Gelenk hat seine „loci electi“ für dieses Leiden. Die Verhältnisse der Hauptgelenke des Körpers werden in dieser Besiehung genau beschrieben. Besonders genau wird die Knieaffektion besprochen und hier namentlich die Infiltration in das Lig. mucosum und Ligg. alaria, wo das Leiden bisweilen isoliert auftritt, Hoffas: Hypertrophia massae adiposae infrapatellaris.“ H. modifizierte später seine Anschauung; L. behauptet, es liege hier ein primäres Leiden vor, mit Neigung, sich in den benachbarten Geweben zu verbreiten, und nennt es Periarthritis genus. Rein findet man die Affektionen nur bei Kindern und bei ganz jungen Individuen, im späteren Alter, wo die Gelenkgewebe mit angegriffen sind, ist es unmöglich zu bestimmen, wo das primäre Leiden ursprünglich war. Die hypertrophischen Villi synoviales. meint L., seien ein späteres Produkt. Als ein Hauptmoment in der genau besprochenen Differentialdiagnose führt L. an, dass das Leiden als Regel objektiv doppelseitig ist, jedoch oft auf der einen Seite subjektiv symptomlos verlaufe. Ursache: wiederholte unbedeutende, nicht beachtete oder behandelte kleine Traumata. Als Hauptursache supponiert L. eine konstitutionelle Disposition — eine neuroarthritische Abstammung. Eine Periarthritis kann wohl „geheilt“ werden, hinterlässt jedoch immer eine Schwäche. Eine Arthritis, eine subakute oder chronische Synovitis, entwickelt sich, meint L., im Laufe der Jahre recht oft zu einem sehr chronischen „rheumatischen“ Gelenkleiden. Illustration durch eine Reihe Krankengeschichten. Die meisten physikalischen Methoden können mit Erfolg angewendet werden; neben der lokalen Behandlung muss jedoch „der konstitutionelle Zustand“ berücksichtigt werden. L. zieht die „méthode de douceur“ vor, die „méthode de force“ soll nur bei den allerschwersten Fällen in Anwendung kommen.

Panum-Kopenhagen.

11) **Ludloff** und **Levy**: Die neuropathischen Gelenkerkrankungen und ihre Diagnose durch das Röntgenbild.

Bruns Beiträge z. klin. Chir. 63. Bd. 2. H., p. 399.

An 20 Fällen neuropathischer Gelenkerkrankungen aus der Breslauer Klinik und deren auf 14 Tafeln wiedergegebenen Röntgenbildern suchen Verf. die charakteristischen Erscheinungen dieser Gelenkaffektionen, ihre Diagnose im Röntgenbild gegenüber anderen chronischen Gelenkerkrankungen und die Wichtigkeit der Kenntnis dieser Verschiedenheiten zu frühzeitiger Diagnosenstellung darzulegen.

Digitized by Google
Original from UNIVERSITY OF MICHIGAN
Generated on 2019-06-08 18:16 GMT / http://hdl.handle.net/2027/mdp.39015073447636
Public Domain in the United States, Google-digitized / http://www.hathitrust.org/access_use#pd-us-google

Die charakteristischen Erscheinungen der neuropathischen Gelenkerkrankungen sind: starke Zerstörung von Knorpel und Knochen, Wucherungen und Knochenneubildung, andererseits grosse Neigung zur Bildung von freien Körpern, ossifizierende Prozesse in der Kapsel und umgebenden Weichteilen. Gegenüber der Tuberkulose besteht im Röntgenbild der Unterschied, dass hierbei schon frühzeitig Atrophie der Knochen (Schmerzschonung!) auftritt, bei den neuropathischen Gelenkaffektionen dagegen nur selten nach langer therapeutischer Ruhigstellung. Arthropathische Knochen sind reich an Kalksalzen, dagegen fehlen die organischen Restandteile, dies bedingt die Brüchigkeit der Knochen. Spontanfrakturen, die in charakteristischer Weise als Querfrakturen vorkommen. Darin liegt der Unterschied gegenüber der Arthritis deformans, bei sonst grosser anatomischer Aehnlichkeit beider Krankheitsbilder, und der Wert des Röntgenverfahrens. Klinisch sind die neuropathischen Gelenkerkrankungen in ausgesprochenen Fällen wohl charakterisierte und von anderen chronischen Gelenkleiden gesonderte Krankheiten.

Baisch-Heidelberg.

12) **Hannemüller.** Über primäre Sarkome der Gelenkkapsel.

Bruns Beiträge z. klin. Chir. 63. Bd. 2. H., p. 307.

Die Diagnose der an sich seltenen Erkrankung ist noch durch die grosse Ähnlichkeit mit der Tuberkulose erschwert. Die von Rüdiger-Rydygier als entscheidend angegebenen Merkmale — Fehlen von Temperatursteigerung, von Muskelatrophie, relativ geringe Schmerzen und geringe Bewegungsstörung — sind in vielen Fällen nicht vorhanden. Verf. beschreibt dann einen bisher in der Literatur noch nirgends erwähnten Fall von prim. Sarkom der Kapsel des Talokruralgelenkes aus der Breslauer chirurg. Klinik. Die Diagnose war ante operationem gestellt worden, aber anch hier bestand grösste Ähnlichkeit mit fungöser Kapselerkrankung.

Baisch-Heidelberg.

13) **Bindi** (Poppi). Note die istologia patologica sui così detti gangli tendinei. Significato delle cellule giganti del ganglio.

Clinica chirurgica 1909. Nr. 4.

Verf. hat drei Fälle von Sehnenganglien operiert und histologisch untersucht. In einem Fall hat er zahlreiche Riesenzellen, in dem anderen einen bedeutend einfacheren histologischen Bau einer nicht mit Epithel bekleideten Bindgewebswand gefunden.

Digitized by Google
Original from UNIVERSITY OF MICHIGAN
Generated on 2019-06-08 18:16 GMT / http://hdl.handle.net/2027/mdp.39015073447636
Public Domain in the United States, Google-digitized / http://www.hathitrust.org/access_use#pd-us-google

Durch diese seine Befunde sieht er sich veranlasst, eine Ganglienkategorie anzunehmen, welche als Geschwülste betrachtet und in die Klasse der Myeloplaxensarkome der Sehnenscheiden eingereiht werden können. Diese Formen sollen vorzugsweise aus den Sehnenscheiden selbst entstehen.

Die anderen von ihm untersuchten Formen entstanden aus den paraartikulären und paratendinösen Geweben und sind als zystische Gebilde des Bindegewebes infolge Degeneration desselben zu betrachten.

Die vom Verf. in seiner ersten Beobachtung angetroffenen Riesenzellen sind nach gewissen Eigenschaften derselben, unter denen als hauptsächlichster der gelegentliche Gehalt an roten Blutkörperchen zu erwähnen ist, als gefässbildende Elemente zu betrachten.

Buccheri-Palermo.

14) **Kirchberg** (Berlin). Massage und Heissluftbehandlung.

Med. Klinik 1908. Nr. 51. p. 1950.

Verf. empfiehlt in seinem Artikel aufs wärmste der Massage, besonders wenn die zu massierenden Körperteile sehr schmerzhaft sind, erst eine Heissluftbehandlung (in Form des Heissluftkastens oder der Heissluftdusche) vorauszuschicken.

Ausser der schmerzlindernden Wirkung und der allgemein bekannten gewebslockernden hat die Heissluftbehandlung auch den Vorteil, dass sie die Behandlungsdauer abkürzt.

Zur Schmerzlinderung empfiehlt Verf. auch noch die Anwendung blauen Lichtes.

Zur Behandlung eignen sich auch hartnäckige Formen von Ischias, Myositis, Neuralgien. **Manhold**-Heidelberg.

15) **Lunkenbein** (Ansbach). Eine neue Drahtgipsbinde.

Münch. med. Wochenschr. 1909, 12, p. 611.

Verstärkende Drahtfäden sind in der Längsrichtung in die Gaze eingewebt, wodurch der Verband an Festigkeit erheblich zunimmt. (Fabrik: Paul Hartmann, Heidenheim a. Brenz.)

Ewald-Hamburg.

16) **C. Lepontre** (Lille). Traitement du rein mobile.

Gazette des hôpitaux. 1909. Nr. 64.

Die Wanderniere soll nicht nur chirurgisch behandelt werden. Oft genügen Ruhe, Massage, Stärkung der Bauchmuskulatur durch gymnastische Uebungen, medicamentöse Behandlung der Magen-, Darm- und Leberbeschwerden, sowie eine gut sitzende Leibbinde.

Ewald - Hamburg.

Digitized by Google
Original from UNIVERSITY OF MICHIGAN
Generated on 2019-06-08 18:16 GMT / http://hdl.handle.net/2027/mdp.39015073447636
Public Domain in the United States, Google-digitized / http://www.hathitrust.org/access_use#pd-us-google

17) **L. Lewin** (Berlin). Ueber Wismutvergiftung und einen ungiftigen Ersatz des Wismuts für Röntgenaufnahmen.

Münch. med. Wochenschr. 1909, 13.

L. tritt mit Schärfe der Ansicht von der Harmlosigkeit grosser Dosen des Wismutnitrats entgegen. Als gänzlich ungefährliches Mittel, das ausserdem noch deutlichere Röntgenbilder als das Wismut liefert, empfiehlt er den fein gepulverten Magneteisenstein (Fe_3O_4) in 15—30 prozentigen Mischungen. **Ewald**-Hamburg.

18) **Righetti** (Florenz). Due casi di tumore congenito sacro-coccigeo.

Rivista di clinica pediatrica vol. VII. fasc. 3.

Es handelt sich um zwei Fälle, die sowohl histopathologisch als klinisch interessant sind.

Im ersten Fall handelte es sich um eine Geschwulst, die fast ausschliesslich aus einem Neurogliagewebe auf verschiedenen Stadien der Entwicklung, versehen mit einem sehr abundanten zur Sklerose neigenden Bindegewebsgerüst, bestand. Ausserdem fanden sich darin den Wintersteiner'schen Rosetten ganz ähnliche neuroepitheliale Gebilde, welche demnach als das erste Stadium der zystischen Entartung von Haufen abgesprengter neuroepithelialer Elemente zu betrachten sind.

Der zweite Tumor wurde durch ein Nervengewebe von embryonalem Typus gebildet, dessen Elemente und Grundreticulum sehr häufig evolutiven Erscheinungen entgegengehen, die ihr genaues Gegenstück in der normalen Entwicklung des Nervensystem des Embryo finden, und durch die man die Differenzierung in neuroblastische und spongioblastische Elemente bekommt.

Buccheri-Palermo.

19) **Rebizzi** (Florenz). Sopra un caso di osteomielite subacuta da stafilococco piogeno albo della 5a vertebra cervicale.

Revista di clinica pediatrica vol. VII fasc. 4.

In Anbetracht der ausnahmsweisen Seltenheit der Krankheitsform hat Verf. einen klinischen und pathologisch-anatomischen Beitrag zu der kleinen Statistik bringen wollen, indem er einen Fall bespricht, den er im Kinderhospital zu Florenz zu beobachten Gelegenheit hatte. **Buccheri**-Palermo.

Digitized by Google
Original from UNIVERSITY OF MICHIGAN
Generated on 2019-06-08 18:16 GMT / http://hdl.handle.net/2027/mdp.39015073447636
Public Domain in the United States, Google-digitized / http://www.hathitrust.org/access_use#pd-us-google

20) **Hoffmann** (Greifswald). Zur Klinik und Behandlung der Halswirbelschüsse.

Deutsche Zeitschr. f. Chir. 92. Bd. 4.—6. H., p. 537.

Schussverletzungen der Halswirbel sind sowohl in Kriegs- als in Friedenszeiten selten.

Man muss unter den Verletzungen unterscheiden:

1. solche, die den Wirbelkanal nicht eröffnen,
2. solche, die es tun, die Nervensubstanz aber schonen,
3. solche, die das Rückenmark verletzen
   a. direkt
   b. indirekt.

Wegen der operativen Therapie sind die Meinungen sehr verschieden, wenn es sich nicht um direkte Schädigung des Rückenmarks durch Projektil oder Sequester handelt.

Der Zugang zum Wirbel für die Operation ist möglich

1. vom vord. Rand des Sterno-cleido-mast.,
2. lateral durch den Plexus,
3. hinter dem Plexus am vord. Rand des Cucullaris,
4. vom Nacken aus in der Mittellinie.

Die Nachbehandlung mit Extension (ca 3 Monate) empfiehlt sich bei infizierenden Schüssen, während des Demarkationsstadiums und eine Zeit lang nach Ausstossung von Sequestern.

Manhold-Heidelberg.

21) **Ehrlich** (Greifswald). Zur Kasuistik der isolierten Frakturen der Processus transversi der Lendenwirbelsäule.

Deutsche Zeitschr. f. Chir. 92. Bd. 4—6. H., p. 413.

Isolierte Frakturen der Proc. transv. der Lendenwirbelsäule sind eine Seltenheit wegen der geschützten Lage der Processus. Bei stark auf sie einwirkenden äusseren Gewalten kommt meist noch eine andere mehr in den Vordergrund tretende Verletzung an den Wirbelkörpern vor.

Verf. teilt einen von ihm selbst beobachteten Fall mit. Die richtige Diagnose war in vivo gestellt und durchs Röntgenbild bestätigt worden.

Die Therapie bestand in einem Druckverband aus Heftpflasterstreifen und Gummibinde. Der Druck des Verbandes auf die lange Rückenmuskulatur wurde als sehr wohltuend empfunden.

Nach 8 Tagen wurde der Patient mit heissen Umschlägen und Massage behandelt, nach 3 Wochen geheilt entlassen.

Digitized by Google
Original from UNIVERSITY OF MICHIGAN
Generated on 2019-06-08 18:16 GMT / http://hdl.handle.net/2027/mdp.39015073447636
Public Domain in the United States, Google-digitized / http://www.hathitrust.org/access_use#pd-us-google

Zu operativem Vorgehen lag keine Veranlassung vor (keine dauernden Schmerzen von Seiten des frakturierten Querfortsatzes).

Manhold-Heidelberg.

22) **Marie Nageotte-Wilbouchewitsch** (Paris). Cyphose à crête épineuse.

Archives de méd. des enfants, Avril 1909.

Es gibt bei Kindern eine eigentümliche Form von Kyphose, deren Beschreibung bis nun noch nicht gegeben worden ist und welche in folgender Weise in Erscheinung tritt. Man findet in der Gegend des 6. oder 7. Rückenwirbels einen kammförmigen Vorsprung, welcher sich über 3 oder 4 Dornfortsätze erstreckt und oft eine Pottsche Kyphose vortäuschen kann. Die Difformität ist leicht zu erkennen, falls man das betreffende Kind aufrecht stehen lässt und die Wirbelgegend betrachtet. In normalem Zustande sieht man nur eine mehr oder weniger tiefe Rinne, aber keinen vorspringenden Dornfortsatz, ausser den des 7. Halswirbels. Die Beweglichkeit der Wirbelsäule in der Gegend der Kyphose ist vermindert oft in sehr bedeutendem Masse, so dass auch dieser Umstand in dem Glauben bestärken kann, dass es sich um eine Tuberkulose der Wirbelsäule handelt. Bei näherer Untersuchung findet man, dass der kammförmige Vorsprung der Wirbelsäule nur der Höhepunkt einer ausgedehnten Kyphose der Rückenwirbelsäule ist, und dass derselbe auch dann noch fühlbar bleibt, wenn man das Kind auf den Rücken legt oder sich mit den Armen gegen eine Mauer stützen lässt bei gleichzeitigem Hohlmachen des Rückens. Derartige Kyphosen nehmen mit fortschreitendem Alter immer mehr zu und dürften den Ausgangspunkt des bei alten Leuten oft anzutreffenden runden Rückens sein.

Man findet die in Rede stehende Kyphose oft im frühesten Kindesalter, bei 3—5 Jahren und es macht oft den Eindruck, dass es sich um eine angeborene Missgestaltung der Wirbelsäule handelt, da man dieselbe bei mehreren Mitgliedern derselben Familie vorfinden kann. Auch die Rhachitis könnte aetiologisch eine Rolle spielen, doch hat die Verfasserin in vielen Fällen keine anderen Zeichen von Rhachitis auffinden können.

Die Behandlung dieser Kyphose ist meist eine sehr schwierige und in vielen Fällen kann man eine Redressierung nicht in definitiver Weise durchführen. Manuelle Redressierung, gymnastische Übungen, Schwebehang, Turnen an der Leiter geben die besten Resultate, falls man die Behandlung frühzeitig genug in Angriff nimmt.

E. Toff.

Digitized by Google
Original from UNIVERSITY OF MICHIGAN
Generated on 2019-06-08 18:17 GMT / http://hdl.handle.net/2027/mdp.39015073447636
Public Domain in the United States, Google-digitized / http://www.hathitrust.org/access_use#pd-us-google

23) **v. Reichmann** (Jena). „Über chronische Wirbelsäulenversteifung (Spondylarthritis ankylopoetica) und über einen Fall von Wirbelsäulenversteifung kompliziert durch Pseudo-Hypertrophie der Extremitätenmuskulatur."

Mitt. aus d. Grenzgebieten. Bd. 20. H. 2. p. 368.

Verf. bespricht kurz unsere Kenntnisse von der chron. Wirbelsäulenversteifung, die wir v. Bechterew verdanken, die aber in neuerer Zeit verschiedene Modifikationen erfuhren. Therapeutisch haben bei dieser sonst hoffnungslosen Erkrankung Fibrolysininjektionen einigen Erfolg erzielt. Verf. teilt dann noch einen Fall aus der Jenaer mediz. Klinik mit, bei dem neben der Wirbelsäulenversteifung eine Pseudohypertrophie der Extremitätenmuskeln (bes. der Beine) bestand, deren Beginn mit dem der Wirbelsäulenerkrankung zusammenfiel. Da nur eine ähnliche Beobachtung in der Literatur vorliegt, spricht sich Verf. für die Möglichkeit einer gemeinsamen Ursache beider Erkrankungen aus.

Baisch-Heidelberg.

24) **Matsuoka** (Kyoto). Ueber die Versteifung der Wirbelsäule.

Deutsche Zeitschr. f. Chir. 92. Bd. 4—6. H., p. 312.

Verf. gibt eine Uebersicht der bis jetzt bekannten klin. Formen von Wirbelsäulenversteifung.

1. kyphotische Wirbelsäulenversteifung infolge tuberkulöser Entzündung,
2. nach klinisch nachweisbarem Wirbelbruch,
3. Spondylitis oder Arthritis deformans,
4. gonorrhoische Aetiologie,
5. rheumatische Aetiologie,
6. Spondylarthritis urica,
7. Bechterew'sche Krankheit,
8. Pierre-Marie-Strümpell'sche Krankheit.

Verf. hatte Gelegenheit in seinem Heimatland drei Fälle von Bechterew'scher Krankheit zu beobachten. Die Symptome waren: Kyphose in der Brustwirbelsäule. Schmerzen in der Wurzelgegend. Die aktiven Bewegungen an Schulter- und Hüftgelenken waren beschränkt; die passiven fast frei.

Die Respiration war abdominal (allerdings waren alle drei Fälle Männer) ohne deutliche Veränderungen in den Sterno-costovertebralgelenken.

Verf. gibt die Krankengeschichten und photographische Aufnahmen seiner Kranken wieder.

Manhold-Heidelberg.

Digitized by Google
Original from UNIVERSITY OF MICHIGAN
Generated on 2019-06-08 18:16 GMT / http://hdl.handle.net/2027/mdp.39015073447636
Public Domain in the United States, Google-digitized / http://www.hathitrust.org/access_use#pd-us-google

25) **Katzenstein** (Berlin). Ueber funktionelle Heilung der Serratuslähmung durch Operation.

Berlin. klin. Wochenschr. 1908. Nr. 52. p. 2297.

Vortragender berichtet über einen Fall von totaler Serratuslähmung und Trapeziusparese infolge Drucks von Seiten eines Chondrofibrosarkoms, das von der Skapula ausging.

Er heilte die Lähmungserscheinungen, indem er den Pectoralis major auf die Muskulatur der Scapula überpflanzte. In einer vorausgegangenen Operationsetappe hatte er die Skapula in normaler Stellung fixiert durch den paretischen Trapezius und den Rhomboideus major.

Der Operationserfolg war ein guter, die Patientin kann Arm und Schulterblatt in fast normaler Weise bewegen.

Manhold-Heidelberg.

26) **Alex. Earle Horwitz** (St. Louis). Congenital elevation of the scapula. — Sprengels deformity.

Americ. journ. of orthop. surg. 1908. Bd. VI, 2.

H. konnte 120 Fälle von angeborenem Schulterblatthochstand aus der Literatur zusammenstellen und 16 neue Fälle veröffentlichen. An 12 Embryonen von 3—7 Monaten konstatiert er, dass der quere Durchmesser der Skapula grösser ist als der vertikale (übrigens auch noch nach der Geburt wie bei niederen Tieren während des ganzen Lebens). Ferner steht die Skapula während des fötalen Lebens im ganzen höher (angulus sup. am IV. Halswirbel) und ist so gedreht, dass der mediale Rand mit der Wirbelsäule einen Winkel von 45° bildet. Pathologisch-anatomisch unterscheidet sich das elevierte Schulterblatt von einem normalen

a) durch das veränderte Verhältnis der Durchmesser (in 53% der Fälle beobachtet);

b) durch die hakenförmige Umbiegung des supra-spinären Teils nach vorn (in 18,5%);

c) durch die Verlängerung oder Abrundung des oberen medialen Winkels;

d) durch die Gegenwart von Exostosen und Verbindungen mit der Wirbelsäule (knöcherne, knorplige, fibröse Verbindung mit dem 4.—7. Halswirbel) in 28% der Fälle. Die Herkunft der knöchernen Verwachsung wird meist der Skapula zugeschrieben (Supraskapularknochen niederer Tiere!); doch sind auch andere Theorien nicht unmöglich (Verknöcherung degenerierter Muskeln).

e) durch Rippen- und Wirbeldefekte in 16% aller Fälle (Hals-

Digitized by Google
Original from UNIVERSITY OF MICHIGAN
Generated on 2019-06-08 18:17 GMT / http://hdl.handle.net/2027/mdp.39015073447636
Public Domain in the United States, Google-digitized / http://www.hathitrust.org/access_use#pd-us-google

rippen, Kyphosen, Skoliosen, Spina bifida in der Zervikalregion, Rippen- und Wirbeldeformitäten und -Defekte, Zusammenwachsen von Wirbelu und Rippen, rudimentäre Rippen).

f) durch mangelhafte Muskulatur. In jedem Fall war der Trapezius befallen (partielles Fehlen, Atrophie, Schwäche). Der pectoralis major war in 10 Fällen defekt. Hin und wieder wird jeder Skapularmuskel als mitaffiziert angegeben.

g) Humerus und Clavikula waren in 13,2% resp. 15,6% verkürzt oder schlecht ausgebildet.

h) andere Deformitäten fanden sich in 15% (Klump-,Plattfuss, Beinverkürzung, kongenitale Hüftluxation usw.).

Die Elevation der Skapula schwankt zwischen 1 und 12 cm, häufig findet sich nebenbei Rotation um die sagittale und frontale Achse. Skoliose fand sich in 47,8% der Fälle, in 31 Fällen mit der Convexität nach der Seite des Hochstands gerichtet, in 21 Fällen nach der gesunden Seite hin. Wahrscheinlich handelt es sich um eine kongenitale Skoliose, eine numerische Variation der Wirbelsäule (Boehm), die an sich in keiner Beziehung zum Schulterblatthochstand steht. In 5 von seinen Fällen fand H. Wirbel-, Rippen- und Muskeldefekte. Tortikollis wurde in 10,3% der Fälle beobachtet und zwar immer auf der Seite des Hochstands; Gesichtsasymmetrie in 14,7%. Die Bewegungen im Schultergelenk wurden gewöhnlich frei befunden, doch war Erhebung des Arms über die Horizontale in 50,7% wegen Anstossen des oberen Skapulawinkels an die Wirbelsäule nicht möglich.

Vierzehnmal sind Fälle von doppelseitigem Schulterblatthochstand beschrieben. — Bezüglich der Entstehung schliesst sich H. der Theorie von dem Ausbleiben des Descensus scapulae infolge intrauterinen Drucks an. Dieses Ausbleiben kann statthaben wegen der Umbiegung des oberen Randes oder wegen der Verwachsung des medialen Randes mit der Halswirbelsäule oder wegen der Schwäche des Trapezius, der die Skapula nicht herunterzuziehen vermag. Diese Trapeziusschwäche ist nach H. am bedeutungsvollsten. Die Deformität teilt er ein in

1. einfachen Schulterblatthochstand.
2. Hochstand mit knöcherner, knorpliger oder fibröser Anheftung an die Wirbelsäule.
3. Hochstand mit Mukeldefekt.

Der kongenitale Hochstand muss von dem acquirierten unterschieden werden (Rachitis, Osteomalacie, Lähmung, Skoliose, Empyem).

Digitized by Google
Original from UNIVERSITY OF MICHIGAN
Generated on 2019-06-08 18:17 GMT / http://hdl.handle.net/2027/mdp.39015073447636
Public Domain in the United States, Google-digitized / http://www.hathitrust.org/access_use#pd-us-google

Behandlung in Typus 1. und 2. mediko-mechanisch, wonach nach mehreren Monaten befriedigende Besserung eintritt. Sonst ist operatives Vorgehen gerechtfertigt (Beseitigung der Verbindung mit der Wirbelsäule, der Adhäsionen, Muskeldurchschneidungen, Resektion des gebogenen unteren Skapularandes.)

16 Krankengeschichten, z. T. mit Bildern und Radiographien. — Literatur. **Ewald-Hamburg.**

27) **Ellerbroek** (Göttingen). Beobachtungen über Schulterluxationen nach hinten nebst einer Übersicht über alle vom 1. Januar 1890 bis 1. Januar 1907 in der Göttinger chirurgischen Poliklinik beobachteten Luxationen.

Deutsche Zeitschr. f. Chir. 92. Bd. 4.—6. H., p. 453.

Verf. gibt eine Statistik der Luxationen, die im Laufe von 17 Jahren in der Göttinger Poliklinik behandelt wurden, es waren ihrer 584, darunter 9 Schulterluxationen nach hinten, auf die Verf. wegen der Seltenheit des Vorkommens speziell eingeht. Sie kommen zustande entweder

1. durch direkte Gewalteinwirkung von vorn her, oder
2. durch Fall auf die ausgestreckte Hand mit adduziertem und nach vorn gerichtetem Arm;
3. durch willkürliche (Schleudern)
4. durch unwillkürliche Muskelaktion (epileptische Krämpfe);
5. durch Kunsthilfe bei der Geburt (Armlösen);
6. sehr selten angeboren.

Die Therapie bestand in den meisten Fällen in leichtem Zug am Oberarm (in Narkose) in seiner Achsenrichtung. Der Humeruskopf wurde durch direkten Druck in die Pfanne reponiert.

Für 14 Tage Fixationsverband. Dann leichte Bewegungen. Später elektrische Behandlung und Massage.

Manhold-Heidelberg.

28) **Bergemann** und **Stieda** (Königsberg). Über die mit Kalkablagerung einhergehende Entzündung der Schulterschleimbeutel.

Münch. med. Wochenschr. 1908. Nr. 52 p. 2699.

Acht Fälle von akuter Entzündung der bursa subacromialis bezw. subdeltoidea nach Anstrengung, einmal auch nach Verletzung der Schulter hat St. bereits beschrieben. Die Erkrankung zeichnete sich dadurch aus, dass in sämtlichen Fällen (meist Frauen im Alter von 43—57 Jahren) im Röntgenbild in der Gegend des Schleim-

Digitized by Google
Original from UNIVERSITY OF MICHIGAN
Generated on 2019-06-08 18:17 GMT / http://hdl.handle.net/2027/mdp.39015073447636
Public Domain in the United States, Google-digitized / http://www.hathitrust.org/access_use#pd-us-google

beutels ein mehr oder weniger grosser Schatten, der auf Kalkablagerung schliessen liess, vorhanden war. St. vermutete als Ursache der Erkrankung Gicht.

In drei weiteren Fällen, wo sich ebenfalls starke, ziemlich akut einsetzende Schmerzen in der Gegend des tuberculum majus feststellen liessen, konnten Verf. den entzündlich veränderten, z. T. mit Kalkkonkrementen (Röntgenbild!) angefüllten subdeltoiden Schleimbeutel operativ entfernen. Die Schmerzen und Bewegungsstörungen in der Schulter schwanden danach in kurzer Zeit. Wie die chemische und mikroskopische Untersuchung ergab, bestanden die Konkremente nicht aus harnsauren Salzen, sondern aus Kalk. Die Schleimbeutelwandungen zeigten die Erscheinungen einer chronischen Entzündung mit ausgedehnten Nekrosen und Kalkherden. Wenn auch jetzt der Nachweis von der gichtischen Natur der Entzündung nicht zu führen ist, so ist es doch denkbar, dass bei vorhandener gichtischer Diathese sich gelegentlich auch in den beschriebenen nekrotischen Bezirken statt des Kalks harnsaure Salze ablagern können. Doch scheint auch die Annahme einer traumatischen Entzündung (Überanstrengung in mehreren Fällen!) plausibel, wenn auch der Prozess durch das Trauma allein nicht völlig erklärt werden kann. Verf. glauben, dass das Kalkdepot im Schleimbeutel schon vor den akut einsetzenden Erscheinungen vorhanden war; das Trauma würde letztere aber sehr gut erklären, insofern als die Kalkmassen einfach mechanisch die Schleimbeutelwand reizen. Da die Erkrankung meist bei älteren Individuen auftritt, öfter auch gleichzeitig Arthritis deformans am Schultergelenk und anderen Gelenken beobachtet werden konnte, so vermuten Verf., dass es sich vielleicht um akute Stadien einer der deformierenden Gelenkentzündung analogen Erkrankung handeln könne. Bezüglich der Therapie ist zu bemerken, dass zwar ohne Operation Heilung eintreten kann, dass aber die Exstirpation des Schleimbeutels schneller und sicherer zum Ziele führt. **Ewald**-Hamburg.

29) **Vulpius** (Heidelberg). Zur Behandlung der Lähmungen an der oberen Extremität.

Münch. med. Wochenschr. 1909. Nr. 21, p. 1065.

In zwei Fällen von traumatischer Epiphysenlösung am oberen Humerusende bei der Geburt (2 und 6 Jahre alte Patienten) machte V. wegen der sehr störenden Innenrotation des Armes eine Diaphysenosteotomie des Humerus in der Höhe des Deltoideusansatzes. Gipsverband bei stark aussenrotiertem und horizontalabduziertem

Digitized by Google
Original from UNIVERSITY OF MICHIGAN
Generated on 2019-06-08 18:17 GMT / http://hdl.handle.net/2027/mdp.39015073447636
Public Domain in the United States, Google-digitized / http://www.hathitrust.org/access_use#pd-us-google

Oberarm. Die Patienten konnten den Arm gut gebrauchen. Die einfache Operation dürfte sich auch bei Plexuslähmungen und gewissen spastischen Kontrakturen empfehlen. **Ewald**-Hamburg.

30) **Babonneix** und **Voisin** (Paris). Un cas de paralysie radiculaire type Erb d'origine obstétricale.
Gazette des hôpitaux. 1909. Nr. 57.

Der jetzt 11½jähr. Knabe war mit der Zange geholt worden und hatte seit der Geburt eine typische Erbsche Lähmung des rechten Arms (mangelnde Abduktion des Arms, mangelhafte Flexion im Ellenbogengelenk, mangelhafte Supination, Atrophie der Schultermuskulatur und des Oberarms, herabgesetzte elektrische Erregbarkeit des Deltoideus, Bizeps. Brachialis int., Supinator longus). Der Arm ist nie behandelt worden, weil das Leiden nicht erkannt wurde. Jetzt, wo die Lähmung über 11 Jahre besteht, ist jede Behandlung illusorisch (? Ref.). Früher hätte durch Elektrizität viel gebessert werden können. **Ewald**-Hamburg.

31) **Iselin** (Basel): „Gabelgelenk am Ellbogen nach teilweiser Resektion im Kindesalter."
Deutsche Zeitschr. f. Chir. 98. Bd. 6. H p. 571.

Bei einer Patientin, bei der im Kindesalter wegen Tuberkulose des Ellbogens Resektion gemacht worden war, hatte sich, wohl durch Wachstum noch vorhandener Knochenkerne ein Gabelgelenk mit guter Funktionsfähigkeit gebildet, ähnlich wie es Bardenheuer bei seiner Methode der Ellbogenresektion anstrebt. Verf. empfiehlt darnach die Gabelresektion mit Schonung der seitlichen Knochenkerne in geeigneten Fällen. **Baisch**-Heidelberg.

32) **Poncet** u. **Leriche** (Lyon). La maladie de Madelung, ses modalités, sa pathogénie.
Gaz. des hôpitaux. 1909. Nr. 16, p. 187.

Es hat sich heute bei den Franzosen die Meinung herausgebildet, dass jede Madelungsche Deformität des Handgelenks auf eine Inkurvation des Radius zurückgeführt werden muss. Verf. treten dieser einseitigen Auffassung entgegen: wie beim genu recurvatum kann die Ursache ausser in einer Knochenverbildung auch in einer Laxität der Bänder zu suchen sein (wirkliche Luxation!). Das klinische Bild ist dasselbe (Prominenz des Ulnaknöchels, Verschiebung der Hand nach der Palmarseite hin). Einige Fälle von wirklichen Luxationen im Handgelenk seien schon beschrieben worden (Berger, Guéry, Tripier u. s. w.). Nach Poncets

Digitized by Google
Original from UNIVERSITY OF MICHIGAN
Generated on 2019-06-08 18:17 GMT / http://hdl.handle.net/2027/mdp.39015073447636
Public Domain in the United States, Google-digitized / http://www.hathitrust.org/access_use#pd-us-google

Meinung kann die Bändererschlaffung zu einer richtigen Madelungschen Deformität führen, ohne dass die Knochen irgendwie verändert werden.

Die Aetiologie der Krankheit kann ebenfalls verschiedener Natur sein: die Schlaffheit der Bänder kann angeboren sein (Estor 1907). Die Radiusverkrümmung kann durch ein Trauma veranlasst sein. Am häufigsten handelt es sich aber um eine entzündliche Erweichung der Knochen und Bänder. Verf. behaupten, dass manche Fälle von Rachitis tarda weiter nichts als verkannte leichte Knocheninfektionen seien, die irgend einen Abschnitt des Knochens isoliert befallen können. Als wichtigste Infektion gilt den Verf. die „inflammatorische Tuberkulose". Sie teilen 3 Fälle von multipler Tuberkulose (Lungen und Gelenke) mit, bei denen sie auch eine doppelseitige Madelungsche Deformität gefunden haben. Zwei von diesen, die seinerzeit in der Société de chir. in Paris vorgestellt wurden, hat Broca als nicht zur Madelungschen Krankheit gehörig zurückgewiesen. Der dritte Fall tritt nach Ansicht der Verf. selbst aus dem Rahmen des typischen Krankeitsbildes heraus. Doch fanden sich klinisch immer die Eigentümlichkeiten der progressiven Subluxation des Handgelenks. Nur waren in den ersten Fällen die Handgelenke funktionell unbrauchbar und schmerzhaft (!), im letzten Fall lag eine allmählich entstandene wirkliche Luxation der Handwurzel vor. **Ewald** - Hamburg.

33) **Siegrist** (La Chaux-de-Fonds). Ueber Manus valga oder oder sogenannte Madelungsche Deformität des Handgelenks.

Deutsche Zeitschr. f. Chir. 1909. 91. Bd. 5.—6. Heft. p. 524.

Das Hauptsymptom bei der Madelungschen Deformität ist eine Subluxation der Hand nach vorn. Meist ist dabei auch Radial- oder Ulnarabduktion der Hand vorhanden. Die untere Radiusepiphyse ist volarwärts gekrümmt.

Als Funktionsstörungen treten Behinderung der Dorsalflexion, manchmal auch der Ulnar- und Radialabduktion auf, die Volarflexion ist vermehrt.

Die Ätiologie ist noch nicht klargelegt. Viele nehmen die Manus valga als Zeichen der Spätrachitis an.

Andere betonen die Störung im Wachstum und in der Funktion der Knorpelsubstanz am unteren Ende des Vorderarmknochens.

Die Deformität wird häufig hereditär beobachtet. Die Krümmung

Digitized by Google
Original from UNIVERSITY OF MICHIGAN
Generated on 2019-06-08 18:17 GMT / http://hdl.handle.net/2027/mdp.39015073447636
Public Domain in the United States, Google-digitized / http://www.hathitrust.org/access_use#pd-us-google

des Radius volarwärts ist das Primäre. Die Luxation im Ulna-Karpalgelenk erfolgt sekundär wegen der Krümmung des Radius.

Verfasser stellt eine historische Reihenfolge auf über Beschreibungen dieser Deformität und stellt dann nebst Abbildungen und Radiogrammskizzen selbstbeobachtete Fälle vor.

Ein dieser Affektion ähnliches Bild kann durch Trauma am Radius vorgetäuscht werden. Das Röntgenbild gibt aber die ausschlaggebende Diagnose. Als Therapie haben manche Autoren aus kosmetischen Gründen die liniäre Osteotomie am Radius empfohlen. Die sekundären Veränderungen der Handwurzel können dadurch aber nur in ungünstigem Sinne beeinflusst werden.

Verf. wendete die Applikation orthopädischer Apparate bei seinen Patienten an. **Manhold**-Heidelberg.

34) **Palazzi** (Sandrigo). Contributo alla cura operatoria della deformità di Madelung.

Clinica chirurgica 1909 Nr. 4.

Verf. hat in einem Fall von Madelung'scher Deformität bei einer jungen Bäuerin, welche sehr leidend und unfähig zur Arbeit geworden war, die Osteotomie des Radius ausgeführt.

Dieser Fall, welcher den rachitischen Ursprung dieser Deformität bekräftigt, gab dem Verf. Veranlassung auf den Gegenstand näher einzugehen. Er ist der Ansicht, dass die schweren Traumen von dem Bild der Madelung'schen Deformität auszuschliessen seien; allein auch die anderen unter diesem Namen beschriebenen Fälle könnten wegen der Veränderlichkeit ihrer pathologischen Elemente keine besondere Krankheitseinheit bilden.

Er schlägt vor, die konstantere Erscheinung als eine periphere Cubitolisthesis zu qualifizieren unter eventueller Hinzufügung weiterer Spezifizierungen. **Buccheri**-Palermo.

35) **Klemm.** Die chirurgische Behandlung der Verbrennungskontrakturen der Hand und Finger durch Wanderlappen-Fernplastik.

Deutsche Zeitschr. f. Chir. 92. Bd. 4.—6. H., p. 280.

Die operative Beseitigung der Kontraktur kann geschehen durch

1. Lappenverschiebung aus der Nachbarschaft,
2. Thiersch sche Transplantation,
3. Wanderlappen - Fernplastik.

Für die ersten beiden Methoden eignen sich meist Verbrennungskontrakturen nicht, da die Umgebung zu stark narbig verändert ist.

Digitized by Google
Original from UNIVERSITY OF MICHIGAN
Generated on 2019-06-08 18:17 GMT / http://hdl.handle.net/2027/mdp.39015073447636
Public Domain in the United States, Google-digitized / http://www.hathitrust.org/access_use#pd-us-google

Zur Wanderlappen-Fernplastik kann die Haut von Brust, Bauch oder den Seitenflächen der Oberschenkel genommen werden.

Die Haut kann unterminiert werden zu Brücken- oder Muffenlappen und die lädierte Hand darunter fixiert, bis der Lappen angeheilt ist (in der Regel nach 9 Tagen schon Durchtrennung der ernährenden Brücken), oder ein viereckiger Lappen mit einer breiten Ernährungsbrücke wird präpariert und auf die defekte Hand fixiert. Bei letzterer Methode besteht der Vorteil, dass die Zirkulation von 3 Seiten sich wiederherstellen kann, statt nur von zweien. Die Patienten halten von selbst die Hand unter dem Hautlappen gut fixiert, da jede Bewegung am Verbindungslappen schmerzt.

Die Lappenentnahmestelle wird durch Thiersch sche Transplantation gedeckt.

Um die Anheilung zu sichern, müssen die Lappen grösser geschnitten sein, als der Defekt ist — für etwa auftretende Randgangrän berechnet, die Wundränder des Lappens müssen exakt mit denen des Defektes vereinigt werden, eine gleichmässige flächenhafte Kompression muss durch den Verband ausgeübt werden. Nach der Anheilung der Lappen genügen nicht nur Übungen mit der verbrannten Hand, es müssen auch redressierende Verbände getragen werden.

Verf. empfiehlt für den Zweck einen handschuhartigen Apparat von Otto Thilo. **Manhold**-Heidelberg.

36) **H. Lossen** (Heidelberg). Narbige Verkrümmung und Versteifung der linken Hand nach Verbrennung 3. Grades; Transplantation von der Haut des Oberschenkels; Heilung mit Beweglichkeit der Hand.

Münch. med. Woch. 1909. Nr. 24. p. 1236.

Das jetzt 14 jährige Mädchen hatte im 1. Lebensjahr an der linken Handfläche eine Verbrennung erlitten, die zu einer Verkrümmung aller Finger geführt hatte. Ausserdem hochgradige Versteifung. Abpräparieren des ganzen Narbengewebes von den Sehnenscheiden; darauf Bandagieren aller Finger in Streckstellung auf eine Fünffingerrückenschiene. Nach 3 Monaten Deckung des Defektes mit einem gestielten Lappen aus dem Oberschenkel, der am 10. Tage durchtrennt wurde. Völlige Bewegungsfreiheit der Finger. Dauerresultat (Nachuntersuchung nach 7 Jahren!)

Ewald-Hamburg.

Digitized by Google
Original from UNIVERSITY OF MICHIGAN
Generated on 2019-06-08 18:17 GMT / http://hdl.handle.net/2027/mdp.39015073447636
Public Domain in the United States, Google-digitized / http://www.hathitrust.org/access_use#pd-us-google

37) **F. Ertl** (Graz). Ein Fall von angeborenen Klumphänden ohne Defektbildung.

Arch. für Orth., Mechanoth. u. Unfallchir. 1909, Bd. VII. 2 u. 3.

Der 2jährige Knabe, der aus gesunder Familie stammt, hatte seit seiner Geburt Bewegungsstörungen im Schulter-, Ellenbogen- und Handgelenk, eine ulno-palmare Klumphand, Beugekontrakturen der Finger, permanent eingeschlagenen Daumen, sowie einige Syndaktylien, ausserdem doppelseitige Klumpfüsse; die elektrische Untersuchung ergibt ein Ueberwiegen der Strecker über die Beuger am Oberarm, an den Unterarmen das umgekehrte Verhältnis (Radialisgebiet!) Die Röntgenbilder ergeben völlige Intaktheit beider Unterarmknochen. Da keine Anhaltspunkte für intrauterine Raumbeengung gegeben, führt E. seinen Fall auf einen Fehler in der ersten Anlage zurück. Jedoch ist die Aetiologie keine einheitliche, neben der Raumbeengung werden Störungen des Nervensystems beschuldigt. Therapie: zunächst Anlegen einer permanent redressierenden Stahlfederschiene, Massage, Bewegungen. Nach einem Monat forziertes Redressement des linken Ellenbogens und der linken Hand. Gleichzeitig wird der Bizeps am linken Oberarm freigelegt, der sich als graurötlicher Strang mit wenigen kontraktilen Fasern darstellt. Die Behandlung ist noch nicht abgeschlossen, für später (nach 3—4 Jahren) sind eventuelle Sehnentransplantationen in Aussicht genommen. **Ewald**-Hamburg.

38) **Jacques Calvé.** Difficultés du diagnostic de la coxalgie au début.

La presse médicale. 1909. Nr. 14.

Es wird im allgemeinen angenommen, dass die Diagnose der tuberkulösen Koxitis eine sehr leichte ist und dass die klassischen Symptome vollkommen genügen, um dieselbe zu erkennen. Dies ist für die Mehrzahl der Fälle richtig, etwa bei 8 oder 9 unter 10, aber es kommen doch in Folge von infektiösen Erkrankungen Entzündungen des Hüftgelenkes vor, die weniger stürmisch verlaufen, als dies sonst der Fall ist, und welche hierdurch eine grosse Aehnlichkeit mit der tuberkulösen Erkrankung dieses Gelenkes aufweisen. Namentlich sind es die Anfangsstadien der Krankheit, für welche sichere Anhaltspunkte von Wichtigkeit sind.

Der Verfasser hat im Sanatorium zu Berck-sur-Mer Gelegenheit gehabt, eine grosse Anzahl tuberkulöser und als solche angesehener andersartiger Hüftgelenkserkrankungen zu beobachten und gibt für erstere folgende Anhaltspunkte:

Digitized by Google
Original from UNIVERSITY OF MICHIGAN
Generated on 2019-06-08 18:17 GMT / http://hdl.handle.net/2027/mdp.39015073447636
Public Domain in the United States, Google-digitized / http://www.hathitrust.org/access_use#pd-us-google

1. Das Bestehen einer Adenitis iliacalis. Dieselbe wird gefunden, indem man oberhalb des Poupartschen Bandes in die Tiefe der Fossa iliaca längs der grossen Blutgefässe drückt und die dort befindlichen, geschwellten Drüsen unter den Fingern rollen macht. Diese Adenitis besteht immer, falls es sich um eine tuberkulöse Koxitis handelt.

2. Die Atrophie und namentlich die Hypotonie der Gesässmuskeln ist ein weiteres Zeichen für dieselbe. Das Kind wird auf den Bauch gelegt, und nun quetscht man beiderseits die Gesässmuskeln zwischen Daumen und Zeigefinger beider Hände senkrecht auf die Richtung der Muskelfasern. Der gesunde Muskel zeigt eine kräftige Reaktion und zieht sich zusammen, während der Muskel der kranken Seite nicht nur schmäler als der andere erscheint, sondern er reagiert auch viel schwächer. Diese 2 Zeichen fehlen niemals; folgende sind auch charakteristisch, können aber mitunter auch fehlen:

3. Die Verdickung der Hüftgelenksgegend. Dieselbe kann dadurch festgestellt werden, dass man den Hals des Hüftknochens zwischen Daumen, Zeigefinger und Mittelfinger fasst und auf diese Weise die Verdickung der kranken Seite feststellt.

4. Die radiographische Untersuchung zeigt mitunter folgende charakteristische Veränderung der Gelenksgegend: der Femurkopf scheint etwas nach oben und aussen verschoben zu sein, und es besteht eine Verringerung des Zwischenraumes, welcher den Rand der Gelenkspfanne von demselben trennt. Ausserdem ist der Zwischenraum zwischen Grund des Acetabulum und Pol des Schenkelknochenkopfes verbreitert.

Im allgemeinen muss festgehalten werden, dass eine bestimmte Diagnose nicht immer zu Beginne einer Hüftgelenkserkrankung gestellt werden kann, dass hierzu ein genaues Abwägen der Symptome notwendig ist. Regel ist es, bei Bestehen einer Reaktion von Seiten der Hüfte immer an eine tuberkulöse Koxitis zu denken. Das Bein soll dann immobilisiert und in Beobachtung gehalten werden, doch hüte man sich vor dem Einleiten energischer Eingriffe und namentlich reizender Einspritzungen, die Veränderungen hervorrufen können, welche eine genaue Diagnose erheblich erschweren oder auch unmöglich machen. Benigne Gelenkserkrankungen verschwinden unter Ruhigstellung des Gliedes definitiv, während tuberkulöse bei Wiederaufnahme der Bewegungen rezidivieren und sich verschlimmern.

E. Toff.

Digitized by Google
Original from UNIVERSITY OF MICHIGAN
Generated on 2019-06-08 18:17 GMT / http://hdl.handle.net/2027/mdp.39015073447636
Public Domain in the United States, Google-digitized / http://www.hathitrust.org/access_use#pd-us-google

39) **Denis G. Zesas.** Ueber die juvenile Arthritis deformans coxae.

Arch. f. Orth. Mechanoth. u. Unfallchirurgie 1909, Bd. VII, 2 u. 3.

Bei dem 11jährigen Mädchen bestanden seit 5 Jahren Schmerzen und Gehstörungen im rechten Hüftgelenk. Das ganze Bein war atrophisch, stand in mässiger Abduktion und Flexion und war um 2 cm. verkürzt. Bei Bewegungen im Hüftgelenk wurden zwar keine Schmerzen geäussert, doch waren knackende Geräusche zu konstatieren. Die Flexion war frei, Ad- und Abduktion waren ziemlich stark behindert. (Ein Röntgenbild wurde nicht gemacht). Extension brachte Besserung, auf Resektion wollten sich die Eltern nicht einlassen. — Bisher sind nur 8 Fälle von juveniler Osteoarthritis coxae bekannt (2 von Zesas, 2 von Maydl, 2 von v. Brunn, 2 von Hofmeister). Aus ihrer Beschreibung ergibt sich, dass der Kopf abgeplattet und oft fast oder ganz geschwunden ist (Röntgenbild und Resektionspräparat!); der Knorpel ist verdünnt, usuriert, Osteophyten trennen die Gelenkfläche vom Hals. Die Pfanne kann sich beteiligen, kann sich erweitern und nach vorn und oben wandern. Konstant findet sich Aussenrotation sowie Bewegungsstörungen; der Gang ist meist hinkend. Die viermal versuchte Resektion ergab recht zufriedenstellende Resultate. **Ewald**-Hamburg.

40) **Pucci.** Sopra un caso di lussazione congenita dell' anca complicata da una forma di artrite deformante in un soggetto di 12 anni.

Clinica chirurgica 1909. Nr. 5.

Verf. berichtet über den Fall eines 12jährigen Mädchens aus Florenz, wo einerseits eine Luxation der gelähmten Hüfte wegen der Symptome, mit denen dieselbe aufzutreten pflegt, andererseits eine Luxation infolge akuter oder chronischer Krankheitsprozesse auszuschliessen war.

Nach sorgfältiger Prüfung der einzelnen Symptome und Festlegung einer Differentialdiagnose zwischen verschiedenen Krankheitsformen kommt er auf Grund der Erscheinungen zu dem Schluss, dass es sich um eine bei einem 12jährigen Patienten sehr seltsame Form handle, nämlich um eine angeborene Hüftverrenkung, kompliziert durch einen Prozess von Arthritis deformans. **Buccheri**-Palermo.

41) **Joachimsthal** (Berlin). Ueber Coxa vara-Bildung nach der Reposition der angeborenen Hüftverrenkung.

Münch. med. Wochenschr. 1909, 13.

Noch jahrelang nach gut gelungener Reposition kann eine

Digitized by Google
Original from UNIVERSITY OF MICHIGAN
Generated on 2019-06-08 18:17 GMT / http://hdl.handle.net/2027/mdp.39015073447636
Public Domain in the United States, Google-digitized / http://www.hathitrust.org/access_use#pd-us-google

Coxa vara eintreten (Curtillet, Fröhlich, Wullstein, Redard). Bei der Nachprüfung von 150 mindestens 3 Jahre früher eingerenkten Luxationen mit ursprünglich normalem Schenkelhalswinkel fand J. viermal eine Verkleinerung des Winkels (Röntgenbilder). Die Form des oberen Femurendes erinnert durchaus an das Bild der rhachitischen Coxa vara, bei der die Verbiegung vorzugsweise in der Trochantergegend ihren Sitz hat, während den traumatischen und auch den übrigen Formen der Schenkelhalsverbiegung eine Verschiebung und Einrollung des Kopfes gegen den unteren Schenkelhalsrand eigentümlich ist. Wir müssen daher einen lokalen Erweichungsprozess im Knochen annehmen, gefördert durch die lange Fixationszeit. Daher ist eine möglichste Abkürzung der Fixationszeit geboten, fernerhin aber Nachuntersuchungen, um einer sich bildenden Coxa vara durch Massage, Extension und Abduktionsübungen vorzubeugen. **Ewald**-Hamburg.

42) **G. Drehmann** (Breslau). Zur Aetiologie und Therapie der Coxa vara adolescentium.

Berl. klin. Wochenschr. 1909. Nr. 13, p. 586.

Bei der Coxa vara adolescentium liegt der Sitz der Abbiegung genau in der Epiphysenlinie; ausserdem besteht noch eine Retroversion des Kopfes. In drei Fällen hat D. eine stärkere Torsion des oberen Femurendes nach vorn gefunden, die ätiologisch wichtig ist. Auch auf der gesunden Seite zeigte sich bei den in Mittelstellung aufgenommenen Röntgenbildern ein stärkeres Vorspringen des Trochanter minor, der erst bei einer Innenrotation von 30° verschwand. Bemerkenswert war der Befund einer deutlichen Knochenatrophie der unteren Stützbalken, die wohl die Coxa vara vorbereitete, ohne dass es schon zur Deformität gekommen war. Wichtig ist für die Entstehung die Ausgangsstellung, die bei der Arbeit eingenommen wird. Aussenrotation und Hyperextension. — Was die Therapie dieser C. v. adolescentium anlangt, so kann die Osteotomie wenig leisten, weil sie den Sitz der Erkrankung nicht berücksichtigt. D. hat seit 13 Jahren das unblutige Redressement mit Dehnung der Adduktoren geübt und gute Erfolge damit erzielt. Bericht über 2 Fälle. Das abduzierte und leicht innenrotierte Bein wurde für zwei Monate eingegipst, dann für 2 Monate noch einmal in geringer Abduktion, dann abnehmbare Gipshülse für weitere 2 Monate. — Ambulante Behandlung. **Ewald**-Hamburg.

43) **Mendler** (Ulm). Zur Behandlung der Coxa vara.

Württemb. Korrespondenzblatt 1909, Nr. 2.

In einem Fall schwerster Coxa vara duplex congen. machte M.

Digitized by Google
Original from UNIVERSITY OF MICHIGAN
Generated on 2019-06-08 18:17 GMT / http://hdl.handle.net/2027/mdp.39015073447636
Public Domain in the United States, Google-digitized / http://www.hathitrust.org/access_use#pd-us-google

subtrochantere Osteotomie und heilte den Knochen in starker Abduktion im Extensionsgipsverband. Das nach 2½ Jahren gewonnene Röntgenbild zeigt einen durchaus normalen Befund. Bei einem 2½ jährigen schwer rachitischen Kind machte er prophylaktische Knochennagelung des Halses mit dém Erfolg, dass nach 6 Wochen (!) vorzügliche Ossifikation eingetreten war, wie das allerdings stark retouchierte Röntgenbild dartut. Die Berechtigung zu einem solchen prophylaktischen Eingriff dürfte schwer zu beweisen sein.

Vulpius-Heidelberg.

44) **Dumont** (Lausanne). Eine neue Methode der Amputatio cruris osteoplastica.

Deutsche Zeitschr. f. Chir. 92. Bd. 4.—6. H., p. 497.

Verf. beschreibt an Hand von Krankengeschichten eine neue Modifikation der Bierschen osteoplastischen Amputation, die technisch leicht sein soll und sichere gute Resultate, d. h. tragfähige Stümpfe, wie in allen angeführten Fällen, ergibt.

Die Hauptforderung, um einen tragfähigen Stumpf zu erreichen, ist: die Knochenwunde muss mit natürlichem Knochen gedeckt werden.

Dieses ist auch bei der Hafterschen Modifikation der Fall.

Die Fibula wird tiefer durchsägt als die Tibia. Das Periost an beiden hochgeschlagen und manschettenartig zurückpräpariert.

In der Höhe des Tibiastumpfes wird aus der Fibula ein Keil mit der Basis zur Tibia zu herausgeschlagen. Die Fibula umgeknickt und das Stück, um das sie länger ist als die Tibia, auf letztere als Deckel geklappt. Vernähen beider Periostmanschetten miteinander. Der Knochendeckel wird auch noch durch Nähte an das Periost der Tibia fixiert.

Der Verband wird 3—4 Wochen belassen. Darauf werden langsam Gehübungen vorgenommen. Erst etwa 5 Wochen nach der Operation wird eine Prothese benutzt.

Zum Schluss spricht Verf. die Hoffnung aus, dass diese Operation auch statt einer Exarticulatio pedis, wenn ein Pirogoff nicht gemacht werden kann, im unteren Drittel des Unterschenkels zur Anwendung kommen möge.

Manhold-Heidelberg.

45) **H. Hilgenreiner.** „Die traumatische Lösung der unteren Femurepiphyse."

Bruns Beiträge z. klin. Chir. 63. Bd. 1. H. p. 102.

In einer umfassenden Studie bespricht Verf. an der Hand von 6 einschlägigen Fällen aus der chirurg. Klinik in Prag aus-

Digitized by Google
Original from UNIVERSITY OF MICHIGAN
Generated on 2019-06-08 18:17 GMT / http://hdl.handle.net/2027/mdp.39015073447636
Public Domain in the United States, Google-digitized / http://www.hathitrust.org/access_use#pd-us-google

führlich die Anatomie der unteren Femurepiphyse, die Ätiologie, Pathologie und Therapie der traumat. Lösung dieser Epiphyse. Zum Schluss folgt eine Aufzählung von 200 in der Literatur bekannten Fällen.

Das ziemlich häufige Vorkommen dieser Verletzung erklärt sich durch die günstigen anatom. Bedingungen (Grösse der Epiphysenlinie, späte Verwachsung mit der Diaphyse, extrakapsuläre Lage und feste Verbindung durch Bänder mit der Tibia). Sie kommt daher auch meist auf indirektem Wege durch Hebelwirkung der Tibia zustande, am häufigsten durch Hyperextension im Kniegelenk, seltener Abduktion, Adduktion oder Torsion. Reine Epiphysenlösung ist selten, häufiger ist sie mit Fraktur in der Diaphyse kombiniert, die vollständigen überwiegen die unvollständigen, wobei unter den vollständigen die Verlagerung der Epiphyse nach vorne die Regel bildet, wodurch oft schwere Komplikationen von Seite der Poplitealgefässe bedingt sein können. Therapeutisch muss in 1. Linie eine möglichst genaue Adaption der Epiphyse an die Diaphyse angestrebt werden. Dieselbe kann in typischen Fällen mitunter leicht erzielt werden durch Zug und Druck in forcierter Beugung des Kniegelenks, mitunter können unüberwindliche Hindernisse blutige Reposition nötig machen. Die Komplikationen erfordern je nach Art weitere chirurg. Eingriffe — (primäre und sekundäre Amputation ziemlich häufig). **Baisch**-Heidelberg.

46) **A. Andò.** Delle alterazioni anatomiche ed istologiche in un caso di artrite deformante del ginocchio.

Il Policlinico, Sez. chir. 1909, fasc. 3.

Die in dem untersuchten Fall angetroffenen histologischen Läsionen sind:

1. Vermehrung der Endothelschichten und fibröse Verdickung der Kapsel.

2. Anwesenheit von spongiösen Knochenkernen in der Kapsel entstanden durch neoplastische Verknöcherung von Knorpelknötchen der Kapsel.

3. Rarefaktion der spongiösen Knochensubstanz durch lakunäre Resorption der Knochentrabekel und fibröse und schleimige Umwandlung des intratrabekulären Markgewebes.

4. Verdichtung des spongiösen Knochengerüstes und Osteosklerose.

5. Bildung von Schleimgewebe enthaltenden Höhlen in der Dicke der spongiösen Substanz durch Resorption der Knochentrabekel.

Digitized by Google
Original from UNIVERSITY OF MICHIGAN
Generated on 2019-06-08 18:17 GMT / http://hdl.handle.net/2027/mdp.39015073447636
Public Domain in the United States, Google-digitized / http://www.hathitrust.org/access_use#pd-us-google

6. Progressive und regressive Prozesse in dem Knorpel, wie Verschwinden des Gelenkknorpels, Verdickung des Deckgelenkknorpels, Unregelmässigkeiten seiner unteren Grenze, Vertiefen ganz kleiner Knorpelinseln in den oberflächlichen Teil der epiphysären Knochensubstanz. **Buccheri-Palermo.**

47) **N. Moeller** (Brüssel). Un cas de déformation osseuse très accentuée — Malformation congénitale osseuse du pied — Un cas de luxation pubienne.

Presse médicale Belge — 23. Mai 1909.

Der V. hat diese 3 Fälle in der „Société médico-chirurgicale du Brabant" vorgestellt. Der erste betrifft ein 7 Jahre altes Mädchen: der rechte Humerus und der rechte Oberschenkel sind stark gebeugt, der linke Oberschenkel ebenfalls, aber nicht so sehr wie der rechte. Die Vorderarme und die Beine sind normal. Rachitis oder Osteomalacie?

Delcourt nimmt an, dass es sich in diesem Fall um Osteomalacie handelt, wenn die Entscheidung zwischen diesen 2 Krankheiten auch schwer ist, weil sie beide vielleicht nur eine und dieselbe Sache sind. Keiffer bringt einen Fall von Osteomalacie, in welchem die Ovarien extirpirt waren: diese Ovarien enthielten suprarenales Gewebe.

Der zweite Fall Moellers betrifft eine Schiefstellung der 5. Zehe. Die 4. und 5. Ossa metatarsi sind zusammengeschmolzen und dafür ist die 5. Zehe schräg implantiert.

Der dritte Fall des V. betrifft eine Hüftverrenkung nach vorn, in welcher das gewöhnliche Repositions-Verfahren, auch in Narkose, vergeblich war; die Reposition ist sehr leicht gelungen mittels einer Ziehung in der Axe des Gliedes mit Innenrotation kombiniert. **Kaisin - Floreffe.**

48) **Richarz** (Düsseldorf). Ein Fall von Luxatio pedis sub talo nach hinten.

Deutsche Zeitschr. f. Chir. 92. Bd. 4.—6. H., p. 417

Als Seltenheit teilt Verf. einen Fall von Luxatio pedis sub talo nach hinten ohne komplizierende Fraktur mit.

Der Entstehungsmechanismus der Verletzung liess sich nicht eruieren. Die talokruralen Bänder waren gut ausgebildet, sowie das ganze Fussgewölbe.

Die Ätiologie dieser Verrenkungen ist im allgemeinen noch nicht klargestellt. **Manheld-Heidelberg.**

Digitized by Google
Original from UNIVERSITY OF MICHIGAN
Generated on 2019-06-08 18:17 GMT / http://hdl.handle.net/2027/mdp.39015073447636
Public Domain in the United States, Google-digitized / http://www.hathitrust.org/access_use#pd-us-google

49) **Key** (Stockholm). Ein Fall von Operation wegen Talusfraktur.

Deutsche Zeitschr. f. Chir. 98. Bd. 6. H. p. 572.

Verf. teilt einen Fall von Fraktur des Talus zwischen Corpus und Collum mit Rotation des Corpus mit, sodass die Bruchfläche nach unten kam, der durch Operation (Vereinigung durch eiserne Schraube) mit guter Fragmentstellung und Funktion zur Heilung gelangte. Die operative Therapie der Talusfrakturen besonders bei Dislokation der Fragmente wird in neuerer Zeit von vielen Autoren empfohlen.

Baisch-Heidelberg.

50) **Subbotitch** (Belgrad). Zur Kenntnis der Luxationen im Lisfrancschen Gelenk.

Deutsche Zeitschr. f. Chir. 92. Bd. 4.—6. H. p. 573.

Verf. teilt einen Fall von seitlicher Verschiebung und Fraktur des II. Metatarsus mit.

Die Reposition gelang nicht (wegen der Verhakung des Capitulum metatarsi I), die blutige Reposition wurde unterlassen. Nach 3 Jahren war ein leidlich gutes funktionelles Resultat der unbehandelten Luxation vorhanden. Ein starker Plattfuss hat sich ausgebildet, macht aber keine Beschwerden.

Manhold-Heidelberg.

51) **Lengfellner** (Berlin). Die wissenschaftlichen Prinzipien bei der Herstellung von Schuhwerk mit Berücksichtigung von Jugend- und Militärschuhwerk.

Zeitschr. f. orthop. Chir. XX. Bd. S. 278.

L. fordert für das Schuhwerk einen individuell geformten Leisten, den er nach dem Gipsabguss des Fusses anfertigt. Das Fussgewölbe muss entsprechend ausmodelliert und der Leisten um ca. $1^1/_2$ cm länger gehalten werden als der Gipsabguss. Auf diesem korrigierten Leisten wird auch das Schuhgewölbe, welches den Fuss stützt, gewalkt. Die Fersenpartie mit Absatz soll fest, aber nicht zu schwer sein, die Spitze bequem und völlig; sie kann trotzdem eine gefällige Form haben. Die Achse des Stiefels braucht keineswegs nach einwärts zu gehen, sondern die Richtungslinie des Fusses selbst ist dabei massgebend. Bei Kindern kommt es noch mehr auf gut sitzendes Schuhwerk an, da der nachgiebige kindliche Fuss sich leichter deformiert. Auch hier ist das richtig konstruierte Schuhgewölbe am Platze, da sich über diesem am ersten das korrekte Fussgewölbe aus dem in frühester Jugend platten Fusse entwickelt

Digitized by Google
Original from UNIVERSITY OF MICHIGAN
Generated on 2019-06-08 18:17 GMT / http://hdl.handle.net/2027/mdp.39015073447636
Public Domain in the United States, Google-digitized / http://www.hathitrust.org/access_use#pd-us-google

Auch beim Militärschuhwerk muss die Schuhwölbung Berücksichtigung finden, auch ist der bisher gebrauchte Stiefel viel schwerer und plumper als nötig und nützlich ist.

Ottendorff-Hamburg-Altona.

52) **Conteaud.** Étude sur l'orteil en marteau. (Studie über die Hammerzehe.)

Revue de chirurgie. 38. Bd. Nr. 7. S. 68.

Die Entwicklung der Hammerzehe sah C. nur bei der zweiten Zehe eintreten und zwar vorwiegend im zweiten Gelenk, manchmal auch in beiden. Als Ursache glaubt er für die Europäer einzig und allein zu enges und zu kurzes Schuhwerk annehmen zu müssen, da er bei solchen Individuen, die immer barfuss gehen, spez. auch bei wilden Völkern nie eine Hammerzehe antraf. Eine Ausnahme in der Beziehung machen die Eingeborenen der Hochebenen von Madagaskar, bei denen Verf. diese Missbildung sehr häufig fand, ebenso wie auch andersartige Deformitäten. C. glaubt, dass die hier weit verbreitete Lues wohl als Ursache in Betracht zu ziehen sei. Therapeutisch kommt man bei Kindern mit der Anlegung von Bandagen, die die Zehe redressieren, aus. Bei Erwachsenen genügt in leichteren Fällen die keilförmige Osteotomie der Phalangen. Bei schwereren Veränderungen empfiehlt Verfasser die keilförmige Resektion der Phalangen mittels der Giglischen Säge und die Tenotomie der Extensoren und Flexoren zu kombinieren. Das nach Lage der Sache angewandte Operationsverfahren brachte in 8 Fällen bei 5 Pat. gute Resultate. **Ottendorff**-Hamburg-Altona.

Kongressberichte, Vereinsnachrichten etc.

53) **L. Mencière** (Reines). Modelage par évidement des os et des articulations.

XXI. Congrès français de Chirurgie. 5.—10. X. 08.

M. ist kein Anhänger der unblutigen Behandlung des Klumpfusses. Schon bei kleinen Kindern zieht er die Aushöhlung des Talus, eventuell auch des Kalkaneus und Kuboid vor; bei den einige Monate alten Kindern geht er subkutan vor, später offen. Bei älteren Patienten wird die Tarsektomie gemacht, und zwar wird nur Kopf und Hals des Talus reseziert, der Körper dagegen ausgehöhlt und dann der Fuss modelliert. — Kurzer Bericht über 66 Fälle. —

Digitized by Google
Original from UNIVERSITY OF MICHIGAN
Generated on 2019-06-08 18:17 GMT / http://hdl.handle.net/2027/mdp.39015073447636
Public Domain in the United States, Google-digitized / http://www.hathitrust.org/access_use#pd-us-google

Viermal hat M. bei traumatischen Klump- und Plattfüssen nach Malleolarfraktur durch partielle Resektion des Talus, Aushöhlung und Modellierung gute Stellung und gute Funktion des Fusses erzielt. Ebenso bei zwei versteiften Klumphänden (nach Fraktur und Lähmung) durch Evidement der Handwurzelknochen.

Ewald-Hamburg.

54) **Partsch.** Breslauer chirurgische Gesellschaft. 8. II. 1909.

Berl. klin. Woch. 1909. Nr. 10. p. 467.

Ueber Folgezustände nach Osteomyelitis.

1. Ein dreizehnjähriger Knabe bekam eine Osteomyelitis am oberen Ende der Humerusdiaphyse, die von der Epiphyse gelöst wurde. Im Verlauf mehrerer Jahre stiessen sich einzelne Sequester ab, die operativ entfernt wurden (1899—1906). Die Diaphyse heilte mit der Epiphyse ohne Verkürzung und ohne nennenswerte Bewegungsstörung,

2. Einem zwölfjährigen Knaben wurde nach Osteomyelitis der Tibia ein 16 cm langer Sequester der Diaphyse entfernt. Da keine Knochenlade vorhanden war, sondern nur Periostverdickung, musste die Länge des Unterschenkels mittels eines Extensionsverbandes bewahrt werden. Heilung der Wunde, aber Pseudarthrosenbildung. Daher Implantation eines 10 cm langen Periostknochenstücks aus der Ulna. 5 Monate später zeigte sich das eingesetzte Knochenstück zwar sequestriert, doch war jetzt feste Konsolidation eingetreten. Später konnte eine annähernd normale Tibia radiographisch nachgewiesen werden.

3. Bei dem elfjährigen Knaben hatte sich nach einer Osteomyelitis des Unterschenkels eine starke Deformität desselben, sowie hochgradige Versteifung in Flexion an Knie- und Sprunggelenk herausgebildet, die einen Gebrauch des Beins ganz unmöglich machten. Nach Entfernung mehrerer Sequester quere Durchmeisselung der Tibia und Ausgleichung der Abknickung und der Einwärtsdrehung. Anbandagieren des Unterschenkels an den Oberschenkel mittels Gipsverband. In Etappen wird dann das Knie gestreckt und der Spitzfuss redressiert. Nach ca. 8 Monaten sind alle Wunden geschlossen, das Kniegelenk ist frei beweglich, der Fuss steht rechtwinklig und der Gang ist nur ganz leicht hinkend. Verkürzung von 1 cm.

In der Diskussion weist Coenen auf die Reichelsche Knochenplastik bei der Tibiapseudarthrose hin, die ein sicheres Verfahren darstelle (gestielter Haut-Periostknochenlappen aus der gesunden Tibia!).

Digitized by Google
Original from UNIVERSITY OF MICHIGAN
Generated on 2019-06-08 18:17 GMT / http://hdl.handle.net/2027/mdp.39015073447636
Public Domain in the United States, Google-digitized / http://www.hathitrust.org/access_use#pd-us-google

Tietze bemerkt, dass sich bei Säuglingen und jugendlichen Individuen die Osteomyelitis gern an der Epiphysenlinie lokalisiere, woraus sich fast immer eine hochgradige Wachstumshemmung ergebe. Bezüglich der Knochenplastik erwähnt er die schönen Ergebnisse, die Lexer mit der Einheilung selbst grösserer Knochenabschnitte bei freier Plastik erhalten habe. Knorpel und Periost scheinen in hohem Grade lebensfähig zu bleiben.

Küttner ist ebenfalls überrascht, dass in dem einen vorgestellten Fall die Verkürzung vollkommen fehlt. **Ewald**-Hamburg.

Inhalt: Einfaches Verfahren zur Behandlung der rachitischen Extremitätenverkrümmungen bei älteren Kindern und Halbwüchsigen. Von **A. Anzoletti** in Mailand. — Stifthalter für senkrechte Projektion. Von **H. v. Baeyer** in München. (Originalmitteilungen.)

Bücherbesprechungen: Hochenegg, Lehrbuch der speziellen Chirurgie für Studierende und Aerzte. — **Laan,** Die Krankenpflege in der Chirurgie. — **Frohse** und **Fränkel,** Die Muskeln des menschlichen Armes. — **Maure-Greco,** L'adrenalina nel rachitismo. — **Stein** und **Preiser,** Bericht über die ersten sechs Jahre des Bestehens ihres orthopädischen Instituts. — **Jankau,** Taschenbuch für Chirurgen und Orthopäden. — **Cyriax,** Bibliographia Gymnastica Medica. — **Harrass,** Vorbereitung zum Arbeiten im Röntgenlaboratorium. — **Gillet,** Die ambulatorische Röntgentechnik im Krieg und Frieden. — **Thiem,** Handbuch der Unfallerkrankungen.

Referate: 1) **Nakahara,** Durchschneidung des Intermediärknorpels. — 2) **Pennisi,** Frakturlinie. — 3) **Nakahara** und **Dilger,** Injektion bezw. Implantation von Periostemulsion. — 4) **Matsuoka,** Idiopathische Osteopsatyrosis. — 5) **Schumacher,** Lochfrakturen. — 6) **Lexer,** Knochenbrüche. — 7) **Mencière,** Pseudarthrosen. — 8) **Pace,** Nebennieren und Rachitismus. — 9) **Wollenberg,** Arthritis deformans. — 10) **Lorenzen,** Periarthritis. — 11) **Ludloff** u. **Levy,** Neuropathische Gelenkerkrankungen. — 12) **Hannemüller,** Primäre Sarkome. — 13) **Bindi,** Sehnenganglien und Myeloplaxensarkome. — 14) **Kirchberg,** Massage und Heissluftbehandlung. — 15) **Lunkenbein,** Drahtgipsbinde. — 16) **Lepontre,** Wanderniere. — 17) **Lewin,** Ueber Wismutvergiftung. — 18) **Righetti,** Angeborene Tumoren. — 19) **Rebizzi,** Osteomyelitis. — 20) **Hoffmann,** Halswirbelschüsse. — 21) **Ehrlich,** Frakturen der processus transversi. — 22) **Nageotte-Wilbouchewitsch,** Kyphose. — 23) **v. Reichmann,** Chronische Wirbelsäulenversteifung. — 24) **Matsuoka,** Versteifung der Wirbelsäule. — 25) **Katzenstein,** Serratuslähmung. — 26) **Horwitz,** Angeborener Schulterblatthochstand. — 27) **Ellerbroek,** Schulterluxationen. — 28) **Bergemann** u. **Stieda,** Entzündung der Schulterschleimbeutel. — 29) **Vulpius,** Lähmungen an der oberen Extremität. — 30) **Babonneix** und **Voisin,** Erbsche Lähmung. — 31) **Iselin,** Gabelgelenk am Ellbogen. — 32) **Poncet** und **Leriche,** Madelungsche Deformität. — 33) **Siegrist,** Manus valga. — 34) **Palazzi,** Madelungsche Deformität. — 35) **Klemm,** Verbrennungskontrakturen. — 36) **Lossen,** Verbrennung 3. Grades. — 37) **Ertl,** Angeborene Klumphände. — 38) **Calvé,** Tuberkulöse Koxitis. — 39) **Zesas,** Juvenile Arthritis deformans coxae. — 40) **Pucci,** Hüftluxation. — 41) **Joachimsthal,** Coxa vara-Bildung. — 42) **Drehmann,** Coxa vara adolescentium. — 43) **Mendler,** Coxa vara. — 44) **Dumont,** Amputatio cruris osteoplastica. — 45) **Hilgenreiner,** Lösung der Femurepiphyse. — 46) **Andò,** Arthritis deformans. — 47) **Moeller,** Osteomalazie. — 48) **Richarz,** Luxatio pedis sub talo. — 49) **Key,** Talusfraktur. — 50) **Subbotitch,** Luxation im Lisfrancschen Gelenk. — 51) **Lengfellner,** Herstellung von Schuhwerk. — 52) **Conteaud,** Hammerzehe.

Aus Kongress- und Vereinsberichten: 53) **Mencière,** Behandlung des Klumpfusses. — 54) **Partsch,** Folgezustände nach Osteomyelitis.

Originalmitteilungen, Monographien und Separatabdrücke wolle man an Prof. Dr. **O. Vulpius** in Heidelberg, Luisenstr. 1—3, oder an die Verlagsbuchhandlung **S. Karger** in Berlin NW 6, Karlstr. 15, einsenden.

Digitized by Google
Original from UNIVERSITY OF MICHIGAN
Generated on 2019-06-08 18:17 GMT / http://hdl.handle.net/2027/mdp.39015073447636
Public Domain in the United States, Google-digitized / http://www.hathitrust.org/access_use#pd-us-google

Zentralblatt
für
Chirurgische und mechanische Orthopädie
einschliesslich der gesamten Heilgymnastik und Massage.

Redigiert von
Prof. Dr. O. Vulpius
in Heidelberg.

Verlag von
S. Karger in Berlin
NW., Karlstrasse 15.

Monatlich erscheint ein Heft im Umfang von 48 Seiten. Preis des Jahrgangs Mk. 15,—. Zu beziehen durch die Post und durch alle Buchhandlungen des In- und Auslandes.

Bd. III. Dezember 1909. Heft 12.

Ein Spondylitis-Stützkorsett mit neu konstruiertem Vorderteile*).

Von
Dr. EUGEN KOPITS, Privatdozent für Orthopädie,
Budapest.

Bei der Konstruktion von für Behandlung der tuberkulösen Wirbelsäule dienenden Korsetts müssen wir die präziseste Fixierung und Entlastung des Rückgrats als wichtigste Aufgabe betrachten; jedoch müssen wir dieser unserer Aufgabe in der Weise entsprechen, dass die Brust- und Bauchorgane durch den Apparat möglichst wenig in ihrer Tätigkeit gestört werden. Das von Prof. Dollinger konstruierte Korsett fixiert vorzüglich dadurch, dass es den Brustkorb vorne oben am Rande des Brustbeines stützt und gleichzeitig den in dem unteren Teile der Wirbelsäule befindlichen kranken Herd von dem Druck der Körperschwere entlastet. Das Stützen der Wirbelsäule bei der Entzündung ihrer oberen Teile kann natürlich nur dann erreicht werden, wenn wir mit dem Apparate bis zum Kopfe hinauf gehen. Die Konstruktion des zu demonstrierenden Korsetts entspricht in dieser Beziehung vollkommen dem Dollinger'schen; indessen weicht die Konstruktion des vorderen Teiles resp. die Art und Weise der Verbindung des vorderen und hinteren Teiles, davon ab.

*) Demonstriert in der orthopädischen Sektion des XVI. Internationalen Aerzte-Kongresses 1909 zu Budapest.

Digitized by Google
Original from UNIVERSITY OF MICHIGAN
Generated on 2019-06-08 18:17 GMT / http://hdl.handle.net/2027/mdp.39015073447636
Public Domain in the United States, Google-digitized / http://www.hathitrust.org/access_use#pd-us-google

Die Konstruktion des, nach genauem Gypsabdrucke hergestellten, vollständig zerlegbaren, aus einem vorderen und hinteren Teile bestehenden Korsetts ist die Folgende (Fig. 1 u. 2): die zwei Platten

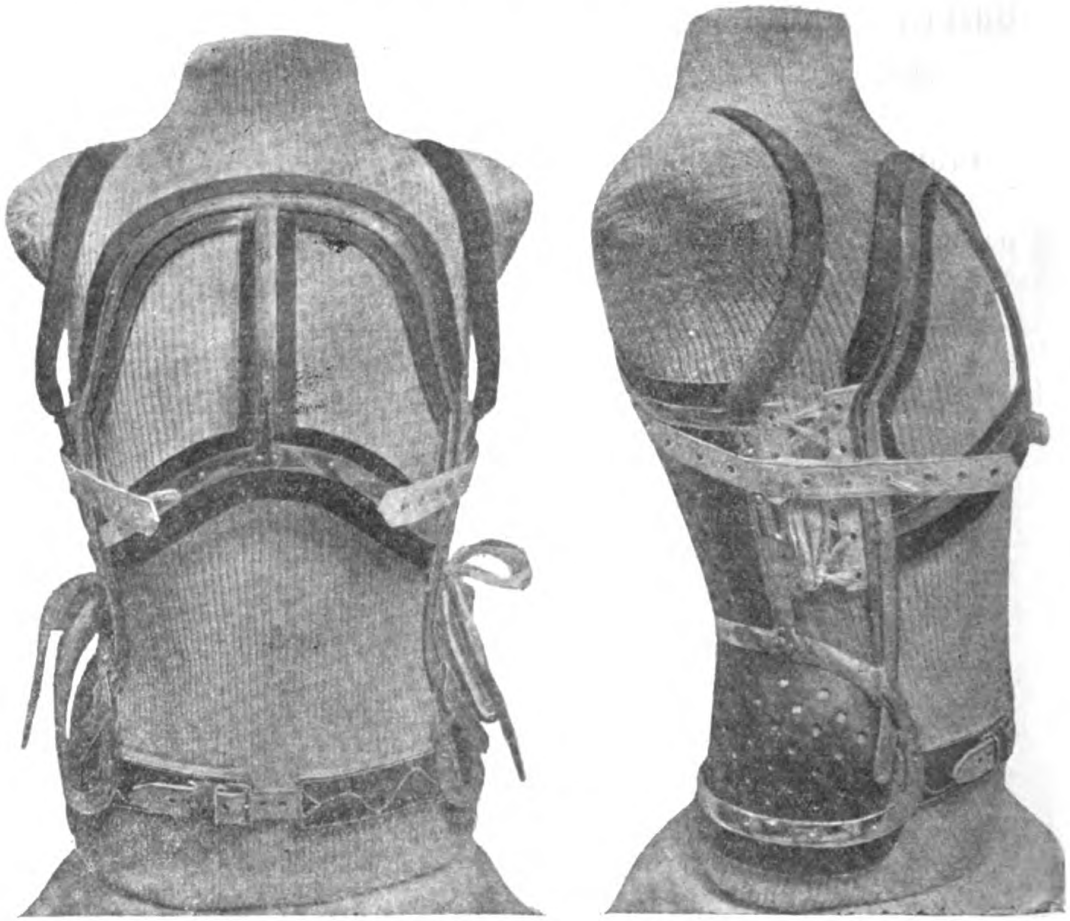

Fig 1. Fig. 2.

des Hinterteiles des Korsetts sind in der Mittellinie des Rumpfes durch ein 2 cm breites Leinwandband verbunden. Die mit dem Rückgrat parallel laufenden zwei Längsschienen bez. Lederplatten schmiegen sich in ihrer Biegung der Erhöhung des schon vorhandenen Gibbus genau an. Die einzelnen Platten bedecken beide Hälften des Rückens, nach oben zur Mitte der Schulterblätter, nach abwärts 2—3 cm über der Spitze der Trochanteren, nach vorn zu erstrecken sie sich bis zur vorderen Achsellinie (bei Erwachsenen bis zur mittleren), jedoch nur bis zu den Cristae ilei; von da erstrecken sie sich nach vorne bis zu den Spinae ant. sup., unter welchen sie schief in der Linie des unteren Randes des Korsetts hinunterlaufen. Ich halte es für sehr wichtig, dass das Korsett

Digitized by Google
Original from UNIVERSITY OF MICHIGAN
Generated on 2019-06-08 18:17 GMT / http://hdl.handle.net/2027/mdp.39015073447636
Public Domain in the United States, Google-digitized / http://www.hathitrust.org/access_use#pd-us-google

auf dem Becken eine gute Stütze finde, deshalb lasse ich den Beckenteil des Korsetts so herstellen, damit er die Cristae ilei bis zu den Spinae ant. sup. vollständig bedecken soll. Die harten Lederplatten werden durch an ihren Rändern angenietete halbrunde Stahlschienen in ihrer ursprünglichen Form gehalten.

Der vordere Teil des Korsetts besteht nur aus Schienen, unter welchen beiderseits je 1 cm breiter Rand von dem an die Schienen angenieteten Leder sichtbar ist. Die obere Kontur dieses vorderen Teiles wird von der bogenförmig laufenden Schiene gebildet, deren höchster Punkt sich bis zur Incisura jugularis manubrii sterni erstreckt. Von da läuft die Schiene in einer flach gebogenen Richtung, zu beiden Seiten in der Höhe der horizontalen Mamillarlinie in die obere Kontur des hinteren Teiles des Korsetts. Die beiden Seitenschienen ziehen sich in der vorderen Axillarlinie bis zu jenem Punkte der oberen Schiene des aus dem hinteren Teile nach vorne reichenden Beckenteiles in gerader Linie bis zu ihrem Kreuzungspunkte herab; hier biegen sie sich ein wenig nach auswärts und lassen sich in die, an der Beckenschiene angebrachte brückenförmige Schleife einstecken. Durch diese Konstruktion wird der vordere Teil des Korsetts mit dem hinteren Teile fest verbunden und dadurch wird gleichzeitig der vordere Teil sicher an seiner Stelle gehalten. In der Höhe des Proc. xiphoideus läuft quer und parallel mit der oberen Schiene noch eine bogenförmige Befestigungsschiene und eine der Mittellinie des Brustbeines entsprechende, welche die beiden Bogenschienen zusammen hält.

Die Stütze des Rumpfes geschieht mittelst der fest anliegenden oberen bogenförmigen und mit der oberen Hälfte der über dem Brustbeine laufenden Schiene, während die untere Querschiene, sowie die untere Hälfte der erwähnten Längsschiene von dem Rumpfe soweit wegsteht, dass der Brustkorb sie nur bei der tiefsten Einatmung berührt. Ausser dieser Stütze sind an dem oberen Teil der Seitenschiene des hinteren Teiles die bekannten Dollinger'schen Schulterhalter angebracht, deren über den Rücken gekreuzte Bänder an dem entsprechenden Orte des vorderen Teiles des Korsetts, mit Hafteln befestigt sind.

Die Beckenstücke des hinteren Teiles werden blos durch einen in der Höhe der Spinae ant. sup. befindlichen, mit Schnallen versehenen Riemen festgehalten, infolge dessen der Bauch vollkommen unbedeckt bleibt.

Bei Spondylitis - Korsetts mit Kopfhalter wende ich zur Befestigung des vorderen Teiles dieselbe Methode an. Weil das

Digitized by Google
Original from UNIVERSITY OF MICHIGAN
Generated on 2019-06-08 18:17 GMT / http://hdl.handle.net/2027/mdp.39015073447636
Public Domain in the United States, Google-digitized / http://www.hathitrust.org/access_use#pd-us-google

Kopfstück des Apparates das Einstecken der Seitenschienen erschwert, befestige ich an der oberen Schiene des Beckenstückes, mit einer Schrauben-Vorrichtung die hinaus ragende Seitenschiene des vorderen Teiles. Das Kopfstück des Apparates besteht aus dem unter Kinn und dem Hinterhaupte anliegenden, zu beiden Seiten verknüpfbaren, flachen Ringe, nur bei der Entzündung zwischen dem Atlas und Epistropheus, resp. Occiput umfasst dieses Kopfstück plastisch Kinn und Hinterhaupt.

Den Vorteil in den Korsetts solcher Konstruktion finde ich in Folgendem: dadurch, dass der vordere Teil mit dem hinteren in der Weise verbunden ist, bildet der Apparat, sogar ohne Zusammenschnürung, ein Ganzes. Das Verbleiben des vorderen Teiles des Korsetts an dem gewünschten Orte wird nicht durch die enge Zusammenschnürung des vorderen und hinteren Teiles erreicht. Dem ist zuzuschreiben, dass eine enge Zusammenschnürung des vorderen und hinteren Teiles nicht notwendig ist, und dadurch, dass nur die obere Bogenschiene und der obere Teil der Längsschiene an dem Brustkorb sich eng anschliesst, während die untere Bogenschiene davon weit wegsteht, ist auch die Hebung des Brustkorbes bei der Atmung eine freiere, und der Bauch, der vollkommen freigelassen ist, in den Bewegungen bleibt überhaupt ungestört.

Schwalbe. Die Morphologie der Missbildungen des Menschen und der Tiere.

III. Teil: Die Einzelmissbildungen. 1. Lieferung. Jena 1909. Gustav Fischer.

Um einen raschen Abschluss des gross angelegten Werkes zu ermöglichen, sind die einzelnen Kapitel des speziellen Teiles an verschiedene Mitarbeiter verteilt worden. Die vorliegende 1. Lieferung bringt u. a. „Die Missbildungen der äusseren Form“ von Schwalbe und Kermauner, darunter als besonders interessant für den Orthopäden die Spina bifida. **Vulpius**-Heidelberg.

Wullstein und Wilms. Lehrbuch der Chirurgie.

2 Bände mit 946 zum Teil mehrfarbigen Abbildungen und 5 Tafeln. Jena 1909. Gustav Fischer. Preis 25,50 Mk.

Das Buch liegt nach Ueberwindung einer redaktionellen Schwierigkeit nunmehr vollendet vor.

Die Anordnung des Stoffes weicht insofern von der üblichen ab, als die Extremitätenchirurgie nicht nach topographischen Gesichtspunkten, sondern nach Organ-Erkrankungen abgehandelt wird.

Digitized by Google
Original from UNIVERSITY OF MICHIGAN
Generated on 2019-06-08 18:17 GMT / http://hdl.handle.net/2027/mdp.39015073447636
Public Domain in the United States, Google-digitized / http://www.hathitrust.org/access_use#pd-us-google

Es werden also getrennt besprochen: die Weichteilerkrankungen, die Affektionen der Knochen und Gelenke und von diesen wieder zusammengefasst die Verletzungen, die Krankheiten, die angeborenen und erworbenen Deformitäten.

Die Durchführung dieser Trennung ist natürlich nicht ganz leicht, zumal die einzelnen Kapitel von verschiedenen Autoren bearbeitet wurden.

So hat Lange „Die Deformitäten der Extremitäten“ geschrieben, Wilms einige Seiten über „Missbildungen der Extremitäten“ hinzugefügt und Payr „Die Erkrankungen der Knochen und Gelenke“ geliefert.

Ob eine solche Trennung zweckdienlich ist, scheint dem Ref. fraglich.

Die Darstellung ist nach Möglichkeit knapp und durch verschiedenartigen Druck besonders übersichtlich.

Unter den zahlreichen Figuren befinden sich sehr viele Originale. Die Ausstattung ist hinsichtlich Wort wie Bild vorzüglich.

Vulpius-Heidelberg.

E. Sommer (Zürich). Röntgentaschenbuch.

II. Band. Mit 125 Illustrationen.

Leipzig 1909. Otto Nemnich. Preis 4,50 Mk.

Der Röntgenkalender hat beim zweiten Erscheinen den Namen geändert und mit Recht. Er will keine Jahresblüte sein, die mit dem Jahresschluss der Vergessenheit anheimfällt, sondern ein handliches Nachschlagebuch, das neben einer Reihe kurzer Originalarbeiten (diesmal über 20 Nummern) Mitteilungen technischer Natur bringt.

Ein solcher Jahresbericht, der auch praktische Fragen wie z. B. die Honorarregulierung umfasst, ist gewiss eine willkommene Bereicherung der Röntgen-Literatur. **Vulpius**-Heidelberg.

---

1) **Müller.** Verhältnis der mechanischen zur orthopädischen Chirurgie.

Deutsche Medizinalzeitung 1909, Nr. 44.

Verf. legt an 3 Beispielen aus der orthopädischen Praxis den Nutzen der mechanischen Therapie dar, wie dieselbe u. U. eine Operation, die unter gewissen Voraussetzungen nicht ausführbar ist, ersetzt, (Fall einer Pseudarthrose nach Schenkelhalsfraktur bei einer alten, sehr fettreichen Frau), oder wie die mechanische The-

Digitized by Google
Original from UNIVERSITY OF MICHIGAN
Generated on 2019-06-08 18:17 GMT / http://hdl.handle.net/2027/mdp.39015073447636
Public Domain in the United States, Google-digitized / http://www.hathitrust.org/access_use#pd-us-google

rapie die chirurgisch-orthopädische unterstützt (Fall einer angeborenen Hüftluxation, die nach Einrenkung wegen sehr flachen Pfannendaches Neigung zur Reluxation zeigte, weswegen ein Trochanterbügel verordnet wurde); ausserdem gibt es Fälle in der Praxis, bei denen man sowohl auf mechanischem wie auf operativem Wege zum Ziele gelangt, und wo der Patient zu entscheiden hat (Fall einer Pseudrathrosis Tibiae, wo der Pat. eine Operation ablehnte, und der durch Tragen eines Schienenhülsenapparats zur Heilung gelangte.)

Meyer-Heidelberg.

2) **J. Péteri** und **G. Singer** (Budapest). Fall von Myositis ossificans progressiva.

Orvosi Hetilap 1909. Nr. 3.

Der Kranke, ein 4jähriger Knabe, kam im Budapester Kinderspitale des Prof. J. v. Bokay in Beobachtung. Die hervorragendsten Veränderungen fanden sich am Hals und am Nacken. Die ganze Muskulatur des Nackens bildete einen grossen, knochenharten Panzer mit knolligen Erhebungen; in beiden Mm. sterneocleido-mastoidei fanden sich schmale, knochenharte Stränge.

Entsprechend den Mm. pectorales maiores und minores waren ebenfalls flache Knochenplatten zu fühlen. Diese einzelnen Knochenherde wurden durch ein Knochengeäste mit einander, den Schulterblättern und den Darmbeinkämmen verbunden.

Knochenherde konnten ausserdem noch in den Mm. frontales, im M. biceps und brachialis int. beiderseits, stellenweise in der Muskulatur der Schenkel nachgewiesen werden.

P. und S. besprechen an der Hand dieses Falles eingehend die klinische Symptomatologie der Erkrankung; jederlei Heilbestrebung ist unfruchtbar.

E. Gergö-Budapest.

3) **Orgler.** Der gegenwärtige Stand der Rachitistherapie.

Zeitschr. für physikal. und diätetische Therapie Bd. 13. H. 1. 09.

Verf. fasst die Rachitis lediglich als Erkrankung des Knochensystems auf, deren Zustandekommen vor allen Dingen von einer Ernährungsstörung und auch von einer hereditären Disposition abhängig ist. Deshalb ist die Prophylaxe die Hauptsache: „Jede Uebererernährung vermeiden und ebenso jede einseitige Ernährung. Wo eine solche besteht, sie nach Möglichkeit korrigieren, ohne dabei in das andere Extrem zu verfallen.“ 5 Mahlzeiten in 24 Stunden sind ausreichend. Z. B. wird man beim Auftreten von Rachitis bei Brustkindern eine Brustmahlzeit durch eine Mahlzeit mit Fleischbrühe und Gries und etwas Gemüse ersetzen.

Digitized by Google
Original from UNIVERSITY OF MICHIGAN
Generated on 2019-06-08 18:17 GMT / http://hdl.handle.net/2027/mdp.39015073447636
Public Domain in the United States, Google-digitized / http://www.hathitrust.org/access_use#pd-us-google

Einen grossen Einfluss hat nach Verf. Ansicht ebenfalls Licht und Luft, dagegen wird der Leberthran vielleicht nur in mittelschweren Fällen die R. günstig beeinflussen, in schweren versagt er. Von einer günstigen Wirkung der Salzbäder ist Verf. nicht überzeugt. Er empfiehlt zur Kräftigung der Rückenmuskulatur die Kinder 2—3 mal täglich auf den Bauch zu legen und sie kräftige Bewegungen machen zu lassen. Für höhere Grade der Kyphose ist die Rauchfusssche Schwebe zu empfehlen. Man soll nicht vergessen, die Mutter auf das Schädliche des Tragens der Kinder auf einem Arm aufmerksam zu machen. **Meyer**-Heidelberg.

4) **B. Purjesz** (Kolozsvár). Die Adrenalinbehandlung bei der Osteomalacie.

Orvosi Hetilap 1909. Nr. 18.

P. berichtet über 2 Kranke mit Osteomalacie, bei denen er eine Adrenalinkur versuchte. Adrenalin wurde in Dosen von 0,0001, bezw. 0,0002 gr. subcutan gegeben. In einem Falle trat Besserung ein, in dem andern zeigte sich in dem Befinden des Kranken auch nach Verabreichung von 0,0003 grm. Adrenalin keine Änderung. Der letztere Kranke bekam später Phosphor und kann nun gehen.

Wieweit im letzteren Falle die Besserung der Adrenalin-, und wieweit der Phosphorbehandlung zuzuschreiben ist, wäre schwer zu entscheiden. **E. Gergö**-Budadest.

5) **Schlichthorst.** Eignen sich die deutschen Nordseeinseln für die Fälle chirurgischer Tuberkulose im Kindesalter.

Zeitschr. f. Krüppelfürsorge. Bd. I, H. 4.

Verf. konnte auf Norderney die interessante Tatsache konstatieren, dass nur die Kinder von Eltern, die vom Festlande stammen, an Tuberkulose erkrankten, während die reinen Insulanerfamilien frei blieben. An 49 Fällen chirurgischer Tuberkulose 45 Fälle von Lymphdrüsen — und 4 von Knochen- und Gelenktuberkulose — hat Verf. ausserordentlich günstige Erfahrungen gemacht. Bis auf ein Kind sind sämtliche Kinder völlig geheilt worden. **Meyer**-Heidelberg.

6) **E. Wein** (Budapest). Erfahrungen mit dem Marmorek'schen Antituberkulose-Serum.

Orvosi Hetilap 1909. Nr. 6—8.

Die Schlussfolgerungen W.'s sind folgende:

1. Das Marmorek'sche Serum ist das hervorragendste Spezifikum der Tuberkulose.

Digitized by Google
Original from UNIVERSITY OF MICHIGAN
Generated on 2019-06-08 18:17 GMT / http://hdl.handle.net/2027/mdp.39015073447636
Public Domain in the United States, Google-digitized / http://www.hathitrust.org/access_use#pd-us-google

2. Die Wirkung des Serums beruht darauf, dass es die Giftprodukte der Tuberkelbazillen unschädlich macht, den Körper mit einem Worte entgiftet.

3. Die Folge der Entgiftung des Organismus ist das Freiwerden der Schutzkräfte des Organismus.

4. Diese automatische Reaktion kann in Folge der speziellen Verhältnisse der tuberkulösen Laesion zu entscheidendem Einflusse gelangen, sie kann ins Übermass wachsen und somit schädlich werden.

5. Aus diesem Grunde soll bei der Anwendung des Marmorek'schen Serums sorgtältig individualisiert werden, wobei in Betracht zu ziehen ist, dass das spezifische Mittel nur die Entgiftung des Organismus und des lokalen Herdes bewirkt, während die übrigen Aufgaben der Heilung dem Organismus zufallen.

6. Sonstige Hindernisse der Heilung zu bekämpfen, bildet eine weitere Aufgabe des Arztes. Durch die Anwendung des Marmorek'schen Serums erweitert sich das Gebiet der Chirurgie von neuem.

E. Gergö-Budapest.

7) **Brandenburg.** Experimentelle Untersuchungen über die Wirkung des Fibrolysins auf das Narbengewebe.
Archiv für klinische Chirurgie 89. Bd. 1. H.

Auf Grund histologischer Untersuchungen kommt Verf. zu dem Schluss, dass das Fibrolysin experimentell keine dauernde Wirkung auf das Narbengewebe auszuüben vermag; es ist möglich, dass in dem Stadium der Hyperämisierung und Lymphdurchtränkung mit den kombinierten Methoden wie Massage, Uebungen, Heissluft etc. eine Dehnung der Narbe erzielt werden kann, deren Dauer fraglich ist, da keine Erweichung oder Auflösung der Bindegewebsfaser stattfindet. Verf. fasst das Resultat dahin zusammen, dass das Fibrolysin „im Grossen und Ganzen nicht nur wirkungslos ist, sondern dass es den Organismus empfindlich schädigt."

Meyer-Heidelberg.

8) **Weichsel.** Beobachtungen über die gonorrhoische Gelenkaffektion nebst Bemerkungen über die Polyarthritis rheumatica, dargestellt an der Hand der Krankengeschichten der Leipziger Universitätsklinik aus den Jahren 1904—1908.
Diss. Leipzig. 1909.

W. geht zunächst auf die einzelnen Formen der beiden Erkrankungen ein, schildert die Unterschiede zwischen beiden und bringt sodann an der Hand eines reichhaltigen Materials aus der

Digitized by Google
Original from UNIVERSITY OF MICHIGAN
Generated on 2019-06-08 18:17 GMT / http://hdl.handle.net/2027/mdp.39015073447636
Public Domain in the United States, Google-digitized / http://www.hathitrust.org/access_use#pd-us-google

Leipziger Universitätsklinik eine Menge statistischer Daten, auf die ich in einem kurzen Raferat natürlich nicht näher eingehen kann. Der letzte Abschnitt der Arbeit ist der Therapie gewidmet, bei der aber W. nichts Neues bringt. **Blencke-Magdeburg.**

9) **Rosenthal.** Über Sehnenüberpflanzung bei zwei Fällen von zerebraler Kinderlähmung.

Diss. Leipzig 1909.

R. berichtet über zwei Fälle von typischer Kinderlähmung, bei denen man die Störungen an der oberen Extremität durch Sehnenverkürzungen bezw. -überpflanzungen zu beseitigen suchte. In dem ersten Fall bekam die Hand eine normale Stellung, es konnten ausgiebige Streckbewegungen der Hand und Finger ausgeführt werden, die Hand hatte sehr an Kraft gewonnen, und der Spasmus der Fingerbeuger war fast völlig verschwunden. Im zweiten Fall rechnete man auch trotz einer Hautnekrose, durch die die Nachbehandlung verzögert wurde, mit einem guten Erfolg.

Blencke-Magdeburg.

10) **Kempner.** Ein operierter Fall von Hirnzyste im Bereich der linken motorischen Region mit einem Ausblick auf die Operabilität der zerebralen Kinderlähmung.

Zeitschr. für Krüppelfürsorge Bd. 1. H. 3.

Ein mit gutem Erfolg operierter Fall von Hirnzyste im Bereich der linken motorischen Region gibt Verf. Veranlassung, etwaige Indikation für eine Operation der zerebralen Kinderlähmung aufzustellen: die Operation wäre zu versuchen bei Kindern, bei denen relativ spät (im 2. oder 3. Jahre) halbseitige Lähmung und Jacksonsche Anfälle auftreten, da die meisten zerebralen Kinderlähmungen Erkrankungen der Hirnrinde sind und es sich häufig um Zyste handelt. Schwachsinn bildet eine Kontraindikation, dagegen lange Dauer der Erkrankung nicht. **Meyer-Heidelberg.**

11) **Laqueur.** Erfahrungen mit neuen Methoden der maschinellen Atmungsgymnastik.

Medez. Klinik 1909, Nr. 20.

Verf. hat mit dem Borgheauschen Atmungsstuhl, dessen Wirksamkeit darauf beruht, dass durch den Druck zweier Pelotten, die den unteren Thoraxpartieen des im Lehnstuhl sitzenden Patienten anliegen, der Brustkorb während der Exspiration komprimiert und dadurch die Exspiration befördert und verstärkt wird, sehr gute

Digitized by Google
Original from UNIVERSITY OF MICHIGAN
Generated on 2019-06-08 18:17 GMT / http://hdl.handle.net/2027/mdp.39015073447636
Public Domain in the United States, Google-digitized / http://www.hathitrust.org/access_use#pd-us-google

Erfahrungen gemacht. Fälle mit Tuberkulose eignen sich nicht für die Behandlung. Komplikationen mit Herzerkrankung sind im allgemeinen keine Kontraindikation. Ueber den Hofbauer'schen Apparat hat Verf. weniger Erfahrungen, doch bewährte er sich in geeigneten Fällen — keine Neurastheniker — gut. Er verlängert die Exspirationsphase durch Gewöhnung des Patienten, indem er bis zu einem bestimmten Klingelzeichen exspirieren muss, und verstärkt die Exspiration noch durch Empordrängung des Zwerchfells vermittels der Bauchpresse. Zur Behandlung kamen besonders Fälle von Asthma und Emphysem, ferner Nachbehandlung von pleuritischen Exsudaten sowie sich schwer lösender pneumonischer Infiltrate, von Thoraxretraktionen nach Empyemoperationen und dergl. mehr. **Meyer**-Heidelberg.

12) **Hofbauer.** Atmungsgymnastik beim Asthma bronchiale.
Zeitschr. für physik. und diät. Therapie. Bd. 13. H. 1. 09.

Verf. hat mit seinem Verfahren, durch verlängertes Exspirium die Lungenblähung zu behandeln, wodurch die asthmatischen Anfälle seltener wurden, gute Erfahrungen gemacht. Er teilt 4 instruktive Fälle mit, die bisher jeder sonstigen Behandlungsweise getrotzt hatten (operative Behandlung der Nase, Jodkali, Atropin, Morphin etc.). Das Verfahren besteht darin, dass der Patient lernt, das Exspirium ohne Kraftanwendung möglichst zu verlängern, das Inspirium jedoch zu verkürzen. Der Patient muss solange ausatmen, als das Läutewerk des Exspirators ertönt und einatmen, wenn dieses verstummt. Das Läutewerk ist durch einen bestimmten Mechanismus variabel und kann völlig dem individuellen Fall angepasst werden. **Meyer**-Heidelberg.

13) **Tietz.** Über Rückenmarksanästhesie.
Diss. Leipzig 1909.

In der Einleitung gibt T. einen Bericht von der Geschichte der Rückenmarksanästhesie und führt die bis jetzt zur Herbeiführung derselben benutzten Mittel an. Nach seiner Meinung kann man eine Reihe von Nach- und Nebenwirkungen vermeiden, wenn etliche Vorschriften genau befolgt werden, und wenn die Technik als vollkommen bekannt vorausgesetzt werden kann. Verfasser berichtet von 190 Fällen der Lumbalanästhesie, von denen 24 mit Stovain und 164 mit Tropakokain ausgeführt wurden. In 2 Fällen setzte man dem Novokain noch Adrenalin hinzu, jedoch erreichte man das Gewünschte nicht. Von den ersten 24 verliefen 15 Fälle

Digitized by Google
Original from UNIVERSITY OF MICHIGAN
Generated on 2019-06-08 18:17 GMT / http://hdl.handle.net/2027/mdp.39015073447636
Public Domain in the United States, Google-digitized / http://www.hathitrust.org/access_use#pd-us-google

glatt, einmal blieb die Haut empfindlich, während in der Tiefe keine Schmerzen empfunden wurden, in einem anderen Fall trat die Anästhesie erst nach ½ Stunde ein. Bei den übrigen 9 Fällen wurde noch Chloroform angewandt. Von den 164 mit Tropakokain behandelten Fällen verliefen 146 glatt. In 3 Fällen versagte die Anästhesie vollkommen, in 9 Fällen musste am Ende der Operation noch Chloroform angewandt werden. In 4 Fällen pflanzte sich die Anästhesie nicht weit genug fort, in 2 Fällen musste trotz Eintritts völliger Anästhesie noch die Allgemeinnarkose gegeben werden, da die Patienten zu aufgeregt und unruhig waren. Verfasser bemerkt noch, dass bei allen Versagern der Liquor cerebrospinalis bei der Punktion des Lumbalsacks nur in geringem Masse ausgeflossen sei

Blencke-Magdeburg.

14) **Rosenfeld.** Die bayerische Krüppelzählung vom 10. Januar 1907.
Zeitschr. des K. Bayer. statischen Landesamts. Heft 1. 09.

Vorliegende Arbeit stellt einen Teil der grossen Krüppelstatistik dar, welche im Winter 06/07 auf Anregung des Deutschen Zentralvereins für Jugendfürsorge von den verbündeten Regierungen durchgeführt wurde. Die Zählung in Bayern ist durch die Lehrer geschehen und umfasst nur die schulpflichtigen Krüppel.

Die Bearbeitung des Verfassers ist nach folgenden Gesichtspunkten durchgeführt:

I. Krüppelhaftigkeit der Schulkinder im Verhältnis zur Bevölkerung:

Von 6 524 372 Einwohnern waren 9673 Krüppelkinder = 1,5 ‰ der Bevölkerung. Das prozentuale Verhältnis zu der Zählung im übrigen Deutschen Reich ist in Bayern 20 % höher, doch glaubt V. dieses Verhältnis durch die im Modus liegende grössere Genauigkeit erklären zu können. Der Prozentsatz der Krüppelhaftigkeit in den einzelnen Kreisen in Bayern ist nahezu gleich, nur die Grosstädte München und Nürnberg weisen ein besseres Verhältnis auf. Hier beträgt der Prozentsatz = 1,08 ‰.

II. Beteiligung der Geschlechter:

Die Krüppelhaftigkeit stellte sich bei schulpflichtigen Knaben um ein Fünftel häufiger ein als bei schulpflichtigen Mädchen.

III. Ursprung der Verkrüppelung:

Die Angaben der Zählkarten sind, als von Laien ausgefüllt, nicht immer einwandsfrei, doch berechnet V. das Krüppelleiden in 30 % angeboren und in 70 % erworben.

Angeboren ist das Leiden bei Knaben in 45 %, erworben

Digitized by Google
Original from UNIVERSITY OF MICHIGAN
Generated on 2019-06-08 18:17 GMT / http://hdl.handle.net/2027/mdp.39015073447636
Public Domain in the United States, Google-digitized / http://www.hathitrust.org/access_use#pd-us-google

in 57 %, bei Mädchen ist das Leiden angeboren in 55 %, erworben in 43 %. Demnach ist die angeborene Krüppelhaftigkeit 10 % häufiger bei Mädchen, erworben 14 % häufiger bei Knaben.

IV. Sitz und Umfang der Krüppelleiden:

Schwere Verkrüppelung, d. h. Leiden, welche den ganzen Körper, eine Körperhälfte, alle 4 Extremitäten oder beide Hände und Arme betreffen, fand sich in 1078 Fällen = 11 %. Eine Behinderung im Gebrauche der Beine haben 5497 = 57 %, im Gebrauche der oberen Extremität 3019 = 31 %. Die Krüppelhaftigkeit betrifft rechte und linke Körperhälften nahezu gleichmässig, beide Körperhälften zusammen werden nur halb so häufig befallen, wie eine Seite für sich; ein viertelmal so häufig als eine Seite überhaupt.

V. Krankheitsformen des Krüppeltums:

Als Ursache der Verkrüppelung lag in 1928 Fällen = $^1/_5$ der Fälle eine Krankheit des Nervensystems, in 3122 = $^1/_3$ der Fälle eine Deformität, in 2205 = $^1/_5$ der Fälle eine konstitutionelle Krankheit und in 2418 = $^1/_4$ der Fälle eine Krankheitsform durch äussere Einflüsse vor.

VI. Häufigkeit der Krüppelleiden:

Sehr instruktive Übersicht. Am häufigsten sind folgende Leiden:

Angeborene Hüftluxation = 1289 Fälle. Erworbener Defekt von Fingern = 1022 Fälle, Poliomyelitis ant. = 1007 Fälle, Skoliose = 819 Fälle, Koxitis = 501 Fälle, Porencephalie = 434 Fälle, erworbene Kontraktur und Ankylose von Fingern = 399 Fälle, Verunstaltung nach Frakturen = 397 Fälle, Klumpfuss = 346 Fälle, Rhachitische Verkrümmungen = 304 Fälle, Spondylitis = 302 Fälle, Kniegelenks-Tuberkulose = 262 Fälle, multiple Knochentuberkulose = 239 Fälle, genu valgum = 173 Fälle, genu varum = 146 Fälle u. s. w.

VII. Spezielle Beobachtungen bei den einzelnen Krankheitsformen und geographische Verteilung der häufigsten Erkrankungen.

Diese Übersicht gibt sehr interessante Einzelheiten, die bei dem grossen Umfang des Materials zu lehrreichen Schlüssen führen, z. B. bei den 1289 Fällen von Hüftluxation fand sich das Leiden in 24 % bei Knaben, in 76 % bei Mädchen, doppelseitig war es in 20 %, einseitig in 80 %.

Während in Niederbayern und Unterfranken auf 100 000 Einwohner 8 Fälle kommen, zählt V. in Oberfranken auf

Digitized by Google
Original from UNIVERSITY OF MICHIGAN
Generated on 2019-06-08 18:17 GMT / http://hdl.handle.net/2027/mdp.39015073447636
Public Domain in the United States, Google-digitized / http://www.hathitrust.org/access_use#pd-us-google

100 000 Einwohner 57 Fälle. V. erklärt dieses häufige Vorkommen mit der Grösse der Beimischung von slavischem Blut, da Böhmen bekanntlich eine grosse Anzahl dieses Leidens aufzuweisen hat.

V. schliesst seine interessanten Ausführungen mit dem Hinweis, dass die Übersicht über die einzelnen Krankheitsformen des Krüppeltums mit einwandfreier Klarheit zeige, dass die ärztliche und wissenschaftliche Seite der Krüppelfürsorge identisch ist mit dem Arbeitsgebiet der orthopädischen Chirurgie, die in erster Linie berufen und imstande ist, das Krüppelelend zu beseitigen. **Meyer**-Heidelberg.

15) **Dietrich.** Krüppelfürsorge und Staat.

Zeitschr. für Krüppelfürsorge Bd. 1. H. 3. 09.

(Fortsetzung und Schluss.)

Verf. gibt einen kurzen Ueberblick, was der Staat bisher für die Krüppelfürsorge geleistet hat. Durch die von Seiten des Deutschen Zentralvereins für Jugendfürsorge und des Krüppel- Heil- und Fürsorgevereins für Berlin-Brandenburg ausgehenden Anregungen wendet der Staat jetzt der Krüppelfürsorge seine Aufmerksamkeit zu, nachdem früher in Unkenntnis der speziellen Behandlungsfähigkeit und Heilbarkeit dieser Leiden, die Krüppel zu den Siechen und chronisch Pflegebedürftigen gezählt wurden. Ebenso haben die Zählkarten Licht in dieses bisher von Staats-Seite nur wenig berührte Gebiet gebracht. Der praktische Erfolg liegt darin, dass seit Jahresfrist 16 Krüppelheime in Vorbereitung sind.

Meyer-Heidelberg.

16) Staatliche oder private Krüppelfürsorge. Eine Umfrage.

Zeitschr. für Krüppelfürsorge Bd. II. H. I.

Die Redaktion hat bei einer Reihe von Fachleuten aus der Krüppelfürsorge eine Umfrage erlassen und die Antworten von 29 veröffentlicht. $^2/_3$ (19) der Antwortenden sind für private Krüppelfürsorge unter Mitwirkung und Aufsicht des Staates. 3 verlangen theoretisch zwar Staatshilfe, wollen aber private Fürsorge zulassen, 2 fordern private Anstalten, die später verstaatlicht werden sollen, 1 fordert für die Prophylaxe staatliche, für die rein fürsorgerische Tätigkeit private Hilfe, 1 will nur private Fürsorge und nur 3 verlangten bedingungslos staatliche Anstalten.

Meyer-Heidelberg.

Digitized by Google

Original from
UNIVERSITY OF MICHIGAN

Generated on 2019-06-08 18:17 GMT / http://hdl.handle.net/2027/mdp.39015073447636
Public Domain in the United States, Google-digitized / http://www.hathitrust.org/access_use#pd-us-google

17) Die Deutsche Vereinigung für Krüppelfürsorge.
Zeitschr. für Krüppelfürsorge Bd. 2. H. 1.

Bericht über die am 14. April d. J. stattgefundene konstituiernde Versammlung der Vereinigung, an der 90 Personen teilnahmen, und in der Biesalski über den Umfang der Krüppelfürsorge referierte. Aus der statistischen Umfrage B's. sei erwähnt, dass in Deutschland an jugendlichen Krüppeln der armen Bevölkerung etwa 100000 vorhanden sind. Davon sind nach ärztlichem Urteil 56000 der Aufnahme in ein Krüppelheim bedürftig, 11000 haben selbst Aufnahme gewünscht, dagegen sind in 39 Heimen in Deutschland nur 3371 Betten vorhanden. Es warten auf Behandlung ca. 10000 Kinderlähmungen, darunter 2000 im Alter unter 6 Jahren, 10000 Knochen- und Gelenktuberkulosen, 6500 angeborene Hüftverrenkungen, darunter 1000, die nicht 6 Jahre alt sind, 400 Schlottergelenke mit 100 Kindern unter 6 Jahren. Auch B. empfiehlt einen Ausbau der poliklinischen ambulanten Behandlung neben der klinischen.

In den Ausschuss wurden 48 Personen, die mit der Krüppelfürsorge in enger Verbindung stehen, gewählt.

Meyer-Heidelberg.

18) **Lange.** Ziele und Wege der ärztlichen Krüppelfürsorge.
Zeitschr. für Krüppelfürsorge Bd. 1. H. 4.

Poliklinisch können Plattfüsse behandelt werden, ebenso die verschiedenen Formen des runden Rückens wie der Skoliose. Er tritt für obligatorisches orthopädisches Turnen bei schiefen Schulkindern unter ärztlicher Aufsicht ein. Knochen- und Gelenktuberkulose eignen sich nur ganz im Beginn für poliklinische Behandlung. Um die Kosten klinischer Behandlung möglichst zu reduzieren, gebraucht Verf. reichlich die Gipsgehverbände, die mit Wasserglas verstärkt sind. Für Bandagen in der Armenpraxis eignen sich nach Verfs. Erfahrung Stahlschienenapparate und Apparate aus Zelluloidstahldraht. Verf. erreicht z. B. bei 90% seiner Patienten Dauerresultate. Prophylaxe ist zur Bekämpfung des Krüppelelends die Hauptsache, und deshalb verlangt Verf. energisch eine weitere Ausbildung des orthopädischen Unterrichts für die Studenten und Fortbildungskurse für die praktischen Aerzte. Meyer-Heidelberg.

19) **Schanz.** Die Kostenfrage in der Krüppelfürsorge.
Zeitschr. f. Krüppelfürsorge. Bd. I, H. 4.

Verf. berechnet die durchschnittlichen Kosten zur Ausbildung eines Krüppels bei 3jährigem Anstaltsaufenthalt auf 1200—1600 Mk.

Digitized by Google
Original from UNIVERSITY OF MICHIGAN
Generated on 2019-06-08 18:17 GMT / http://hdl.handle.net/2027/mdp.39015073447636
Public Domain in the United States, Google-digitized / http://www.hathitrust.org/access_use#pd-us-google

Da jedoch nach den Erfahrungen in der Kopenhagener Anstalt nur 10% der klinischen Aufnahme bedürfen, während 90% poliklinisch mit einem durchschnittlichen Aufwand von 125 Mk. behandelt werden könnten, so ist nach Verf. Ansicht der Hauptwert auf eine poliklinische Tätigkeit im weitesten Sinne zu legen. Dadurch würde sich in Deutschland der durchschnittliche Betrag für eine Krüppelhilfe auf 200 Mk. ermässigen, eine Summe, die im Vergleich zu der durchweg klinischen Behandlung mit ihren Kosten bedeutend leichter zu erschwingen ist. **Meyer**-Heidelberg.

20) **Reichard.** Persönliche Erfahrungen.

Zeitschr. für Krüppelfürsorge Bd. II. H. 1.

In einer 8jährigen Tätigkeit an den Pfeifferschen Stiftungen in Cracau-Magdeburg hat Verf. 520 Kinder zu beobachten Gelegenheit gehabt, von denen 344 orthopädisch-chirurgisch zu behandeln waren. Bei ca. 140 von diesen Kindern konnte ein Heilverfahren nicht angewandt werden, da es aussichtslos erschien. Bei 136 hat Verf. eine grosse Anzahl von Operationen mit gutem Erfolg ausgeführt und die Kinder dadurch zum grössten Teil erwerbsfähig gemacht; Sehnenverpflanzungen und Plastiken 135, Redressements 130, Tenotomieen 65, Osteotomieen 16, Arthrodesen 26, Brisements 22, Amputationen und Exartikulationen 26, Resektionen 17, Knochen- bezw. Hautplastiken 5, Repositionen von Hüftluxationen 4, Operation des Schiefhalses 2, im ganzen 448 Operationen. Bei 68 Patienten wurde eine mechanisch-orthopädische Behandlung eingeleitet. Die Aufzählung zeigt, dass zur Behandlung der Krüppelkinder nur ein orthopädisch-chirurgisch geschulter Arzt berufen ist.

Meyer-Heidelberg.

21) **Wittek.** Bandagistenkurpfuscherei und Krüppelfürsorge.

Zeitschr. für Krüppelfürsorge Bd. 2. H. 1.

Verf. wendet sich gegen das Vorgehen der Bandagisten, die ohne ärztliche Vorschrift Bandagen anlegen, und zeigt auch in der von Laien gelesenen Zeitschrift, welcher Schaden durch die Vergeudung kostbarer Zeit den Kranken z. B. bei angeborener Hüftverrenkung zugefügt wird. Er glaubt, dass vor allen Dingen durch die praktischen Aerzte Abhilfe geschafft werden könne, wenn diese es vermeiden, den Bandagisten ihre Patienten zur Behandlung zu überweisen. Deshalb ist das Lehren der Orthopädie auf der Universität unbedingt erforderlich. **Meyer**-Heidelberg.

Digitized by Google
Original from UNIVERSITY OF MICHIGAN
Generated on 2019-06-08 18:17 GMT / http://hdl.handle.net/2027/mdp.39015073447636
Public Domain in the United States, Google-digitized / http://www.hathitrust.org/access_use#pd-us-google

22) **Codivilla.** Krüppelfürsorge in Italien.

Zeitschr. für Krüppelfürsorge Bd. 1. H. 3 u. 4.

Ausgehend von den Instituten für Rachitiker ist die Krüppelfürsorge in Italien in relativ zahlreichen Anstalten z. T. als mustergültig zu bezeichnen. Verf. beschreibt das Institut und Schule für Rachitiker in Turin, Mailand, Genua, Mantua, Cremona, Bergamo, Brescia, Verona, Venedig, Padua und Modena und gibt dann einen kurzen Ueberblick über das äusserst interessante und sehenswerte Istituto Ortopedico Rizzoli in Bologna, das in jeder Beziehung als mustergültig und vorbildlich zu bezeichnen ist. Ein kleineres orthopädisches Institut besteht in Neapel. Ferner bestehen verschiedene Seehospize. Das erste moderne Krüppelheim in Italien wird sich an das Institut für Rachitiker in Mailand, das der ärztlichen Leitung Prof. Galeazzis untersteht, angliedern.

Meyer-Heidelberg.

23) **Loewy.** Beobachtungen und Untersuchungen an den Kindern der Hilfsschulklassen in Meiningen.

Diss. Leipzig 1909.

Den Orthopäden dürfte aus der vorliegenden Arbeit wohl hauptsächlich der Teil interessieren, in dem sich L. mit den Zeichen der Rachitis befasst, die er bei den untersuchten Schulkindern finden konnte. Verbiegungen des Sternum, Verkrümmungen der unteren Extremitäten, Deformitäten des Thorax und Verbiegungen der Wirbelsäule waren in 43,12 % der Fälle vorhanden und zwar kamen auf 18 Knaben = 56,25 % ihrer Gesamtzahl nur vier Mädchen oder 21,04 %. Wirbelsäulenverbiegungen fand L. in 19,6 % der Fälle und zwar handelte es sich meist um S-förmige Skoliosen und um Kyphosen an der Brust- und Lordosen an der Lendenwirbelsäule.

Blencke-Magdeburg.

24) **Blencke.** Ueber die Zweckmässigkeit sogenannter Sonderturnkurse bei Haltungsanomalien der Volksschulkinder.

Zeitschr. für Krüppelfürsorge Bd. 1. H. 4.

Verf. wendet sich in dieser auch von Laien gelesenen Zeitschrift energisch gegen den bekannten Erlass des Ministers, der auf Grund des Berichts über die „glänzenden“ Erfolge des Düsseldorfer Skoliosenschulturnens dieses zur Nachahmung empfiehlt. Auf Grund von 94 Antworten aus Kreisen der Orthopäden kommt er zu dem Schluss, dass Sonderturnkurse bei Haltungsanomalien und eventuell auch bei ganz leichten Skoliosen in Ambulatorien,

Digitized by Google
Original from UNIVERSITY OF MICHIGAN
Generated on 2019-06-08 18:17 GMT / http://hdl.handle.net/2027/mdp.39015073447636
Public Domain in the United States, Google-digitized / http://www.hathitrust.org/access_use#pd-us-google

in orthopädischen Polikliniken, die den bestehenden Krankenhäusern angegliedert würden, eingerichtet werden müssten, die aber unbedingt unter der Leitung eines wohlausgebildeten Orthopäden stehen sollen. Die beigegebenen Hilfskräfte, wie Turnlehrer, müssten ebenfalls speziell ausgebildet sein, dürften natürlich aber nicht selbstständig behandeln. Das idealste wäre jedenfalls die Skoliosenschule.

Meyer-Heidelberg.

25) **I. Dollinger** (Budapest). Der abgerissene Musculus subscapularis als Repositionshindernis der Schulterluxation.

Orvosi Hetilap 1909 Nr. 7.

Die Kranke, ein 15 jähriges Mädchen, luxierte sich den rechten Oberarm vor 3 Wochen; die Reposition auf unblutigem Wege gelang weder mit der Kocherschen noch mit der Cooperschen Methode, auch nicht in Narkose.

Die blutige Reposition führte Dollinger nach seiner Methode aus; er drang mit einem Längsschnitt zwischen den Musc. pectoralis major und M. deltoideus vor. Es zeigte sich, dass der M. subscapularis vom Tuberculum maius abgerissen war, die Fossa glenoidalis bedeckte und auf diese Weise die Reposition verhindert hatte. Dollinger zog diese Muskelpartie zur Seite, reponierte den Humerus und nähte den abgerissenen Muskel wieder an das Tuberculum maius zurück. Die Wunde heilte per primam, die Kranke befindet sich zur Zeit der Krankenvorstellung noch in Nachbehandlung.

(Die Kranke wurde seither entlassen, das funktionelle Resultat bei der Entlassung war ein zufriedenstellendes.)

E. Gergö-Budapest.

26) **Freund.** Zur Klinik der traumatischen Erkrankung der Bursa acromialis.

Medizin. Klinik Nr. 11. 09.

47 jährige Dame mit den Symptomen der Druckschmerzhaftigkeit in der Gegend des Schleimbeutels und Bewegungshemmung bei Abduktion und Extension des Oberarms. Bei passiven Bewegungen Krepitation. Charakteristisch ist die Angabe der Patientin, dass sie nicht imstande sei, sich zu frisieren oder sich die Röcke zuzubinden.

Röntgenbild zeigt lateral vom oberen Humerusende einen $3^1/_2$ cm langen Schatten, der aus einem oberen 1 cm langen und $^1/_2$ cm breiten länglich ovalen dichten Schatten bestand und aus

Digitized by Google
Original from UNIVERSITY OF MICHIGAN
Generated on 2019-06-08 18:17 GMT / http://hdl.handle.net/2027/mdp.39015073447636
Public Domain in the United States, Google-digitized / http://www.hathitrust.org/access_use#pd-us-google

einem zweiten hellen, $2^1/_2$ cm lang und $^1/_2$ cm breit, der weniger dicht war und in welchen der erstere nach abwärts auslief. Der ganze Schatten verlief bogenförmig in einer Entfernung von 3—4 mm. vom Rande des Humerus. Die normalen Konturen des Humerus sprachen gegen Knochenabsprengung. Differentialdiagnostisch kommen intra- und extraartikuläre Entzündungen, Muskelrisse und Muskelabszesse neben den Schleimbeutelerkrankungen inbetracht. — Verf. injizierte an der Leiche die Bursa acromialis und hatte im Röntgenbild einen Schatten, der genau dem Bilde bei seiner Patientin entsprach. Aetiologisch nimmt Verf. ein Trauma an. Therapie: Ruhigstellung für 2 Tage, dann vorsichtige Massage und Heissluftbehandlung, dann nach etwa 10 Tagen vorsichtig steigende Heilgymnastik. **Meyer**-Heidelberg.

27) **L. Bakay** (Budapest). Die Extensionsbehandlung der supracondylären Oberarmbrüche.

Orvosi Hetilap 1909. Nr. 7.

Bakay versuchte in 4 Fällen von supracondylären Oberarmbrüchen das Bardenheuersche Extensionsverfahren: 2 Fälle heilten mit dem vollkommensten anatomischen und funktionellen Resultate, in 2 anderen Fällen wieder — wo ausgedehnte Weichteilverletzungen die Fraktur komplizierten, — war bloss das funktionelle Resultat ein vollständiges. **E. Gergö**-Budapest.

28) **Henschen.** Die traumatische Luxatio centralis femoris mit besonderer Berücksichtigung ihrer geburtshilflichen Bedeutung.

Beitr. z. klin. Chirurgie, Bd. 61, H. 1.

20jähr. Mädchen im 3. Monat der Gravidität erlitt durch Fall auf die Hüfte einen Bruch des Pfannenbodens. Partus rechtzeitig ohne Kunsthülfe, doch zeigte sich auf dem Scheitelbein, dass das im Becken vorspringende Caput femoris passieren musste, eine tiefe, sehr markierte, löffelförmige, querüberziehende Impression. Das Scheitelbein ist tief unter das Stirnbein vorgeschoben und das Vorderhaupt des Kindes stark nach vorne ausgezogen. Ausführliche Kasuistik und Literaturangabe. Verf. kommt zu folgenden Ergebnissen:

Entstehung: a) direkte Pfannenbrüche durch Geschosse.
b) indirekte Pfannenbrüche mit oder ohne (primäres oder sekundäres) Durchstossen des Kopfes.

Digitized by Google
Original from UNIVERSITY OF MICHIGAN
Generated on 2019-06-08 18:18 GMT / http://hdl.handle.net/2027/mdp.39015073447636
Public Domain in the United States, Google-digitized / http://www.hathitrust.org/access_use#pd-us-google

Zu b) 1) durch Fall oder Stoss auf den Trochanter major.
2) durch Fall auf die Füsse.
3) durch Stoss auf die gegenseitige Schulter.
4) durch Fall auf das Gesäss, bezw. auf einen oder beide Sitzknorren.
5) durch Gewaltangriff am Kreuzbein, (experimentell sichergestellt).
6) durch sagittal oder schräg auf die vordere Beckenspange einfallende Traumen.

Pathologisch anatomisch charakterisiert die typische Dislokation des Gelenkkopfes diese Verletzung und nicht die sehr wechselnde Form des Pfannenbruchs.

Folgende Formen der Pfannenbrüche ergeben sich anatomisch:

I. Zentrierte Pfannengrundbrüche: Der Bruchstern hat seinen Sammelpunkt in oder nahe dem Pfannenzentrum. Hierbei ist der Kopf mehr oder weniger weit in das Becken vorgetrieben.

II. Exzentrische Pfannenbodenbrüche mit unterem oder oberem Dreieckfragment.

III. Ringförmige Aussprengung der Pfanne (1 Fall beobachtet von Vaquez).

IV. Kombinierte Pfannenbrüche, d. h. Pfannenbrüche mit sonstiger Beckenfraktur vergesellschaftet.

Symptomatologie: 1) Aussenrotation des Beins, 2) Verkürzung des Symphysenabstandes des Trochanters und gleichzeitiges Beckenhämatom und 3) radiographisch. Zudem macht Verf. darauf aufmerksam, dass die Hüftstellung des Beins häufig wechselnd ist, abhängig von der Richtung, in welcher der Gelenkkopf in die Beckenhöhle hineingestossen ist, und ausserdem auf die häufig auftretende Obturatoriusneuralgie.

Das Intervall zwischen Fraktur und Luxationsphase kann verschieden gross sein, deshalb unterscheidet Verf. primäre Luxation: Der Schenkelkopf wird sofort durch die Primärgewalt in das Becken gedrängt. Sekundäre Luxation: Der Schenkelkopf wandert nach der Fraktur durch andere Gewalten getrieben, erst allmählich durch die frakturierte Pfanne hindurch.

Die Spätschicksale sind dadurch erwähnenswert, dass die leichten Verletzungen der Y-Fuge im Kindesalter heilen, dagegen im späteren Alter wohl stets eine traumatische Arthritis zurückbleibt, schwerer ist das Endschicksal der zentralen Subluxationen und Luxationen, da meistens eine Ankylose droht.

Digitized by Google
Original from UNIVERSITY OF MICHIGAN
Generated on 2019-06-08 18:17 GMT / http://hdl.handle.net/2027/mdp.39015073447636
Public Domain in the United States, Google-digitized / http://www.hathitrust.org/access_use#pd-us-google

Die geburtshilfliche Bedeutung ergibt sich aus den Veränderungen der Beckenformation. Die Diagnose ist bei rektaler Untersuchung erleichtert, unbedingt erforderlich ist eine radiographische Aufnahme: Allgemeine Beckenaufnahme und sodann Blendenaufnahme, Mittelpunkt der Blende 2 bis 3 cm über der Halbierung des Leistenbandes um 2 cm näher der Mittellinie, damit die Rückseite der Pfanne mehr getroffen wird (Albers-Schönberg).

Behandlung: Herausheben des Gelenkkopfes aus der Beckenhöhle vorsichtig ohne ruckweise Traktionen. Nach Behebung der Luxation empfiehlt Verf. vorsichtige Reposition der Beckenfraktur vom Rectum aus. Sodann Zurückhalten des Kopfes in der reponierten Stellung. Am Becken ist hierfür nach V. Meinung das Beste die kombinierte longitudinal-laterale Dauerextension in Hüft- evtl. auch Kniebeugung und Adduktion. Dauer der Extension ca. 6 Wochen, der Bettruhe 8—12 Wochen. Nach 2 Wochen Beginn der funktionellen Mit- und Nachbehandlung. **Meyer-Heidelberg.**

29) **C. Deutschländer** (Hamburg). Zur Frage der blutigen Reposition der angeborenen Hüftverrenkung.

(Arch. f. Orth., Mechanoth. u. Unfallchirurgie 1909. Bd. VII. 2 u. 3).

Zunächst eine scharfe Zurückweisung der Badeschen Kritik über D.'s frühere Arbeit (über blutige Reposition der angeb. Hüftverrenkung). Für die Allgemeinheit hat die persönliche Auseinandersetzung kein Interesse.

Die Frage der Berechtigung eines blutigen Eingriffs, vor dem Bade warnt, hält D. für durchaus diskutabel, da nach seiner und Anderer Erfahrung vorläufig noch ein gewisser Prozentsatz von Fällen übrig bleibt, die unblutig nicht reponiert werden können. Diese soll man nicht unbehandelt lassen, einmal wegen der Vererbung (? Ref.), zweitens aber wegen der später auftretenden Schmerzen und der Funktionsstörung. Die blutige Methode könne so vervollkommnet werden, dass die Resultate befriedigende sind, sie erlaubt eine einfache Beseitigung der Weichteilwiderstände, sie kann auch noch in den Fällen, die jenseits des repositionsfähigen Alters stehen, helfen. Die monatelange Fixationsbehandlung, die nach der unblutigen Reposition nötig ist, lässt weiterhin ein abgekürztes Verfahren wünschenswert erscheinen. (3—4 wöchige Retention genügt nach der blutigen Reposition!). — Die Operationsgefahr wird sicherlich überschätzt, und die unblutige Methode soll durch die blutige keineswegs verdrängt werden; im Gegenteil wird letztere in mancher Beziehung aufklärend wirken. D. erwartet

Digitized by Google
Original from UNIVERSITY OF MICHIGAN
Generated on 2019-06-08 18:17 GMT / http://hdl.handle.net/2027/mdp.39015073447636
Public Domain in the United States, Google-digitized / http://www.hathitrust.org/access_use#pd-us-google

dadurch eine Vereinheitlichung in der unblutigen Behandlunsgmethode. — Dem Röntgenbilde wird übrigens ein zu grosser Wert beigemessen, es könne manchmal irreführen. Es wird ein Fall von einem 3jährigen Mädchen angeführt, bei dem trotz guter Reposition und 4½ monatiger Verbandsbehandlung keine Retention erzielt wurde. Dessen ungeachtet ergaben die Röntgenbilder „gute Reposition" (die reproduzierten Röntgenbilder lassen keine exakte Einstellung erkennen! Ref.) Da klinisch ohne Zweifel eine Reluxation vorlag, wurde auf einer Seite blutig nach Ludloff reponiert (Schnitt in der Genitocruralfalte). Wenn die Interposition von fibrös-lipomatösen Gewebsmassen für die Reluxation hier nicht verantwortlich zu machen waren, so hat D. doch eine stark retrahierte hintere obere Kapselpartie und eine mächtige Ueberdehnung des stark verdickten Lig. Bertini als retentionshemmend gefunden. — Die andere Seite wurde unblutig reponiert und befindet sich noch im Verband. Die blutig reponierte Hüfte wurde nach 3½ Wochen freigelassen und blieb gut reponiert (Röntgenbild). Die im Bilde deutlich sichtbare Gleitfurche konnte bei der Operation nicht gefunden werden.

Ewald-Hamburg.

30) **I. Boros** (Szeged). Über die angeborene Hüftftgelenksverrenkung.

Orvosi Hetilap 1909. Nr. 8.

Mitteilung über die Resultate von 7 Fällen, die B. nach der Methode von Hoffa-Lorenz unblutig reponierte. 2 der Fälle waren doppelseitig, 5 einseitig; das Alter der Patienten schwankte zwischen 2½ und 7 Jahren.

Eine vollständige anatomische Reposition erzielte B. in 3 Fällen, in den übrigen Fällen musste er sich mit der Transposition unter die Spina anterior inferior ossis ilei begnügen. Trotzdem war das funktionelle Resultat in 5 Fällen tadellos; ein Fall von Transposition des Schenkelkopfes gab ein unvollständiges Resultat, ein weiterer Fall steht noch in Behandlung.

Reluxation sah B. bei zwei Kranken, darunter in einem Falle innerhalb von 1½ Jahren zweimal. Es gelang ihm jedoch auch in diesem Falle schliesslich ein vollkommenes Resultat zu erzielen.

E. Gergö-Budapest.

31) **Schwarz.** Ueber die tabische Arthropathie des Hüftgelenks.

Beitr. z. klin. Chir. Bd. 62. H. 1.

Bei 57jähr. Tabiker entwickelten sich innerhalb von 3 Jahren

Digitized by Google
Original from UNIVERSITY OF MICHIGAN
Generated on 2019-06-08 18:17 GMT / http://hdl.handle.net/2027/mdp.39015073447636
Public Domain in the United States, Google-digitized / http://www.hathitrust.org/access_use#pd-us-google

schwere Hüftgelenksveränderungen mit ausgedehnten Bewegungsbeschränkungen allmählich und schmerzlos. Klinisch waren eine durch starke Knochenwucherung bedingte Verdickung der erkrankten Gelenkgegend, eine Verkürzung der Extremität, Bewegungsbeschränkung und starkes Krepitieren nachweisbar. Ferner bestand Atrophie der Glutaeal- und Oberschenkelmuskulatur und Varicenbildung am Bein. Röntgenologisch zeigte sich völlige Destruktion des Femurkopfes, Knochenwucherung am Becken in der Umgebung der Pfanne, z. T. in mächtiger Ausdehnung. In der Pfanne selbst und am Femur haben destruktive Prozesse Platz gegriffen. Auf Grund seiner eigenen Beobachtung und 40 aus der Literatur gesammelten Fällen kommt Verf. zu den Schlüssen: Das Hüftgelenk scheint im ataktischen und präataktischen Stadium in der gleichen Anzahl der Fälle zu erkranken. Der klinische Beginn setzte in den meisten Fällen plötzlich ohne jegliche Ursache oder nach einem ganz geringfügigen Trauma ein. Die absolute Schmerzlosigkeit lässt ohne Wissen des Kranken schwere destruktive Prozesse im Gelenk entstehen, durch die nach ganz geringfügigen Ursachen Luxationen oder Frakturen auftreten. Pathologisch-anatomisch überwiegen im Hüftgelenk diejenigen Fälle, in denen die zerstörenden „destruktiven" Prozesse stärker sind als die zu gleicher Zeit auftretenden Knochenwucherungen, „produktive Prozesse". Der destruktive Prozess beginnt mit Schwund des Knorpelüberzugs der Pfanne und des Gelenkkopfs an den Stellen, die am stärksten dem Druck ausgesetzt sind. Er greift dann auf den Knochen über, sodass allmählich Wanderpfannen entstehen und der Schenkelkopf zerstört wird. Kapsel und Bandapparat werden schwächer und dünner und lockern sich. Gelenkergüsse sind dabei häufig. Die produktiven Prozesse äussern sich in Verdickung der Trochanteren, Osteophytenbildung. Am Becken entstehen an den Stellen, die am meisten unter dem Druck der Körperlast zu leiden haben, grössere Wucherungen, besonders am oberen Pfannenrand. Häufig verknöchern Kapsel, Bindegewebe und Muskulatur. Bei auftretenden Frakturen frakturiert am häufigsten der Schenkelhals, seltener die Femurdiaphyse. Bei Luxationen ist infolge der häufigsten Zerstörung des hinteren oberen Pfannenrandes die Luxation nach hinten das typische. Im Gegensatz zur starren Fixation der traumatischen Luxation zeigt die vorliegende Luxationsform abnorme Beweglichkeit auf- und abwärts. In den deformierten Gelenken entsteht wieder eine neue Art von gelenkknorpelartigem Ueberzug der abgeschliffenen Gelenkenden und Auftreten von Gelenkschmiere, die unter Umständen so stark

Digitized by Google
Original from UNIVERSITY OF MICHIGAN
Generated on 2019-06-08 18:17 GMT / http://hdl.handle.net/2027/mdp.39015073447636
Public Domain in the United States, Google-digitized / http://www.hathitrust.org/access_use#pd-us-google

auftritt, dass sie die Kapsel sprengt und unter der Haut als fluktuierende Masse zu fühlen ist.

Differentialdiagnostisch kommt die Arthritis deformans in Betracht. Diese entwickelt sich jedoch allmählich und ist von Anfang an schmerzhaft. Es zeigt sich leicht eine gewisse Gesetzmässigkeit: Zerfall der peripheren Partien mit Wucherung der diesen benachbarten Teile wechselt ab. Die Arthropathie ist jedoch durch völlige Regellosigkeit ausgezeichnet. Das sicherste diagnostische Merkmal ist das Auftreten von Knochenwucherungen ausserhalb der Kapsel, insbesondere Muskelverknöcherungen bei der Arthropathie; die Arthritis deformans bleibt streng intrakapsulär.

Die neuropathische Erklärung der Arthropathie hat jetzt im Gegensatz zur mechanisch-traumatischen Theorie am meisten Anhänger.

Meyer-Heidelberg.

32) **Büdinger.** Über traumatische Knorpelrisse im Kniegelenk.

Deutsche Zeitschr. f. Chir. 92. Bd. 4.–6. H., p. 510.

Bei traumatischen Läsionen des Kniegelenks kommen häufig Risse und Zerklüftungen des Gelenkknorpels vor; ihre Häufigkeit und Bedeutung wird unterschätzt.

Am häufigsten kommen sie an der Patella vor, in zweiter Linie an den Femurkondylenkuppen.

Sie entstehen entweder durch Berstung (über subchondralen Hämatomen) oder durch seitliche Verschiebung des Knorpelüberzugs.

Die klinischen Symptome sind unklar. Auch das Radiogramm lässt bei der Diagnose im Stich.

Viele Knorpelrisse heilen funktionell aus. Eine operative Entfernung wird erst nötig, wenn Funktionsstörungen eintreten durch 1. Aufstellen von Knorpellappen; 2. Weiterreissen der Spalten; 3. Entstehen einer Chondritis; 4. Loslösung von Teilen des Gelenküberzugs.

Die Therapie muss eine abwartende sein, fürs erste Immobilisierung des Gelenks.

Bei operativem Vorgehen müssen alle erkrankten Knorpelpartien gründlich entfernt werden.

Der Schnitt muss eine gute Übersicht des ganzen Operationsfeldes geben.

Verf. empfiehlt einen von ihm gebrauchten Bogenschnitt mit Aufklappung der Patella.

Digitized by Google
Original from UNIVERSITY OF MICHIGAN
Generated on 2019-06-08 18:17 GMT / http://hdl.handle.net/2027/mdp.39015073447636
Public Domain in the United States, Google-digitized / http://www.hathitrust.org/access_use#pd-us-google

Als Ursache von entzündlicher Hypertrophie des subpatellaren Fettgewebes können Knorpelrisse gedeutet werden. Es kommen sogar als traumatische Veränderungen, wenn auch selten, subpatellare Lipome vor. **Manheld**-Heidelberg.

33) **Rammstedt.** Ueber Fettgewebs- und Zottenwucherungen im Kniegelenk.

Arch. für klinische. Chirurgie 89. Bd. 1. H.

Verf. fand als pathognostisches Zeichen bei diesem Leiden, dass, wenn man den Unterschenkel des liegenden Patienten bei gestrecktem Kniegelenk von der Unterlage aktiv hochheben lässt und ruckartig gegen den mit einer Hand fixierten Oberschenkel drückt, der Untersuchte unter deutlicher Schmerzäusserung zusammenzuckt, und der Untersucher hat dann das Gefühl eines federnden Widerstandes zwischen Tibia und Femurgelenkfläche. Ferner fand Verf. bei schwereren Fällen eine leichte, mitunter nicht in Zahlen ausdrückbare Beugekontraktur. Die Schmerzen verlegen die Kranken unter die Kniescheibe. Mitteilung von 10 Fällen aus der militärärztlichen Praxis, die z. T. vom Verf. mit gutem Erfolge operiert sind. Differentialdiagnostisch kommen Gelenkmaus, Lockerung der Bandscheiben und Abreissung der Kreuzbänder, sowie die seltenen solitären Lipome im Kniegelenk inbetracht. Die Behandlung ist, solange der Kranke nicht allzu sehr belästigt wird, konservativ: Massage, Heissluft — oder heisse Sandbäder, Kompressionsverbände, medico-mechanische Uebungen. Bei Behinderung der Streckfähigkeit, Fettgewebsverdickung und Zottenbildung sowie bei Einklemmungserscheinungen ist ein chirurgischer Eingriff indiziert. Nachbehandlung beginnt am 12. bis 14. Tage mit Massage, Bewegungsübungen, Heissluft und Kompressionsverbänden.

Meyer-Heidelberg.

34) **Kühme.** Ueber isolierte Frakturen des Fibulaschaftes.

Diss. Leipzig 1909.

An der Hand von 9 Fällen isolierter Fraktur des Fibulaschaftes bespricht K. die Ansichten der einzelnen Autoren, die auf diesem Gebiet gearbeitet haben, und kommt auf Grund seiner Beobachtungen und Studien zu der Ansicht, dass diese isolierten Wadenbeinbrüche nicht durch eine direkt einwirkende Gewalt hervorgerufen werden, sondern lediglich durch eine abnorm heftige Kontraktion gewisser Muskeln, in der Hauptsache wohl der Peronei. In allen seinen Fällen handelte es sich um Soldaten, die ihren

Digitized by Google
Original from UNIVERSITY OF MICHIGAN
Generated on 2019-06-08 18:17 GMT / http://hdl.handle.net/2027/mdp.39015073447636
Public Domain in the United States, Google-digitized / http://www.hathitrust.org/access_use#pd-us-google

Dienst noch nicht lange — 1—2 Monate — versahen, also um nicht genügend trainierte Leute, die leichter ermüdeten und auch bei der Kürze der Ausbildungszeit in dem Gebrauch ihrer Gliedmassen noch nicht die nötige Gewandtheit besassen.

Blencke-Magdeburg.

35) **Dreist.** Muskelzerrung oder Knochenbruch.

Deutsche militärärztliche Zeitschr. Heft 10, 09.

Mitteilung zweier Fälle von isolierter Fraktur der Fibula, die klinisch als Muskelzerrung imponierten, durch den Mechanismus der Verletzung und den lokalisierten Druckschmerz jedoch die Diagnose „Fraktur" nahelegten, die durch Röntgenbild bestätigt wurde. Fall 1 fühlte beim Kastenspringen, als er mit dem l. Fuss zuerst auf die Matte kam und sich dann plötzlich nach rechts drehte, einen stechenden Schmerz in der Wade. Äusserlich nichts nachweisbar, keine Krepitation, Diagnose: Torsionsbruch der Fibula. Fall 2 verspürte beim Anschlag im Knien ziehende, krampfartige Schmerzen im rechten Unterschenkel, die sich allmählich verstärkten, so dass Pat. nicht mehr knien konnte. Klinisch war geringe Schwellung an der Gegend der Druckschmerzhaftigkeit nachweisbar, Diagnose: Infraktion der Fibula. Die Pat. wurden wieder völlig dienstfähig nach Bettruhe, feuchten Umschlägen und Massage. Verf. meint, dass derartige Fälle im Revierdienst häufiger vorkommen, ohne dass sie richtig erkannt werden.

Meyer-Heidelberg.

36) **Meissner.** Beiträge zur Kenntnis der Malleolenfrakturen.

Beiträge zur klin. Chir. Bd. 62. H. 1.

Bericht über 151 frische und 60 alte Malleolenfrakturen, die an der Tübinger chirurgischen Klinik beobachtet wurden. Es waren davon Frakturen des Malleol. ext. = 51 (24,2%), des Malleol. int. = 7 (3,3%), beider Malleolen = 10 (47,4%), isolierte Frakturen der Tibiagelenkfläche = 3 (1,4%), supramalleoläre Frakturen = 39 (18,5%), Epiphysenlösungen = 11 (5,2%). Nach dem Mechanismus waren Abduktions- oder Pronationsfrakturen des Malleol. ext. = 41, des Malleol. int. = 1, beider Malleolen = 84; Adduktions- oder Supinationsfrakturen des Malleol. extern. = 7, Malleol. int. = 5, beider Malleolen = 13. Die Frakturen der Tibiagelenkfläche waren teils Absprengungsfrakturen, teils Abrissfrakturen. Die supramalleolären Frakturen waren in 21 Fällen Abduktions-, in 16 Adduktionsfrakturen. Die Epiphysenlösungen ent-

Digitized by Google
Original from UNIVERSITY OF MICHIGAN
Generated on 2019-06-08 18:17 GMT / http://hdl.handle.net/2027/mdp.39015073447636
Public Domain in the United States, Google-digitized / http://www.hathitrust.org/access_use#pd-us-google

standen teils durch forzierte Abduktion und Pronation (8 Fälle) teils durch Hyperplantarflexion mit Gewalteinwirkung in der Längsrichtung verbunden (3 Fälle). Als Nebenverletzung wurde 4 × bei doppelter Malleolenfraktur auch Talusfraktur und 1 × daneben noch Kalkaneusfraktur beobachtet (Zertrümmerungsbrüche). Als Folgezustände wurden Ankylose des Talokruralgelenks, Schlottergelenk im Talokruralgelenk und Arthritis deformans beobachtet. Die Diagnose wurde stets durch Röntgenaufnahme in 2 Richtungen gesichert. 4 × trat tödlicher Ausgang ein und zwar 2 × infolge Fettembolie und bei zwei komplizierten Fällen infolge Sepsis. Die Resultate der frischen subkutanen Frakturen waren günstig. Therapie bestand meist darin: Reposition evtl. in Narkose, Lagerung auf einer Volkmannschen Schiene bis zum Verschwinden der Schwellung, gepolsterter Gipsverband mit v. Brunsscher Gehschiene, in schweren Fällen Lagerung auf v. Brunsscher Lagerungsschiene, nur bei vereinzelten supramalleolären Fällen Gewichtsextension. Behandlungsdauer in der Klinik 14 Tage — 4 Wochen, hierauf ambulant. Die komplizierten Frakturen wurden nach den allgemein gültigen chirurgischen Regeln behandelt. Bei den schlecht geheilten Frakturen, die auswärts behandelt waren, wurde 12 × eine erneute Behandlung vorgenommen. Bei 5 Malleolenfrakturen (8 Wochen nach dem Unfall) wurde Refraktion und erneute Reposition gemacht, die 3 × gelang, 1 × wurde durch Massage Besserung erzielt und 1 × der Talus exstirpiert. In 4 Fällen von Abduktionsfrakturen wurde wegen starker Dislokation die supramalleoläre Osteotomie nach Trendelenburg ausgeführt, in 2 Fällen wegen Luxatio pedis eine Resektion des Talokruralgelenks und 1 × wegen Schlottergelenks die Resectio tibio-calcanea vorgenommen.

Meyer-Heidelberg.

37) **Marchetti** (Modena). Il processo Fiori per la asportazione sub-totale o totale del tarso.

Clinica chirurgica 1909, Nr. 4.

Verf. bringt einen Beitrag zur operativen Technik, die Fiori 1901 für die totale Exstirpation des Tarsus in Vorschlag brachte.

Der Hautschnitt wird so wie bei der Linsfranc'schen Exartikulation geführt, wird aber nach hinten oben bis an die Knöchel verlängert.

Nach Inzision der tarso-metatarsalen Ligamente werden die Metatarsalknochen nach unten luxiert; man geht dann mit dem Messer an der unteren Fläche des Tarsus entlang und exstirpiert

Digitized by Google
Original from UNIVERSITY OF MICHIGAN
Generated on 2019-06-08 18:17 GMT / http://hdl.handle.net/2027/mdp.39015073447636
Public Domain in the United States, Google-digitized / http://www.hathitrust.org/access_use#pd-us-google

die Fusswurzelknochen mit Ausnahme des hinteren Fortsatzes des Calcaneus.

Mit dem resecierten Calcaneus werden die Metatarsalknochen verbunden und es wird so ein vorzüglicher Stützpunkt erhalten.

In dem vom Verf. operierten Fall war der Erfolg ein höchst glücklicher und dauert (nach 18 Monaten) noch an.

Die Arbeit enthält die Abbildungen Fioris und eine Tafel über den neuen klinischen Fall.

In einem Anhang fügt Verf. einen neuen Fall hinzu, in dem eine auf sämtliche Knochen des Tarsus ausgebreitete Läsion bestand. Nichtsdestoweniger war es ein Leichtes, die totale Tarsektomie auszuführen und unter Verwertung nur eines ganz kleinen Teiles des Periosts des Calcaneus den Fuss nach den Vorschriften des Verfahrens zu rekonstruieren.

Der Erfolg war ebenfalls ein vorzüglicher, wie man aus der beigefügten Photographie und Radiographie ersehen kann, die zwei resp. drei Monate nach der operativen Behandlung aufgenommen wurden.

Buccheri-Palermo.

38) **A. Huber** (Budapest). Fall von Bursitis calcanea.

Orvosi Hetilap 1909. Nr. 5.

Bei einem 32jährigen Patienten erkrankte zuerst der rechte Ellenbogen, dann das linke Sprunggelenk und schliesslich die linke Schulter; die Gelenke schwollen an und wurden sehr schmerzhaft. Es bestand beiderseitiger Pes planus.

Das Röntgenogramm zeigte in seitlicher Aufnahme der Ferse eine ungefähr fingerdicke Verdichtung in der Gegend der Fascia plantaris. Der Unterschied war besonders beim Vergleiche mit dem Röntgenogramme des linken gesunden Fusses sehr auffallend. Den Befund deutete Huber als eine Bursitis calcanea. Schade, dass der Kranke sich zu keiner Operation entschloss.

E. Gergö-Budapest.

39) **Poncet** (Lyon). Calcanéotomie verticale postérieure.

(Gazette des hôpitaux. 1909. Nr. 62.)

P. hatte vor 19 Jahren bei einem Mann, dessen Achillessehne durchtrennt war und sich retrahiert hatte, die beiden Sehnenenden dadurch einander genähert, dass er den processus posterior calcanei vertikal durchsägte, nach oben verlagerte und dann mit einem Elfenbeinstift wieder an den Calcaneus fixierte. Nach einigen Wochen hatte der Fuss seine normale Funktion wieder und behielt

Digitized by Google
Original from UNIVERSITY OF MICHIGAN
Generated on 2019-06-08 18:17 GMT / http://hdl.handle.net/2027/mdp.39015073447636
Public Domain in the United States, Google-digitized / http://www.hathitrust.org/access_use#pd-us-google

sie. Das 19 Jahre später gemachte Röntgenbild zeigt den Calcaneus an seinen hinteren Partieen etwas deformiert und den Elfenbeinstift als etwas dichteren Schatten. P. macht auf die Wichtigkeit des in diesem Fall verfolgten Prinzips aufmerksam, durchtrennte Sehnenenden einander zu nähern. (Plastische Sehnenverlängerung und Einlagerung von Seidenfäden erfahren keine Berücksichtigung. Ref.)

Ewald - Hamburg.

40) **Iselin** (Basel). Die Wenzel-Grubersche fibulare Epiphyse der Tuberositas metatarsi quinti im Röntgenbild.

Deutsche Zeitsch. f. Chir. 92. Bd. 4.—6. H.

Verf. weist auf das konstante Auftreten der fibularen Epiphyse der Tuberositas metatarsi quinti im Alter von 13 bis 15 Jahren hin, das er an 58 Füssen durch Röntgenbilder bestätigen konnte.

Dieser Knochenkern wurde schon von vielen Autoren beschrieben. Einige deuteten ihn als Absprengungsfraktur — andere als Reste der verloren gegangenen Strahlen des Archipterygiums.

Die Zeit des Erscheinens und Bestehens dieses Knochenkerns ist noch nicht erforscht und seine ganze Entstehungsgeschichte bietet noch ein offenes Feld für wissenschaftliche Arbeiten.

Manheim - Heidelberg.

41) **Mendler** (Ulm). Die Behandlung des Klumpfusses.

Würtemb. Mediz.-Korrespondenzblatt 1909 Nr. 12

M. beginnt die Behandlung erst nach Ablauf des ersten Lebensjahres. Er macht ein sehr gründliches modellierendes Redressement und am Ende desselben die Achillotenotomie. Dann lässt er $^3/_4$ Jahre im Gipsverband umhergehen. Um das Resultat zu sichern, wird hinterher der halbe Tib. ant. auf das Metatarsale V überpflanzt. Beim total paralytischen Klumpfuss folgt auf das Redressement eine abgekürzte Verbandsperiode und dann Arthrodese nebst Tenodese. Letztere besteht in Durchflechtung des Extens. digit. vom Fussrücken an mit starkem Seidenfaden, der an die Tibiakante und Unterschenkelfascie festgenäht wird.

Vulpius - Heidelberg.

42) **A. Heimannsberg** (Duisburg). Zur unblutigen Behandlung des angeborenen Klumpfusses beim Kind und Erwachsenen.

Arch. f. Orth., Mechanoth. und Unfallchir. 1909, Bd. 7. H. 2 u. 3.

H. verurteilt mit Schultze (Duisburg) sämtliche blutigen Methoden der Klumpfussbehandlung: nur wenn alle Knochen er-

Digitized by Google
Original from UNIVERSITY OF MICHIGAN
Generated on 2019-06-08 18:18 GMT / http://hdl.handle.net/2027/mdp.39015073447636
Public Domain in the United States, Google-digitized / http://www.hathitrust.org/access_use#pd-us-google

halten sind, ist gegenseitige Beeinflussung, Druck und Gegendruck und daraus resultierende Modellierung der einzelnen Knochen möglich. Die Talusexstirpation begünstigt geradezu das Auftreten eines Rezidivs. Demnach ist das unblutige modellierende Redressement, sei es manuell oder mit Hilfe von Osteoklasten (Lorenz, Schultze), allein in der Lage, den Klumpfuss dauernd und in jedem Fall, beim Säugling, wie beim Erwachsenen zu beseitigen. Die Methode Schultzes wird genau beschrieben und die Wirksamkeit seiner beiden Osteoklasten gezeigt. (Beseitigung der Adduktion und des Spitzfusses. — Verbindung des manuellen Redressements mit der maschinellen Kraft.) So können auch die hartnäckigsten inveterierten Klumpfüsse redressiert werden, ohne dass ein blutiger Eingriff, abgesehen von der Achillotenotomie und der subkutanen Aponeurotomie, nötig wird. Die Ausführungen gipfeln in den Schlusssätzen: Nur gesunde kräftige Säuglinge sollen korrigiert werden. — Bei Säuglingen ist in gewissen Grenzen der Beginn der Behandlung für das Resultat gleichgültig; die Korrektur soll beendet sein, bevor das Kind anfängt zu gehen. Die Varusstellung der Zehen ist zu korrigieren, um jede Muskelgleichgewichtsstörung zu beseitigen; eben deshalb ist die Achillotenotomie unerlässlich. — Vollkorrektur ist erreicht, wenn aktive Abduktion und Pronation bei Dorsalflexion möglich ist. — Durch das mit dem Schultzeschen Osteoklasten ausgeübte Redressement sind die bisherigen Methoden überholt. — Die blutige Korrektur des Klumpfusses ist ein Kunstfehler. Krankengeschichten und Bilder vor und nach der Behandlung von 4—34 jährigen Patienten. Die Photographien zeigen sämtlich das vorzügliche Resultat der Behandlung. **Ewald-Hamburg.**

43) **K. Gaugele** (Zwickau i. S.). Ueber die Heilung der Fussschmerzen durch das Schuhwerk (insonderheit bei der abnormen Plantarflexion der Metatarsalknochen).

Arch. f. Orth., Mechanoth. und Unfallchir. 1909. Bd. 7. H. 2 u. 3.

Bei der Besprechung der Beschwerden und Symptome des Platt- und Knickfusses stellt sich G. in Gegensatz zu Hasebroek insofern, als er oft gerade beim beginnenden Plattfuss sehr starke Schmerzen konstatiert hat, während diese beim ausgebildeten Plattfuss vollkommen fehlen können. Als Ursache des Plattfusses hat er die von Hoffa beschuldigte Knochenschwäche nicht finden können (ausser bei rhachitischen und gelähmten Kindern), sondern glaubt, dass namentlich die Ueberlastung des Fusses und die dadurch bedingte Muskelschwäche zur Erklärung vollkommen ausreichen.

Digitized by Google
Original from UNIVERSITY OF MICHIGAN
Generated on 2019-06-08 18:18 GMT / http://hdl.handle.net/2027/mdp.39015073447636
Public Domain in the United States, Google-digitized / http://www.hathitrust.org/access_use#pd-us-google

Gerade bei Erwachsenen, um die es sich doch meistens handelt, kann man erkennen, dass mit erhöhtem Körpergewicht auch die Plattfussbeschwerden einsetzen. Begünstigend wirkt ungeeignetes Schuhwerk. Eine Erklärung der Plattfussschmerzen ist genau nicht zu geben, doch lassen sich alle Beschwerden auf Druck oder Zug zurückführen. Auf die entzündliche Schwellung der Gelenkkapsel unterhalb des äusseren Knöchels macht G. besonders aufmerksam: sie beruht auf einer Wucherung des Fettgewebes in der Kapsel, ähnlich wie es Hoffa vom Kniegelenk beschrieben hat. — Die Arthritis deformans, die so häufig und hochgradig bei alten Plattfüssen zu beobachten ist, hat ihre Ursache in dem dauernden Druck, bezw. der Reibung der Knochen des nicht redressierten Plattfusses aneinander. —

Dann beschreibt G. ein häufiges, bisher nicht genügend gewürdigtes Krankheitsbild: die Plantarflexion der Mittelfussknochen. Der getragene Stiefel schon zeigt Hochstehen der Fussspitze (Dorsalflexion der Grosszehe!) und besondere Vertiefungen der Brandsohle an der Stelle der Metatarsalköpfchen. Die Zehen zeigen Klauenstellung, es besteht ein leichter Hohlfuss, der aber bei Zehenstreckung ausgeglichen werden kann. Auffallend ist eine Schwielenbildung unter den Metatarsalköpfchen. Immer sind typische Schmerzen an der Ballengegend vorhanden. (Druck der Metatarsalknochen auf die Weichteile); ferner ist die Pro- und Supination des Vorderfusses schmerzhaft. Ursache dieser Stellungsanomalie ist zu kurzes, meist auch mittelspitzes Schuhwerk. — Der Anschauung von Seitz, dass die Schmerzhaftigkeit der Metatarsalköpfchen auf einer Osteoarthritis an den Mittelfussköpfchen beruhe, tritt G. entgegen, ebenso der Theorie Hasebroeks von der chronischen Arthritis oder Gicht im Lisfrancschen Gelenk. Dass es sich nicht um eine Arthritis handelt, beweist einmal der negative Befund am Röntgenbild, dann aber der prompte Erfolg der Therapie: durch Beseitigung der Plantarflexion mittels Einlage und orthopädisches Schuhwerk schwinden sofort die Beschwerden.

Es folgt eine kurze Abhandlung, wie normales Schuhwerk beschaffen sein muss. Zu fordern ist ein Schnürstiefel von genügender Breite mit gut ausgearbeitetem Gewölbe und breitem, mässig hohem Absatz. Macht sich durch irgend eine Ursache (mehrstündiges Stehen, erhöhtes Körpergewicht) eine Senkung des Fussgewölbes bemerkbar, so ist im Stiefel selbst ein Gewölbe einzuarbeiten oder eine Einlage zu geben, ev. schon prophylaktisch.

Digitized by Google
Original from UNIVERSITY OF MICHIGAN
Generated on 2019-06-08 18:18 GMT / http://hdl.handle.net/2027/mdp.39015073447636
Public Domain in the United States, Google-digitized / http://www.hathitrust.org/access_use#pd-us-google

Vom Plattfussstiefel verlangt G. vor allen Dingen eine Versteifung des Gewölbes; die Fersenkappe muss auf der Innenseite bis zum Grosszehenballen gehen, die Innenwand des Stiefels muss höher sein als die Aussenwand, der Absatz soll mit seinem Innenrand zungenförmig vorgehen. Die Stiefel sollen auf einem gewöhnlichen, aber für die besonderen Verhältnisse zurechtgestutzten (schiefen!) Leisten gearbeitet werden. In diesen Stiefel kommt die gehämmerte Stahl- — oder Duranaeinlage; die aber nicht in jeden fertig käuflichen Schuh passt, vor allem auf die Dauer in diesem nicht ihren Zweck erfüllen wird. Ganz dieselben Einlagen beseitigen auch die Beschwerden bei der abnormen Plantarflexion der Mittelfussknochen.

Ewald-Hamburg.

44) **Stephens** (Swansea). The causation of ingrowing toenail and the location of gout.

British medical Journal. 1909. Nr. 2507.

Nicht die schlechten und zu engen Schuhe sind nach Verf. Ansicht die Ursache der eingewachsenen Nägel, sondern die Lage der Füsse im Bett, meist war das Leiden links, leider wird nicht erwähnt, ob alle diese Patienten auf der rechten Seite schliefen, umgekehrt wird es erwähnt. Ein Schiffsoffizier mit doppelseitigen eingewachsenen Nägeln drückte seine Füsse an die Wand der Koje während des Schlafes. (Nach dieser Theorie müsste das Leiden doch wohl häufiger sein. Ref.) Er empfiehlt nachts Fusskappen bei Kindern, dem ihm auch anderweitig gegebenen Rat mit Schuhen zu Bett zu gehen, kann er sich doch nicht anschliessen.

Mosenthal-Berlin.

Kongressberichte, Vereinsnachrichten usw.

45) Vom internationalen medizin. Kongress in Budapest.

Sektion Orthopädie und Chirurgie.

Robert W. Lovett (Boston). Die Behandlung der paralytischen Deformitäten bei Kindern.

Lovett betont vor allem, dass die Sehnenüberpflanzung bei paralytischen Deformitäten gründlich genug besprochen wurde, eine weitere Diskussion dieser Frage ist nicht nötig.

Er bespricht hierauf die verschiedenen Arten der paralytischen Deformitäten und unterscheidet deren sieben: 1. die Deformität ist einfach durch die

Digitized by Google
Original from UNIVERSITY OF MICHIGAN
Generated on 2019-06-08 18:18 GMT / http://hdl.handle.net/2027/mdp.39015073447636
Public Domain in the United States, Google-digitized / http://www.hathitrust.org/access_use#pd-us-google

Schwere der gelähmten Gliedmasse bedingt; 2. die Deformität wird durch Verkürzung oder Verlängerung der Weichteile verursacht; 3. die Kontraktion des nicht paralytischen Gliedes bedingt die Deformität; 4. partiell gelähmte Gliedmassen verursachen eine Distorsion durch ihre Schwere; 5. Deformitäten der Wirbelsäule entstehen, um das Gleichgewicht zu erhalten; 6. Knochendeformitäten folgen einer ständigen schlechten Stellung; 7. Dislokationen.

Des weiteren betont Lovett die Notwendigkeit einer präventiven Behandlung der paralytischen Deformitäten und stützt diesen Standpunkt damit, dass in fast allen Fällen paralytischer Lähmungen durch entsprechende Apparate der Deformität vorzubeugen sei.

Die paralytische Lähmung selbst kann auf mechanischem Wege, auf operativem Wege und schliesslich durch gymnastische Uebungen, Massage und Elektrizität behandelt werden.

Unter den mechanischen Mitteln steht die Redression obenan; richtig passende Apparate besorgen das weitere. Von den operativen Verfahren ist die Sehnenüberpflanzung zu empfehlen; die Erhebungen der amerikanischen orthopädischen Gesellschaft führten zum Ergebnisse, dass eine periosteale Insertion zweckentsprechender ist als die Ueberpflanzung von Sehne auf Sehne. Die erwähnte mediko-mechanische Nachbehandlung ist ebenso wichtig als die operative Behandlung.

R. Jones (Liverpool). Ueber die Arthrodese.

Die Operation soll nach Jones bei Kindern unter 8 Jahren nie ausgeführt werden. Auch müssen früher noch alle Deformitäten durch Redression oder Tenotomie korrigiert werden.

Die Operation selbst muss ohne Verletzung der Epiphysenlinie ausgeführt werden; das Bein wird in die zweckentsprechende Lage gebracht und bis zur vollständigen Konsolidation geschient.

In der Diskussion erinnert Moncière (Rheims) an sein Verfahren der Pheno-Arthrodese, welches er dem französischen Kongresse für Chirurgie im Jahre 1903 unterbreitete. Die Gelenkenden werden mit reiner Karbolsäure leicht tuschiert und dann mit Alkohol abgewaschen. Es entsteht eine aseptische Irritation, welche zu adhaesiver Entzündung und schliesslich zu knöcherner Vereinigung führt. Die Arthrodese bewährt sich seiner Meinung nach nicht immer, die Pheno-Arthrodese stets.

Vulpius (Heidelberg). Ueber den Wert des orthopädischen portativen Apparates.

Der portative Apparat wird verwendet: Zur Fixation von Körperabschnitten, zur Entlastung von Knochen und Gelenken, zur Regulierung von Gelenkbewegungen (Scharniere, künstliche Muskeln), zum Redressement von Deformitäten. Können nun diese Aufgaben 1. nur durch Apparat oder 2. durch Apparat besser als durch Operation bezw. Verband oder 3. durch beide Mittel gleich gut oder endlich 4. durch chirurgisch-orthopädische Eingriffe besser gelöst werden? Ehe Verf. diese Fragen erörtert, bespricht er kurz die Vorteile und die Nachteile der Apparatbehandlung. Unter den Nachteilen erwähnt er: Technische Schwierigkeit der Herstellung, Kostspieligkeit, Belastung geschwächter Gliedmassen, Atrophie der Weichteile, speziell der Muskeln, aber auch der Knochen, mangelnde Kontrollmöglichkeit hinsichtlich regelmässigen Gebrauchs

Digitized by Google
Original from UNIVERSITY OF MICHIGAN
Generated on 2019-06-08 18:18 GMT / http://hdl.handle.net/2027/mdp.39015073447636
Public Domain in the United States, Google-digitized / http://www.hathitrust.org/access_use#pd-us-google

des abnehmbaren Apparates. Als Vorzüge werden betont: Gefahr- und Schmerzlosigkeit, Möglichkeit der Hautpflege, der Ueberwachung der Gelenkaffektionen. I. Fixationswirkung. Bei Knochenbrüchen ist mit wenigen Ausnahmen der feste Verband vorzuziehen, bei frischer Gelenkentzündung desgleichen. In der Nachbehandlungsperiode ist der Apparat zweckmässig. Bei unheilbarem Schlottergelenk ist die Arthrodese, zumal in der Praxis pauperum dem Apparat vorzuziehen. II. Entlastungswirkung. Das Für und Wider deckt sich zumeist mit dem unter I. Gesagten. III. Regulierung der Gelenkbewegung. Beim Schlottergelenk ist der Apparat sehr wirksam, neben ihm kommt aber die Arthrodese in Frage (vergl. I). Bei partiellen Lähmungen ist die Sehnenüberpflanzung dem Apparat weit überlegen. Auch der Nervenplastik winkt eine Zukunft. Behufs temporärer Gelenkfeststellung ist nur der Apparat brauchbar. IV. Korrektion von Deformitäten. Hier ist der Apparat fast völlig entbehrlich geworden und ersetzt durch chirurgische blutige und unblutige Eingriffe. Zusammenfassung: Der portative Apparat spielt heute und für alle Zeit wegen seiner fixierenden, entlastenden und bewegungsregulierenden Wirkungen eine wichtige Rolle in der orthopädischen Therapie. Dagegen ist seine Bedeutung als Redresseur fast absolut Null. Im Ganzen ist das erfreuliche und erfolgreiche Bestreben festzustellen, die Apparatwirkung auf das unumgänglich notwendige Mass einzuschränken. Unsere therapeutischen Erfolge ohne Apparate sind das beste Mittel, die unermüdliche Reklame kurpfuschender Bandagisten wirkungslos zu machen.

Froelich (Nancy). Beiträge zur Pathogenie der Knochenaffektionen des Wachstumes.

Froelich bespricht das Genu valgum der Jünglinge, die Tarsalgie, die Coxa vara und die Skoliose. Um diese Affektionen zu erklären, genügt nach Froelich die mechanische Theorie allein nicht; es ist auch notwendig, die Existenz einer Knochenläsion anzuerkennen, welche primär ist. Eine solche Knochenläsion suchten Mikulicz und Kirmisson in der Spätrachitis, Poncet in der fibrösen Form der Tuberkulose; Froelich wieder findet die Ursache in einer infektiösen Knochenentzündung, welche immer durch Staphylokokken verursacht wird. Ausgedehnte bakteriologische Untersuchungen, die er an exstirpierten Knochenstücken bei Operationen von Genu valgum, Tarsalgie, Coxa vara und Exostosen anstellte, belehrten ihn dessen.

Froelich resumiert dahin, dass bei den erwähnten Krankheiten der Wachstumsperiode ausser der Spätrachitis und der fibrösen Tuberkulose auch eine larvierte Osteomyelitis zur primären Erweichung der Knochen führen kann, auf deren Basis dann die mechanischen Momente einsetzen und zur Deformität führen.

Faure (Paris). Die Aetiologie und Behandlung der primären und sekundären Kontrakturen.

Die primären Kontrakturen werden gewöhnlich durch eine Läsion des zentralen Nervensystems verursacht. Passive methodische Bewegungen, Massage und Gymnastik können ihnen vorbeugen.

Die Aetiologie der sekundären Kontrakturen ist bedeutend komplizierter: sie können durch einen einfachen Schmerz-Reflex verursacht werden, im ermüdeten Muskel werden sie durch chemische Stoffwechselprodukte erzeugt; des

Digitized by Google
Original from UNIVERSITY OF MICHIGAN
Generated on 2019-06-08 18:18 GMT / http://hdl.handle.net/2027/mdp.39015073447636
Public Domain in the United States, Google-digitized / http://www.hathitrust.org/access_use#pd-us-google

weiteren resultieren sie aus einer längeren Immobilisation, Folgen der schlaffen Lähmung, Arthritiden und Schmerzempfindungen.

Die Behandlung dieser sekundären Kontrakturen ist ebenso kompliziert wie ihre Aetiologie. Die kontrahierten Muskeln sind oft sehr schmerzhaft, manchmal retrahiert.

Bäderbehandlungen, passive Bewegungen müssen oft lange fortgesetzt werden; wird die Retraktion dadurch nicht behoben, so ist man zur Tenotomie oder Tendoplastik genötigt. Massage und lange Zeit hindurch fortgesetzte mechanische Behandlung führen oft bei scheinbar ungünstigen Fällen zum Ziele. Unter den sekundären Kontrakturen liefern die hemiplegischen die schlechteste Prognose. Dieselben sind ausnahmsweise lange zu behandeln und schwer zu bessern.

Muskat (Berlin). Orthopädie und Schule.

Die Schule ist nicht nur berufen, Wissen und Bildung zu verbreiten, sondern auch die Sorge für die körperliche Entwickelung der Schuljugend zu übernehmen. Seit Anstellung der Schulärzte ist auf diesem Gebiete ein grosser Fortschritt zu verzeichnen, aber dies allein genügt nicht, denn ebenso wie die kurzsichtigen, schwerhörigen, tuberkulösen Kinder bedürfen diejenigen mit Rückgratsverkrümmungen besonderer Pflege und Behandlung, da hierdurch auch das Entstehen der Tuberkulose bekämpft wird.

Nach den Beobachtungen von Schmidt und Bonn haben 52 Prozent aller Knaben und 59 Prozent aller Mädchen Skoliosen. Eine Zahl, die im Vergleich mit anderen Autoren wohl kaum zu hoch sein dürfte. Die Schule begünstigt entschieden die Rückgratverkrümmung, wenn letztere auch nicht direkt als Schulkrankheit bezeichnet werden kann, denn viele rhachitisch veranlagte Kinder haben bereits eine Skoliose vor Eintritt in die Schule. Man hat natürlich nachgeforscht, ob die Schule als Entstehungsort für die Rückgratverkrümmung zu bezeichnen ist, und hat deshalb der Körperhaltung und der Sitzbank in ihren verschiedenen Formen grosses Interesse entgegengebracht. Der Einfluss der Schule liegt im Anschwellen der Skoliosenzahl von ca. 20 Prozent auf 30 Prozent, und zwar sind die Mädchen erheblich stärker daran beteiligt als die Knaben. In dem Bericht über die Tätigkeit der Berliner Schulärzte im Jahre 1906/07 waren unter 35481 Schulanfängern 833 Fälle mit Rückgratverkrümmungen, das ist zwei Prozent. Aus den Beobachtungen, die über den Kräftezustand angestellt worden sind, geht hervor, dass die schwächlichen Kinder eher zu Wirbelsäulenerkrankungen neigen als die starken und gut entwickelten, und dass die Verkrümmungen sich während der Schulzeit entschieden verschlimmern. Von grosser einschneidender Bedeutung ist die Verhütung der Entstehung der Verkrümmung, sowohl vor wie während der Schulzeit; durch allgemeine Massnahmen, ausreichende Ernährung, Körperpflege, Bäder, Spiel und Sport, Unterweisung der Eltern wird sich viel bessern lassen.

Was soll nun mit den Schulkindern, die Skoliosen aufweisen, geschehen? Vor allen Dingen muss die Feststelluug der Verkrümmung bei entblösstem Körper geschehen, wo dann eine genaue Messung notwendig ist, um ein Uebersehen der Verkrümmung zu vermeiden. Zweifellos besteht eine Notwendigkeit, allen den Kindern, welche nicht durch private Hilfe von den Erscheinungen und Folgen einer Rückgrat-

Digitized by Google
Original from UNIVERSITY OF MICHIGAN
Generated on 2019-06-08 18:18 GMT / http://hdl.handle.net/2027/mdp.39015073447636
Public Domain in the United States, Google-digitized / http://www.hathitrust.org/access_use#pd-us-google

verkrümmung befreit werden können, von der Schule aus Behandlung zu gewähren.

Da ferner in der Schulzeit eine Neigung zu derartigen Erkrankungen besteht, dürfte die Verpflichtung der Schule zu solcher Hilfe nicht bestritten werden.

Dass die Möglichkeit einer orthopädischen Behandlung in der Schule gegeben ist, beweist ein Bericht der Stadt Düsseldorf, wonach an vier Nachmittagen je 1½ Stunden orthopädisch ausgebildete Turnlehrerinnen orthopädischen Turnunterricht erteilten. Der Erfolg blieb auch nicht aus, denn es konnten nach jedem Kursus weit über die Hälfte der Kinder teils geheilt, teils doch als wesentlich gebessert bezeichnet werden.

Auch in Berlin sind Massnahmen getroffen, um den Erscheinungen siegreich entgegentreten zu können. Es wurde von den Schulärzten eine Einigung darüber erzielt, dass in den leichteren Fällen, wo Teilnahme an orthopädischen Kursen in ärztlich geleiteten Anstalten nicht zu ermöglichen ist, für die Kinder bestimmte Uebungen zur Verringerung des Leidens eingerichtet werden müssen. Zum Teil sind es dieselben Uebungen, welche zur Bekämpfung der Tuberkulose als Atmungsgymnastik vorgeschlagen werden müssen. Der Bericht der Berliner Schulärzte 1906/07 spricht davon, wie betrübend es ist, dass die Rückgratverkrümmungen unter den Augen des Schularztes sich verschlimmern, ohne dass bisher hier Abhilfe geschafft werden konnte. Es wird folgende Behandlung vorgeschlagen: Zuerst seien alle skoliotischen Kinder auszusondern und mit entsprechenden Weisungen versehen der orthopädischen Sonderturnstunde zu überweisen. Diese hat etwa drei bis viermal wöchentlich anderthalb Stunden zu währen. Die Turnlehrerinnen sind orthopädisch spezialistisch auszubilden und für ihre Tätigkeit extra zu entschädigen.

Bei vorbeugender Sorgfalt vor der Schulzeit, in- und ausserhalb der Schule und durch die Bekämpfung der Verkrümmung durch die vorgeschlagenen orthopädischen Schulturnkurse dürften sich mit Leichtigkeit die enorm hohen Erkrankungszahlen herabsetzen lassen.

Es wird die Forderung aufgestellt, dass ein Teil der Schulpausen zu gymnastischen Streckübungen verwendet werden soll.

Zum Schluss wird noch ein anderes Gebiet der Orthopädie erwähnt, nämlich die Verhütung des Plattfusses.

Die Merkblätter, die im Auftrage der deutschen Gesellschaft für öffentliche Gesundheitspflege veröffentlicht sind, erscheinen geeignet, dem Uebel wirksam entgegenarbeiten zu können.

P. Redard (Paris). Die derzeitige Behandlung der Skoliose.

Redard würdigt die verschiedenen Methoden der Skoliosenbehandlung und unterzieht die Resultate einer eingehenden Kritik; den wirklichen Fortschritt ergründet er nach eigenen Erfahrungen.

Er hebt besonders den Wert und die Indikationen der gymnastischen Behandlung hervor, welche — seiner Ansicht nach — hauptsächlich auf die Muskulatur einwirkt, auf die Deformität selbst jedoch wenig Einfluss hat.

Die Indikationen für die Kriechmethode nach Klapp müssen sehr eng gefasst werden; diese Methode wirkt nach Redard nur bei leichteren Skoliosen ersten und zweiten Grades.

Digitized by Google
Original from UNIVERSITY OF MICHIGAN
Generated on 2019-06-08 18:18 GMT / http://hdl.handle.net/2027/mdp.39015073447636
Public Domain in the United States, Google-digitized / http://www.hathitrust.org/access_use#pd-us-google

Auch die mechanische Behandlung bezweckt bloss die Mobilisation, die schlechte Haltung wird nur zeitweilig korrigiert.

Die Indikation der Korsette ist ebenfalls eine beschränkte; dieselben sind nur in der Kombination mit anderen Methoden, hauptsächlich mit der Gymnastik, nützlich.

Bei schweren veralteten Skoliosen vollführt Redard ein progressives Redressement mit Hilfe von Gipskorsetts, seine eigene Methode, das Redressement forcé, beschreibt er eingehend.

Die erlangte Korrektion ist bei sorgfältiger Nachbehandlung ständig; dieselbe besteht hauptsächlich in Gymnastik und im Tragen von ablegbaren Korsetten.

Mencière (Rheims) beschreibt die Technik seiner Skoliosenbehandlung mit Hilfe seines „Auto-Modelleur". Das Wesen des Verfahrens ist eine Atemgymnastik, während der Thorax des Kranken unter pneumatischem Drucke steht; der Thorax ist dann gezwungen, sich der Form des Auto-Modelleurs anzupassen.

Nach Mencière empfiehlt sich das Verfahren hauptsächlich zur Detorsion der Wirbelsäule.

Widder (Budapest). Photographische Abbildungen der leicht ausführbaren Uebungen bei der alltäglichen Skoliosenbehandlung

Vortragender stellt photographische Abbildungen der durch ihn im Anfangsstadium der Skoliose seit Jahren angewendeten Uebungen vor, die vermöge ihrer Einfachheit nicht nur in orthopädischen Instituten, sondern auch im Rahmen der usuellen Turnübungen der Mädchenschulen leicht ausgeführt werden können. Die Uebungen bezwecken durch ihre systematische Anwendung die Redressierung der rechts- und linksseitigen Dorsalskoliosen, Rückenkrümmungen und die richtige Entwickelung der schwachen Muskulatur.

E. Kopits (Budapest). Demonstration eines neuen Stützkorsetts für Spondylitiskranke.

Das demonstrierte Korsett ist nach den Prinzipien Dollingers angefertigt; nur in der Ausführung des vorderen Teiles, sowie in der Verbindung des vorderen Teiles mit dem rückwärtigen weicht es davon ab.

Das Mieder ist so konstruiert, dass das Abdomen vollkommen frei bleibt; die Verbindung der beiden Teile ist auch ohne Zusammenschnürung eine solide. (Vgl. die Originalarbeit in diesem Heft.)

Fred H. Albee (New-York). Eine neue operative Behandlung der Arthritis deformans und gewisser anderer Affektionen des Hüftgelenkes.

Bei vorgeschrittener Arthritis deformans des Hüftgelenkes, Schlottergelenk der Hüfte und Hüftgelenkstuberkulose Erwachsener erreichte Albee eine feste Ankylose nach Resektion der oberen Hemisphäre des Schenkelkopfes, vollkommener Abflachung des Acetabulums und genauer Apposition der frischen Schnittflächen.

Verfasser bespricht eingehend das Resultat von 28 Fällen, welche nach seiner Methode operiert wurden; trotz der Steifheit der Hüfte waren alle seine Patienten mit dem Ergebnisse der Operation sehr zufrieden.

Digitized by Google
Original from UNIVERSITY OF MICHIGAN
Generated on 2019-06-08 18:18 GMT / http://hdl.handle.net/2027/mdp.39015073447636
Public Domain in the United States, Google-digitized / http://www.hathitrust.org/access_use#pd-us-google

R. Klapp (Berlin). Die konservative Behandlung der chirurgischen Tuberkulose.

In erster Linie ist daran festzuhalten, dass die chirurgische Tuberkulose nicht ausschliesslich als lokales Leiden aufgefasst und nur als solches behandelt werden darf. Zweckmässige Allgemeinbehandlung (Aufenthalt an der See, im Hochgebirge, gute Ernährung, hygienische Lebensbedingungen u. a.) unterstützt die lokale Behandlung wesentlich.

Die in der Berliner Klinik geübten konservativen Verfahren sind:

1. Entlastung und Fixation, die kombiniert ganz streng nur bei der Coxitis tuberculosa angewandt werden und hier unter ambulanter Behandlung sehr gute Resultate, ja in einzelnen Fällen volle Funktionsfähigkeit ergeben. Extensionsbehandlung wird kaum mehr geübt, da sie nicht genügend fixiert und zum Bettliegen zwingt.

2. Jodoformanwendung 10%.

3. Stauungsbehandlung nach Bier, die Vorschriften dafür sind bekannt.

Neuerdings sind dazu Alkoholinjektionen und Trypsinbehandlung gekommen. Diese Mittel werden meist kombiniert angewandt (Jodoformanwendung ausgenommen).

Zur richtigen konservativen Behandlung ist strenge Indikationsstellung nötig. Die konservative Therapie der chirurgischen Tuberkulose gibt in jenen Fällen die besten Resultate, wenn günstige allgemeine Bedingungen (Jugend, gute Ernährungsverhältnisse und Ernährungsmöglichkeit, gute hygienische Bedingungen) sich vereinigen mit günstigen lokalen Verhältnissen (Befallensein von Gelenken, die gewöhnlich günstig verlaufen, also in erster Linie Hand-, dann Ellbogen- und Fussgelenk).

Lange (München). Die orthopädische Behandlung der Knochen- und Gelenktuberkulose bei Kindern.

Ref. betont die Wichtigkeit der Allgemeinbehandlung, vor allem durch Freiluftbehandlung, dann auch durch genügende Ernährung (etwas Fleisch, reichlich Gemüse, Salat und Obst) und durch Bäder (Sole) und Seifeneinreibungen. Neben der Allgemeinbehandlung muss die Behandlung des entzündeten Gelenkes einhergehen, die in Fixierung und Entlastung besteht Um die Indikation zur Anwendung bezw. Weglassung der Entlastung richtig zu stellen, dient das Röntgenbild, das uns über den Kalksalzgehalt des Knochens den einzig sicheren Aufschluss gibt. Wie das Prinzip der Fixierung und Entlastung im Einzelnen durchgeführt wird, zeigt der Vortragende an der Hand von Verbänden und Apparaten für die verschiedenen Gelenke und Knochen. Die orthopädische Behandlung bringt in der Regel die Entzündung zur Ausheilung. Nur in 5% der Fälle versagte die orthopädische Behandlung gegenüber den Schmerzen und Fisteln und machte die Resektion oder Amputation notwendig. Von der Beseitigung der Kontrakturen durch redressierende Apparate sieht der Vortragende im Allgemeinen ab. Besteht die Kontraktur noch nicht lange und ist sie nicht hochgradig, so übt er das intraartikuläre modellierende Redressement aus. Bei älteren Kontrakturen, die grosse Widerstände setzen, empfiehlt er die extraartikuläre Osteotomie (an der Hüfte die subtrochantere Osteotomie, am Knie die suprakondyläre Osteotomie). Um eine dauernd gute Stellung zu erhalten, muss aber sowohl nach dem Redressement wie nach der Osteotomie noch ca. 1—2—3 Jahre eine sorgfältige Nachbehandlung

Digitized by Google
Original from UNIVERSITY OF MICHIGAN
Generated on 2019-06-08 18:18 GMT / http://hdl.handle.net/2027/mdp.39015073447636
Public Domain in the United States, Google-digitized / http://www.hathitrust.org/access_use#pd-us-google

mit Bandagen durchgeführt werden. Die Resektion erfordert eine wesentlich längere Nachbehandlung, deshalb sieht der Vortragende, wenn es sich nur um die Beseitigung der Kontrakturen handelt, in der Regel davon ab. Eine Ausnahme macht nur das Ellbogengelenk, bei dem schon heute durch die Resektion eine annähernd normale Beweglichkeit erzielt werden kann und bei dem deshalb zur Beseitigung der Kontrakturen die Resektion empfohlen wird.

Ludloff (Breslau). Die operative Behandlung der Knochen- und Gelenktuberkulose.

Ludloff versucht in seinem Referate die Frage zu beantworten, wann und unter welchen Bedingungen die operative und wann die konservative Behandlung Platz zu greifen habe. Auf Grund der Ergebnisse der Literatur und nach Beobachtungen an den Kliniken von Eiselsberg, Garrè, v. Mikulicz und Küttner kommt Ludloff zum Resultate Kochers auf dem Kongresse zu Brüssel: „Indikation und Technik sind nach Gelenk und Herd verschieden". Nach Ludloff haben „eine Fülle von Erfahrungen und vertiefte Indikationsstellung diese abgeklärte Ansicht Kochers gezeitigt."

Die Angaben der Statistik, sowie Ludloffs eigene Erfahrungen zwingen ihn zu derselben speziellen Indikationsstellung, die Garrè am selben Kongresse. gab, indem er empfahl, Hüftgelenk und Handgelenk konservativ, Kniegelenk und Fussgelenk operativ zu behandeln.

Nach Ludloff scheint Jodoforminjektion und Stauung nur an den Gelenken der oberen Extremität zweckmässig zu sein; an den Gelenken der unteren Extremitäten versagen diese konservativen Methoden auffallend häufig.

E. Gergö-Budapest.

46) **Brückner.** Gesellsch. für Natur- und Heilkunde zu Dresden. 6. III. 09. Münch. med. Woch. 1909. Nr. 25.

Zur Klinik der Rachitis.

Häufigkeit in den Grossstädten (Proletariat!) 80—90%. Bei besseren Ständen auch häufig, aber nicht so schwer. Erblichkeit insofern, als nicht die Krankheit, sondern die körperliche Minderwertigkeit übertragen wird. Beginn der Erkrankung meist im 6.—24. Monat. Rachitis ist keine angeborene Erkrankung. Verwechselung kann vorkommen mit Myxoedem, Osteogenesis imperfecta, Chondrodystrophie, Morbus Barlow, Lues und Mongolismus. Gelegentlich kann die Röntgenuntersuchung wichtig sein. Behandlung: Gute Luft am wichtigsten (Waldheime!). Sonst Ernährung wie gesunde Kinder. Die günstige Wirkung des Phosphorlebertrans auf den Allgemeinzustand ist nicht zu bestreiten (Phosphornährpräparate sind abzulehnen). Kalksalz- und Organpräparate haben sich als unwirksam erwiesen. Die Wirkung von Salzbädern erscheint nicht sicher. **Ewald**-Hamburg.

47) **Rietschel.** Gesellsch. für Natur- und Heilkunde zu Dresden. 6. III. 09. Münch. med. Woch. 1909. Nr. 25.

Ueber den Stoffwechsel bei Rachitis.

Der primäre Mangel an Kalk führt nie zum Bilde der Rachitis, sondern der Osteoporosis. Bei der Rachitis hat der normal wachsende Knochen die Fähigkeit verloren, das osteogene Gewebe zu verkalken, weil die Zellen in ihrem biologischen Grundcharakter so verändert sind, dass sie zur Aufnahme und Assimilation des Kalkes unfähig werden. Stoffwechselversuche sind ausser-

Digitized by Google
Original from UNIVERSITY OF MICHIGAN
Generated on 2019-06-08 18:18 GMT / http://hdl.handle.net/2027/mdp.39015073447636
Public Domain in the United States, Google-digitized / http://www.hathitrust.org/access_use#pd-us-google

ordentlich schwierig, weil die floriden Stadien klinisch im Beginn nicht erkannt werden und später, wenn schon Heilungstendenzen auftreten, nicht mehr einwandfrei sind. Vorläufig wissen wir vom Stoffwechsel der Rachitis noch gar nichts. **Ewald** - Hamburg.

48) **Schmorl**. Gesellschaft für Natur- und Heilkunde zu Dresden. 27. II. 09. Münch. med. Woch. 1909. Nr. 24, p. 1256.

Die pathologische Anatomie der Rachitis.

Die Rachitis ist eine den gesamten Organismus betreffende Erkrankung, die am Knochensystem nachweisbare Veränderungen hervorruft: das während des Bestehens der Erkrankung gebildete, unter normalen Verhältnissen der Verkalkung anheimfallende Knochen- und Knorpelgewebe bleibt kalklos. Das kalklose Knochengewebe findet sich in stark vermehrter Dicken- und Flächenausdehnung in allen Skelettteilen. Der alte kalkhaltige Knochen schwindet während der Erkrankung und an seine Stelle tritt durch Massenproduktion minderwertiges kalkloses Gewebe (daher die Weichheit der rachitischen Knochen!). Der Knochenschwund erfolgt nicht durch Halisterese, sondern wie im normalen Gewebe durch Osteoklasten und perforierende Kanäle. Eine abnorme starke Knorpelwucherung findet nicht statt, nur bleibt der Knorpel erhalten und wird nicht, wie in der Norm, eingeschmolzen und in lamellären Knochen überführt. Wichtig ist die Persistenz der Knorpelkanäle, die bei der normalen Ossifikation im Mark aufgehen. Dadurch wird bewiesen, dass die Knorpeleinschmelzung aufgehoben ist oder wenigstens nicht regelmässig von statten geht, und dass die Ablagerung der Kalksalze gehindert ist. — Angeboren hat S. die Rachitis nie beobachtet, beginnende Erkrankung im 2. Monat, nach dem 4. Lebensjahre nur ausnahmsweise. (Material von 386 Fällen im Alter von 1 Monat bis 4 Jahren.) Die Rachitis tarda unterscheidet sich in nichts von der infantilen Rachitis, zwischen ihr und der Osteomalacie bestehen unmerkliche Uebergänge. Die Aetiologie ist noch dunkel; bei kalkloser Nahrung hat man nur eine Osteoporose erzeugen können. Infektion ist nicht ganz auszuschliessen (Morpurgos Rattenversuche!). Die Tier-Rachitis scheint mit der menschlichen identisch zu sein. **Ewald** - Hamburg.

49) **Schanz**. Gesellsch. für Natur- und Heilkunde zu Dresden. 6. III. 09. Münch. med. Woch. 1909. Nr. 25.

Ueber rachitische Deformitäten.

Die meisten rachitischen Verkrümmungen sind statische Belastungsdeformitäten. Da die Körperlast auf eine Tragsäule (Wirbelsäule und Beine) wirkt, die mit ihren Endquerschnitten an Horizontalebenen gebunden ist (Fussbodenebene und Blickebene), so verbiegt sich die Tragsäule unter Bildung einer Haupt- und zwei Gegenkrümmungen an den Enden. Ihr Aequivalent finden letztere in differenten Gelenkstellungen. Neben der Belastung spielt der Muskelzug eine Rolle. Zufällige Einflüsse sind Druck der Kleider, der Bettdecke, der Kinderwärterin. — Setzt sich die Deformität auf das physiologische O-bein des Kindes im 1. Lebensjahre, so kommt es zum rachitischen O-bein. Umgekehrt ist es im 2. Lebensjahre, wo ein X-bein physiologisch ist. — Die Prognose ist günstig, immerhin verdanken 10% aller Krüppelkinder der Rachitis ihr Leiden. Deswegen soll rechtzeitig eine Allgemein- und Lokalbehandlung einsetzen. Als Ernährung empfiehlt S. abwechselnd vegetabilische Kost ohne Lebertran und Milch (doch soll in den

Digitized by Google
Original from UNIVERSITY OF MICHIGAN
Generated on 2019-06-08 18:18 GMT / http://hdl.handle.net/2027/mdp.39015073447636
Public Domain in the United States, Google-digitized / http://www.hathitrust.org/access_use#pd-us-google

Frühstadien der Rachitis die Ernährung eine andere sein). Die Deformitätenbehandlung ist die übliche. — Ungelöste Fragen sind die Verschiedenheit der Prognose, die Spontanheilung, die Art, wie die physikalischen Eigenschaften der Knochen von der Rachitis verändert werden. **Ewald** - Hamburg.

50) **Wirth.** Aerztlicher Verein in Hamburg. 29. VI. 09.
Hamb. Aerzte-Korrespondenz. 1909. Nr. 27.

W. führt zahlreiche Röntgenbilder vor, die von frischen Fällen frakturierter und disloziert geheilter Röhrenknochen im Kindesalter aufgenommen worden waren. Fast durchweg ergab die Nachuntersuchung nach Jahren ein gutes funktionelles Resultat. **Ewald** - Hamburg.

51) **Tillmann.** Allgemeiner ärztlicher Verein zu Köln. 15. III. 09.
Münch. med. Woch. 1909. Nr. 26.

Ueber Myositis ossificans nach Luxationen.

In den den Gelenken benachbarten Muskeln zeigen sich 1—3 Wochen nach der Verletzung Knochenneubildungen, so bei Schulterverrenkung im M. coracobrachialis, bei Ellenbogenluxationen im brachialis internus, bei Hüftverrenkungen in den Muskeln an der Hinterfläche des Hüftgelenks. Die Beweglichkeit dieser Gelenke nimmt langsam ab, die Muskeln zeigen eine derbe Infiltration, die von Tag zu Tag härter wird. Der Schatten im Röntgenbild wird nach und nach deutlicher. Bei der Operation findet man Knochenmassen im Muskel eingebettet. (Röntgenbilderdemonstration.) Erfolg der Operation ist am Ellenbogen gut, an Schulter und Hüfte mässig. Ohne Operation schwinden die Knochenneubildungen nicht. Bemerkt man nach Luxation also ein Nachlassen der Beweglichkeit, so soll man mit mediko-mechanischen Massnahmen aufhören und Röntgenaufnahmen machen. — Ursache der Myositis ist die Abreissung von kleinsten Periostteilchen, die bei der Verletzung oder Einrenkung sich loslösen, vielleicht wirkt auch die versprengte Gelenkflüssigkeit mit. **Ewald** - Hamburg.

52) **Plate.** Aerztlicher Verein in Hamburg. 29. VI. 09.
Hamb. Aerzte-Korrespondenz. 1909. Nr. 27.

Vorstellung eines 29jähr. Feuerwehrmannes, der vor 1 Jahr ein Trauma der Wirbelsäule erlitten hat, Klagen über Schmerzen bei Belastung der Wirbelsäule (Gehen, Sitzen u. s. w.). Im Röntgenbild Zeichen der Spondylitis deformans der Lendenwirbelsäule (Spangenbildung). Pat. trägt ein Korsett, wurde mit elektrischem Glühlicht bestrahlt und mit dem von P. angegebenen Grandiscutor (Reizung der Haut dadurch, dass Samenkörner durch Druckluft gegen die Haut geschleudert werden) behandelt. Jetzt ist die Wirbelsäule völlig schmerzfrei geworden. **Ewald** - Hamburg.

53) **Doevenspeck.** Aerztlicher Verein zu Essen-Ruhr. 23. III. 09.
Berl. klin. Woch. 1909. Nr. 23.

Ein 20jähriges Mädchen hatte eine Lähmung des Plexus brachialis nach Verletzung des rechten Handrückens davongetragen. Völlige motorische und sensible Lähmung sämtlicher Armnerven. D. nahm Quetschung des Plexus zwischen Klavikula und I. Rippe oder Zerrung während des Unfalls an. 14 Wochen nach dem Unfall wurde von Bardenheuer (Köln) der Plexus freigelegt; man fand die Subcutis und die Scaleni in Narbengewebe verwandelt, den Plexus mit einer mehrere Zentimenter breiten Schnürfurche. Bardenheuer

Digitized by Google
Original from UNIVERSITY OF MICHIGAN
Generated on 2019-06-08 18:18 GMT / http://hdl.handle.net/2027/mdp.39015073447636
Public Domain in the United States, Google-digitized / http://www.hathitrust.org/access_use#pd-us-google

legte die Stränge völlig frei, verkürzte auch den Deltoideus und Beugesehnen an mehreren Stellen des Ober- und Unterarms. Bisher ist der Erfolg gleich 0, doch gibt D. die Hoffnung auf Besserung noch nicht auf.

Mendel hält die sofortige Operation nicht für gerechtfertigt und will zunächst versuchsweise Fibrolysin angewandt wissen. **Ewald**-Hamburg.

54) **Hemptenmacher**. Wissenschaftl. Verein der Aerzte in Stettin. 2. III. 09. Berl. klin. Woch. 1909. Nr. 22.

Ein Pat. litt infolge eines Unfalls an Sensibilitätsstörungen im Ulnarisgebiet. Das Röntgenbild ergab eine Absprengung des Epicondylus int. humeri. Bei der Operation erwies sich die Dicke des Nerven an der Stelle der Verletzung auf die Hälfte reduziert (Ueberdehnung des Nervus ulnaris). Der Nerv wurde isoliert und in einer neu eingemeisselten Knochenrinne fixiert. Schon nach 17 Tagen war die Sensibilität völlig normal. **Ewald**-Hamburg.

55) **Drehmann**. Breslauer chirurgische Gesellschaft. 10. V. 09. Berl. klin. Woch. 1909. Nr. 23.

Prothesen zum Ersatz beider Hände.

Ein 16jähriger Lehrling erhielt die von Höftmann angegebenen einfachen Handprothesen mit auswechselbaren Ansätzen, womit er die verschiedensten Vorrichtungen vornehmen kann. **Ewald**-Hamburg.

56) **K. Noesske**. Gesellschaft für Natur- und Heilkunde zu Dresden. 13. III. 09. Münch. med. Woch. 1909. Nr. 27.

Ueber den plastischen Ersatz von ganz oder teilweise verlorenen Fingern, insbesondere des Daumens und über Handtellerplastik.

Bei erhaltenen Sehnen und Gelenken sollen Finger, wenn irgend möglich, nicht amputiert werden. Demonstration eines 43jähr. Steinbrucharbeiters, dem die volaren Weichteile des rechten Daumens mittels der zweizeitigen Plastik aus der Brusthaut ersetzt wurden, so dass er denselben trotz mangelnder Beugesehne und trotz kallöser Ankylose des Zwischengelenks wieder gebrauchen konnte. — Bei einem 13jähr. Knaben ersetzte N. den verloren gegangenen Daumen durch ein in das Köpfchen des Metakarpale I eingerammtes Tibiastück (Periost-Knochen) und aus der Haut der Brust, die als Weichteilhülle des Daumens zuerst gebildet wurde und erst völlig als schlauchförmige Hülle vernarbt war. Die Konsolidation des Tibiastücks mit dem Metakarpale war nach 3—4 Wochen schon ziemlich fest. Keine Knochenresorption (Röntgenbild), gute Gebrauchsfähigkeit, Opposition, auch für feinere Verrichtungen.

Skizzierung der Methoden. Ersatz von Fingern durch Zehen hält N. nicht für zweckmässig.

Weiter hat N. bei einem jetzt 13jähr. Knaben vor 4½ Jahren die Haut fast des ganzen Handtellers aus der Haut der Brust ersetzt. Die Hand und Finger sind völlig beweglich und funktionstüchtig, der überpflanzte Lappen ist mitgewachsen, so dass nirgends Kontrakturen sichtbar sind. Demonstration von mikroskopischen Präparaten überpflanzter Hautstücke. **Ewald**-Hamburg.

57) **Sackur**. Breslauer chirurgische Gesellschaft. 10. V. 09. Berl. klin. Woch. 1909. Nr. 23.

Eine Kahnbeinfraktur der rechten Hand wurde konservativ behandelt und hinterliess nur eine geringfügige Beschränkung der Dorsalflexion, aber eine

Digitized by Google
Original from UNIVERSITY OF MICHIGAN
Generated on 2019-06-08 18:18 GMT / http://hdl.handle.net/2027/mdp.39015073447636
Public Domain in the United States, Google-digitized / http://www.hathitrust.org/access_use#pd-us-google

fatale Lockerheit des Handgelenks, sodass Pat. einen breiten Lederriemen um das Handgelenk tragen musste. Da nach $1^1/_2$ Jahren immer noch Schmerzen im Gelenk vorhanden waren, sich auch krampfartige Zustände der Finger beim Schreiben dazugesellt hatten, da ferner das Röntgenbild ergab, dass die Fragmente nicht zusammengeheilt waren, so wurde das kleinere Bruchstück, das mit dem anderen fibrös verwachsen war und schon Arthritis deformans-veränderungen zeigte, entfernt. Der Erfolg war so gut, dass der Pat. nach einiger Zeit Kavallerist werden konnte. — Man soll sich bei dauernden Beschwerden zur Operation entschliessen.

Goebel hat einmal bei Luxation des Navikulare und Lunatum das erste exstirpiert, jedoch ohne Erfolg. Er rät, die ganze proximale Handwurzelknochenreihe zu entfernen.

Ludloff meint, dass eine vollständige Exstirpation des Navikulare wegen dessen wichtiger Funktion unter allen Umständen vermieden werden muss.

Ewald - Hamburg.

58) **Dreifuss.** Aerztlicher Verein in Hamburg. 29. VI. 09.
Hamburger Aerzte-Korrespondenz. 1909. Nr. 27.

Vorstellung eines Patienten mit Abriss der Streckaponeurose von der Endphalanx des 4. Fingers, der durch Massage, Schienenverbände und Tragen eines Däumlings mit eingenähter dorsaler Schiene noch 4 Wochen nach dem Unfall trotz der Flexionsstellung von 90° in kurzer Zeit mit gutem funktionellem Resultat geheilt wurde. **Ewald** - Hamburg.

59) **Ad. Schmidt.** Verein der Aerzte in Halle a. S. 3. III. 09.
Münch. med. Woch. 1909. Nr. 26.

Das 30jähr. Mädchen bekam im Laufe der letzten 6 Jahre zunehmende Schmerzen in den Gelenken der Arme, den Muskeln und Sehnen der Vorderarme und Füsse. Bei Witterungswechsel und Anstrengungen schmerzhafte Knotenbildungen in den Sehnen und Sehnenscheiden, die sich langsam wieder zurückbilden bis zur nächsten Gelegenheit. Steifigkeit der Finger. Keine Gicht, keinen Rheumatismus acutus gehabt. Es besteht eine partielle Ankylose der Ellenbogen-, Hand- und verschiedener Fingergelenke. Dupuytrensche Kontraktur beiderseits im Beginn. Die Sehnen und Sehnenscheiden fast aller Vorderarm- und Unterschenkelmuskeln sind mit kleinen fühlbaren hanfkorn- bis linsengrossen Knoten durchsetzt. Aehnliche Knoten auch am Periost der Ulna. Ein exstirpierter Knoten enthielt keine Harnsäure, auch keine Nekrosen, er bestand lediglich aus Bindegewebe. — Daneben Zyanose und Asphyxie. Diagnose: Rheumatismus nodosus, kombiniert mit Raynaudscher Krankheit und Dupuytrenscher Kontraktur. **Ewald**-Hamburg.

60) **Drehmann.** Breslauer chirurgische Gesellschaft. 10. V. 09.
Berl. klin. Woch. 1909. Nr. 23.

Vorstellung eines geheilten Falls von Coxa vara adolescentium.

Der durch unblutiges Redressement geheilte Fall ist wieder völlig arbeitsfähig, die Bewegungen im Gelenk sind nicht mehr beschränkt. D. betont, dass er nur bei Coxa vara adolescentium die Methode anwendet, nicht jedoch bei Coxa vara traumatica, wo die schräge subtrochantere Osteotomie auszuführen ist. Nach der Osteotomie sind die Adduktoren zu dehnen.

Digitized by Google
Original from UNIVERSITY OF MICHIGAN
Generated on 2019-06-08 18:18 GMT / http://hdl.handle.net/2027/mdp.39015073447636
Public Domain in the United States, Google-digitized / http://www.hathitrust.org/access_use#pd-us-google

Ludloff hat vor 3 Jahren bei einer Coxa vara nach alter Epiphysenlösung ebenfalls eine Reposition der Fragmente durch Abduktion herbeigeführt. Resultat: knöcherne Heilung und befriedigendes Resultat.

Ewald - Hamburg.

61) **Deutschländer.** Aerztlicher Verein in Hamburg. 29. VI. 09.
Hamb. Aerzte-Korrespondenz. 1909. Nr. 27.

Demonstration eines durch Resektion gewonnenen Präparates von einem Tabikerkniegelenk. Hochgradige Verdickung der Gelenkkapsel, fast völliges Fehlen des intraartikulären Bandapparats und der Menisken, Usurierung resp. Schwund des Knorpels, Knorpelwucherungen an der Kniescheibe, Deformierung der Gelenkkörper, freie und teilweise fixierte Gelenkkörper. Die Resektion war vorgenommen worden, um die Anlegung eines einfachen Stützapparates zu ermöglichen. **Ewald**-Hamburg.

62) **Schiller.** Aerztlicher Verein in Nürnberg. 28. 5. 09
Münch. med. Woch. 1909. 36.

Die typische Erkrankung der Tuberositas tibiae in der Adolescenz.

Man hat diese Erkrankung auf verschiedene Ursachen zurückgeführt: Abrissfraktur des Epiphysenfortsatzes, gutartige Osteomyelitis, rarefizierende Ostitis, ossifizierende Periostitis, traumatische Störung des Ossifikationsprozesses, Spätrachitis, Wachstumsdeformität.

Nach Sch. hat man zu unterscheiden:

1. den vollständigen Abriss des schnabelförmigen Epiphysenfortsatzes,
2. den unvollständigen Abriss infolge Trauma,
3. die in der Adoleszenz sich allmählich entwickelnden schmerzhaften Anschwellungen der Tuberositas tibiae einseitig oder doppelseitig.

Demonstration der Röntgenbilder eines 16 jährigen Jünglings, bei dem seit 7 Monaten eine schmerzhafte Schwellung der Tuberositas tibiae bestand, ohne dass eine Ursache dafür bekannt war. — Es handelt sich um eine Störung des Ossifikationsprozesses, vielleicht Konstitutionsanomalie (z. B. hereditäre Lues).

Ewald-Hamburg.

63) **Stubenrauch.** Aerztlicher Verein zu München. 9. VI. 09.
Münch. med. Woch. 1909, 36.

Wegen einer lange bestehenden Spina ventosa des Grundglieds des l. Mittelfingers, durch deren Eiterung auch die Strecksehne verloren gegangen war, wurde die Phalanx samt Fisteln exstirpiert und die Grundphalanx der 3. Zehe nebst einem 7 cm langen Stück Strecksehne in den Defekt des Fingers transplantiert. 6 Wochen nach der Operation kann das Kind den Finger gut bewegen, allerdings mehr beugen als strecken. Im Röntgenbild ist an der Struktur der implantierten Phalanx keinerlei Aenderung zu sehen. **Ewald** - Hamburg.

64) **R. Jones** (Liverpool). 77. Jahresversammlung der British med. Association in Belfast. 28. und 29. VI. 09.
Münch. med. Woch. 1909, 37.

Klumpfussbehandlung.

Nur der pes equino varus bietet Schwierigkeiten. Er soll so früh als möglich behandelt werden. Die Achillestenotomie heilt stets zusammen. Die

Digitized by Google
Original from UNIVERSITY OF MICHIGAN
Generated on 2019-06-08 18:18 GMT / http://hdl.handle.net/2027/mdp.39015073447636
Public Domain in the United States, Google-digitized / http://www.hathitrust.org/access_use#pd-us-google

Rotation der Fibula und Tibia lässt sich durch tägliche Torsionen mit beiden Händen leicht beseitigen. Soba'd die Fälle besser werden, soll man die Kinder laufen lassen. Ueberkorrektionen sind zu vermeiden. Bei veralteten Fällen soll man zunächst redressieren, dann erst Knochenoperationen vornehmen.

Tubby entfernt in schweren Fällen den Talus. E. Owen (London) fixiert den überkorrigierten Fuss drei Wochen lang, dann sind weitere Eingriffe meist unnötig. In schweren Fällen macht er die Operation nach Phelps.

Jones macht darauf aufmerksam, dass ein Rezidiv nach der Phelpsschen Operation hoffnungslos ist. **Ewald** - Hamburg.

65) **Sinding-Larsen.** VIII. Versammlung des nordischen chirurgischen Vereins in Helsingfors. 19.—21. VIII. 1909.
Zentralblatt für Chirurgie 1909. Nr. 41.

Die konservative Koxitisbehandlung.

Neben der Allgemeinbehandlung ist die Fixation das souveräne Mittel gegen Schmerzen, Destruktion, Kontraktur und Abszesse. Sie muss dauernd sein, bis die Krankheit abgelaufen ist. Durch die Extension können fehlerhafte Stellungen korrigiert, nicht aber Schmerzen und Destruktionen hintangehalten werden. Entlastung ist notwendig, nur solange die Belastung schmerzt. Beim Abszess Punktion und Jodoform. Behandlungsdauer der Koxitis durchschnittlich 3 Jahre. Danach ev. orthopädische Nachbehandlung weiter mehrere Jahre. 95 % aller Fälle können konservativ behandelt werden. In 10 % wird restitutio ad intregrum erreicht. Nnr wenn alles Kranke entfernt werden kann, ist die Resektion am Platze. Spezialkrankenhäuser für Koxitisbehandlung sind erforderlich.

Diskussion: v. Bonsdorff spricht über die Technik der Koxitisoperation, die erstreben muss, alles Kranke zu entfernen. 50—70 % Heilungen, Mortalität 8 %. Indikation zur Operation ist ein abgegrenzter Knochenherd, der entfernt werden kann, ferner die vergebliche Punktion, Verschlechterung des Allgemeinbefindens, hochgradige Destruktion. Selbst eine Exartikulation hält er für gerechtfertigt. Borelius (Lund) hat früher die Koxitis operativ behandelt, jetzt ist er fast konsequent konservativ, und zwar ohne Hilfe von Spezialkrankenhäusern. Von 62 Pat. sind 65 % geheilt, 11 % nicht gebessert, 24 % gestorben. **Ewald** - Hamburg.

Personalien.

Der in Dresden neubegründete Verein „Krüppelhilfe" will eine Krüppelpoliklinik eröffnen, an welcher unter Leitung von San.-Rat Dr. Schanz ein Assistenzarzt selbständige Tätigkeit ausüben soll. (Meldungen nimmt Herr S.-R. Dr. Schanz entgegen.

Den Spezialärzten für Orthopädie Dr. Ottendorff und Dr. Ewald in Hamburg-Altona wurde die ärztliche Leitung des Krüppelheims Alten-Eichen in Stellingen bei Altona übertragen.

Der Priv.-Doz. der Chirurgie Dr. W. Chlumsky in Krakau erhielt den Titel eines a. o. Professors.

Die Deutsche Vereinigung für Krüppelfürsorge hat in einer Sitzung im preussischen Kultusministerium am 17. Oktober zum Ehrenvorsitzenden Herrn Ministerialdirektor Förster-Berlin, zu Vorsitzenden die Herren Geh. Ober-

Digitized by Google
Original from UNIVERSITY OF MICHIGAN
Generated on 2019-06-08 18:18 GMT / http://hdl.handle.net/2027/mdp.39015073447636
Public Domain in the United States, Google-digitized / http://www.hathitrust.org/access_use#pd-us-google

Medizinalrat Prof. Dr. Dietrich-Berlin, Prof. Lange-München, Prof. Rohrhurst-Heidelberg, zu Schriftführern Dr. Biesalski-Berlin, Dr. Rosenfeld-Nürnberg, zu Schatzmeistern Kommerzienrat Eichmann-Berlin, Geh. Kommerzienrat Jüdel-Braunschweig gewählt. In den Ausschuss wurden eine grosse Zahl Männer und Frauen aus allen an der Krüppelfürsorge beteiligten Kreisen gewählt. Zu Ostern 1910 soll der erste deutsche Kongress für Krüppelfürsorge in Berlin tagen. Die Vereinigung macht es sich zur Aufgabe, alle an der Krüppelfürsorge beteiligten Elemente unbeschadet ihrer Konfession und ihres Berufes oder sonstigen Anschauungen zu sammeln. Ihr Organ ist die Zeitschrift für Krüppelfürsorge. Interessenten erhalten Auskunft bei der Geschäftsstelle, Berlin S. 59, Fontanepromenade 10.

Inhalt: Ein Spondylitis-Stützkorsett mit neu konstruiertem Vorderteile. Von **Eugen Kopitz** in Budapest. (Originalmitteilungen).

Bücherbesprechungen: Schwalbe, Die Morphologie der Missbildungen des Menschen und der Tiere. — **Wullstein** und **Wilms**, Lehrbuch der Chirurgie. — **Sommer**, Röntgentaschenbuch.

Referate: 1) **Müller**, Verhältnis der mechanischen zur orthopädischen Chirurgie. — 2) **Péteri** und **Singer**, Myositis ossificans progressiva. — 3) **Orgler**, Rachitistherapie. — 4) **Purjesz**, Adrenalinbehandlung. — 5) **Schlichthorst**, Chirurgische Tuberkulose im Kindesalter. — 6) **Wein**, Marmoreksches Antituberkulose-Serum. — 7) **Brandenburg**, Wirkung des Fibrolysin. — 8) **Weichsel**, Gonorrhoische Gelenkaffektion. — 9) **Rosenthal**, Sehnenüberpflanzung. — 10) **Kempner**, Hirnzyste. — 11) **Laqueur**, Maschinelle Atmungsgymnastik. — 12) **Hofbauer**, Atmungsgymnastik bei Asthma. — 13) **Tietz**, Rückenmarksanästhesie. — 14) **Rosenfeld**, Krüppelzählung 1907. — 15) **Dietrich** Krüppelfürsorge. — 16) Staatliche oder private Krüppelfürsorge. — 17) Deutsche Vereinigung für Krüppelfürsorge. — 18) **Lange**, Aerztliche Krüppelfürsorge. — 19) **Schanz**, Kostenfrage in der Krüppelfürsorge. — 20) **Reichard**, Persönliche Erfahrungen. — 21) **Wittek**, Bandagistenkurpfuscherei. — 22) **Codivilla**, Krüppelfürsorge in Italien. — 23) **Loewy**, Hilfsschulklassen in Meiningen. — 24) **Blencke**, Haltungsanomalien. — 25) **Dollinger**, Repositionshindernis der Schulterluxation. — 26) **Freund**, Erkrankung der Bursa acromialis. — 27) **Bakay**, Supracondyläre Oberarmbrüche. — 28) **Henschen**, Luxatio centralis femoris. — 29) **Deutschlaender**, Blutige Reposition der angeborenen Hüftverrenkung. — 30) **Boros**, Hüftgelenksverrenkung. — 31) **Schwarz**, Tabische Arthropathie. — 32) **Büdinger**, Traumatische Knorpelrisse. — 33) **Rammstedt**, Fettgewebs- und Zottenwucherungen. — 34) **Kühme**, Fraktur des Fibulaschaftes. — 35) **Dreist**, Muskelzerrung oder Knochenbruch. — 36) **Meißner**, Malleolenfraktur. — 37) **Marchetti**, Totalexstirpation des Tarsus. — 38) **Huber**, Bursitis calcanea. — 39) **Poncet**, Calcaneotomie. — 40) **Iselin**, Die Wenzel-Grubersche fibulare Epiphyse. — 41) **Mendler**, Klumpfuss. — 42) **Heimannsberg**, Angeborener Klumpfuss. — 43) **Gangele**, Heilung der Fussschmerzen durch das Schuhwerk. — 44) **Stephens**, Eingewachsene Nägel.

Aus Kongress- und Vereinsberichten: 45) Vom internationalen medizin. Kongress in Budapest. — 46) **Brückner**, Rachitis. — 47) **Mietschel**, Stoffwechsel bei Rachitis. — 48) **Schmorl**, Pathologische Anatomie der Rachitis. — 49) **Schanz**, Rachitische Deformitäten. — 50) **Wirth**, Frakturierte Röhrenknochen. — 51) **Tillmann**, Myositis ossificans. — 52) **Plate**, Spondylitis deformans. — 53) **Doevenspeck**, Lähmung des Plexus brachialis. — 54) **Hemptenmacher**, Überdehnung des Nervus ulnaris. — 55) **Drehmann**, Prothesen zum Ersatz beider Hände. — 56) **Noesske**, Plastischer Ersatz. — 57) **Sackur**, Kahnbeinfraktur. — 58) **Dreifuss**, Streckaponeurose. — 59) **Schmidt**, Rheumatismus nodosus. — 60) **Drehmann**, Coxa vara adolescentium. — 61) **Deutschländer**, Tabikerkniegelenk. — 62) **Schiller**, Erkrankung der Tuberositas tibiae. — 63) **Stubenrauch**, Spina ventosa. — 64) **Jones**, Klumpfussbehandlung. — 65) **Sinding-Larsen**, VIII. Versammlung des nordischen chirurg. Vereins in Helsingfors.

Tagesnachrichten und Personalien.

Originalmitteilungen, Monographien und Separatabdrücke wolle man an Prof. Dr. **O. Vulpius** in Heidelberg, Luisenstr. 1—3, oder an die Verlagsbuchhandlung **S. Karger** in Berlin NW 6, Karlstr. 15, einsenden.

Digitized by Google

Original from UNIVERSITY OF MICHIGAN

Generated on 2019-06-08 18:18 GMT / http://hdl.handle.net/2027/mdp.39015073447636
Public Domain in the United States, Google-digitized / http://www.hathitrust.org/access_use#pd-us-google

Sach-Register.

Die **fett** gedruckten Zahlen bezeichnen Original-Arbeiten.
Bz. = Buchanzeige. P. = Personalien.

A.

Abasie-Astasie. 370.
Abszesse. Diagnose und Behandlung tuberkulöser mit der Wismutpaste. 109, 110, 156, 336, 380, 418, 456.
Achillessehne, partielle Transplantation der. **49.**
Adrenalin, Behandlung der Osteomalazie mit 245, 535.
Akromegalie. 54.
Aktinomykose der Rippen und Wirbel. 388.
Albuminurie, orthopädischer Apparat zur Verhinderung der lordotischen. 460.
Almatein. 457.
Amputation, Grittische. 486.
— Behandlung der Nerven bei. 112.
Amputatio osteoplastica cruris. **522.**
Amputationsstümpfe. 427, 428.
— Nachbehandlung der nach Hirsch. 80.
Anästhesie, lokale. 104, 319, 381.
Anästhesierungsmethoden. 209.
Aneurysma arteriale, Operation des. 185.
Angiome, multiple in den Muskeln. 225.
Ankylose s. Gelenkversteifung.
Anteversion und Sagittalstellung. 311.
Apophysitis tibialis adolescentium. 80.
Apparatotherapie. 244.
Arm, Apparat zur Behandlung der Frakturen des. 429.
Armmuskeln. 493 (Bz.)
Armschiene aus Zelluloidstahldraht. **201.**
Arteriosklerose, nervöse Störungen der oberen Extremität bei. 286.
Arthritis s. Gelenkentzündung.
Arthritis deformans s. Gelenkentzündung, deformierende.
Arthrodese. 560.
Asthma bronchiale, Atmungsgymnastik bei. 538.
— Behandlung des mit Röntgenstrahlen. 324.
Atlas, Assimilation des an das Hinterhaupt. **313.**
— Bruch des. 384.
— Kompressionsmyelitis nach Verschiebung des. 481.
Atmen, die Kunst des. 274.
Atmungsgymnastik, maschinelle. 537.
— Erweiterung des Thorax durch. 137.
— bei Asthma bronchiale. 538.
— bei Skoliose. 317.
Atrophie bei Gelenkerkrankungen. 337.

B.

Bandagenbehandlung der Brüche. 276.
Bandagistenkurpfuscherei und Krüppelfürsorge. 543.
Barlowsche Krankheit. 349.
Bauchmassageapparat. 63.
Bauchpresse, Muskelplastik bei Defekten der. 460.
Becken, Lockerung des in seinen Fugen. 395.
— Luxation des. 74, 176.
Beckenstütze. 381.
Belastungsdeformitäten, Behandlung der. 322.
Bericht über das orthopädische Institut in Hamburg. 494 (Bz.).
Berufskrämpfe. 268.
Bewegungsapparate. 315.
Bibliographia gymnastica medica. 495 (Bz.).
Blastomykosis. 274.
Bleilähmung. 375.
Blut, Veränderungen des nach Frakturen. 265 (Bz.).
Blutleere, künstliche der unteren Körperhälfte. 177.
Boxern, Bruch des I. Metakarpus bei. 431.
Brachydaktylie. 70, 151.
— Hereditäre. 208.
Bruchband „Multiform". 422.
Brustorgane, Röntgenuntersuchung der. 410 (Bz.).
Bursa acromialis, Entzündung der mit Kalkablagerung. 512.

Digitized by Google
Original from UNIVERSITY OF MICHIGAN
Generated on 2019-06-08 18:18 GMT / http://hdl.handle.net/2027/mdp.39015073447636
Public Domain in the United States, Google-digitized / http://www.hathitrust.org/access_use#pd-us-google

Bursa acromialis, traumatische Erkrankung der. 545.
Bursa suprapatellaris, zirkumskripte Tuberkulose der. 184.
Bursitis calcanea. 555.

C.

Calcaneus, Frakturen des 190, 308.
— Exostose des. 132.
— Karzinom auf Grund eines osteomyelitischen Sequesters des. 37.
— Subperiostale Resektion des. 95.
Calcaneussporn. 81.
Chirurgie. 492 (Bz.), 532 (Bz.).
— Verhältnis der mechanischen zur orthopädischen. 533.
Chondrodystrophia foetalis. 123, 414.
Chondrolipom, muskuläres. 419.
Chondrome 414.
Chopartsche Operation, Modifikation der. 46.
Codivillasche Operation bei Pseudarthrose. 415.
Condylus internus femoris, Rissfraktur des. 92.
Coxa valga. 91, 233.
— adolescentium. 179.
— im luxierten Gelenk. 312, 437.
— nach Poliomyelitis. 44.
Coxa vara. 73, 259, 312, 316, 363, 437, 466, 520, 521.
— adolescentium 570.
Coxalgie. 149, 231.
— Diagnose der beginnenden. 518.
Coxitis s. Hüftgelenksentzündung.

D.

Daumen, symmetrische Missbildung des. 292.
Deformitäten, idiopathische. 150.
— Rachitische. 567.
— nach Gelenkentzündungen der Säuglinge. 377.
— Bedeutung der mechanischen Einwirkungen in der Pathogenese der. 51.
— Behandlung der paralytischen. 559.
Diaphysentuberkulose. 416.
Dupuytrensche Fingerkontraktur. 464, 570.
Dyskinesia intermittens. 286.
Dystrophia muscularis, Formes frustes der. 18.
Dystrophia muscularis progressiva infantilis. 110, 355.

E.

Echinokokken der Knochen. 153.
— der Muskeln. 55.
Echinokokken der Wirbelsäule und des Rückenmarks. 424.
Eisen als Ersatz des Wismut für Röntgenaufnahmen. 459.
Elephantiasis. 293, 320, 347, 370.
— congenita. 104.
— Behandlung der. 453.
Ellenbogen, Verletzungen des. 392, 393.
— Unfallverletzungen im Bereiche des kindlichen. 66.
— Brüche des. 289.
— Habituelle Luxation des. 290.
Ellenbogengelenksresektion, osteoplastische. 429.
— mit Erhaltung der Beweglichkeit. 65.
— Extrakapsuläre bei Tuberkulose. 462.
Enchondrom des Humerus. 90.
Entbindungslähmung. 60, 170, 293, 315, 374, 514.
Epicondylus internus femoris, typische Fraktur des. 300.
Epiphysenlösung, traumatische. 412.
— am Oberschenkel. 522.
Erbsche Lähmung. 514.
Erbsenbein, isolierte Fraktur des. 26.
Exostosen. 246, 256, 348.
— Multiple. 154.
— der Epiphysen. 9.
Extensionsbehandlung. 160, 294, 295, 364, 437, 449, 546.
— Ambulatorische der oberen Extremität. 7 (Bz.), 286.
Extensionsverbände. 331 (Bz.).
— Gips-E. 15.
Extremitätenverkrümmungen, Behandlung der rachitischen. 489.

F.

Faszienzerreissung. 482.
Fazialis-Hypoglossus-Anastomose. 319.
Fazialislähmung, Operation der. 19.
— Nervenpfropfung bei. 61.
Femur s. Oberschenkel.
Fersenschmerz. 471.
Fettgewebswucherungen im Kniegelenk. 33, 552.
Fibrolysin. 88, 458, 536.
— Behandlung der Myositis ossificans traumatica mit. 452.
— bei Spondylarthritis deformans. 283.
Fibrolysin-Pflaster bei Röntgendermatitis. 325.
Fibula, kongenitaler Defekt der. 94, 243, 486.
— Isolierte Frakturen des Schaftes der. 552.
— Knochenplastik bei Defekt der. 304.
Finger, Dorsalflexion der. 24.

Digitized by Google
Original from UNIVERSITY OF MICHIGAN
Generated on 2019-06-08 18:18 GMT / http://hdl.handle.net/2027/mdp.39015073447636
Public Domain in the United States, Google-digitized / http://www.hathitrust.org/access_use#pd-us-google

Finger, plastischer Ersatz der. 569.
Fingerbeugekontrakturen. 484.
Fingerfraktur, Behandlung der. 345.
Fingergelenke, angeborene Ankylose der mit Brachydaktylie. 70.
Fingerkontraktur, kongenitale familiäre. 176.
— Dupuytrensche. 464, 570.
Fisteln, Diagnose und Behandlung tuberkulöser mit der Wismutpaste 109, 110, 156, 336, 380, 418, 456.
Fixationsverband, federnder in der Klumpfussbehandlung. 470.
Förstersche Operation bei spastischen Lähmungen. 479.
Frakturen s. Knochenbrüche.
Freie Körper in Gelenken. 126.
Fremdkörper im Organismus. 483.
— Einheilung von. 210.
Frührachitis. 152.
Fuss, Stützpunkte des beim Gehen und Stehen. 445.
Fussabdrücke, Methode zur Herstellung von. 442.
Fussdeformitäten, Redressement der im Saugapparat. 441.
Fussgelenk. Fungus des. 407.
— Luxation des. 239.
— Luxation des nach hinten. 36.
— Luxationsfraktur des. 94.
— Erfolge der operativen Behandlung der Tuberkulose des. 118, 119.
Fussgeschwulst und Gang. 265 (Bz.)
Fusschmerzen, Heilung der durch das Schuhwerk. 557.
Fusstellung, Wiederherstellung der normalen. 240.
Fusswurzel, Tuberkulose der. 366.
— Resektion der vorderen. 443.
Fusswurzelknochen, Verletzungen im Bereiche der. 189, 190.

G.

Gabelgelenk am Ellbogen nach teilweiser Resektion. 514.
Gang, kinematographische Untersuchungen des. 209.
— und Fussgeschwulst. 265 (Bz.).
Gangrän bei subkutanen Frakturen. 338.
— Amputation bei. 441.
Gasgangrän des Vorderarmes. 257.
Gastroptose, Korsett für. 166.
Gaumenspalten, Operation der. 321.
Gehen, Stützpunkte des Fusses beim. 445.
Gehirnzyste, operierte im Bereich der linken motorischen Region. 537.
Gelatineeinspritzungen, kalkhaltige bei Frakturen. 121.
Gelenkdeformitäten, Behandlung der 119, 120.
Gelenkentzündungen bei Säuglingen. 377.
Gelenkentzündung, deformierende. 318.
— an der Hüfte. 436, 520, 564.
— Juvenile am Knie. 360.
— Anatomische Veränderungen am Knie bei. 523.
— Aetiologie der. 501.
— und chronischer Gelenkrheumatismus. 207 (Bz.).
Gelenkerguss, Pathogenese des traumatischen. 55.
Gelenkerkrankungen, gonorrhoische. 378, 536.
— Heissluftbehandlung der gonorrhoischen. 55.
— Stauungshyperämie bei gonorrhoischer. 251.
— Neuropathische. 262, 503.
— Pneumokokken-Arthritis. 162.
— Psoriatische. 333, 446.
— Rheumatische. 85, 86.
— Tabische. 46, 94, 263, 571.
— Tabische des Hüftgelenks. 549.
— Tabische der Lendenwirbelsäule. 358.
— Chirurgische Behandlung der. 452.
— Chirurgische Behandlung der gichtischen. 162
Gelenkflächeninkongruenz. 477.
Gelenkmäuse, Entstehung der. 218
Gelenkkapsel, primäre Sarkome der. 504.
Gelenkmechanik. 97 (Bz.).
Gelenkneurose, traumatische. 88.
Gelenkrheumatismus, chronischer und Arthritis deformans. 207 (Bz.).
— Behandlung des. 270.
Gelenksyphilis. 348.
Gelenktransplantation. 107, 217.
Gelenktuberkulose. 15, 16, 85, 86, 109, 134, 135, 272, 273, 334, 350, 416, 417.
— Orthopädische Behandlung der. 565.
— Operative Behandlung der. 566.
Gelenkversteifung. 217, 355.
— Behandlung der. 379.
— Periosttransplantation bei knöcherner. 157.
Genu valgum, angeborenes. 183.
— Tuberkulösen Ursprungs. 437.
— mit Luxation der Patella. 249.
— Behandlung des. 34, 78. 93, 131, 135.
— Epiphysenlösung zur Behandlung des. 39.
Genu varum, Behandlung des. 78, 93.
Geschwülste des Nervensystems 409 (Bz.).
Gicht. 136, 244, 353.

Digitized by Google
Original from UNIVERSITY OF MICHIGAN
Generated on 2019-06-08 18:18 GMT / http://hdl.handle.net/2027/mdp.39015073447636
Public Domain in the United States, Google-digitized / http://www.hathitrust.org/access_use#pd-us-google

Gipsextensionsverbände. 15.
Gleichsche Operation bei Plattfuss. 471.
Gonorrhoische Gelenkerkrankungen am Knie. 45, 405.
— an der Schulter. 378.
— Heissluftbehandlung der. 55.
— Stauungshyperämie bei. 251.
Grittische Amputation. 486.
Gymnastik. 100 (Bz.), 165, 459.

H.

Hallux valgus, Osteotomie des Keilbeins bei. 447.
Hallux varus acquisitus. 242.
Hallux varus congenitus. 195.
Halsrippe. 89, 117, 124, 243, 460, 482.
— und Skoliose. 64.
Halswirbelfrakturen. 166.
Halswirbelschüsse 507.
Haltungsanomalien der Volksschulkinder, Sonderturnkurse bei. 544.
Hämarthros genu. 44.
— Frühzeitiges Gehen nach. 320.
Hämatomyelie, traumatische. 65, 425.
Hammerzehe. 526.
— Behandlung der. 308.
Hände, Prothesen zum Ersatz beider. 569.
Handgelenk, Verletzung des. 258.
— Vordere Luxation des. 463.
— Kongenitale Subluxation des. 68.
— Tuberkulose des. 360.
— Resektion wegen Tuberkulose des 42.
Handmuskeln, Atrophie der kleinen. 139.
Handrücken, Defekt des ganzen. 361.
Handschuh, orthopädischer aus Zelluloidstahldraht. 204.
Handtellerplastik. 569.
Handverletzung mit Durchtrennung von 7 Beugesehnen. 26.
Handwurzelknochen, Brüche der. 361.
— Luxationsfraktur der. 394.
— Entstehung der typischen Verletzungen der. 173.
Hängende Schulter. 277.
Haustiere, Pathologie und Therapie der. 102 (Bz.).
Heissluftbehandlung. 505.
— der gonorrhoischen Gelenkentzündung. 55.
Hemiplegie, Muskelfunktion bei. 384.
Herzregulation, mechanische als Uebungstherapie bei Herzkranken. 275.
Hessingsche orthopädische Technik. 137.
Heterotopie des Rückenmarks, traumatische. 284.
Hetolbehandlung der Tuberkulose. 16.
Hohlfuss, paralytischer. 132.
— Resektion des Lisfrancschen Gelenks bei. 305.
Hüfte, schnappende. 178, 231, 466, 485.
Hüftgelenk, Röntenographie des. 84.
— Erkrankungen des. 72.
— Arthritis deformans des. 436, 520. 564.
— Knieschmerzen bei Erkrankungen des. 401, 464.
— Kontrakturen im. 401.
— Osteomyelitis im. 364.
— Tabische Artropathie des. 549.
Hüftgelenksankylose. 83.
— Operation der. 38.
Hüftgelenksentzündung, tuberkulöse. 43, 72, 73, 75, 139, 233, 259, 299, 346, 400, 410 (Bz.).
— mit den Bronchien kommunizierende. 31.
— Konservative Behandlung der. 572.
— Behandlung der alten Fisteln bei. 198.
Hüftgelenksverrenkung. 74, 75, 127, 485.
Hüftgelenksverrenkung, angeborene. 27, 28, 29, 30, 42, 43, 74, 134, 177, 178, 198, 199, 233, 234, 235, 237, 297, 298, 312 ff, 362, 363, 396 ff., 433 ff., 455, 466, 520, 548, 549.
Hülfschulklassen in Meiningen 544.
Humerus s. Oberarm.
Hydatidenzyste der Sakrolumbalmuskulatur. 23.
Hypertrophie, angeborene der Gliedmassen. 151.
— Partielle eines Beines. 411.
— der ganzen rechten Körperhälfte. 208.
— der linken unteren Extremität. 208.

I.

Ileosakralgelenk, Tuberkulose des. 432.
Immobilisation, Knochenläsionen nach langdauernder. 161.
Infantilismus des Thorax und des Beckens. 99 (Bz.).
Insufficientia pedis. 470.
Interkarpalgelenk, Luxationsfraktur des. 25.
Intermediärknorpel, Heilungsvorgänge nach Durchschneidung des, 496.
Ischämische Muskellähmung. 41, 257, 291, 360, 394, 421.

Digitized by Google
Original from UNIVERSITY OF MICHIGAN
Generated on 2019-06-08 18:18 GMT / http://hdl.handle.net/2027/mdp.39015073447636
Public Domain in the United States, Google-digitized / http://www.hathitrust.org/access_use#pd-us-google

Ischias, Injektionsbehandluug der. 299, 346, 404, 438.
— Massagebehandlung der. 438.
— Behandlung der mit Hochfrequenzströmen. 467.
— Chirurgische Behandlung der. 33.

J.

Jahrbuch über die Leistungen in der physikalischen Medizin. 101 (Bz.).
Jodpinselungen zur Erzielung schmaler Narben. 104.
Jodoformplombierung bei Osteomyelitis. 417.

K.

Kalkaneodynie. 487.
Kalkaneotomie. 555.
Kallusbildung am Condylus internus femoris. 318.
— Bedeutung des Blutergusses für die. 14.
Kalluszysten. 58.
Kaudaerkrankungen. 169.
Kernschwund, infantiler. 110.
Kinderlähmung, spinale, Behandlung der. 163, 227, 244, 253, 254, 338, 371, 373, 374, 420, 454, 455, 472.
— Coxa valga nach. 44.
— Kombiniert mit Skoliose. 426.
— Zerebrale. 75.
— Operabilität der. 537.
— Sehnenüberpflanzung bei. 537.
Kinesitherapie. 100 (Bz.).
Klumpfuss. 243.
— Behandlung des. 38, 47, 193, 194, 241, 242, 306, 310, 321, 367, 444, 445, 470. 526, 556, 572.
Klumphand. 332 (Bz.).
— Angeborene. 463.
— Angeborene ohne Defektbildung. 518.
— mit Spaltarm bei einem Hunde. 24.
Kniebasiswinkel, Fehlergrösse bei der klinischen Bestimmung des. 301.
Kniegelenk, Fettgewebswucherungen im. 33, 552.
— Zottenwucherungen im. 552.
— Ankylose des. 83, 92.
— Distorsionen des. 93, 405.
— Traumatische Knorpelrisse im. 551.
— Verletzungen des. 301, 365.
— Tabiker-K. 571.
— Resektion des bei tuberkulöser Osteomyelitis. 365.
Kniegelenksdeformitäten, paraartikuläre Korrektur der. 315.
Kniegelenksentzündung, gonorrhoische. 45, 405.
— Symmetrische bei kongenitaler Syphilis. 44.
Kniegelenksentzündung, tuberkulöse. 438.
Kniegelenksresektion. 260, 406.
Kniegelenksverrenkung. 181, 182, 183, 485.
Kniekehle, Zerreissung der Gefässe der. 79.
Knieschmerzen bei Hüfterkrankung. 401, 464.
Knöchelbrüche. 100 (Bz.), 130, 553.
Knochen, Innenarchitektur des. 216.
— Regeneration des. 267.
Knochenholzung. 321.
Knochenbrüche 219, 220, 318, 409 (Bz.), 498.
— Untersuchung der mit Röntgenstrahlen. 12, 14.
— Muskelzerrung oder. 553.
— bei Tabes. 11.
— Veränderungen des Blutes nach. 265 (Bz.).
— Gangrän bei subkutanen. 338.
— Heilungsprozess bei. 14, 350.
— Fehlerhafte Heilung der. 222.
— Spätere Schicksale difform geheilter. 413, 568.
— Spätere Verbiegung nach anscheinend regelrechter Heilung der. 337.
— Behandlung der. 59, 76, 136, 159, 160, 220, 221, 222, 476, 499.
— Extensionsbehandlung der. 160, 294, 295, 364, 437, 449.
— Bandagenbehandlung der. 276.
— Massage bei. 379.
— Versenkte Prothesen bei. 456.
Knochenerkrankung bei Lungenerkrankung. 414.
— bei Syphilis hereditaria. 10.
— Pathogenie der K. des Wachstums. 561.
Knochenhöhlen, chirurgische Behandlung pathologisch entstandener. 196.
Knochenneubildung durch Injektion von Periostemulsion. 498.
Knochenplastik. 84, 107, 217, 249, 251, 304, 451, 475.
— Osteoplastische Amputation des Unterschenkels. 522.
— Knochen-Homoplastik. 321.
Knochentransplantation. 8, 321.
Knochentuberkulose. 378.
— Isolierte. 248.
— Behandlung der mit Röntgenstrahlen. 161.
— Orthopädische Behandlung der. 565.
— Operative Behandlung der. 566.
Knochenzysten. 157, 248, 347, 414.
Knorpelrisse, traumatische im Kniegelenk. 551.
Knorpelwunden, Heilung von. 317.

Digitized by Google
Original from UNIVERSITY OF MICHIGAN
Generated on 2019-06-08 18:18 GMT / http://hdl.handle.net/2027/mdp.39015073447636
Public Domain in the United States, Google-digitized / http://www.hathitrust.org/access_use#pd-us-google

Köhlersche Knochenerkrankung. 269.
Kompressionsfraktur der Wirbelsäule. 383.
Kompressionslähmungen. Behandlung der. 167.
Kompressionsmyelitis nach Atlasverschiebung. 481.
— infolge von Spondylitis, Behandlung der. 282.
Konjunktivalreaktion. 272.
Kontrakturen, hysterische. 268.
— Aetiologie und Behandlung der primären und sekundären. 561.
— Behandlung der. 379.
Konuserkrankungen. 169.
Korsett bei Skoliose. 22.
Krankenpflege in der Chirurgie. 493 (Bz.).
Kreuzbein, Missbildung des. 341.
Krüppelfürsorge. 213, 214, 215, 316, 340, 541, 542, 543, 544.
— in Dänemark. 51.
Krüppelheime. 164, 165.
— in Philadelphia. 8.
Krüppelstatistik. 215.
Krüppelzählkarten. 163.
Krüppelzählung in Hamburg. 356.
— in Bayern. 539.
Kutandiagnose der Tuberkulose. 271, 272.
Kyphose. 508.
— Spiralfederredressur zur Behandlung der rachitischen. 145.

L.

Lähmung ischämische der Unterarmmuskulatur. 41.
— Funktionsprüfung der Muskeln bei. 313.
— Behandlung der L. der oberen Extremität. 513.
— Förstersche Operation bei spastischen. 479.
— Nervenplastik bei spastischer. 339.
Lederstreckverbände. 228.
Leib-Büsten-Hüftenhalter. 147.
Lendenwirbelsäule, isolierte Frakturen der. 383.
— Tabische Arthropathie der. 358.
Lisfrancsches Gelenk, Luxationen im. 191, 525.
— Resektion des zur Bekämpfung des Hohlfusses. 305.
Littlesche Krankheit s. Kinderlähmung, zerebrale.
Lochfrakturen, Mechanismus der. 499.
Lokalanästhesie. 319, 381.
— an den Gliedmassen. 104.
Lumbalanästhesie. 105, 319, 538.
Lungenerkrankung, Knochenerkrankung bei. 414.
Lungenverletzung bei subkutanen Rippenbrüchen. 427.
Luxationen s. Verrenkungen.

M.

Madelungsche Deformität der Hand. 68, 127, 175, 344, 345, 430, 431, 463, 514, 515, 516.
Makrodaktylie. 69.
Malleoli externi, Hypertrophie der. 407.
Manus valga. 515.
Marmoreksches Serum. 16, 59, 335, 457, 535.
Massage. 100 (Bz.), 116, 379, 505.
Mediastinum posticum, spondylitische Abszesse des. 283.
Meniscusluxation. 34, 79.
Meniscusverletzungen. 438.
Menstruationsbeschwerden, Röntgentherapie bei. 323.
Metakarpalknochen, Brüche der. 431, 463.
Metatarsalknochen, Fraktur der. 139.
Metatarsophalangealgelenk, Luxation im. 71.
Metatarsus, Luxation des. 307.
— Luxation des im Lisfrancschen Gelenk. 191, 525.
— Resektionen am. 37.
Metatarsus adductus congenitus. 329.
Missbildungen. 150, 152, 285, 293, 369, 472, 487.
— Morphologie der. 532 (Bz.).
Mittelhand-Grundgelenk, isolierte Luxation des vierten. 175.
Mobilisation. 100 (Bz.), 320.
Musculus biceps, Muskelkraft des. 230.
Musculus brachialis internus Muskelkraft des. 230.
Musculus deltoideus, Fixation des Humerus gegen das Schulterblatt bei Lähmung des. 39.
Musculus deltoideus, plastischer Ersatz des. 256.
Musculus extensor cruris, Ersatz des. 346.
Musculus glutaeus medius und minimus, Ersatz der gelähmten durch den Glutaeus maximus. 139.
Musculus iliopsoas, Tenotomie des. 4, 76.
Musculus pectoralis, Defekt des mit Fehlen der Mamma. 168.
Musculus sacrospinalis, Funktionsausfall des als Unfallfolge. 118.

Digitized by Google
Original from UNIVERSITY OF MICHIGAN
Generated on 2019-06-08 18:18 GMT / http://hdl.handle.net/2027/mdp.39015073447636
Public Domain in the United States, Google-digitized / http://www.hathitrust.org/access_use#pd-us-google

Musculus subclavius, der abgerissene als Repositionshindernis der Schulterluxation. 545.
Musculus tensor fasciae latae, Osteom. des. 260.
Musculus tibialis anticus, Bedeutung des für die Entstehung des statisch-mechanischen Plattfusses. 132.
Musculus trapezius, Operation bei Parese des. 318.
Musculus triceps brachii, subkutane Durchreissung des. 230.
Muskeln des menschlichen Arms. 493 (Bz.).
— Heilungsvorgänge nach Verletzung der 418.
— Nekrose und Regeneration des nach Quetschung. 87.
— Funktionsprüfung der bei Lähmungen. 313.
Muskelangiom, primäres. 54.
Muskelatrophie, hereditäre. 371.
— Elektrische Behandlung der. 421.
Muskeldefekte, angeborene. 110.
Muskellähmung, ischämische. 41, 257, 291, 360, 394, 421.
Muskelleiden, chirurgische Behandlung der. 452.
Muskelmechanik. 97 (Bz.).
Muskelosteomie. 474.
Muskelplastik bei Defekten der Bauchpresse. 460.
Muskelschmerzen. 111.
Muskelverletzungen, subkutane. 111, 285.
Muskelzerrung oder Knochenbruch. 553.
Muskulatur, Pseudohypertrophie der bei Wirbelsäulenversteifung. 509.
Myeloplaxensarkome. 505.
Myome, Behandlung der mit Röntgenstrahlen. 323.
Myositis, ischämische und Neuritis. 226.
Myositis ossificans traumatica. 87, 90, 91, 171, 289, 355, 474, 534, 568.
— Fibrolysin bei. 452.
Myxochondrom. 139.
Myxödem. 123.

N.

Nägel, Ursache der eingewachsenen. 559.
Nagelextension. 322.
— Ueberkorrektur bei. 458.
Narben, Jodpinselung zur Erzielung schmaler. 104.
Narkose. 318, 319.
Nasendifformität, kosmetische Umformung einer durch Massage. 277.
Nebennieren, Einfluss der auf die Rachitis. 245.
— und Rachitismus. 493 (Bz.), 501.
Nerven, peripherische, Schussverletzungen der. 61.
Nervenchirurgie. 453.
Nervennaht. 480.
— bei Kinderlähmungen. 253.
Nervenpfropfung bei Fazialislähmung. 61.
Nervenplastik. 339.
Nervenregeneration. 226.
Nervensystem, Geschwülste des. 409 (Bz.).
Nervenvereinigung. 375.
Nervenverletzungen. 377.
Nervus ischiadicus, Lähmung des nach Reposition der angeborenen Hüftverrenkung. 178.
Nervus medianus, Schädigung des bei Radiusfraktur. 171.
Nervus suprascapularis, isolierte Lähmung des durch Trauma. 23, 287.
Nervus suprascapularis, isolierte Neuritis des. 344.
Nervus ulnaris, Ueberdehnung des. 569.
Neurinkampsis zur Verhütung von Amputationsneuromen. 112.
Neuritis und ischämische Myositis. 226.
Nordseeinseln als Aufenthalt bei chirurgischer Tuberkulose. 535.

O.

Oberarm, Enchondrom des. 90.
— Beweglichkeit des nach Resektion seines Kopfes. 230.
— Humerus varus. 288, 317.
— Oberarmbrüche. 288, 289.
— Suprakondyläre. 170, 257, 428, 546.
Oberschenkel, Bezeichnung der verschiedenen Stellungen des. 313.
— Aplasie des. 402.
— Femur varum. 129.
— Typische Verletzung am unteren Ende des. 468.
— Traumatische Epiphysenlösung am unteren Ende des. 77, 502.
— Luxatio femoris centralis. 296, 546.
Oberschenkelbrüche. 180, 237, 403.
— Abrissfraktur des Epicondylus medius 364.
— Extensionsschiene für den Transport bei. 77.
Oberschenkelosteotomie. 32.
Offiziersgamasche als Universalschiene. 63.
Olekranon, Fraktur des. 257, 429.

Digitized by Google
Original from UNIVERSITY OF MICHIGAN
Generated on 2019-06-08 18:18 GMT / http://hdl.handle.net/2027/mdp.39015073447636
Public Domain in the United States, Google-digitized / http://www.hathitrust.org/access_use#pd-us-google

Operationslehre. 331 (Bz.).
Orthopädie 98 (Bz.), 102, 266.
— und Schule. 317, 562.
Orthopädische Apparate. 19, 62.
— Portative. 560.
Orthopädische Mechaniker in den Krankenhäusern. 411.
Orthopädische Technik. 112, 115, 133, 137, 459.
Os capitatum, isolierter Bruch des. 484.
Os lunatum, Luxation des. 41, 175, 395.
Os naviculare manus, Brüche des. 174, 292, 570.
Os naviculare pedis, isolierte Erkrankung des bei Kindern. 95, 105.
— Brüche des. 189, 305, 306, 469.
Ossifikationen, traumatische peri- und paraostale. 246.
Osteoarthritis acuta, vom Standpunkt des Unfallgutachters. 56.
Osteoarthritis deformans chronica juvenilis. 154.
Osteoarthritis deformans endemica Transbaikalgebiet. 106.
Osteoarthritis tuberkulosa. 334.
— Röntgenbehandlung der. 274.
Osteoarthropathie hypertrophiante. 271.
Osteochondritis dissecans am Knie. 439.
Osteoklast. 317.
Osteomalazie. 524.
— Tuberkulöse. 86.
— mit Adrenalininjektionen behandelt. 245, 535.
Osteomyelitis. 161, 181, 468.
— der Kniescheibe. 260.
— des Schlüsselbeins. 255.
— des 5. Halswirbels. 506.
— der Wirbelsäule. 387.
— Tuberkulöse. 86.
— Folgezustände nach. 527.
— Wachstumsstörungen am Unterschenkel nach. 81.
— Jodoformplombierung bei. 417.
Osteopathien, hyperplastische. 9.
Osteopsathyrosis. 455, 474, 498.
Osteosarkom der Schulter. 359.
Osteosynthese. 500.
Ostitis, fibröse. 414.
— Posttyphöse. 9.
— deformans. 321.

P.

Pagetsche Knochenerkrankung. 57, 246, 474.
Paraethesia intermittens. 286.
Parathyreoidektomie, Wachstumshemmung infolge von. 414.
Patella, Fehlen der. 181.
— Subkutane Ausreissung der. 300.
— Osteomyelitis der. 260.
— Frakturen der. 79, 182, 238, 261, 262, 321, 485.
— Luxation der. 365, 405.
— Einklemmungsluxation der. 469.
— Luxation der mit genu valgum. 249.
— Behandlung der habituellen Luxation der. 45, 440.
Pathomimie. 40.
Periarthritis. 502.
Perimyositis crepitans. 302.
Perinephritischer Abszess und Skoliose. 426.
Periostemulsion, Knocheneubildung durch Injektion von. 498.
Periostinzision bei Ostitis. 18.
Periosttransplantation bei knöchernen Gelenkankylosen. 157.
Periostitis syphilitica. 348.
Peritheliom. 440.
Peroneussehnen, angeborene Luxation der. 303.
Pes calcaneo-cavus, Operation des paralytischen. 307.
Pes equinus. 82.
— Sehnenplastik bei. 38.
Pes valgus. Einlagen für. 307.
Pfanne, Anatomie der. 312.
— Neubildung des knöchernen Daches der. 314.
Phalanx, Frakturen der dritten. 176.
— Fraktur der distalen infolge Abreissens der Streckseh ne. 70.
— Komplizierte Luxation der Fingerendphalanx. 432.
Physikalische Medizin, Jahrbuch über Leistungen in der. 101. (Bz.)
Plattfuss. 195, 446. 471.
— der Adoleszenten 140.
— Bedeutung des M. Tibialis anticus für die Entstehung des statisch-mechanischen. 132.
— Schuhwerk bei. 82.
— Behandlung des im Schlaf. 240.
— Behandlung der Ptattfussbeschwerden. 367.
Plattfusseinlagen. 306, 472.
Plexus brachialis, Lähmung des 138, 568.
— Zerreissung des. 360, 483.
Plexuslähmung. 319.
Plombierung nach Gelenkresektion. 45.
Pneumokokken-Arthritis. 162.
Poliklinik für orthopädische Chirurgie in Leipzig. 316.
Poliomyelitis anterior s. Kinderlähmung, spinale.
Polydaktylie. 243, 266, 469.
— Kombiniert mit Syndaktylie. 433.

Digitized by Google
Original from UNIVERSITY OF MICHIGAN
Generated on 2019-06-08 18:18 GMT / http://hdl.handle.net/2027/mdp.39015073447636
Public Domain in the United States, Google-digitized / http://www.hathitrust.org/access_use#pd-us-google

Polymyositis acuta. 419.
Pottsche Krankheit s. Spondylitis tuberculosa.
Preisausschreiben. 407.
Processus coronoideus ulnae, isolierte Fraktur des. 171.
Processus odontoideus des Epistropheus, Bruch des. 384.
Processus transversi der Lendenwirbelsäule, isolierte Frakturen der. 281, 507.
Pronations- und Supinationsbehinderung. 484.
Prostatakonkremente, Radiologie der. 326.
Prothesen, versenkte bei Knochenbrüchen. 456.
— zum Ersatz beider Hände. 569.
— für den Unterschenkel. 45.
Pseudarthrosen. 396.
— Behandlung der. 223.
— Knochenplastik bei. 251.
— Codivillasche Operation bei. 415.
Pseudokoxalgie. 31.
Psoriasis, Arthropathie bei. 333, 446.

Q.

Quadrizeps, Zerreissung des. 32, 261.
— Muskelersatz des. 420.
Quadrizepslähmung. 92.
— Indikation der Sehnenplastik bei. 346.
— Operativer Ersatz bei. 403.

R.

Rachitis. 217, 566, 567.
— Seltenheit der auf Neuseeland. 341.
— Früh-R. 152.
— Rach. Residuen am Brustkorb. 385, 460.
— und Skoliose. 21.
— Einfluss der Nebennieren auf die. 245.
— Therapie der. 534.
— Behandlung der mit Lebertran, Phosphor und Kalk. 415.
— Behandlung der rach. Extremitätenverkrümmungen. 489.
Rachitismus und Nebennieren. 493 (Bz.), 501.
Radiumtherapie. 102 (Bz.).
Radius, kongenitaler Defekt des. 67.
— Missbildungen des. 66.
Radiusfraktur. 68. 138, 230.
— Entstehung der. 173.
— Isolierte Fraktur des Köpfchens oder Halses. 291.
— Schädigung des N. medianus bei. 171.
— Behandlung der. 38.
Raynaudsche Krankheit. 570.
Rechtsgelähmte, relative Eupraxie bei. 23.
Resektionen der Knochen und Gelenke. 17.
Rheumatismus. 85, 86, 353, 536.
— nodosus. 570.
— Tuberkulöser. 53, 354.
— Behandlung des. 416, 452.
Riesenwuchs. 347.
— Partieller. 41, 138, 473.
Riesenzellensarkom der Sehnenscheiden. 269.
Rippen, Verlagerung der. 229.
Rippenbrüche, Behandlung der Lungenverletzungen bei subkutanen. 427.
Rippenknorpelnekrose. 284.
Röntgenologie. 84, 323 ff., 382, 410 (Bz.), 495 (Bz.), 496 (Bz.).
— Röntgentaschenbuch. 533 (Bz.).
Röntgenstrahlen, Untersuchung der Knochenbrüche mit. 12, 14.
Röntgentherapie. 102 (Bz.), 161, 274, 323, 324.
Rückenmark, traumatische Heterotopie des. 284.
Rückenmuskelzerreissung. 482.
Runder Rücken, Spiralfederredressur zur Behandlung des. 145.

S.

Sakralgeschwulst. 506.
— aus Zentralnervengewebe bestehend. 422.
Sarkome, primäre der Gelenkkapsel. 504.
Schenkelhalsbrüche. 91, 180, 298, 322, 402.
— im jugendlichen Alter. 179.
— Deformitäten nach. 128.
— Behandlung der Pseudarthrose nach. 134.
Schiefhals, muskulärer. 389.
— Operation des muskulären. 20.
— Operation des angeborenen. 254.
— Behandlung des spastischen. 229, 359.
Schienen aus Holzdrahtrouleaux. 338.
Schleimbeutel, sklerosierende Tuberkulose der. 458.
Schlüsselbein, Osteomyelitis des. 255.
— Splitterbruch des. 461.
Schnappende Hüfte. 178, 231, 466, 485.
Schnellender Finger. 70.
Schuhwerk, wissenschaftliche Prinzipien bei der Herstellung von. 525.
— Heilung der Fussschmerzen durch das. 557.
Schulbank für Krüppelschulen. 165.

Digitized by Google
Original from UNIVERSITY OF MICHIGAN
Generated on 2019-06-08 18:18 GMT / http://hdl.handle.net/2027/mdp.39015073447636
Public Domain in the United States, Google-digitized / http://www.hathitrust.org/access_use#pd-us-google

Schule, Orthopädie und 317, 562.
Schulter, hängende. 277.
Schulterblatt, Resektion des. 461.
Schulterblatthochstand, angeborener. 137, 243, 359, 510.
Schultermuskulatur, Lähmung der. 391.
Schulterverrenkung. 73, 286, 287, 319, 389, 390, 391, 512.
— Angeborene. 169.
— Habituelle. 256.
— Veraltete. 170.
— Luxatio humeri retroglenoidalis infraspinata. 73.
— der abgerissene Musculus subclavius als Repositionshindernis der. 545.
Sehnenganglien. 504.
Sehnennaht. 60.
— Sekundäre. 226.
Sehnenplastik. 339.
— bei Pes equinus. 38.
Sehnenscheiden der Fussbeuge. 302.
— Riesenzellensarkom der. 269.
Sehnenüberpflanzungen. 123, 252, 253, 322, 372, 373.
Sehnenverletzungen, isolierte. 172.
— Subkutane. 111, 285.
Sehnenzerreissungen, subkutane an den Fingern. 26.
Serratuslähmung, funktionelle Heilung der durch Operation. 510.
Sesambeine des I. Metatarsophalangealgelenks, Pseudofrakturen der. 193.
Sirenenbildung. 369.
Skifahrer, extrakapsuläre typische Frakturen der. 323.
Skoliose und ihre Behandlung. 6 (Bz.), 20, 21, 22, 64, 125, 156, 279, 280, 281, 317, 341, 342, 343, 357, 385, 386, 387, 409 (Bz.), 426, 563, 564.
— bei Tieren. 385.
— bei Syringomyelie. 255.
— Klappsche Behandlung der. 89, 425.
— Tragbarer Apparat bei. 117.
Sonderturnkurse bei Haltungsanomalien der Volksschulkinder. 544.
Spaltarm mit Klumphand bei einem Hunde. 24.
Spenglersche Impfungen bei chirurgischer Tuberkulose. 83, 84.
Spina ventosa. 138, 571.
— Plombierung nach Exkochleation der. 88.
Spiralfederredressur zur Behandlung des runden Rückens und der rachitischen Kyphose. 145.
Spondylitis deformans der Lendenwirbelsäule. 568.
Spondylitis tuberculosa. 281, 282, 283, 425, 481.
— Plötzlicher Tod bei latenter. 65.
— Behandlung der. 90.
— Behandlung der Sp. cervicalis. 167.
Spondylitiskorsett. 22.
Spondylitis-Stützkorsett. 529, 564.
Spondylolisthesis. 341.
Sprunggelenk, Tumor albus des. 262.
— Arthrodese im. 443.
Stauungshyperämie. 270, 276, 378
— in den Werken des Hippokrates. 211.
— Wirkungsweise der bei fistulösen fungösen Herden. 415.
— bei gonorrhorischen Gelenkentzündungen. 251.
Stehen. Stützpunkte des Fusses beim. 445.
Steine von phoshorsaurem Kalk im Unterhautgewebe. 362.
Stifthalter für senkrechte Projektion. 491.
Streckaponeurose des kleinen Fingers, Abriss der. 484, 570.
Strontium, Einfluss des auf die intrauterine Entwickelung des Knochensystems. 347.
Stützkorsett für Spondylitiskranke. 529, 564.
Subluxatio coxae. 84.
Supinationsstörungen, kongenitale. 67.
Sustentaculum tali, Fraktur des. 82.
Syndaktylie. 473.
— Kombiniert mit Polydaktylie. 433.
— Behandlung der. 27.
Syphilis der Gelenke. 348.
— Zusammenhang von Missbildungen mit angeborener. 152.
Syphilis hereditaria, Knochenerkrankung bei. 10,
Syringomyelie, Skoliose bei. 255.

T.

Tabes und Chirurgie. 11.
Tabische Arthropathien. 46, 94. 263.
— des Hüftgelenks. 549.
— der Lendenwirbelsäule. 358.
Talus, Verdickung des als Ursache von Klumpfussrezidiven. 119.
— Brüche des. 187, 188, 189, 525.
— Dislokation des. 442, 443.
— Luxation des. 46, 82, 185.
Tapotement. 459.
Tarsalgie. 447.
Tarsektomie. 366, 367.
Tarsus, Resektionen am. 37.
— Totalexstirpation des. 554.

Digitized by Google
Original from UNIVERSITY OF MICHIGAN
Generated on 2019-06-08 18:18 GMT / http://hdl.handle.net/2027/mdp.39015073447636
Public Domain in the United States, Google-digitized / http://www.hathitrust.org/access_use#pd-us-google

Taschenbuch für Chirurgen und Orthopäden. 495 (Bz.).
Tendinitis ossificans traumatica der Trizepssehne. 461.
Tendovaginitis. 302.
Tendovaginitis tuberculosa, Muskelresektion bei. 110.
Tenotomie des M. iliopsoas. 4.
Thermomassageapparat. 276.
Thoracopagus tetrabrachius. 369.
Thorax, rachitische Residuen am. 385, 460.
— Operative Freilegung der hinteren oberen Fläche des. 427.
Thorax phthisicus. 168.
Tibia, Fehlen der distalen Epiphyse der. 129.
— Defekt eines Stückes der. 139.
— Einseitige Verbiegung der oberen Epiphyse der. 185.
— Fraktur der. 250.
— Fraktur der im Talokruralgelenk. 440.
— Keilförmiger Längsbruch der. 406.
— Pseudarthrose der. 366.
Tibia-Fibulargelenk, Diastase des unteren. 35.
Tierpathologie. 102 (Bz.).
Trochanter major, Abriss des. 467.
— Osteomyelitis des. 75.
Trommelschlägelfinger bei Spondylitis. 282.
Trommlerlähmung. 71.
Tuberkulinbehandlung. 335, 350.
Tuberkulose der Gelenke. 15, 16, 85, 86, 109, 134, 135, 272, 273, 334, 350, 416, 417.
— Konservative Behandlung der chirurgischen. 565.
— Nordseeinseln als Aufenthalt bei chirurgischer. 535.
— Spenglersche Impfungen bei chirurgischer. 83, 84.
Tuberkulöse Entzündungen. 52, 53.
Tuberkulöse Knochenherde, isolierte. 248.
Tuberositas metatarsi quinti, die Wenzel-Grubersche fibulare Epiphyse der im Röntgenbild. 556.
— Fraktur der. 263.
Tuberositas tibiae, Fraktur der. 301.
— Abrissfraktur der oder Wachstumsanomalie. 185.
— Typische Erkrankung der in der Adoleszenz. 571.
Tumor albus, Behandlung des. 224.
Turner, schwache Stelle bei. 275.
Typhus, Knochenentzündung nach. 9.
— Muskelrigidität nach. 388.

U.

Ueberpflanzung von Gliedmassen. 333, 473.
Ulna, volare Luxation der im distalen Gelenk. 24.
Unfallerkrankungen. 496 (Bz.).
Unfallversicherungsgesetz. 382.
Universalapparat, medikomechanischer. 340, 381.
Universalwandpendelapparat. 315.
Unterkieferluxation, habituelle. 277.
Unterschenkel, Bruch des im unteren Drittel mit Luxation des Fusses. 81.
— Behandlung der Schrägfrakturen des. 237.
— Supramalleolare Amputation des mit Aufpflanzung des Calcaneus auf die Tibia. 441.
— Prothese für den. 45.
Unterschenkelschiene. 93.
Unterschenkelverkrümmungen, Ausgleich rachitischer. 317.

V.

Verbrennung 3. Grades der Hand, narbige Verkrümmung und Versteifung. 517.
Verknöcherungen während des intrauterinen Lebens 412.
Verkrüppelung, Prophylaxe der. 103.
Verrenkungen 99 (Bz.).
— Myositis ossificans nach. 568.
— Luxatio humeri subcoracoidea. 256.
— Luxatio obturatoria bilateralis. 296.
— Luxatio pedis sub talo. 36, 187, 443, 524.
— Behandlung der. 59.
Vorderarmknochen, Fraktur beider. 483.
Vorderfussschmerz. 1, 446.

W.

Wachstum, Pathogenie der Knochenaffektionen des. 561.
Wachstumsstörungen am Unterschenkel nach Osteomyelitis. 81.
Wanderniere, Behandlung der. 505.
Wirbelbrüche. 166, 425.
Wirbelkörper, Spaltung der. 423.
Wirbelsäule, Untersuchung der bei den Magdeburger Schulkindern. 63.
— Verkrümmungen der. 423.
— Insuffizienz der und Skoliose. 356.
— Tuberkulöse Entzündung der. 387.
Wirbelsäulenbrüche. 383, 384.
Wirbelsäulenversteifung, chronische ankylosierende. 22, 167, 410, 481, 509.

Digitized by Google
Original from UNIVERSITY OF MICHIGAN
Generated on 2019-06-08 18:18 GMT / http://hdl.handle.net/2027/mdp.39015073447636
Public Domain in the United States, Google-digitized / http://www.hathitrust.org/access_use#pd-us-google

Wirbelsäulenverletzungen, Begutachtung der. 117.
Wismut, toxische Wirkungen des. 380.
— Ersatz des durch Eisen bei Röntgenaufnahmen. 459.
Wismutpaste zur Diagnose und Behandlung tuberkulöser Fisteln und Abszesse. 109, 110, 156, 336, 380, 418, 456.
Wismutvergiftung. 506.

Y.

Ypsilonförmige Knorpelfuge, Spontanlösung der. 297.

Z.

Zehenkontrakturen, Behandlung der. 308.
Zelluloidstahldraht, orthopädische Apparate aus. 201, 204.
Zottenwucherungen im Kniegelenk. 552.
Zwergwuchs. 122.

Namen-Register.

A.

Abadie 285.
Abbot 240, 327.
Aberle 373.
Ahrens 73.
Aizner 452.
Alarmartine 334.
Albee 161, 564.
Albers-Schönberg 323.
Alglave 256.
Alegiani 123.
Alessandri 127.
d'Alessandro 123.
Alexander 325, 327.
Alivizatos 187.
Allison 385.
Alorda 403.
Alsberg 26, 80.
Andò 523.
Angel 38, 392.
Anschütz 322.
Anzilotti 121, 130.
Anzoletti 4, 489.
Arce 15.
Arnaud 417.
Arnsberger 410.
Ashurst 253.
v. Assen 384.
Auffret 417.
Axhausen, 8, 177, 451, 455.

B.

Babonneix 514.
Backhaus 43.
Bade 237, 298, 314, 465.
Badin 399, 411.
v. Baeyer 89, 94, 102, 210, 491.
Baisch 201.
Bakay 546.
Balás 83.
Ball 334.
Balley 416.
Bannatyne 458
Baradulin 55, 117.
Barbarin 198.
Barbé 208.
Barclay 387.
Bardenheuer 112, 167, 294, 319, 331, 453.
Bardt 321.
Barlatier 289.
Barth 107.
Bartkiewicz 170.
Bartsch 301.
Bassler 166.
Batut 405.
Bauer 319, 326.
Baum 11.
Baumgartner 36.
Bayer 46, 275.
Becher 178, 313.
Beck (Chicago) 109, 135, 156, 380.
Beck (Russland) 106.
Becker 138, 222, 310.
Beevor 384.
Bénard 348.
Benjamin 88.
Benkwitz 364.
Bérard 46, 91, 93, 197, 242.
Bergemann 512.
Berger 37, 337.
Berlucchi 129.
Bernabeo 273.
Bernardi 265.
Bernhardt 139.
Bernstein 276, 422.
Bettmann 182.
Bibergeil 219, 473.
Bidon 340.
Bier 104, 319.
Biesalski 163, 164, 165, 316, 327 340.
Bilhaut 32, 79, 81, 181, 407.
Billon 338.
Bindi 504.
Biondi 259.
Bircher 288.
Birt 318.
Blake 483.
Blanc 31, 38.
Blanchard 336.
Blätzner 251.
Blauel 431.
Blecher 171.
Blencke 81, 91, 94, 363. 544.
Bockenheimer 409.
Böcker 66, 315.
Boerger 68.
Boettiger 86.
Böhm 137, 152, 313, 327.
Bonniot 246.
Borchard 319, 322.
v. Bonsdorff 572.
Borchardt 424.
Borchgrevink 7, 286.
Borelius 572.
Boross 83, 549.
Bosquette 216.
Bosse 341.
Böttcher 478.
Bourcart 100.

Digitized by Google
Original from UNIVERSITY OF MICHIGAN
Generated on 2019-06-08 18:18 GMT / http://hdl.handle.net/2027/mdp.39015073447636
Public Domain in the United States, Google-digitized / http://www.hathitrust.org/access_use#pd-us-google

Bowlby 233.
Brade 415.
Bradford 280, 281, 342, 373.
Brandenberg 341, 369, 487.
Brandenburg 536.
Brandenstein 272.
Brandes 90.
Brauer 326.
v. Breemen 244.
Broca 196, 208, 230.
Brückner 41, 566.
Brunn 231.
Bruns 409.
Buccheri 119.
Budde 37.
Büdinger 551.
Bülow-Hansen 67.

C.

Calcaterra 268.
Calot 98, 135, 198, 224.
Calvé 518.
Caminiti 418.
Caravia 135.
Cardenal 441.
Carles 426.
Carnot 100, 246.
Caro 315.
Carrel 333.
Casalicchio 126.
Chalier 287, 360, 406.
Chaput 47, 100.
Chlumsky 134.
Chrysopathes 9, 135, 151.
Chudovszky 84.
Cifuentes 407.
Clairmont 319.
Clark 228.
Clarke 90.
Coderque 16.
Codivilla 252, 255, 544.
Coenen 170, 248, 527.
Cohn M. 313, 325.
Commandeur 139.
Condray 181
Conrad 166, 190.
Conteaud 526.
Contoleon 167.
Cormou 194.
Corner 429.
Cornil 87.
Coville 293.
Cramer 67, 317, 325, 329.
Cranwell 474.
Cremer 293.
Crispolti 365.
Curcio 128.
Cyriax 495.

D.

Dabisch 269.
Dagron 100.
Damany 28, 235, 397, 399.
Dambrin 34.
Davidsohn 70, 326.
Davis 466.
Decref 9, 22, 29, 30, 38.
Delagénière 197.
Délangré 197.
Delbanco 138.
Delbet 183, 258.
Delherm 421.
Delore 45.
Denncé 421.
Depage 229.
Desgouttes 367.
Desguin 239.
Dessauer 325.
Destot 41, 258, 484.
Deutschländer 137, 139, 177, 305, 313, 356, 548, 571.
Dietrich 169, 213, 541.
Dieulafé 426.
Dieulafoy 40.
Dilger 498.
Dillens 242.
Dobove 11.
Doevenspeck 568.
Dollinger 84, 110, 545.
Dorrien 23.
Dossmar 485.
Draudt 320.
Dreesmann 297.
Drehmann 234, 311, 316, 351, 479, 483, 521, 570.
Dreifuss 20, 570.
Dreist 553.
Drew 45.
Dreyfus 260.
Drinkwater 151.
Ducroquet 100.
Dumont 522.
Durand 45.
Duval 441.
Duvergey 184.

E.

Eamer 230.
Ebbinghaus 188.
Eberlein 325.
Ebstein 460.
Eckstein 64.
Edmonson 237.
Ehebald 27.
Ehrhardt 319.
Ehringhaus 473.
Ehrlich 319, 355, 507.
Einin 150.
Einstein 247.
Eisner 272.
Elgart 427.
Ellerbroek 512.
Enderlen 512.
Engelhard 204.
Ertl 518.
Erving 291.
Ester 68.
Evans 228.
Evler 228.
Ewald, K. 59, 344.
Eykmann 325.

F.

Fairbank 228.
Fasano 260.
Faure 561.
Federschmidt 166.
Feinen 322.
v. Félgyházi 415.
Fiessinger 378.
Finck 283, 315.
Findlay 217.
Finsterer 189, 395, 405.
Fisch 275.
Fischer 381, 394.
Fisk 483.
Flesch 346.
Flinker 69.
Foerster 172.
Fogh 9.
v. Foller 230.
Forsell 326.
Förster 349, 480.
Försterling 324.
Foustanos 211.
de Francesco 428.
Franck 180.
Frangenheim 58, 297, 461.
Franke 463.
Fränkel 6, 22, 87, 95, 209, 317, 321, 441, 470.
Fränkel, J. 425.
Fränkel, M. 323, 493.
Freeman 41.
Freiberg 335.
Freund 99, 161, 274, 545.
Friedrich 326.
v. Frisch 73, 471.
Fritsch 269.
Fröhlich 312.
Frohse 493.
Frölich 151, 197, 433, 561.
Fürstenau 326.

Digitized by Google
Original from UNIVERSITY OF MICHIGAN
Generated on 2019-06-08 18:18 GMT / http://hdl.handle.net/2027/mdp.39015073447636
Public Domain in the United States, Google-digitized / http://www.hathitrust.org/access_use#pd-us-google

G.

de Gaetano 350.
Galeazzi 131, 132.
Gallois 216.
Galvé 231.
Gangolphe 42, 86, 88, 92, 93.
Garcia y Hurtado 19.
Gasne 162.
Gatica 22.
Gaugele 248, 431, 557.
Gautru 100.
Gayet 47, 86, 95, 257.
Gerson 64, 299.
Gerulanos 135.
Ghillini 362.
Ghiulamila 15.
Giani 132.
Gibney 346.
Gillet 325, 496.
Glaessner 16, 57, 246.
Gocht 115, 311, 317, 324, 325.
Goebel 352.
Goerlich 66, 70.
Goldthwait 277.
Gomoiu 19.
Gottschalk 94, 324.
Gottstein 21, 248, 479.
Gourdon 199.
Goyanes 381.
Graessner 331.
Graetzer 74.
Graf 77, 79.
Gräfenberg 152.
Granier 361.
Grashey 12, 325.
Gray 220.
Gretschel 480.
Grimbach 176.
Grisson 326.
Grödel 327.
Grunmach 326.
Guaccero 470.
Guillaume-Lollis 231
Günther 261.
Guradze 32.

H.

Haase 402.
Haedke 24.
Haenel 358.
Haenisch 95, 269, 327.
Hagen 93, 347, 360.
Haglund 215, 281, 444.
Hadenwang 179, 402.
Hall 189.
Handley 453.
Hannemüller 504.
Hardouin 159, 468.
Harrass 495.
Harris 226, 228.
Hart 168.
Härtel 317, 343, 385.
Härting 42.
Hartung 348.
Hartwell 261.
Hashimoto 61, 80, 223.
Hastings 335.
Haudeck 20, 485.
Hausen 171.
Heilporn 174.
Heimann 111, 285.
Heimannsberg 556.
Heineke 464.
Helbing 233, 321.
Heller 251.
Hemptenmacher 569.
Henneberg 176.
Hennequin 99.
Henschen 364, 437, 546.
Hentschel 81.
Hermann 91.
Hernando 400.
Herz 165, 306, 341.
Hessmann 325.
Heussner 320
Hildebrandt 320.
Hilgenreiner 24, 428, 522.
Hiller 70.
His 353.
Hoch 467.
Hochenegg 492.
Hochsinger 414.
Höchtlen 469.
Hofbauer 538.
Hoffa 207.
Hoffmann 189, 301, 321, 383, 507.
Hofmann (Graz) 157.
Hofmann (Karlsruhe) 305.
Höftmann 314, 321.
Hohmann 1, 311.
Holm 79.
Home 432.
Horand 178, 273, 411, 437.
Höring 92.
Hornborg 49.
Hornung 27.
Horvath 84.
Horwitz 510.
Hosemann 319.
Huber 555.
Hübscher 145, 240.
Hugu er 36.
Hunkin 420.
Hurtado 382, 393, 447.

I.

Igelstein 193.
Immelmann 325, 327, 354.
Impalloméni 129.
Iselin 414, 514, 556.
Israel, E. 482.
Ito 61.

J.

Jacobsohn 433.
Jacobsthal 471.
Jankau 495.
Jansen 317.
Jaquet 327.
Jenkel 284.
Jensen 301.
Jerusalem 379.
Joachimsthal 314, 520.
Johansen 63.
Joiion 289.
Jones 180, 291, 307, 371, 560, 572.
Jopson 253.
Jottkowitz 290.
Jovane 245, 500.
Judet 199.

K.

Kader 319.
Kammerer 481.
Kaposi 248.
Kasprzyk 134.
Kästle 327.
Katzenstein 318, 510.
Kaufmann 63, 118.
Kausch 321.
Kehrer 371.
Kempf 466.
Kempner 537.
Kennedy 229, 359.
Keppler 163.
Key 525.
Kiewe 44.
Kilvington 226.
Kirchberg 505.
Kirchner 82, 443.
Kirmisson 140, 156, 195, 289, 292, 387.
Kirsch, 21, 63, 279.
Kirschner 323.
Kirste 485
Klapp 320, 565.
Klaske 483.
Klemm 516.
Klieneberger 324.
Klingelhöffer 139.
Klotzer 271.
Klumaris 437.
de Knop 472.

Digitized by Google
Original from UNIVERSITY OF MICHIGAN
Generated on 2019-06-08 18:18 GMT / http://hdl.handle.net/2027/mdp.39015073447636
Public Domain in the United States, Google-digitized / http://www.hathitrust.org/access_use#pd-us-google

Knottnerus 215.
Kofmann 345, 346.
Köhler, A. 105, 312.
Kolaczek 419.
Kölliker 226, 316.
König 56, 93, 247, 263, 400, 413, 427, 436.
Kopits, 51, 84, 529, 564.
Körte 320.
Krause 324, 327.
Krempl 79.
Krieg 137, 317.
Kromayer 324.
Krüger 355.
Krukenberg 315, 322, 324.
Krynski 134.
Kühne 552.
Kümmell 478.
Kunz 306.
Küttner 351, 479, 528.
Kuzmik 84.

L.

Laass 244, 493.
Lambotte 456.
Lamy 208, 434.
Lange 456, 542, 565.
Langemak 147, 381.
Laqueur 537.
Larat 474.
Lauenstein 320, 478.
Laument 307.
Lauper 323.
Laurent 162.
Lecha-Marzo 24.
Le Conte 254.
Le Damany 199.
Ledeut 160.
de Lees 452.
Lefort 161.
Legg 337.
Legnani 359.
Leguen 384.
Lehnerdt 347.
Lehr 119, 167, 446,
Lemaire 55.
Lengfellner 320, 525.
Lenhartz 245.
Léniez 389.
Lenoir 431.
Lenzmann 350.
Leopold-Levi 354.
Lepontre 505.
Leriche 52, 416, 514.
Levy 344, 349, 429, 481, 503.
Levy-Dorn 325, 326.
Lewin, L. 506.
Lexer 107, 217, 256, 347, 476, 499.
Lichtenberg 360.
Lichtheim 256.
Lilienfeld 173.
Lindenstein 73, 209.
Linhart 438.
Loewy 99, 544.
Löhrer 33.
Lommel 349.
Lorenz 313, 336.
Lorenzen 502.
Lossen 462, 517.
Lovett 559.
Lozano 119.
Lucas-Championnière 138, 197, 220.
Ludloff 314, 350, 355, 439, 474, 503, 566.
Lunkenbein 505.
Lupi 288.
Luther 78.
Luxembourg 77.
Lynn Thomas 182.

M.

Madelung 319.
Magnus 266.
Maier 474.
v. Malaisé 482.
Malis 271.
Manhold 406.
Manolescu 23.
Marchetti 554.
Marina 18.
Marsau 345. 430.
Martens 452.
Martin 308, 379.
Martini 180, 429.
Mathew 208.
Matsunami 54.
Matsuoka 154, 498, 509.
Mauro-Greco 493.
Mayer (Köln) 195, 315, 374.
Meissner 237, 440, 553.
Ménard 149, 198.
Mencière 198, 500, 526, 564.
Mendelsohn 99.
Mendler 521, 556.
Mensik 183.
Mercadé 55.
Meyer (Danzig) 23.
Meyer, O. (Heidelberg) 292.
Meyer, W. (New-York) 135, 256, 262, 378.
Mezger 199. (P.)
Milner 414.
Milo 243.
Möhring 117.
Möller, N. 434, 524.
Mombnrg 265, 445.
Monod, 409.
Montandou 76.
Moreau 176.
Morison 438.
Moulonguet 197.
Mouriquand 416.
Muggia 270.
Müller (Altona) 190.
Müller (Berlin) 283, 396, 533.
Müller (Rostock) 17, 260.
de Munter 423.
Muskat 34, 317, 325, 442, 445, 472, 484, 562.
Mylvaganam 461.

N.

Naegeli 403.
Nageotte-Wilbouchewitsch 100, 508.
Nallahara 496, 498.
Nason 239.
Neri 128.
Neuber 318.
Neuratb 454.
Nicolodoni 6.
Nicolas 45.
Nicoletti 125, 126.
Nieny 82.
Nieuwenhuyse 411.
Noeggerath 104.
Noesske 44, 569.
Nohl 401.
Nové-Josserand 47, 86, 88, 92, 196, 366.
Nutt 335.
Nyrop 420, 425.

O.

Oberst 72.
Oelecker 262, 423.
v. Oettingen 241.
v. Oeynhausen 369.
Ogilvy 335.
Ohly 175.
Olliete 39.
Orgler 534.
Orlowski 277.
Ortega 400.
Ortloff 375.

P.

Pace 245, 501.
Packard 383.
Painter 270.
Palagi 122.
Palazzi 516.
Panum 51.

Digitized by Google
Original from UNIVERSITY OF MICHIGAN
Generated on 2019-06-08 18:18 GMT / http://hdl.handle.net/2027/mdp.39015073447636
Public Domain in the United States, Google-digitized / http://www.hathitrust.org/access_use#pd-us-google

Partsch 351, 475, 527.
du Pau 289.
Paul 160.
Payr 320.
Peckham 270.
Pels-Leusden 345.
Peltesohn 221.
Pennisi 498.
Perdu 338.
Perret 72.
Perriol 257.
Pers 33.
Perthes 43, 320.
Péteri 534.
Petersen 404.
Peterson 484.
Petit 14.
Petri 459.
Peusquens 369.
Pfeiffer 62.
Pfister 246.
Philipsthal 475.
Piantoli 132.
Picqué 138.
Pielicke 223.
Pielstecker 87.
Pingree 240.
Piollet 199.
Piquand 260.
Plagemann 487.
Plate 568.
Pochhammer 323.
Ponce de Leon 119.
Poncet 52, 53, 85, 109, 354, 416, 514, 555.
Porcile 225.
Post 348.
Pozzi 473.
Pozzilei 464.
Pradella 463.
Preiser 138, 245, 247, 262, 318, 320, 377, 477, 494.
Preleitner 460.
Prieto 386.
Princeteau 197.
Pucci 520.
Pudor 274.
Pürckhauer 339, 449.
Purjesz 535.
Putti 121, 124, 127, 131.
Puyhaubert 303.

Q.

Quénu 35.

R.

Railliet 377.
Raimist 438.
Rammstedt 552.
Rebizzi 506.
Redard 198, 399, 411, 435, 563.
Rehn 319, 320, 322.
Reich 58, 300.
Reichard 543.
v. Reichmann 509.
Reiner 311, 314, 317, 320, 321.
Reinhardt 458.
Reissmann 187.
Rendu 242.
Reszö 459.
Rettig 389.
Reynier 140.
Rhenter 53, 293.
Richarz 524.
Ridlon 336.
Riebel 410.
Riedinger 317, 412.
Riedl 447.
Rieger 282.
Riely 277.
Rietschel 566.
Righetti 506.
Risel 357.
Ritter, C. 60, 153
Rivet 75.
Robinson 463.
Rocchini 245.
Rochard 44.
Rocher 26.
Rohde 60, 374.
Romano 128.
Röpke 284, 317, 347.
Rosenbach 418.
Rosenfeld 103, 313, 539.
Rosenkranz 401.
Rosenthal 116, 537.
Rossi 257.
Rostoski 358.
Rothmann 424.
de Rothschild 354.
Roux 197.
Rowlands 455.
Ruggero 467.
Rugh 299, 302.
Ryerson 274.

S.

Saar 427.
Sabadini 136.
Sachs 371.
Sackur 570.
Sadolin 438, 459.
Sagarra 18.
Saito 80.
Salaghi 120, 132.
v. Salis 181.
Salle 361.
Samter 256, 320, 481 486.
Sangiorgi 128.
Sayre 394.
Schabad 415.
Schäfer 460.
Schanz 104, 214, 279, 298, 315, 320, 356, 358, 359, 367, 387, 470, 542, 567.
Scharff 486.
Scheier 327.
Schenker 457.
Scherliess 187.
Scheuermann 422.
Schiller 110, 571.
Schlange 320.
Schlatter 26, 185.
Schlichthorst 535.
Schlinck 230.
Schlippe 54.
Schloffer 296.
Schlosser 322.
Schmidt, Ad. 570.
Schmidt (Altona) 326.
Schmieden 65.
Schmorl 359, 567.
Schneidemühl 102.
Schoch 25.
Schrecker 160.
Schreiber 88.
Schulthess 89, 92, 313, 320.
Schultze 321, 445.
Schulz 286.
Schumacher 191, 499.
Schupfer 425.
Schurig 385.
Schürmayer 327.
Schwalbe 532.
Schwarz 111, 326, 549.
Schwenk 171, 485.
Scurati 296.
Seedorf 107.
Seemann 302.
Seifert 481.
Serafini 469.
Settegast 326.
Sherrin 377.
Siegmund 406.
Siegrist 515.
Sievers 46.
Silberborth 419.
Silver 391.
Simon 175.
Simonyi 326.
Sinding-Larsen 572.
Singer 534.
So 223.
Sommer 533.
Souques 86.

Digitized by Google
Original from UNIVERSITY OF MICHIGAN
Generated on 2019-06-08 18:19 GMT / http://hdl.handle.net/2027/mdp.39015073447636
Public Domain in the United States, Google-digitized / http://www.hathitrust.org/access_use#pd-us-google

Sourdat 410.
Soutter 342, 373.
Soyesima 61.
Spencer 256.
Spischarny 460.
Spitzy 312, 319, 322, 339.
Stadler 10.
Staffel 306, 405.
v. Starck 349.
Starz 228.
Stein 494.
Steiner 59.
Steinmann 322.
Steinthal 90. 94.
Steissler 321.
Stempel 332.
Stephens 559.
Stewart 360.
Stich 118.
Stieda 179, 312. 432, 468, 512.
Stitaj 276.
van Stockum 137.
Stoettner 223.
Stoffel 332, 446.
Strasser 97.
Strauss, M. 59.
Streissler 74, 443.
Stubenrauch 571.
Subbotitch 525.
Suckel 442.
Sudek 318.

T.

Tachau 105.
Taege 459.
Tailhefer 197.
Takahaschi 220.
Tarsia 440.
Tashiro 359, 363.
Tavernier 287.
Taylor 257, 266, 375.
Teissier 348.
Terrien 343.
Thévenot 197.
Thiem 395, 496.
Thiemann 327.
Thilo 112, 398.
Thomas 390.
Thompson 413.
Thorndike 267.
Tietz 538.
Tietze 248, 308, 352, 480. 528.
Tilanus 243.
Tilman 319. 568.
Tischer 370.
Tissot 65.
Tixier 86, 91, 474.
Tobiásek 487 (P.).
Tokuoka 61.
Tomaszewski 134.
Tomita 8.
Topuse 444.
Tornatola 461, 463.
de la Torre 382.
Townsend 338.
Trappe 268.
Tridon 282.
Tubby 227, 233, 254, 572.
Tuffier 158.
Turner 276.
Tusini 249.

U.

Umber 136, 244.
Urechia 31.

V.

Vallas 367.
della Valle 281.
Vanghetti 122.
Vanverts 222.
dalla Vedova 124, 440.
Veit 218.
zur Verth 466, 483.
Viannay 168.
Vignard 43, 45, 47, 88, 90, 289, 416.
Vincent 95.
Voelker 326.
Vogel 14, 272, 300,
Vogelmann 248.
Voisin 474, 514.
Vormann 182.
Vulpius 193, 454, 513, 560.

W.

Wagner, W. 55.
Wahl 317, 357.
Wallis 178.
Walter 325.
Walther 44.
Walzburg 76.
Wandel 286.
Weeks 135.
Weichsel 536.
Weiss 535.
Weissmann 16.
Wentzell 370.
Werndorff 457.
Wertheim 36.
Wette 71.
Wetter 102.
Wettstein 295.
Wharton 262, 263.
Whitman 259.
Widder 564.
Wieland 152.
Wiele 304.
Wildt 469.
Willard 135.
Willems 197, 320, 366, 458.
Willmanns 391.
Wilms 321, 322, 365, 532.
Wilson 135.
Wirth 568.
de Witt 175.
Wittek 443, 543.
Wohlauer 326.
Wollenberg 75, 157, 207, 280, 318, 333, 396, 501.
Wrede 238, 321, 365, 480.
Wullstein 532.
v. Würthenau 71.
Wyss 464.

Y.

Young 255, 263, 388.

Z.

Zander 169.
Zesas 520.
Ziegler 287.
Ziehen 110.
Zoeppritz 46.
Zreuner 65,
Zuckerkandl 331.
Zuelzer 78, 482.
Zweig 117.

Digitized by Google
Original from UNIVERSITY OF MICHIGAN
Generated on 2019-06-08 18:19 GMT / http://hdl.handle.net/2027/mdp.39015073447636
Public Domain in the United States, Google-digitized / http://www.hathitrust.org/access_use#pd-us-google

Digitized by Google
Original from UNIVERSITY OF MICHIGAN
Generated on 2019-07-08 14:26 GMT / http://hdl.handle.net/2027/mdp.39015073447636
Public Domain in the United States, Google-digitized / http://www.hathitrust.org/access_use#pd-us-google

UNIVERSITY OF MICHIGAN
3 9015 07344 7636
JUL 12 1911
MICHIGAN

Digitized by Google
Original from
UNIVERSITY OF MICHIGAN

Generated on 2019-07-08 14:26 GMT / http://hdl.handle.net/2027/mdp.39015073447636
Public Domain in the United States, Google-digitized / http://www.hathitrust.org/access_use#pd-us-google

Generated on 2019-07-08 14:26 GMT / http://hdl.handle.net/2027/mdp.39015073447636
Public Domain in the United States, Google-digitized / http://www.hathitrust.org/access_use#pd-us-google
Digitized by Google
Original from
UNIVERSITY OF MICHIGAN